

Journal of the Hellenic Veterinary Medical Society

Vol 62, No 2 (2011)



Perineal urethrostomy in the cat. Technique and complications

L. G. PAPAZOGLOU (Λ.Γ. ΠΑΠΑΖΟΓΛΟΥ), E. BASDANI (Ε. ΜΠΑΣΔΑΝΗ)

doi: [10.12681/jhvms.14846](https://doi.org/10.12681/jhvms.14846)

To cite this article:

PAPAZOGLOU (Λ.Γ. ΠΑΠΑΖΟΓΛΟΥ) L. G., & BASDANI (Ε. ΜΠΑΣΔΑΝΗ) E. (2017). Perineal urethrostomy in the cat. Technique and complications. *Journal of the Hellenic Veterinary Medical Society*, 62(2), 150–160. <https://doi.org/10.12681/jhvms.14846>

■ Perineal urethrostomy in the cat. Technique and complications.

Papazoglou L.G., DVM, PhD, Basdani E., DVM

Department of Clinical Sciences, Faculty of Veterinary Medicine, Aristotle University of Thessaloniki, Greece

■ Περινεϊκή ουρηθροστομία στο γάτο. Τεχνική και επιπλοκές.

Α. Γ. Παπάζογλου, DVM, PhD, Ε. Μπασδάνη, DVM

Τομέας Κλινικών, Κτηνιατρική Σχολή Αριστοτέλειου Πανεπιστημίου Θεσσαλονίκης

ABSTRACT. Perineal urethrostomy (PU) is the surgical procedure performed in the male cat in order to create a permanent stoma of the pelvic urethra to the skin of the perineal region. The first urethrostomy was devised on early sixties and since then many urethrostomy techniques were invented. On 1971 Wilson and Harrison invented a technique of PU that is currently used by the majority of surgeons, because of the better results and fewer complications compared to the other urethrostomy techniques. Indications for performing PU in the male cat include recurrent urethral obstruction associated with lower urinary tract disease, as an emergency procedure for the restoration of the patency of the obstructed urethra when all other conservative measures failed, priapism, strictures, trauma and urethral neoplasms. For a successful PU: 1) the pelvic urethra should be incised and anastomosed in the perineum cranial to the bulbourethral glands, 2) the urethra should be completely freed from its attachments to the ishium so as to decrease tension to the stoma, and 3) accurate apposition of the urethra to the skin should be performed to achieve first intention healing of the stoma site and avoid stricture formation. Complications following PU may include urethral stricture, ascending urinary tract infection, haemorrhage, subcutaneous urine extravasation resulting in sloughing and dehiscence of the stoma, skin fold dermatitis, urinary and fecal incontinence, bladder atony, iatrogenic perineal hernia and rectourethral fistula. Prepubic, subpubic or transpelvic urethrostomy may be used to salvage postoperative urethral stricture. Prepubic urethrostomy is the only salvage technique that has been evaluated long-term, but is associated with serious complications such as urine scalding, urinary incontinence and urinary tract infection. Perineal urethrostomy aims at relieving urethral obstruction and is part of the medical management of cats with recurrent or persistent urethral plug formation.

Keywords: male cat, feline lower urinary tract disease, perineal urethrostomy, prepubic urethrostomy, urethrostomy complications

ΠΕΡΙΛΗΨΗ. Περινεϊκή ουρηθροστομία (ΠΟ) ονομάζεται η χειρουργική επέμβαση που διενεργείται στο γάτο με σκοπό τη δημιουργία μόνιμης επικοινωνίας της πυελικής μοίρας της ουρήθρας με το δέρμα της περινεϊκής χώρας. Η πρώτη ουρηθροστομία περιγράφηκε στις αρχές του 1960 και από τότε δημοσιεύτηκαν πολλές τεχνικές και τροποποιήσεις τεχνικών. Το 1971 οι Wilson and Harrison επινόησαν την τεχνική που χρησιμοποιείται μέχρι σήμερα, επειδή εμφανίζει καλύτερα αποτελέσματα και λιγότερες επιπλοκές σε σχέση με τις άλλες. Ενδείξεις για την πραγματοποίηση ΠΟ αποτελούν: α) η πρόληψη της υποτροπιάζουσας απόφραξης της ουρήθρας λόγω της νόσου της κατώτερης ουροφόρου οδού, β) η επείγουσα αποκατάσταση της διαβατότητας της φραγμένης ουρήθρας, η οποία δεν μπορεί να αντιμετωπιστεί με συντηρητική αγωγή, γ) ο πριαπισμός και δ) οι στενώσεις, οι κακώσεις και τα νεοπλάσματα της πείκης μοίρας της ουρήθρας. Για μια επιτυχημένη ΠΟ γίνεται διάνοιξη της πυελικής ουρήθρας μπροστά από τους βολβουρηθραίους αδένες και αναστόμωσή της στο δέρμα της περινεϊκής χώρας, απελευθέρωση της ουρήθρας από τις διάφορες προσφύσεις της με την πύελο, με σκοπό τη μείωση της τάσης στο σημείο της αναστόμωσης, και ακριβής συμπλησίαση της ουρήθρας με το δέρμα, έτσι ώστε η επούλωση να γίνει κατά πρώτο σκοπό και να αποφευχθεί η

Correspondence: Papazoglou L. G.

Department of Clinical Sciences, Faculty of Veterinary Medicine, Aristotle University of Thessaloniki, 11, Voutyra str., 546 27 Thessaloniki, Greece
Tel.: +30 2310994426, Fax: +30 2310994449, e-mail: makdvm@vet.auth.gr

Αλληλογραφία: Α. Γ. Παπάζογλου

Τομέας Κλινικών, Κτηνιατρική Σχολή ΑΠΘ, Σ. Βουτυρά 11, 546 27 Θεσσαλονίκη
Τηλ: 2310994426, Fax: 2310994449, e-mail: makdvm@vet.auth.gr

Submission date: 07.06.2011

Approval date: 28.06.2011

Ημερομηνία υποβολής: 07.06.2011

Ημερομηνία εγκρίσεως: 28.06.2011

μετεγχειρητική στένωση. Η ΠΟ δεν αντιμετωπίζει τη νόσο της κατώτερης ουροφόρου οδού, αλλά μόνο την έμφραξη της ουρήθρας. Στις μετεγχειρητικές επιπλοκές περιλαμβάνονται η στένωση, η ανιούσα ουρολοίμωξη, η αιμορραγία, η υποδόρια διήθηση του περινέου με ούρα, με αποτέλεσμα τη νέκρωση και τη διάσπαση του τραύματος, η ερεθιστική δερματίτιδα, η ακράτεια ούρων και κοπράνων, η ατονία της ουροδόχου κύστης, η περινεϊκή κήλη και το ουρηθροεντερικό συρίγγιο. Η μετεγχειρητική στένωση μπορεί να αντιμετωπιστεί με διορθωτική ουρηθροστομία στις περισσότερες των περιπτώσεων. Σε αντίθετη περίπτωση συνιστάται η διενέργεια προηβικής, υποηβικής ή διαπυελικής ουρηθροστομίας. Από τις τρεις σωστικές τεχνικές που χρησιμοποιούνται για την αντιμετώπιση μιας αποτυχημένης ΠΟ, μόνο η προηβική ουρηθροστομία έχει μελετηθεί με βάση τα απώτερα αποτελέσματά της. Η προηβική ουρηθροστομία έχει σαφείς ενδείξεις, αλλά συνοδεύεται από σοβαρές επιπλοκές, όπως η ερεθιστική δερματίτιδα γύρω από τη στομία, η ακράτεια ούρων και η ουρολοίμωξη. Η ΠΟ είναι μια επέμβαση η οποία εφόσον γίνει σωστά, αντιμετωπίζει με επιτυχία την έμφραξη της ουρήθρας από κρυστάλλους ή συγκρίματα λόγω της νόσου της κατώτερης ουροφόρου οδού στο γάτο.

Λέξεις ευρηθείσας: γάτος, επιπλοκές ουρηθροστομίας, νόσος της κατώτερης ουροφόρου οδού, περινεϊκή ουρηθροστομία, προηβική ουρηθροστομία

Η εργασία αυτή παρουσιάστηκε στη 2η ημερίδα του προγράμματος «Διαρκής Εκπαίδευση» της Ελληνικής Κτηνιατρικής Εταιρείας με θέμα: «Χειρουργική του ουροποιητικού και γεννητικού συστήματος του σκύλου και της γάτας», Αθήνα, 31 Ιανουαρίου 2010.

Εισαγωγή

Η περινεϊκή ουρηθροστομία (ΠΟ) είναι η χειρουργική επέμβαση που διενεργείται στο γάτο με σκοπό τη δημιουργία μόνιμης στομίας της πυελικής μοίρας της ουρήθρας στην περινεϊκή χώρα. Σκοπός της παρούσας μελέτης είναι η λεπτομερής ανασκόπηση των χειρουργικών τεχνικών και των μετεγχειρητικών επιπλοκών που σχετίζονται με την ΠΟ του γάτου.

Ιστορική εξέλιξη της ουρηθροστομίας

Η πρώτη τεχνική της ΠΟ δημοσιεύτηκε στις αρχές της δεκαετίας του 1960 (Carbone 1963, Carbone 1967) και αφορούσε στην εγκάρσια διατομή της ουρήθρας πρόσθια των βολβουρηθραίων αδένων και τη συρραφή της πυελικής ουρήθρας στο δέρμα της περινεϊκής χώρας. Το 1964 ο Christensen περιέγραψε την ουρηθροστομία διαμέσου της ακροποσθίας όπου, μετά τον ακρωτηριασμό του πέους, γινόταν συρραφή της πυελικής μοίρας της ουρήθρας στην ακροποσθία με σκοπό την πιο φυσιολογική θέση της στομίας. Το 1966 οι Manzano and Manzano ανακοίνωσαν τροποποίηση της τεχνικής του Carbone κατά την οποία, μετά τον ακρωτηριασμό του πέους μαζί με τους βολβουρηθραίους αδένες, για τη διευκόλυνση της αναγνώρισης της πυελικής ουρήθρας διεγχειρητικά, τοποθετείτο ουροκαθετήρας. Το 1968 ο Blake δημοσίευσε μια νέα τεχνική ουρηθροστομίας όπου το πέος διαχωριζόταν με επιμήκη τομή σε δύο κρημνούς που συρραπτόταν

στο δέρμα, για τη δημιουργία της στομίας. Η ουρήθρα στην περίπτωση αυτή αφηνόταν να επουλωθεί κατά δεύτερο σκοπό αφού μόνο ο σιρραγώδης ιστός συρραπτόταν με το δέρμα. Το υψηλό ποσοστό στενώσεων αποτελούσε την κυριότερη επιπλοκή των τεχνικών αυτών (Johnston 1974, Smith and Schiller 1978, Smith 1987).

Το 1971 οι Wilson and Harrison ανακοίνωσαν τεχνική ουρηθροστομίας με επιμήκη διατομή του ραχιαίου τοιχώματος της ουρήθρας, η οποία εκτεινόταν πρόσθια των βολβουρηθραίων αδένων, και συρραφή της ουρήθρας ως κρημνού στο δέρμα της περινεϊκής χώρας. Η τεχνική αυτή της ΠΟ χρησιμοποιείται μέχρι σήμερα από τους περισσότερους χειρουργούς παγκοσμίως, αφού έχει τα καλύτερα αποτελέσματα και τις λιγότερες επιπλοκές (Johnston 1974, Smith and Schiller 1978, Wilson and Kusba 1983). Τροποποίηση της τελευταίας τεχνικής ανακοινώθηκε από τους Rickards et al. το 1972, όπου χρησιμοποιήθηκε απλή συνεχόμενη ραφή για τη συρραφή της ουρήθρας στο δέρμα, με τους κόμπους εξωτερικά της τομής, και επίσης δημιουργήθηκαν δερματικά ελλείμματα εκατέρωθεν της ουρηθροστομίας με σκοπό την αύξηση της τάσης στην αναστόμωση και την πρόληψη της στένωσής της. Το 1974 ο Johnston δημοσίευσε τροποποίηση της τεχνικής του Carbone κατά την οποία η συμπλησίαση της ουρήθρας στο δέρμα έγινε ύστερα από εκτομή του δέρματος σε σχήμα τετραγώνου αντί

του κλασικού ελλειπτικού, και επίσης για τη μείωση των αιμορραγιών από το σπληνικό σώμα χρησιμοποιήθηκε προσωρινή ίσχειμη περιείδηση. Το 1977 ο Long περιέγραψε τροποποίηση της τεχνικής του Johnston όπου κατά τη συρραφή της πυελικής μοίρας της ουρήθρας στο δέρμα της περινεϊκής χώρας συμπεριλήφθηκε και το σπληνικό σώμα. Το 1978 οι Gaskell et al. δημοσίευσαν τα αποτελέσματα τροποποίησης της τεχνικής των Wilson-Harrison, όπου αναφέρουν τριγωνική εκτομή του δέρματος γύρω από την ακροποσθία και το όσχεο και τοποθέτηση κατηλωτικής ραφής, πριν από τη διάνοιξη της ουρήθρας, μεταξύ του ραχιαίου τοιχώματος της ουρήθρας και της άνω γωνίας της τομής στο δέρμα, με σκοπό την καλύτερη ακινητοποίηση του πέους και της πυελικής ουρήθρας με συνέπεια τη μείωση της τάσης. Κατά τη χρονική περίοδο 1989-1992 δημοσιεύθηκαν τροποποιήσεις της ΠΟ κατά Wilson-Harrison, οι οποίες πρότειναν την περιορισμένη διατομή του ραχιαίου τοιχώματος της ουρήθρας (Sackman et al. 1991) ή τη διατήρηση της ακεραιότητας του αιδοϊκού νεύρου κατά τη διατομή της πυελικής μοίρας της ουρήθρας (Griffin et al. 1989, Griffin and Gregory 1992), με σκοπό τη μείωση της συχνότητας των μετεγχειρητικών ουρολοιμώξεων. Το 2000 οι Yeh and Chin ανακοίνωσαν τροποποίηση της μεθόδου του Christensen, κατά την οποία αναστόμωσαν την πυελική ουρήθρα στο βλεννογόνο της ακροποσθίας με σκοπό τον περιορισμό των μετεγχειρητικών επιπλοκών (στένωση, ουρολοιμώξη). Η έλλειψη μελετών σχετικών με τα απώτερα αποτελέσματα της τεχνικής αυτής κρατούν προς το παρόν επιφυλακτική τη χειρουργική κοινότητα (Smith 2002, Bjorling 2003). Το 2004 οι Agrodnia et al. κατά τη διενέργεια της ΠΟ κατά Wilson-Harrison χρησιμοποίησαν συνεχόμενη ραφή με απορροφήσιμο ράμμα για τη συρραφή της ουρήθρας στο δέρμα και σε σύγκριση με άλλη ομάδα γάτων, στους οποίους χρησιμοποιήθηκε μη απορροφήσιμο ράμμα, δεν υπήρχαν σημαντικές διαφορές.

Η περινεϊκή ουρηθροστομία κατά Wilson-Harrison

Η ΠΟ κατά Wilson-Harrison (Wilson and Harrison 1971, Wilson and Kusba 1983) αποτελεί την τεχνική επιλογής της πλειονότητας των χειρουργών σε παγκόσμιο επίπεδο. Στις ενδείξεις για τη διενέργεια ΠΟ περιλαμβάνονται: α) η πρόληψη της υποτροπιάζουσας απόφραξης της ουρήθρας, λόγω της νόσου της κατώτερης ουροφόρου οδού, β) η επείγουσα αντιμετώπιση της απόφραξης της ουρήθρας η οποία δεν μπορεί να

αντιμετωπιστεί με καθετηριασμό και έκπλυση, γ) ο πριαπισμός και δ) οι στενώσεις, οι κακώσεις και τα νεοπλάσματα της πείκης μοίρας της ουρήθρας (Wilson and Kusba 1983, Caywood and Raffé 1984, Goldman and Beckman 1989, Fox 1990, Hosgood and Hedlund 1992, Smith 2002, Holt 2008). Από το 1990 και μετά παρατηρήθηκε ελάττωση της συχνότητας των ουρηθροστομιών των γάτων στις ΗΠΑ και στον Καναδά, η οποία φαίνεται να συμβαδίζει με τη μείωση της συχνότητας των εμφράξεων της ουρήθρας, λόγω συγκριμάτων ή ουρολίθων (Lekcaroensuk et al. 2002, Smith 2002). Επισημαίνεται ότι η ΠΟ προλαμβάνει ή αντιμετωπίζει την έμφραξη της ουρήθρας αλλά δεν μπορεί να επηρεάσει τη συχνότητα υποτροπής της μη αποφρακτικής μορφής της νόσου της κατώτερης ουροφόρου οδού (Smith 2002, Gerber et al. 2008). Προϋποθέσεις για μια επιτυχημένη ΠΟ αποτελούν: 1) η δημιουργία της στομίας στην πυελική μοίρα της ουρήθρας μπροστά από τους βολβουρηθραίους αδένες, εκεί όπου η ουρήθρα είναι σημαντικά ευρύτερη σε σχέση με την πείκη μοίρα, 2) η απελευθέρωση του πέους από τις προσφύσεις του με την πύελο έτσι ώστε να ελαχιστοποιηθεί η τάση στη στομία και 3) η πολύ καλή συμπλησίαση της ουρήθρας με το δέρμα, έτσι ώστε η επούλωση της στομίας να γίνει κατά πρώτο σκοπό και να μειωθεί η πιθανότητα δημιουργίας ουλώδους ιστού και κατά συνέπεια εμφάνισης μετεγχειρητικής στένωσης (Scavelli 1989, Flanders and Harvey 1994). Η τεχνική της ΠΟ με μικρές τροποποιήσεις, όπως εφαρμόζεται από τους συγγραφείς του άρθρου αυτού, περιγράφεται παρακάτω:

- Γίνεται προετοιμασία του χειρουργικού πεδίου, υπό γενική αναισθησία, που περιλαμβάνει τη βάση της ουράς, την περινεϊκή χώρα και την οπίσθια και έσω επιφάνεια των μηρών. Εφόσον υπάρχει η δυνατότητα, η ουροδόχος κύστη εκκενώνεται πλήρως. Παράλληλα χορηγείται ενδοφλέβια κεφαζολίνη (20 mg/kg) για χημειοπροφύλαξη.

- Ο γάτος τοποθετείται σε πρηνή θέση με την ουρά να φέρεται ραχιαία και να σταθεροποιείται προς τα εμπρός. Κάτω από το σώμα του τοποθετείται ρολό πετσέτας, έτσι ώστε το πίσω μέρος του σώματός του να είναι ελαφρώς υπερυψωμένο.

- Μετά την τοποθέτηση ραφής δίκην καπνοσακούλας στον προκτό του ζώου, γίνεται ελλειπτική τομή του δέρματος η οποία περιλαμβάνει το όσχεο και την ακροποσθία και αρχίζει ραχιαία του οσχέου στο ύψος του ισχιακού τόξου.

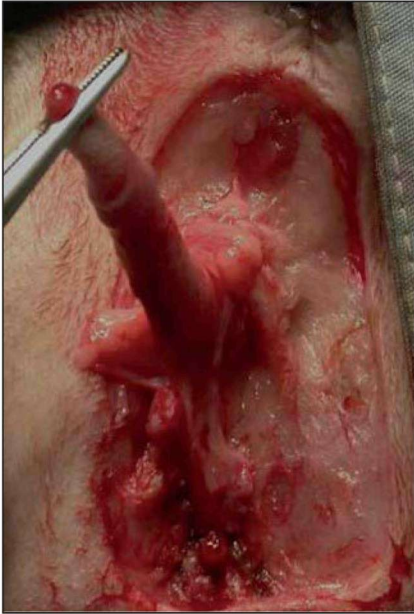

Figure 1. The penis is freed from the scrotal and preputial skin and grasped with mosquito forceps to allow easy dissection.

Εικόνα 1. Μετά την εκτομή του δέρματος του οσχέου και της ακροποσθίας, το πέος συλλαμβάνεται με λαβίδα τύπου mosquito για τη διευκόλυνση των χειρισμών.

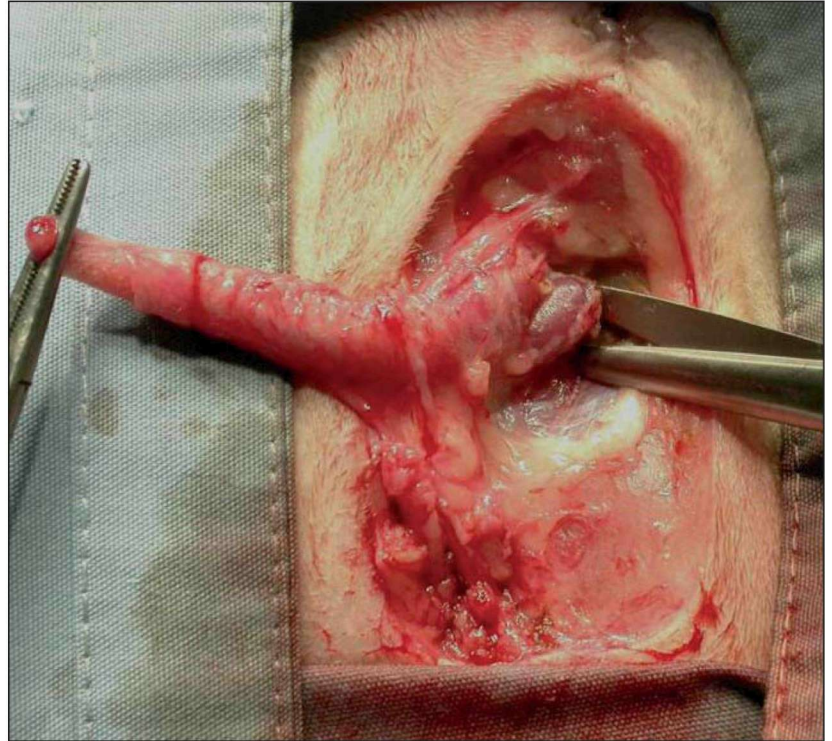


Figure 2. Ischiocavernosus muscle is isolated and transected near its attachment to the ischium.

Εικόνα 2. Ο ισχιοσηραγγώδης μύς παρασκευάζεται και διατέμνεται κοντά στην έκφυσή του στην πύελο.

- Η πρόσθια και η οπίσθια αρτηρία του οσχέου, καθώς και η ραχιαία αρτηρία και η φλέβα του πέους καυτηριάζονται με διαθερμία, εφόσον κριθεί απαραίτητο.

- Κατά το χρόνο αυτό γίνεται ορχεκτομή, εφόσον ο γάτος δεν είναι ευνουχισμένος.

- Το δέρμα του οσχέου και της ακροποσθίας εκτέμνεται και το πέος συλλαμβάνεται από τη βάλανο με αιμοστατική λαβίδα τύπου mosquito για να διευκολυνθούν οι χειρισμοί του (Εικόνα 1).

- Το πέος φέρεται διαδοχικά στα πλάγια και, μετά τη διατομή των υποδόριων ιστών, παρασκευάζονται οι ισχιοσηραγγώδεις και οι ισχιοουρηθραίοι μύες και διατέμνονται, με ή χωρίς διαθερμία, κοντά στο ισχιακό τόξο, έτσι ώστε να ελαχιστοποιηθούν οι αιμορραγίες (Εικόνα 2).

- Το πέος φέρεται προς τα επάνω και, με τη βοήθεια ψαλιδιού αρχικά και με δακτυλική αποκόλληση στη συνέχεια, διατέμνεται ο πείκος σύνδεσμος που συνδέει το πέος με την πύελο κοιλιακά (Εικόνα 3).

- Το πέος πλέον απελευθερωμένο από τις προ-

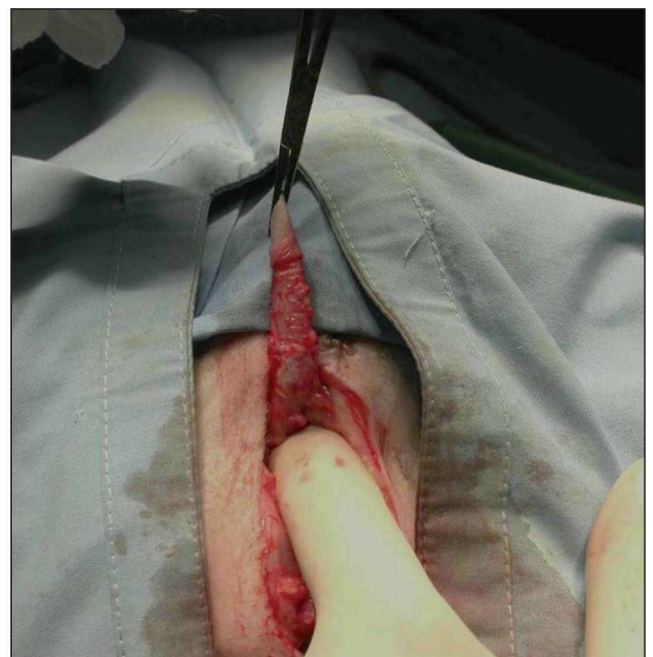

Figure 3. The penis is reflected dorsally and the ventral penile ligament is freed by sharp and digital blunt dissection.

Εικόνα 3. Το πέος φέρεται προς τα πάνω και ο πείκος σύνδεσμος διατέμνεται αρχικά με ψαλίδι και στη συνέχεια αποκολλάται με το δάκτυλο.

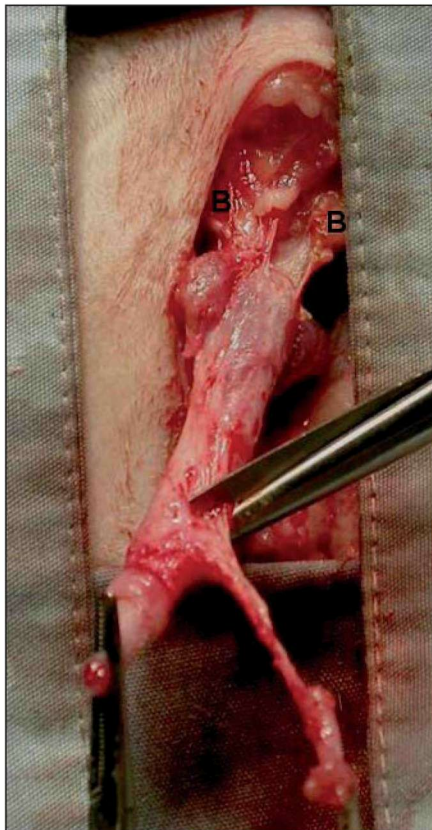


Figure 4. After the penis is freed from its attachments, it is retracted in a caudal direction. Minimal dorsal dissection exposes the bulbourethral glands (B). The retractor penis muscle is excised from the dorsal midline of the penis.

Εικόνα 4. Η απελευθέρωση του πέους έχει συνετελεστεί και αυτό φέρεται προς τα πίσω. Με περιορισμένη διατομή στη ραχιαία επιφάνεια αποκαλύπτονται οι βολβουρηθραίοι αδένες (B) και εκτέμνεται ο επισπαστήρας μυς από τη μέση ραχιαία γραμμή του πέους.

σφύσεις του φέρεται προς τα πίσω.

- Γίνεται περιορισμένη διατομή του αραιού συνδετικού ιστού πρόσθια και ραχιαία του πέους, έτσι ώστε να αποφευχθεί κάκωση του απευθυσμένου και των αιδοϊκών νεύρων. Αποκαλύπτονται έτσι ο επισπαστήρας μυς στη μέση γραμμή του πέους, καθώς και ο βολβοσηραγγώδης μυς και οι βολβουρηθραίοι αδένες. Στον εννουχισμένο γάτο ο επισπαστήρας μυς και οι βολβουρηθραίοι αδένες είναι ατροφικοί. Ο επισπαστήρας μυς εκτέμνεται από το πέος, μετά τη διατομή του κοντά στον έξω σφιγκτήρα (Εικόνα 4).

- Γίνεται εγκάρσια τομή στο ραχιαίο τμήμα του πέους και το τοίχωμα της ουρήθρας στο ύψος του

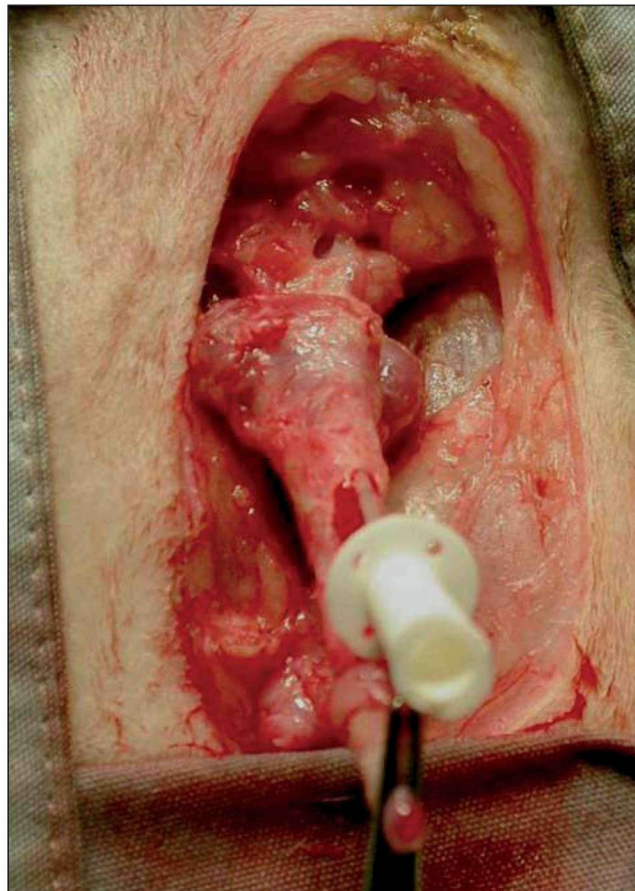


Figure 5. The urethra is incised transversely at the distal 1/3 of its length to allow passage of a urethral catheter.

Εικόνα 5. Γίνεται εγκάρσια τομή στο ραχιαίο τμήμα του πέους και της ουρήθρας στο ύψος του περιφερικού 1/3 του μήκους του και τοποθετείται καθετήρας στην ουρήθρα.

περιφερικού 1/3 του μήκους του και διαμέσου αυτής καθετηριάζεται η ουρήθρα με σκοπό την ευκολότερη αναγνώρισή της (Εικόνα 5). Σε περίπτωση έμφραξης της θα χρειαστεί έκπλυση με φυσιολογικό ορό.

- Το ραχιαίο τοίχωμα της ουρήθρας διατέμνεται επιμήκως στη μέση γραμμή με ψαλίδι ιριδοτομής (με αμβλέα άκρα) μέχρι και λίγο πρόσθια των βολβουρηθραίων αδένων. Στο σημείο αυτό η ουρήθρα έχει διάμετρο περίπου 4-5mm, ενώ περιφερικότερα δεν ξεπερνάει το 1 mm. Για την επιβεβαίωση του μεγάλου εύρους της ουρήθρας μπορεί να εισέλθουν διαμέσου αυτής τα άκρα κλειστής αιμοστατικής λαβίδας τύπου mosquito.

- Τοποθετούνται απλές χωριστές ή συνεχόμενη ραφή μεταξύ της ουρήθρας, του σηραγγώδους σώματος και του δέρματος αρχίζοντας από το άνω άκρο της τομής. Οι πρώτες δύο ραφές τοποθετούνται εκα-

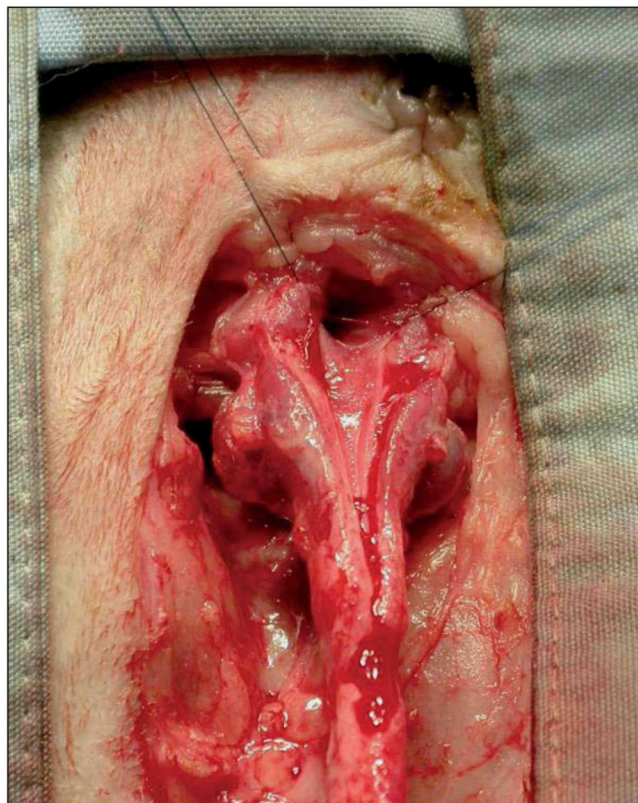


Figure 6. The urethra is incised longitudinally over the proximal 2/3 of the penis starting from the previously made transverse incision to the level of the bulbourethral glands. The first two simple interrupted sutures are placed at 45° angle to the midline to achieve mucosa to skin apposition.

Εικόνα 6. Η ουρήθρα διατέμνεται επιμήκως μέχρι και λίγο πρόσθια των βολβουρηθραίων αδένων. Η αναστόμωση της ουρήθρας με το δέρμα αρχίζει με δύο ραφές που τοποθετούνται εκατέρωθεν της τομής με γωνία 45° προς τη μέση γραμμή.

τέρωθεν της τομής με γωνία 45° σε σχέση με τη μέση γραμμή (Εικόνα 6). Οι κόμποι δένονται και στη συνέχεια τοποθετούνται χωριστές ραφές ή γίνονται δύο απλές συνεχόμενες ραφές εκατέρωθεν της τομής. Μερικοί Αμερικανοί και Αγγλοσάξονες χειρουργοί τοποθετούν αρχικά μία ακόμη απλή χωριστή ή οριζόντια επιστρεφόμενη ραφή στο ύψος μεταξύ της οροφής της ουρήθρας και του δέρματος στο ύψος της μέσης γραμμής (Smith 1987, Stone and Barsanti 1992, Holt 2008). Η αναγκαιότητα της ραφής αυτής αμφισβητείται.

- Για τη συρραφή χρησιμοποιείται συνθετικό απορροφήσιμο ή μη απορροφήσιμο ράμμα διαμέτρου 4/0 ή 5/0 (πολυγλακτίνη 910, πολυδιοξανόνη, νάιλον, πολυπροπυλένιο) με βελόνα στρογγυλή κόπτουσα. Οι συγγραφείς του άρθρου αυτού χρησιμοποιούν απορροφήσιμο ράμμα και έτσι αποφεύγεται το τραύμα

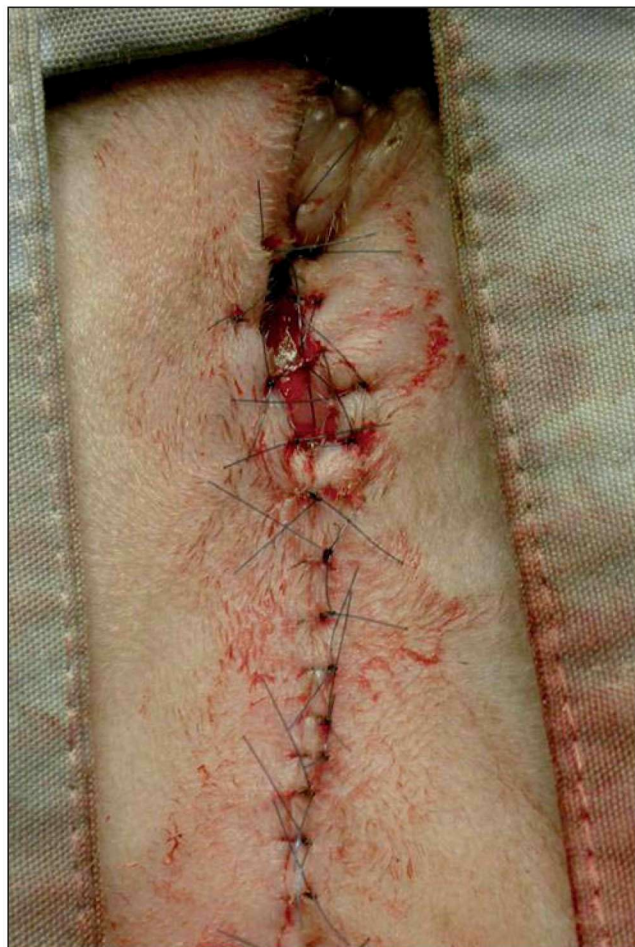

Figure 7. The final appearance of the urethroostomy following placement of all sutures.

Εικόνα 7. Το τελικό αποτέλεσμα της ουρηθροστομίας ύστερα από την τοποθέτηση όλων των ραφών.

στην περιοχή της ουρηθροστομίας κατά την αφαίρεση των ραμμάτων. Η τοποθέτηση των ραμμάτων γίνεται κατά μήκος της ουρήθρας και σε μήκος 1-1,5 cm από το άνω άκρο της τομής. Στο σημείο αυτό το πέος ακρωτηριάζεται αφού προηγουμένως τοποθετηθεί μια οριζόντια επιστρεφόμενη ραφή με απορροφήσιμο ράμμα διαμέτρου 3/0 στο κολόβωμα του πέους για αιμόσταση. Τα δύο τελευταία ράμματα τοποθετούνται στις γωνίες του σφραγώδους σώματος του πέους και του δέρματος. Σε περίπτωση παρουσίας μεγάλης ποσότητας συγκριμάτων, ουρηθρίτιδας και οιδήματος της ουρήθρας, μπορεί η αναγνώριση της ουρήθρας να είναι δύσκολη και οι ιστοί να είναι εύθρυπτοι, με αποτέλεσμα τη ρήξη της ουρήθρας κατά τη διόδο της βελόνας και του ράμματος. Αν η ρήξη αφορά στην πυελική μοίρα θα πρέπει μετεγχειρητικά να τοποθετηθεί καθετήρας Folley για 2-3 ημέρες σε αναμονή επούλωσης των τραυμάτων.

Table 1. Type and frequency of postoperative complications associated with Wilson-Harrison perineal urethrostomy.**Πίνακας 1.** Είδος και συχνότητα μετεγχειρητικών επιπλοκών που σχετίζονται με την περινεϊκή ουρηθροστομία κατά Wilson-Harrison.

Επιπλοκή	Συχνότητα (%)	Βιβλιογραφικές αναφορές
Ουρολοίμωξη	10-57	Smith and Schiller 1978, Gregory and Vasseur 1983, Gregory and Vasseur 1984, Smith et al. 1991, Osborne et al. 1991, Agrodnia et al. 2004, Bass et al. 2005
Στένωση	3-11	Smith and Schiller 1978, Wilson and Kusba 1983, Smith et al. 1991, Bass et al. 2005
Υποδόρια διήθηση με ούρα	1-6	Gregory and Vasseur 1983, Bass et al. 2005
Αιμορραγία	3	Smith et al. 1991
Διάσπαση του τραύματος	1-3	Gregory and Vasseur 1983, Smith et al. 1991, Wilson and Kusba 1983, Bass et al. 2005
Ατονία της κύστης	2	Smith et al. 1991
Ακράτεια ούρων και κοπράνων	2	Wilson and Kusba 1983
Περινεϊκή κήλη		Welches et al. 1992
Ουρηθροεντερικό συρίγγιο		Smith 2002
Δερματίτιδα των πτυχών		Messinger and Holtsinger 1994

- Το υπόλοιπο τραύμα του δέρματος συγκλείνεται με απλές χωριστές ραφές (Εικόνα 7).

- Η ραφή δίκην καπνοσακούλας απομακρύνεται και, αφού ο γάτος τοποθετηθεί σε πλάγια κατάκλιση, η ουροδόχος κύστη εκκενώνεται με πίεση διαμέσου των κοιλιακών τοιχωμάτων. Εφόσον η κύστη είναι πλήρης, παρατηρείται έξοδος ούρου με μεγάλη ακτίνα.

- Μετεγχειρητικά τοποθετείται περιλαίμιο Ελισάβετ για την πρόληψη της κάκωσης της ουρηθροστομίας από το γάτο. Στο τραύμα γίνεται καθημερινή επάλειψη με υδατοδιαλυτή αλοιφή φουσιδικού οξέος (Fucidin, Leo) ή μουπιροκίνης (Bactroban, Glaxo-SmithKline) για 10 ημέρες. Επίσης, μέχρι να αφαιρεθούν τα ράμματα (10-12 ημέρες) η άμμος απομακρύνεται από την αμμοδόχο και αντικαθίσταται με χαρτί εφημερίδας για την αποφυγή συγκόλλησης άμμου στην ουρηθροστομία.

Επιπλοκές της περινεϊκής ουρηθροστομίας

Παρά τη μεγάλη αποτελεσματικότητα της ΠΟ κατά Wilson-Harrison στην αντιμετώπιση της έμφραξης της ουρήθρας του γάτου, αναφέρονται αρκετές

επιπλοκές, τόσο πρώιμες όσο και αργότερες, οι οποίες όμως είναι σημαντικά λιγότερες σε σχέση με τις υπόλοιπες χειρουργικές τεχνικές (Smith and Schiller 1978, Hauptman 1984, Scavelli 1989, Dieringer and Lees 1991, Smith et al. 1991, Smith 2002, Bass et al. 2005) [Πίνακας 1].

Η αιμορραγία μπορεί να είναι διεγχειρητική ή μετεγχειρητική, αλλά σπάνια αποτελεί πρόβλημα και συνήθως σταματά αυτόματα. Σε περίπτωση επίμονης αιμορραγίας η εφαρμογή ψυχρών επιθεμάτων ή ο πωματισμός της περιοχής με γάζα εμποτισμένη με αδρεναλίνη αρκεί για την επίσχεσή της. Η αιμορραγία οφείλεται κυρίως στη διατομή του ισχιοσηραγγώδους και του ισχιοουρηθραίου μυός, στο τραύμα του σηραγγώδους σώματος κατά τη διατομή της ουρήθρας ή μετά τον ακρωτηριασμό του και τέλος στον αυτοτραυματισμό της ουρηθροστομίας από το γάτο σε περίπτωση που αυτός δεν φέρει περιλαίμιο Ελισάβετ. Για την αποφυγή της αιμορραγίας συνιστώνται η ακριβής συρραφή της ουρήθρας μαζί με τμήμα του συρραγώδους σώματος στο δέρμα, η απολίνωση του πέους κατά τον ακρωτηριασμό του και η προσεκτική διατομή των μυών του πέους κοντά στο ισχιακό τόξο (Haupt-

man 1984, Scavelli 1989, Dieringer and Lees 1991, Stone and Barsanti 1992, Flanders and Harvey 1994, Smith 2002).

Η διήθηση του υποδόριου ιστού με ούρο είναι μια σοβαρή επιπλοκή, που οφείλεται συνήθως σε ρήξη της οιδηματικής και εύθρυπτης ουρήθρας (ουρηθρίδα, καθετηριασμοί, συγκρίματα) ή στην πλημμελή αναστόμωσή της με το δέρμα. Στις περισσότερες περιπτώσεις αρκεί η διουρηθρική τοποθέτηση καθετήρα Foley στην ουροδόχο κύστη για λίγες ημέρες. Η υποδόρια διήθηση μπορεί να οδηγήσει σε νέκρωση του δέρματος και του υποδορίου ιστού και σε διάσπαση του τραύματος. Σε περίπτωση μεγάλης διήθησης και βαριάς νέκρωσης επιβάλλεται η παροχέτευση του ούρου διαμέσου πολλαπλών μικρών τομών του δέρματος και η τοποθέτηση καθετήρα Foley για μερικές ημέρες. Επίσης, επιβάλλεται η εξαίρεση των νεκρωμένων ιστών και η αντιμετώπιση του τραύματος ως ανοικτού (Caywood and Raffae 1984, Scavelli 1989, Smith 2002). Γενικά, στην ουρηθροστομία η μακροχρόνια χρήση καθετήρων θα πρέπει να αποφεύγεται επειδή εμπλέκονται στη δημιουργία στένωσης και ανιούσας ουρολοίμωξης (Smith and Schiller 1978, Gregory and Vasseur 1983).

Η μετεγχειρητική ουρολοίμωξη αποτελεί μια συχνότερη απώτερη επιπλοκή της ΠΟ (Smith and Schiller 1978, Gregory and Vasseur 1983, Gregory and Vasseur 1984, Osborne et al. 1991, Smith et al. 1991, Agrodnia et al. 2004, Bass et al. 2005). Η ακριβής αιτιολογία της, όμως, παραμένει άγνωστη. Ανάμεσα στους προδιαθέτοντες παράγοντες που έχουν ενοχοποιηθεί για την εμφάνισή της περιλαμβάνονται η προεγχειρητική χρήση ή κατάχρηση καθετήρων για την αποκατάσταση της διαβατότητας της ουρήθρας (Griffin and Gregory 1992, Bass et al. 2005), η ιδιοπαθής αποφρακτική ουροπάθεια, λόγω της νόσου της κατώτερης ουροφόρου οδού (Griffin and Gregory 1992, Bass et al. 2005), και η μεταβολή των ανατομικών και λειτουργικών φραγμών της ουρήθρας λόγω της ΠΟ. Εξάλλου, με βάση ουροδυναμικές μελέτες που έγιναν σε γάτους με ΠΟ βρέθηκε ότι η προκαλούμενη διαταραχή της λειτουργίας του σφιγκτήρα της ουρήθρας θα μπορούσε να συμβάλει στην εμφάνιση ουρολοιμώξεων (Gregory et al. 1984, Gregory and Vasseur 1984). Βρέθηκε, επίσης, ότι η αποφυγή διατομής ή η περιορισμένη διατομή του ραχιαίου τοιχώματος της πυελικής ουρήθρας και η αποφυγή κάκωσης του πυελικού και του αιδοϊκού πλέγματος, επηρεάζει λιγότερο

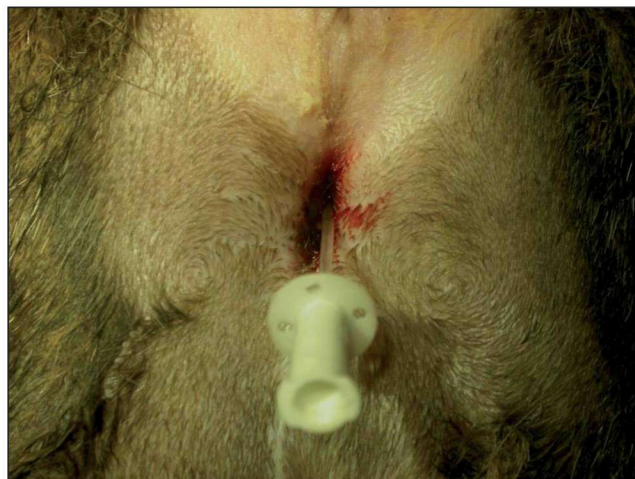


Figure 8. Post-surgical urethrostomy stricture. Passage of a urethral catheter was made with difficulty resulting in slight haemorrhage.

Εικόνα 8. Μετεγχειρητική στένωση της ουρήθρας. Η διέλευση του καθετήρα έγινε με μεγάλη δυσκολία και προκλήθηκε μικρή αιμορραγία.

τη λειτουργία του ουροποιητικού συστήματος μετεγχειρητικά (Sackman et al. 1991), ενώ φαίνεται να μην επηρεάζει τη λειτουργία του η διατομή κοντά στο πλάγιο και στο κοιλιακό τοίχωμα της πυελικής ουρήθρας (Griffin et al. 1989, Sackman et al. 1991). Η ουρολοίμωξη μετά την ΠΟ μπορεί να είναι και υποκλινική, με αποτέλεσμα να επιβάλλεται η παρακολούθηση των γάτων με συχνές καλλιέργειες και να ακολουθείται κατάλληλη θεραπεία (Smith 2002, Bass et al. 2005).

Η στένωση της ουρήθρας αποτελεί την πιο σοβαρή επιπλοκή της ΠΟ και συμβαίνει συνήθως στο βλεννογονοδερματικό όριο της στομίας (Smith and Schiller 1978, Wilson and Kusba 1983, Smith et al. 1991, Smith 2002, Bass et al. 2005). Ο διάμεσος χρόνος εμφάνισης της στένωσης υπολογίζεται σε 71 ημέρες από τη διενέργεια της ΠΟ (Philips and Holt 2006). Ο γάτος με στένωση έχει παρόμοια συμπτωματολογία με αυτόν με έμφραξη της ουρήθρας (Wilson and Kusba 1983, Philips and Holt 2006). Η διέλευση του καθετήρα διαμέσου της στενωμένης ουρήθρας γίνεται με δυσκολία ή είναι αδύνατη (Εικόνα 8). Η μετεγχειρητική στένωση οφείλεται συνήθως σε εγχειρητικά σφάλματα, όπως η πλημμελής διατομή της ουρήθρας πρόσθια των βολβουρηθραίων αδένων, η αδυναμία κινητοποίησης του πέους λόγω της πλημμελούς απελευθέρωσής του από τις προσφύσεις του με την πύελο, με συνέπεια την αυξημένη τάση στην αναστόμωση, η ρήξη της ουρήθρας κατά τη διέλευση των ραμμάτων και η μη

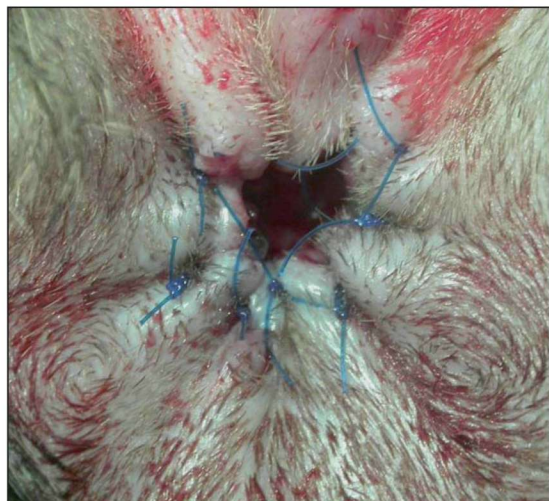


Figure 9. The final appearance of a corrective urethrostomy. The pelvic urethra was dissected free from its attachments and sutured to the perineal skin.

Εικόνα 9. Το τελικό αποτέλεσμα της διορθωτικής ουρηθροστομίας ύστερα από την απελευθέρωση της ουρήθρας και τη νέα αναστόμωσή της στο δέρμα.

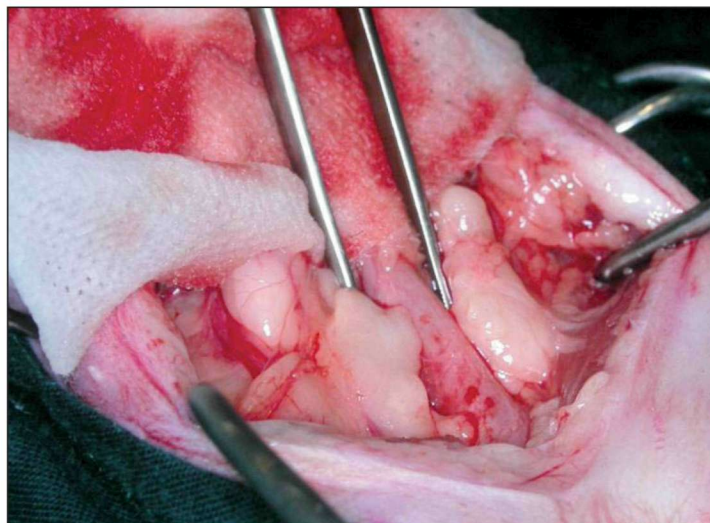


Figure 10. Prepubic urethrostomy. The urethra is isolated just cranial to the pubis through a ventral midline incision. Care is taken to avoid damage of the urethral vessels and pelvic nerves.

Εικόνα 10. Προηβική ουρηθροστομία: η ουρήθρα παρασκευάζεται, διαμέσου μέσης λαπαροτομής, μέχρι το πρόσθιο χείλος του ηβικού οστού αποφεύγοντας τον τραυματισμό των αγγείων της και των πυελικών νεύρων.

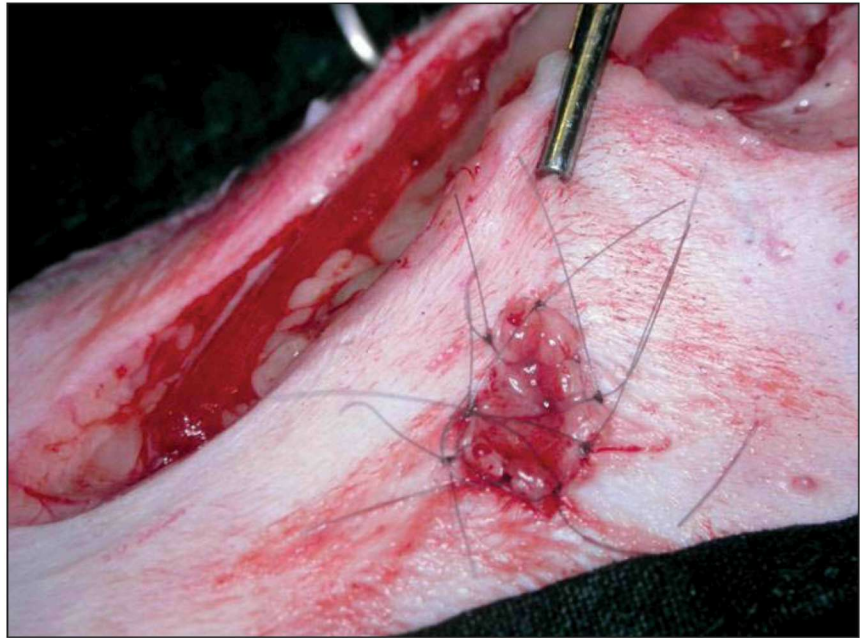
καλή συμπλησίαση του βλεννογόνου με το δέρμα της περινεϊκής χώρας (Wilson and Kusba 1983, Stone and Barsanti 1992, Smith 2002, Philips and Holt 2006). Η αντιμετώπιση της στένωσης γίνεται αρχικά με διορθωτική ουρηθροστομία και συνοδεύεται από σχετική επιτυχία (Kusba and Lipowitz 1982, Wilson and Kusba 1983, Phillips and Holt 2006). Σύμφωνα με την τεχνική αυτή, διενεργείται τομή του δέρματος γύρω από τη στένωση, το πέος παρασκευάζεται και απελευθερώνεται από τις συνδέσεις του με την πύελο (διατομή των ισchioσραγγωδών μυών και του πεικού συνδέσμου κοιλιακά), αν αυτό κριθεί απαραίτητο, το δέρμα με το στενωμένο τμήμα της ουρήθρας και το αντίστοιχο τμήμα του πέους αφαιρούνται και η ουρήθρα διανοίγεται με επιμήκη τομή στο ραχιαίο τοίχωμά της πρόσθια των βολβουρηθραίων αδένων. Ακολούθως, γίνεται αναστόμωση της ουρήθρας με το δέρμα με απλές χωριστές ραφές (Εικόνα 9). Συνήθως ανευρίσκεται αρκετό μήκος ουρήθρας έτσι ώστε να γίνει αναστόμωση χωρίς τάση. Σύμφωνα με μια πρόσφατη αναδρομική μελέτη, 8 από τις 11 γάτους με διορθωτική ουρηθροστομία ήταν ελεύθεροι συμπτωμάτων ύστερα από διάμεσο χρόνο παρακολούθησης 2,2 έτη από την επέμβαση (Phillips and Holt 2006). Σε περίπτωση που υπάρξει επαναστένωση ή όταν δεν υπάρχει επαρκής ουρήθρα για τη δημιουργία στομίας χωρίς τάση, συνιστάται μόνιμη παράκαμψη της στένωσης, η οποία

επιτυγχάνεται με προηβική (McCully 1955, Mendham 1970, Brandley 1989, Flanders and Harvey 1994, Baines et al. 2001), υποηβική (Ellison et al. 1989) ή διαπυελική ουρηθροστομία (Bernarde and Viguier 2004).

Η προηβική ουρηθροστομία χρησιμοποιείται συχνότερα από τις υπόλοιπες παραπάνω σωστικές επεμβάσεις. Η ουρήθρα παρασκευάζεται μέχρι το πρόσθιο χείλος του ηβικού οστού, διαμέσου μέσης λαπαροτομής, αποφεύγοντας τον τραυματισμό των αγγείων της και των πυελικών νεύρων (Εικόνα 10). Η ουρήθρα διατέμνεται εγκάρσια στη θέση αυτή, μετά την απολίνωση του περιφερικού άκρου της και αφού τοποθετηθούν δύο καθηλωτικά ράμματα στον τοίχωμά της, για την ευχέρεια των χειρισμών της, φέρεται διαμέσου παράμεσης τομής στο κοιλιακό τοίχωμα στο ύψος της βουβωνικής χώρας και σε απόσταση 1 cm από το πρόσθιο χείλος του ηβικού οστού. Λαμβάνεται μέριμνα ώστε να αποφευχθεί η οξεία κάμψη της κατά τη διέλευσή της διαμέσου του κοιλιακού τοίχωματος. Μετά την εξωτερική της ουρήθρας με τη βοήθεια των ραμμάτων γίνεται επιμήκης τομή μήκους 5 mm στο κοιλιακό τοίχωμά της και συρράπτεται στο δέρμα με τουλάχιστον 4 απλές χωριστές ραφές με ράμμα νάιλον διαμέτρου 4/0 (Εικόνα 11). Σύμφωνα με άλλους συγγραφείς, η ουρήθρα εξωτερικεύεται στο οπίσθιο άκρο της λαπαροτομής και,

Figure 11. Prepubic urethrostomy. The proximal urethra is brought to the skin through a ventral paramedian stab incision. The ventral 5mm of the distal end of the proximal urethra is incised and sutured to the skin with simple interrupted 4/0 nylon sutures.

Εικόνα 11. Προηβική ουρηθροστομία: η ουρήθρα εξωτερικεύεται στο κοιλιακό τοίχωμα παραπλευρώς της λαπαροτομής και αφού γίνει επιμήκης τομή μήκους 5 mm στην κοιλιακή επιφάνειά της συρράπτεται στο δέρμα με απλές χωριστές ραφές με ράμμα νάιλον διαμέτρου 4/0.



μετά τη σύγκλιση της τελευταίας, ράβεται στο δέρμα (Brandley 1989, Baines et al. 2001). Η προηβική ουρηθροστομία συνοδεύεται από σοβαρές επιπλοκές, όπως ερεθιστική δερματίτιδα ή νέκρωση του δέρματος γύρω από τη στομία, ακράτεια ούρων και ουρολιθώξεις, με αποτέλεσμα να χρησιμοποιείται μόνο εκεί όπου η ΠΟ δεν έχει ένδειξη (Baines et al. 2001).

Η υποηβική ουρηθροστομία φαίνεται να έχει καλύτερη πρόγνωση από την προηβική (Smith 2002). Για τη διενέργειά της η πυελική ουρήθρα παρασκευάζεται και κινητοποιείται σε μεγαλύτερο μήκος, διαμέσου οστεοτομής της ηβιοσχιακής σύμφυσης, και η στομία τοποθετείται κοιλιακά του ηβικού οστού με αποτέλεσμα την αποφυγή των επιπλοκών της προηβικής ουρηθροστομίας (Ellison et al. 1989). Τα απώτερα αποτελέσματά της, όμως, σε μεγάλο αριθμό περιστατικών, δεν έχουν δημοσιευθεί.

Για τη διαπυελική ουρηθροστομία η πυελική ουρήθρα παρασκευάζεται και διανοίγεται σε απόσταση 8-20 mm από τους βολβουρηθραίους αδένες, φέρεται διαμέσου οστεκτομής του ισχιακού οστού και αναστομώνεται στο δέρμα κοιλιακά της πύελου (Bernarde and Viguier 2004). Η τεχνική αυτή φαίνεται να υποσχεται αρκετά, αλλά τα απώτερα αποτελέσματά της δεν είναι ακόμη γνωστά.

Μερικοί γάτοι, μετά τη διενέργεια της ουρηθροστομίας, αδυνατούν να κενώσουν την κύστη τους και η επιπλοκή αυτή συνήθως οφείλεται σε ανεπάρκεια

του εξωστήρα μυός, λόγω μακροχρόνιας διάτασης της κύστης εξαιτίας της προεγχειρητικής έμφραξης της ουρήθρας (Scavelli 1989, Smith et al. 1991). Η επιπλοκή αυτή αντιμετωπίζεται είτε με συχνές κενώσεις της κύστης με μαλάξεις, διαμέσου των κοιλιακών τοιχωμάτων, είτε με καθετηριασμό της ουρήθρας μέχρι να αποκατασταθεί η φυσιολογική λειτουργία του εξωστήρα μυός (Scavelli 1989). Σε επίμονες περιπτώσεις συνιστάται η χορήγηση συνδυασμού βεθανεχόλης και φαινοξυβενζαμίνης.

Η ακράτεια ούρων και κοπράνων είναι μια σπάνια επιπλοκή της ΠΟ και οφείλεται σε κάκωση του πυελικού και του αιδοϊκού πλέγματος λόγω ευρείας διατομής στο ραχιαίο τοίχωμα της πυελικής ουρήθρας (Wilson and Kusba 1983).

Η ιατρογενής περινεϊκή κήλη αποτελεί, επίσης, μια σπάνια επιπλοκή της ΠΟ και αποδίδεται σε κάκωση του πυελικού διαφράγματος (Welches et al. 1992).

Τέλος, η σπανιότατη εμφάνιση ουρηθροεντερικού συριγγίου μπορεί να προέλθει εξαιτίας ιατρογενούς διάτρησης του απευθυσμένου κατά την παρασκευή της πυελικής ουρήθρας (Smith 2002).

Συμπερασματικά, η ΠΟ είναι μια χειρουργική επέμβαση η οποία εφόσον γίνει σωστά, αντιμετωπίζει με επιτυχία την έμφραξη της ουρήθρας από κρυστάλλους ή συγκρίματα λόγω της νόσου της κατώτερης ουροφόρου οδού στο γάτο. ■

REFERENCES - ΒΙΒΛΙΟΓΡΑΦΙΑ

- Agrodnia MD, Hauptman JG, Stanley BJ, Walshaw R (2004) A simple continuous pattern using absorbable suture material for perineal urethrostomy in the cat: 18 cases (2000-2002). *J Am Anim Hosp Assoc* 40: 479-483.
- Baines SJ, Rennie S, White RAS (2001) Prepubic urethrostomy: a long-term study in 16 cats. *Vet Surg* 30: 107-113.
- Bass M, Howard J, Gerber B, Messmer M (2005) Retrospective study of indications for and outcome of perineal urethrostomy in cats. *J Small Anim Pract* 46: 227-231.
- Bernard A, Viguier E (2004) Transpelvic urethrostomy in 11 cats using an ischial osteotomy. *Vet Surg* 33: 246-252.
- Blake JA (1968) Perineal urethrostomy in cats. *J Am Vet Med Assoc* 152: 1499-1506.
- Bjorling DE (2003) The urethra. In: *Textbook of Small Animal Surgery*. 3rd ed, WB Saunders, Philadelphia: pp 1638-1651.
- Brandley RL (1989) Prepubic urethrostomy. An acceptable urinary diversion technique. *Prob Vet Med* 1: 120-127.
- Carbone MG (1963) Perineal urethrostomy to relieve urethral obstruction in the male cat. *J Am Vet Med Assoc* 143: 34-39.
- Carbone MG (1967) A modified technique for perineal urethrostomy in the male cat. *J Am Vet Med Assoc* 151: 301-305.
- Caywood DD, Raffe MR (1984) Perspectives on surgical management of feline urethral obstruction. *Vet Clin North Am Small Anim Pract* 14: 677-690.
- Christensen NR (1964) Preputial urethrostomy in the male cat. *J Am Vet Med Assoc* 145: 903-908.
- Dieringer TM, Lees GE (1991) The role of perineal urethrostomy in the management of lower urinary tract obstruction. In: *Consultations in Feline Internal Medicine*. WB Saunders, Philadelphia: pp 327-332.
- Gerber B, Elchenberger S, Reusch CE (2008) Guarded long-term prognosis in male cats with urethral obstruction. *J Feline Med Surg* 10: 16-23.
- Ellison GW, Lewis DD, Boren FC (1989) Subpubic urethrostomy to salvage a failed perineal urethrostomy in a cat. *Comp Cont Educ Pract Vet* 11: 946-951.
- Flanders JA, Harvey HJ (1994) Surgery of the urinary tract. In: *The Cat Diseases and Clinical Management*. 2nd ed, Churchill Livingstone, New York: pp 1825-1845.
- Fox SM (1990) Surgical repair of a traumatic perineal laceration with urethral transection: a case report. *J Am Anim Hosp Assoc* 26: 301-304.
- Gaskell CJ, Denny HR, Jackson OF, Weaver AD (1978) Clinical management of the feline urological syndrome. *J Small Anim Pract* 19:301-314.
- Goldman AC, Beckman SL (1989) Traumatic urethral avulsion at the preputial fornix in a cat. *J Am Vet Med Assoc* 194: 88-90.
- Gregory CR, Holiday TA, Vasseur PB, Bruhl- Day RAGA, Parker HR, McNeal D (1984) Electromyographic and urethral pressure profilometry: assessment of urethral function before and after perineal urethrostomy in cats. *Am J Vet Res* 45: 2062-2065.
- Gregory CR, Vasseur PB (1983) Long-term examination of cats with perineal urethrostomy. *Vet Surg* 12: 210-212.
- Gregory CR, Vasseur PB (1984) Electromyographic and urethral pressure profilometry: long-term assessment of urethral function after perineal urethrostomy in cats. *Am J Vet Res* 45: 1318-1321.
- Griffin DW, Gregory CR (1992) Prevalence of bacterial urinary tract infection after perineal urethrostomy in cats. *J Am Vet Med Assoc* 200: 681-684.
- Griffin DW, Gregory CR, Kitchell RL (1989) Preservation of striated-muscle urethral sphincter function with use of a surgical technique for perineal urethrostomy in cats. *J Am Vet Med Assoc* 194: 1057-1060.
- Hauptman J (1984) Perineal urethrostomy. Surgical technique and management of complications. *Vet Clin North Am Small Anim Pract* 14: 93-102.
- Holt PE (2008) Non-prostatic disuria. In: *Urological Disorders in the Dog and Cat*. 2nd ed, Manson Publishing, London: pp 59-90.
- Hosgood G, Hedlund CS (1992) Perineal urethrostomy in cats. *Comp Cont Educ Pract Vet* 14: 1195-1205.
- Johnston DE (1974) Feline urethrostomy- a critique and new method. *J Small Anim Pract* 15: 421-435.
- Kusba JK, Lipowitz AJ (1982) Repair of strictures following perineal urethrostomy in the cat. *J Am Anim Hosp Assoc* 18: 308-310.
- Lekcharoensuk C, Osborne CA, Lulich JP (2002) Evaluation of trends in frequency of urethrostomy for treatment of urethral obstruction in cats. *J Am Vet Med Assoc* 221: 502-506.
- Long RD (1977) A technique for perineal urethrostomy in the cat. *J Small Anim Pract* 18: 407-413.
- Manziano CF, Manziano JR (1966) Perineal urethrostomy for relief of urethral blockage in the male cat. *J Am Vet Med Assoc* 149: 1312-1316.
- McCully RM (1955) Antepubic urethrostomy for the relief of recurrent urethral obstruction in the male cat. *J Am Vet Med Assoc* 126: 173-179.
- Mendham JH (1970) A description and evaluation of antepubic urethrostomy in the male cat. *J Small Anim Pract* 11: 709-721.
- Messinger LM, Holtsinger RH (1994) Treatment of skin fold dermatitis affecting a cat's perineal urethrostomy site. *J Am Anim Hosp Assoc* 30: 341-344.
- Osborne CA, Caywood DD, Johnston GR, Polzin DJ, Lulich JP, Kruger JM (1991) Perineal urethrostomy versus dietary management in prevention of recurrent lower urinary tract disease. *J Small Anim Pract* 32: 296-305.
- Phillips H, Holt DE (2006) Surgical removal of the urethral stoma following perineal urethrostomy in 11 cats: (1998-2004). *J Am Anim Hosp Assoc* 42: 218-222.
- Rickards DA, Hinko PJ, Morse EM (1972) Feline perineal urethrostomy- a new technique for an old problem. *J Am Anim Hosp Assoc* 8: 66-73.
- Sackman JE, Sims MH, Krahwinkel DJ (1991) Urodynamic evaluation of lower urinary tract function in cats after perineal urethrostomy with minimal and extensive dissection. *Vet Surg* 20: 55-60.
- Scavelli TD (1989) Complications associated with perineal urethrostomy in the cat. *Prob Vet Med* 1: 111-119.
- Smith CW (1987) Perineal urethrostomy in the cat: technique, indications and complications. *Mod Vet Pract* 68: 153-157.
- Smith CW (2002) Perineal urethrostomy. *Vet Clin Small Anim Pract* 32: 917-925.
- Smith CW, Schiller AG (1978) Perineal urethrostomy in the cat: a retrospective study of complications. *J Am Anim Hosp Assoc* 14: 225-228.
- Smith CW, Weigel RM, Smith AR (1991) Perineal urethrostomy in the cat. *Feline Pract* 19: 20-26.
- Stone EA, Barsanti JA (1992) Postoperative management and surgical complications of feline urethral obstruction. In: *Urologic Surgery of the Dog and Cat*. Lea and Febiger, Philadelphia: pp 140-142.
- Welches CS, Scavelli TD, Aronsohn MG, Matthiesen DT (1992) Perineal hernia in the cat: a retrospective study of 40 cases. *J Am Anim Hosp Assoc* 28: 431-438.
- Wilson GP, Harrison JW (1971) Perineal urethrostomy in cats. *J Am Vet Med Assoc* 159: 1789- 1793.
- Wilson GP, Kusba JK (1983) Urethra. In: *Current Techniques in Small Animal Surgery*. 2nd ed, Lea and Febiger, Philadelphia: pp 325-333.
- Yeh LS, Chin SC (2000) Modified perineal urethrostomy using preputial mucosa in cats. *J Am Vet Med Assoc* 216: 1092-1095.