ePublishing

Journal of the Hellenic Veterinary Medical Society

Vol 62, No 3 (2011)



Renal surgery in the dog and cat

L. G. PAPAZOGLOU (Λ.Γ. ΠΑΠΑΖΟΓΛΟΥ), V. KOUTI (Β. ΚΟΥΤΗ)

doi: 10.12681/jhvms.14857

To cite this article:

PAPAZOGLOU (Λ.Γ. ΠΑΠΑΖΟΓΛΟΥ) L. G., & KOUTI (Β. ΚΟΥΤΗ) V. (2017). Renal surgery in the dog and cat. *Journal of the Hellenic Veterinary Medical Society*, *62*(3), 249–256. https://doi.org/10.12681/jhvms.14857

https://epublishing.ekt.gr | **e-Publisher:** EKT | **Downloaded at:** 22/02/2026 11:24:53

JOURNAL OF THE HELLENIC VETERINARY MEDICAL SOCIETY 2011, 62(3): 249-256
ΠΕΡΙΟΔΙΚΟ ΤΗΣ ΕΛΛΗΝΙΚΗΣ ΚΤΗΝΙΑΤΡΙΚΗΣ ΕΤΑΙΡΕΙΑΣ 2011, 62(3): 249-256

Review article
Ανασκόπηση

Renal surgery in the dog and cat

Papazoglou L. G.[1], DVM, PhD, **Kouti V.**[2], DVM, PhD

[1] *Department of Clinical Sciences, Faculty of Veterinary Medicine, Aristotle University of Thessaloniki Greece*
[2] *Clinic of Surgery, School of Veterinary Medicine, University of Thessaly Greece*

Η χειρουργική του νεφρού στο σκύλο και τη γάτα

Λ. Γ. Παπάζογλου,[1] DVM, PhD, **Β. Κούτη,**[2] DVM, PhD

[1] *Τομέας Κλινικών, Κτηνιατρική Σχολή Αριστοτελείου Πανεπιστημίου Θεσσαλονίκης*
[2] *Χειρουργική Κλινική, Κτηνιατρική Σχολή Πανεπιστημίου Θεσσαλίας*

ABSTRACT. Nephrectomy is the complete removal of the kidney and ipsilateral ureter and usually it is performed through a midline laparotomy for the treatment of end-stage unilateral kidney disease. Indications for performing nephrectomy may include: renal and ureteral neoplasms, persistent renal haematuria, serious renal trauma associated with or without avulsion of renal pedicle, end-stage hydronephrosis, single renal cysts associated with renal disease, polycystic kidney disease associated with pyelonephritis, renal parasites, renal or perirenal abscessation, chronic end-stage pyelonephritis and renal disease associated with ectopic ureter. Normal function of the contralateral kidney is a prerequisite for performing nephrectomy. The presence of azotaemia or persistent isosthenuria is a contraindication for nephrectomy. Nephrectomy for pyelonephritis may not consistently resolve the infection in the remaining kidney. Preoperative evaluation of renal function in animals undergoing nephrectomy would ideally include determination of glomerular filtration rate using renal nuclear scintigraphy. However, in clinical practice, excretory urography is performed for the assessment of renal function. Nephrotomy is a limited surgical incision through the dorsal renal surface to remove nephroliths, to explore the pelvis for polyps and neoplasms and to identify causes of renal haematuria. Nephrotomy is reported not to significantly affect renal function in normal dogs and cats. Indications for nephrotomy associated with the presence of nephroliths may include hydronephrosis and hydroureter associated with renal pelvic obstruction, recurrent infection resistant to conservative treatment, progressive nephrolith enlargement and deterioration of renal function. Pyelolithotomy for calculus removal may only be used when the renal pelvis and the proximal ureter are markedly dilated.

Keywords: cat, dog, nephrectomy, nephrotomy

ΠΕΡΙΛΗΨΗ. Νεφρεκτομή ονομάζεται η ολική αφαίρεση του νεφρού και του σύστοιχου ουρητήρα που γίνεται συνήθως διαμέσου μέσης λαπαροτομής. Η νεφρεκτομή στο σκύλο και τη γάτα διενεργείται για την αντιμετώπιση μη ανατάξιμης βλάβης του νεφρού. Ενδείξεις για την εκτέλεση της νεφρεκτομής αποτελούν : α) τα νεοπλάσματα του νεφρού και του σύστοιχου ουρητήρα, β) η επίμονη ιδιοπαθής νεφρική αιματουρία, γ) η βαριά κάκωση του νεφρού με ή χωρίς απόσπαση του νεφρικού μίσχου από την πύλη, δ) η υδρονέφρωση τελικού σταδίου, ε) οι μονήρεις νεφρικές κύστεις που συνοδεύονται από διαταραχή της νεφρικής λειτουργίας, στ) ο πολυκυστικός νεφρός με πυελονεφρίτιδα, ζ) τα παράσιτα του νεφρού, η) το νεφρικό ή περινεφρικό απόστημα, θ) η βαριά πυελονεφρίτιδα και ι) η νεφρική βλάβη λόγω έκτοπου ουρητήρα. Η ομαλή λειτουργία του ετεροπλάγιου νεφρού αποτελεί προϋπόθεση για την εκτέλεση της νεφρεκτομής. Αντένδειξη για την εκτέλεση της νεφρεκτομής αποτελεί η παρουσία αζωθαιμίας ή επίμονης ισοσθαινουρίας. Η νεφρεκτομή για την αντιμετώπιση χρόνιας πυελονεφρίτιδας

Correspondence: Papazoglou L. G.
Department of Clinical Sciences, Faculty of Veterinary Medicine, Aristotle University of Thessaloniki, 11, Voutyra str., 546 27 Thessaloniki, Greece
Tel.: +30 2310994426, Fax: +30 2310994449, e-mail: makdvm@vet.auth.gr

Αλληλογραφία: Λ.Γ. Παπάζογλου
Τομέας Κλινικών, Κτηνιατρική Σχολή ΑΠΘ, Σ. Βουτυρά 11, 546 27 Θεσσαλονίκη
Τηλ: 2310 994426, Fax: 2310 994449, e-mail: makdvm@vet.auth.gr

Submission date: 07.06.2011
Approval date: 07.07.2011

Ημερομηνία υποβολής: 07.06.2011
Ημερομηνία εγκρίσεως: 07.07.2011

τελεί υπό αμφισβήτηση επειδή μπορεί να μην αποτρέψει την προσβολή του ετεροπλάγιου νεφρού. Παρ' όλο που το σπινθηρογράφημα αποτελεί την πιο αξιόπιστη μέθοδο ελέγχου της νεφρικής λειτουργίας, στην κλινική πράξη η εκτίμηση της νεφρικής λειτουργίας γίνεται με την διενέργεια απεκκριτικής ουρογραφίας. Ως νεφροτομή ορίζεται η περιορισμένη διατομή του νεφρού, διαμέσου της ραχιαίας επιφάνειάς του, με σκοπό την προσπέλαση της νεφρικής πυέλου για την αφαίρεση λίθων (έμφραξη της πυέλου με αποτέλεσμα την υδρονέφρωση και τον υδροουρητήρα, μη ανατάξιμη ουρολοίμωξη, προοδευτική αύξηση του μεγέθους του λίθου και επιδείνωση της νεφρικής λειτουργίας) και για τη διερεύνηση και θεραπεία των αιτίων νεφρικής αιματουρίας, νεοπλασμάτων και πολυπόδων. Η διενέργεια νεφροτομής δεν προκαλεί σημαντική διαταραχή της νεφρικής λειτουργίας. Η πυελολιθοτομή μπορεί να βρει εφαρμογή σε περίπτωση διάτασης του κεντρικού τμήματος του ουρητήρα και της πυέλου.

Λέξεις ευρετηρίασης: γάτα, νεφρεκτομή, νεφροτομή, σκύλος

Η εργασία αυτή παρουσιάστηκε στη 2η ημερίδα του προγράμματος «Διαρκής Εκπαίδευση» της Ελληνικής Κτηνιατρικής Εταιρείας με θέμα: «Χειρουργική του ουροποιητικού και γεννητικού συστήματος του σκύλου και της γάτας», Αθήνα, 31 Ιανουαρίου 2010.

ΝΕΦΡΕΚΤΟΜΗ

Εισαγωγή

Η ολική χειρουργική εξαίρεση του νεφρού και του σύστοιχου ουρητήρα που πραγματοποιείται για την αντιμετώπιση μιας βαριάς, μη ανατάξιμης βλάβης του νεφρού ονομάζεται νεφρεκτομή (Εικόνες 1 και 2). Οι ενδείξεις για την διενέργεια της νεφρεκτομής, τόσο στο σκύλο όσο και στη γάτα, παρατίθενται στον πίνακα 1. Βασική προϋπόθεση για την εκτέλεση της νεφρεκτομής αποτελεί η ομαλή λειτουργία του ετεροπλάγιου νεφρού. Η συμβολή, όμως, του κάθε νεφρού στη συνολική νεφρική λειτουργία είναι δύσκολο να διαπιστωθεί, ειδικά όταν το ζώο εμφανίζει αζωθαιμία (Stone and Gookin 2000). Η μέτρηση του

Table 1. Indications for nephrectomy in the dog and cat.

Πίνακας 1. Ενδείξεις για τη διενέργεια νεφρεκτομής στο σκύλο και τη γάτα.

- Νεόπλασμα του νεφρού ή του ουρητήρα
- Μη ανατάξιμη νεφρική αιματουρία
- Βαριά κάκωση του νεφρού
- Υδρονέφρωση τελικού σταδίου
- Μονήρεις νεφρικές κύστεις με νεφρική βλάβη
- Πολυκυστικός νεφρός με πυελονεφρίτιδα
- Προσβολή από *Dioctophyma renale*
- Νεφρικό ή περινεφρικό απόστημα
- Βαριά πυελονεφρίτιδα
- Απόσπαση του νεφρικού μίσχου από την πύλη
- Νεφρική βλάβη λόγω έκτοπου ουρητήρα

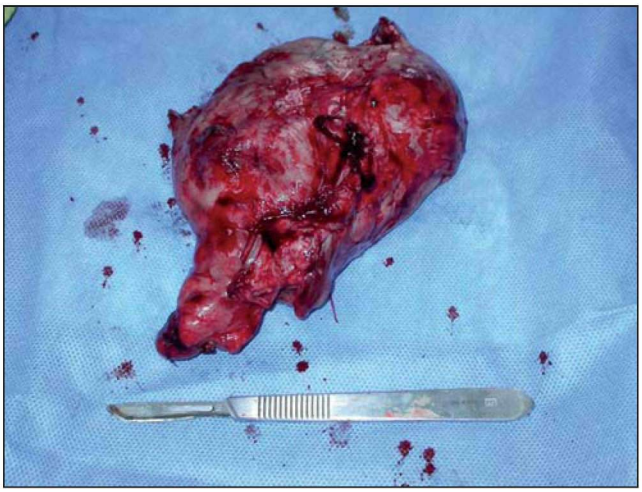

Figure 1. Perirenal abscess in a dog.

Εικόνα 1. Εγχειρητικό παρασκεύασμα περινεφρικού αποστήματος από σκύλο μετά από νεφρεκτομή.

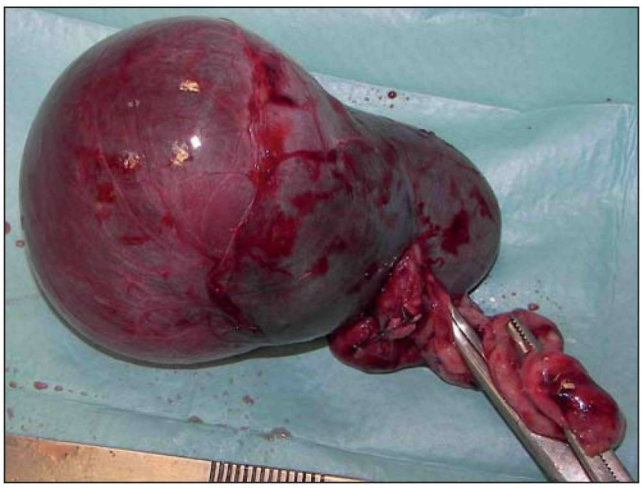

Figure 2. Large renal cyst in a dog.

Εικόνα 2. Χειρουργικό παρασκεύασμα μεγάλης περινεφρικής κύστης από σκύλο μετά από νεφρεκτομή

ουρεϊκού αζώτου και της κρεατινίνης στον ορό του αίματος, τα οποία παραμένουν εντός φυσιολογικών ορίων μέχρι και τη διαταραχή του 75% της νεφρικής λειτουργίας, δεν αποτελούν αξιόπιστους δείκτες (Stone and Gookin 2000). Σε περίπτωση που ο παθολογικός νεφρός συμβάλλει σημαντικά στη συνολική νεφρική λειτουργία, η παρουσία αζωθαιμίας αποτελεί αντένδειξη για νεφρεκτομή, επειδή μετεγχειρητικά η νεφρική λειτουργία μπορεί να μειωθεί περισσότερο από 75% (McLoughlin 2005). Αντένδειξη, όμως, για την εκτέλεση της νεφρεκτομής αποτελεί και η επίμονη ισοσθαινουρία, αφού σχετίζεται με την απώλεια των 2/3 της συνολικής νεφρικής λειτουργίας (Stone and Gookin 2000). Το σπινθηρογράφημα των νεφρών, και ο υπολογισμός διαμέσου αυτού της ταχύτητας σπειραματικής διήθησης, αποτελεί την πιο αξιόπιστη μέθοδο ελέγχου της νεφρικής λειτουργίας. Στην κλινική πράξη, όμως, η εκτίμηση της νεφρικής λειτουργίας γίνεται με τη διενέργεια απεκκριτικής ουρογραφίας, τεχνική που πρέπει να γίνεται με προσοχή, καθώς μπορεί και αυτή να προκαλέσει νεφρική βλάβη (McLoughlin 2005).

Ανατομική

Οι νεφροί είναι εξωπεριτοναϊκά όργανα, εντοπίζονται στην υποσφυϊκή χώρα και καλύπτονται από περινεφρικό λίπος, περιτονία και μερικώς από περιτόναιο. Στη γάτα οι νεφροί είναι κινητοί. Οι νεφρικές αρτηρίες στο σκύλο (ιδιαίτερα η αριστερή αρτηρία) μπορεί να είναι διπλές σε ποσοστό 12-15%, ενώ στη γάτα συναντώνται πολλαπλές νεφρικές φλέβες σε ποσοστό 27% (Gourley 1975, Lanz and Waldron 2000). Σε πολλές παθολογικές καταστάσεις η φυσιολογική ανατομική κατασκευή του νεφρού μεταβάλλεται και συνοδεύεται από έντονη αγγείωση και από απουσία νεφρικών αγγείων μεγάλης διαμέτρου. Στις περιπτώσεις αυτές η εκτομή του νεφρού δεν διαφέρει από την αφαίρεση μιας ενδοκοιλιακής μάζας (Rosin 1998, Lanz and Waldron 2000).

Εγχειρητική

Η προσπέλαση για διενέργεια νεφρεκτομής μπορεί να γίνει είτε διαμέσου τομής στο πλάγιο κοιλιακό τοίχωμα, τεχνική που δεν προτιμάται συνήθως, είτε διαμέσου μέσης λαπαροτομής, όπου είναι δυνατή η επισκόπηση και των δύο νεφρών και ουρητήρων και ολόκληρης της κοιλιακής κοιλότητας, καθώς και η εκτομή και απολίνωση του συνόλου του ουρητήρα. Η πραγματοποίηση νεφρεκτομής σε νεφρό με φυσιολογική ανατομική κατασκευή γίνεται με βάση τα παρακάτω βήματα:

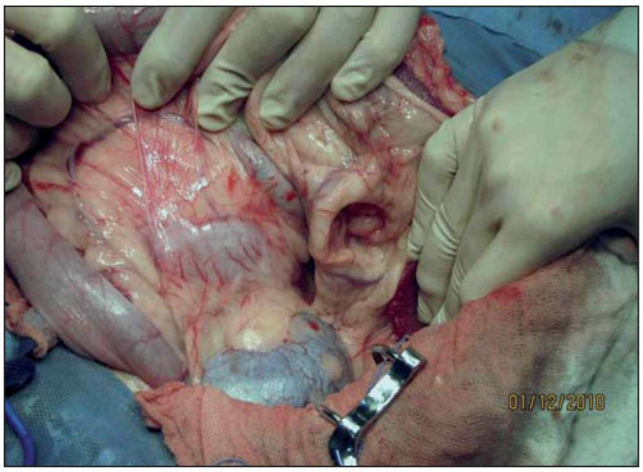

Figure 3. Mesocolon was retracted with intestines placed at the right site to expose left kidney.

Εικόνα 3. Αποκάλυψη του αριστερού νεφρού σε σκύλο μετά από την κινητοποίηση του μεσόκολου και την τοποθέτηση των εντέρων στα δεξιά του.

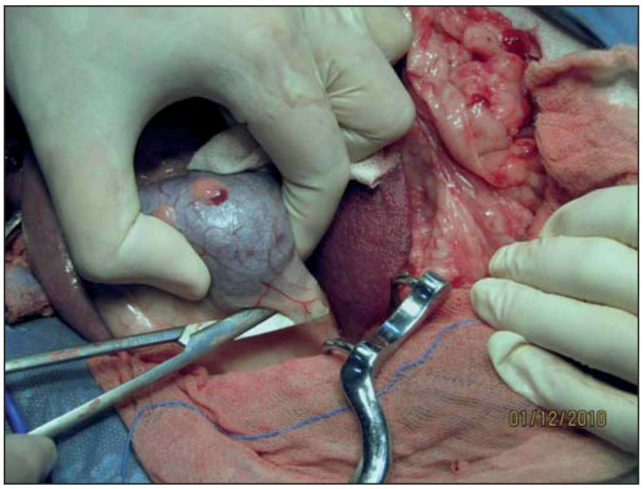

Figure 4. The kidney is dissected free of its peritoneal attachments.

Εικόνα 4. Απομάκρυνση των περιτοναϊκών συνδέσεων του νεφρού.

- Διενέργεια μέσης λαπαροτομής από την ξιφοειδή απόφυση μέχρι το πρόσθιο χείλος του ηβικού οστού.
- Τοποθέτηση διαστολέα Balfour στο χειρουργικό τραύμα και διερεύνηση της κοιλιακής κοιλότητας.
- Αποκάλυψη του δεξιού νεφρού με κινητοποίηση και ανύψωση του δωδεκαδακτύλου και τοποθέτηση των εντερικών ελίκων αριστερά του. Ο αριστερός νεφρός αποκαλύπτεται με την κινητοποίηση και ανύψωση του μεσόκολου και την τοποθέτηση των εντερικών ελίκων στα δεξιά του (Εικόνα 3).

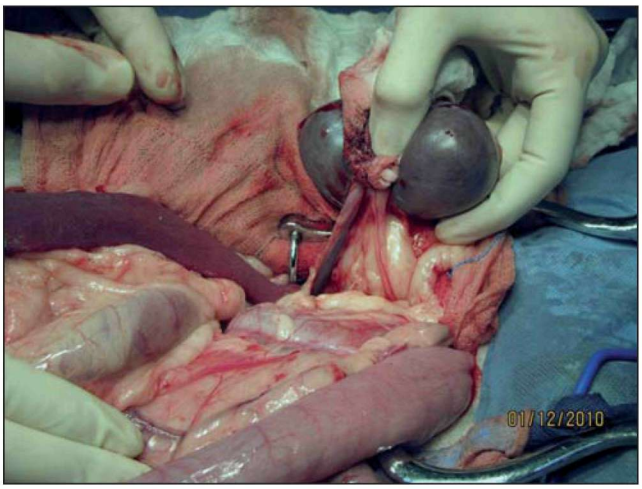

Figure 5. Renal vessels and ureter are exposed.

Εικόνα 5. Αποκάλυψη των νεφρικών αγγείων και του ουρητήρα της πύλης.

Figure 6. Hydronephrosis and hydroureter in a dog associated with transitional cell carcinoma of the bladder, resulting in ureteral obstruction at the vesico-ureteric junction.

Εικόνα 6. Εγχειρητικό παρασκεύασμα του νεφρού και του ουρητήρα σκύλου μετά από νεφρεκτομή λόγω υδρονέφρωσης και υδροουρητήρα εξαιτίας καρκίνου του μεταβατικού επιθηλίου στην κυστεοουρητηρική συμβολή.

- Απομάκρυνση των συνδέσεων του νεφρού με το περιτόναιο με τη βοήθεια ψαλιδιού (Εικόνα 4).
- Σύλληψη του περινεφρικού λίπους με λαβίδα Debakey και απομάκρυνσή του από την πύλη στην έσω και κοιλιακή επιφάνεια του νεφρού, με σκοπό την αποκάλυψη των αγγείων και του ουρητήρα (Εικόνα 3).
- Παρασκευή της νεφρικής αρτηρίας και φλέβας, διαχωρισμός με αγγειολαβίδα ορθής γωνίας και χωριστή απολίνωση και διατομή μεταξύ των απολινώσεων. Η μαζική απολίνωσή τους δεν συνιστάται, επειδή μπορεί να προκαλέσει τη δημιουργία αρτηριοφλεβικής επικοινωνίας. Η διατομή της αρτηρίας γίνεται μεταξύ τριών απολινώσεων μιας περιφερικής και δύο κεντρικών, από τις οποίες η περιφερικότερη τοποθετείται καθηλωτικά. Η φλέβα διατέμνεται μεταξύ δύο απολινώσεων. Για τις απολινώσεις χρησιμοποιείται ράμμα πολυδιοξανόνης ή πολυγλυκονάτης διαμέτρου 2/0 για το σκύλο και 3/0 για τη γάτα.
- Παρασκευάζεται ο ουρητήρας οπισθοπεριτοναϊκά μέχρι την κυστεουρητηρική συμβολή, όπου και απολινώνεται διπλά με ράμμα πολυδιοξανόνης ή πολυγλυκονάτης διαμέτρου 2/0 ή 3/0 και διατέμνεται μεταξύ των απολινώσεων.
- Εκτομή του νεφρού με τον σύστοιχο ουρητήρα (Εικόνα 5).
- Έλεγχος των απολινώσεων για αιμορραγίες, έκπλυση της κοιλιακής κοιλότητας με θερμό φυσιολογικό ορό και σύγκλειση της λαπαροτομής.

ΝΕΦΡΟΤΟΜΗ

Νεφροτομή ονομάζεται η διατομή του νεφρού με σκοπό την αφαίρεση λίθων και τη διερεύνηση της νεφρικής πυέλου για την ύπαρξη νεοπλασμάτων, πολυπόδων και την ανεύρεση του αιτίου νεφρικής αιματουρίας (Stone et al. 2002). Σε ανάγκη διενέργειας αμφοτερόπλευρης νεφροτομής αυτή γίνεται σε δύο χρόνους, που απέχουν 4-6 εβδομάδες (Lanz and Waldron 2000). Για το σκοπό αυτό, και κάνοντας την ίδια προσπέλαση όπως αναφέρθηκε για τη νεφρεκτομή, ο νεφρός κινητοποιείται, ανευρίσκονται τα αγγεία του, διαχωρίζεται η νεφρική αρτηρία και τοποθετείται σε αυτήν αγγειολαβίδα bulldog ή βρόχος Rommel με σκοπό την προσωρινή αιμόσταση του νεφρού. Ο χρόνος ισχαιμίας δεν θα πρέπει να υπερβαίνει τα 20-30 min. Με τον αρτηριακό μόνο αποκλεισμό, και τη νεφρική φλέβα να παραμένει ανοικτή και να υπάρχει έτσι αποχέτευση, επιτυγχάνεται στεγνό πεδίο λόγω μικρότερης αιμορραγίας και νεφρός με μαλακή σύστα-

ση. Γίνεται επιμήκης τομή κατά μήκος της νεφρικής κάψας στη ραχιαία επιφάνεια του νεφρού και κατά το έξω χείλος αυτού, μήκους ίσου με το μήκος της νεφρικής πυέλου (Stone et al. 2002). Το νεφρικό παρέγχυμα διαχωρίζεται με τη λαβή του μαχαιριδίου και τα χείλη του τραύματος απομακρύνονται με αιμοστατικές λαβίδες. Οι νεφρόλιθοι αφαιρούνται και τα κολπώματα ελέγχονται για την ύπαρξη λίθων και εκπλύνονται με φυσιολογικό ορό. Για τον έλεγχο της διαβατότητας του ουρητήρα γίνεται διέλευση καθετήρα 3,5 Fr μέχρι την ουροδόχο κύστη. Με δακτυλική πίεση μεταξύ δείκτη και αντίχειρα γίνεται συμπλησίαση των χειλέων του τραύματος και τοποθέτηση απλής συνεχόμενης ραφής με κοντινά περάσματα και με ράμμα πολυδιοξανόνης ή πολυγλυκονάτης ή πολυγλεκαπρόνης διαμέτρου 3/0 ή 4/0 που αφορά στην ινώδη κάψα και στο επιπολής νεφρικό παρέγχυμα. Οι αγγειολαβίδες αφαιρούνται και οι αιμορραγίες ελέγχονται με δακτυλική πίεση και κάλυψη της τομής με αιμοστατικό σπόγγο. Ο νεφρός τοποθετείται στη φυσιολογική του θέση και συγκλείνεται η λαπαροτομή. Μετεγχειρητικά παρατηρείται αιματουρία για 24-72 ώρες. Σε μελέτη που έγινε σε φυσιολογικούς σκύλους και γάτες με την τεχνική της μικρής διατομής δεν παρατηρήθηκε σημαντική διαταραχή της νεφρικής λειτουργίας, σε αντίθεση με τεχνική του παρελθόντος (διατομή μεγάλου μήκους), όπου η μείωση της νεφρικής λειτουργίας ανερχόταν σε 20-40% (Stone et al. 2002, King et al. 2006).

Η ΣΥΜΒΟΛΗ ΤΗΣ ΝΕΦΡΕΚΤΟΜΗΣ/ΝΕΦΡΟΤΟΜΗΣ ΣΕ ΔΙΑΦΟΡΕΣ ΠΑΘΟΛΟΓΙΚΕΣ ΚΑΤΑΣΤΑΣΕΙΣ

Νεοπλάσματα του νεφρού

Τα νεοπλάσματα του νεφρού παρατηρούνται σπάνια στα μικρά ζώα και κατά σειρά συχνότητας στο σκύλο συναντούμε το καρκίνωμα, το σάρκωμα και σπανιότερα το νεφροβλάστωμα, ενώ στη γάτα κυριαρχεί το λέμφωμα (Klein et al. 1988, Bryan et al. 2006, Knapp 2007). Τα νεοπλάσματα του νεφρού έχουν συνήθως επιθετική συμπεριφορά, με συχνότερη εστία μετάστασης, τη στιγμή της διάγνωσης, στο σκύλο, τους πνεύμονες σε ποσοστό 16-48% (Klein et al. 1988, Bryan et al. 2006). Για τη σταδιοποίηση των νεοπλασμάτων συνιστάται ο ακτινολογικός έλεγχος του θώρακα και της κοιλίας, ο υπερηχοτομογραφικός έλεγχος της κοιλίας και η αξονική τομογραφία του θώρακα (Εικόνα 7) και της κοιλίας όπου εκτιμάται και η πιθανή διήθηση του νεοπλάσματος στην οπίσθια κοίλη φλέβα, πληροφορία σπουδαίας σημασίας για την κατάρτιση του πρωτοκόλλου της χειρουργικής επέμβασης. Η νεφρεκτομή αποτελεί τη θεραπεία εκλογής για τους κακοήθεις όγκους, με σκοπό τη βελτίωση του χρόνου επιβίωσης (Klein et al. 1988, Bryan et al. 2006). Η απόφαση για τη διενέργεια νεφρεκτομής βασίζεται στην απουσία μετάστασης, στη δυνατότητα αφαίρεσης του όγκου με καθαρά χείλη εκτομής και στην πρόληψη διασποράς του νεοπλάσματος στο χειρουργικό πεδίο (Stone and Gookin 2000). Το χειρουργικό πρωτόκολλο περιλαμβάνει την εκτομή του νεφρού και του σύστοιχου ουρητήρα και πιθανώς των μυών που βρίσκονται οπισθοπεριτοναϊκά, εφόσον το νεόπλασμα έχει διηθήσει τη νεφρική κάψα και έχει επεκταθεί στους γύρω ιστούς [Εικόνα 8] (Knapp 2007). Η διάμεση επιβίωση μετά από νεφρεκτομή, ανεξάρτητα από τον ιστολογικό τύπο του νεοπλάσματος, στο σκύλο, ανέρχεται στους 16 μήνες, ενώ στα ζώα που δεν έγινε νεφρεκτομή είναι μικρότερη από μήνα. Γενικά, το καρκίνωμα έχει καλύτερη επιβίωση από το σάρκωμα (Bryan et al. 2006).

Figure 7. Computed axial tomography of the abdomen, visualizing a renal sarcoma of figure 8.

Εικόνα 7. Αξονική τομογραφία του σαρκώματος του νεφρού της εικόνας 8.

Υδρονέφρωση

Η απόφαση για νεφρεκτομή θα εξαρτηθεί από τη διάγνωση του αιτίου που προκάλεσε την υδρονέφρωση (Stone and Gookin 2000). Η παρουσία νεφρομεγαλίας και η απουσία επισκίασης του νεφρού στην απεκκριτική ουρογραφία αποτελούν ισχυρές ενδείξεις για τη διενέργεια ερευνητικής λαπαροτομής για την επιβεβαίωση της διάγνωσης και την πραγματοποίηση

Figure 8. Renal sarcoma in a dog.

Εικόνα 8. Εγχειρητικό παρασκεύασμα σαρκώματος του νεφρού μετά από νεφρεκτομή σε σκύλο.

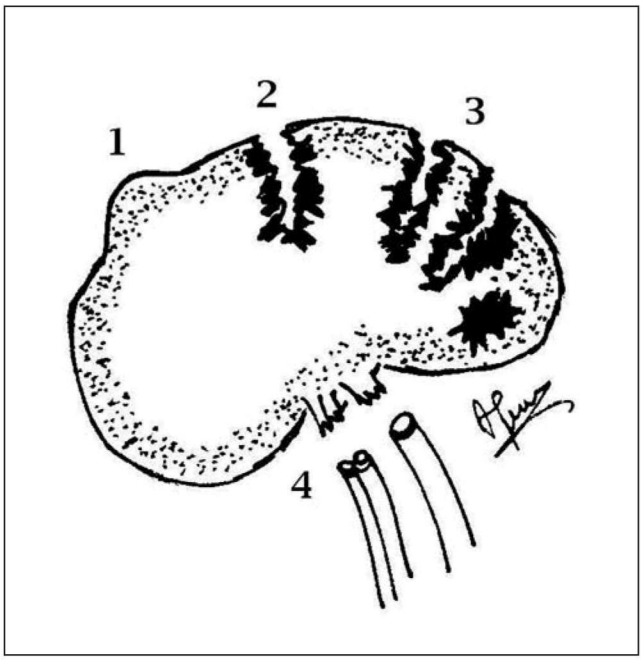

Figure 9. Types of renal trauma in small animals: 1) haematoma, 2) parenchymal laceration, 3) renal crushing , 4) avulsion of the vessels and ureter from the renal pelvis.

Εικόνα 9. Τύποι κακώσεων του νεφρού στα μικρά ζώα: (1) αιμάτωμα, (2) λύση της συνέχειας του παρεγχύματος, (3) πολλαπλές ρήξεις του παρεγχύματος, (4) απόσπαση των αγγείων και του ουρητήρα από την πύλη του νεφρού.

νεφρεκτομής (Rawlings et al. 2003). Σε περίπτωση που το νεφρικό παρέγχυμα είναι λειτουργικό και η αιτία της έμφραξης είναι ανατάξιμη, όπως συμβαίνει σε οξεία έμφραξη του ουρητήρα, τότε ο νεφρός μπορεί να διασωθεί και να ανακτηθεί μεγάλο μέρος της νεφρικής λειτουργίας (Stone and Gookin 2000, Rawlings et al. 2003). Σε προχωρημένη υδρονέφρωση, όπου το παρέγχυμα έχει καταστραφεί και ο νεφρός μοιάζει με ασκό γεμάτο με υγρό, η μόνη λύση είναι η νεφρεκτομή. Η νεφροτομή στην υδρονέφρωση συνιστάται για τη διερεύνηση της πυέλου και την εξάλειψη της αιτίας της έμφραξης (νεφρόλιθοι) [Stone and Gookin 2000].

Νεφρική αιματουρία

Η διαφοροποίηση της ετερόπλευρης από την αμφοτερόπλευρη νεφρική αιματουρία γίνεται με κυστεοσκόπηση και καθετηριασμό των ουρητήρων ή με απεκκριτική ουρογραφία, όταν υπάρχει ετερόπλευρη προσβολή και παρουσία πήγματος στη νεφρική πύελο ή στο σύστοιχο ουρητήρα (Stone et al. 1983, Rawlings et al. 2003). Η απόφαση για νεφρεκτομή σε περίπτωση ιδιοπαθούς νεφρικής αιματουρίας εξαρτάται από την παρουσία επίμονης ή υποτροπιάζουσας αναιμίας μετά από μετάγγιση και με την προϋπόθεση ότι ο ετεροπλάγιος νεφρός λειτουργεί φυσιολογικά (Stone et al. 1983, Rawlings et al. 2003). Η νεφρεκτομή στην περίπτωση αυτή οδηγεί σε ίαση (Stone et al. 1983). Η νεφροτομή μπορεί να μας δώσει χρήσιμες πληροφορίες σχετικά με την αιτία της αιματουρίας· σε νεφρό φυσιολογικού μεγέθους και σχήματος η νεφροτομή συμβάλλει στη διάγνωση και θεραπεία των πιθανών αιτίων της αιμορραγίας, όπως λίθοι, παράσιτα, πολύποδες κ.ά. Σε περίπτωση που η νεφροτομή δώσει αρνητικά αποτελέσματα γίνεται διενέργεια νεφρεκτομής (Stone and Gookin 2000).

Κακώσεις του νεφρού

Οι κακώσεις του νεφρού ταξινομούνται σε εκχυμώσεις, αιματώματα, λύσεις της συνέχειας του παρεγχύματος, ρήξεις του παρεγχύματος και απόσπαση των αγγείων και του ουρητήρα της πύλης [Εικόνα 9] (Thornhill and Cechner 1981, Weisse et al. 2002). Οι μικρές λύσεις της συνέχειας του νεφρικού παρεγχύματος, οι οποίες δεν συνοδεύονται από αιμορραγία, αντιμετωπίζονται συντηρητικά. Σε περίπτωση, όμως, που αιμορραγούν συνιστάται η σύγκλειση με ράμματα που τοποθετούνται είτε στην κάψα είτε στο παρέγχυμα και το τραύμα καλύπτεται με αιμοστατικό σπόγγο. Οι σοβαρές ρήξεις του παρεγχύματος αντιμετωπίζονται συνήθως με νεφρεκτομή, με την προϋπόθεση της φυσιολογικής λειτουργίας του ετεροπλάγιου νεφρού (Rawlings et al. 2003). Όταν η ρήξη αφορά

στον πόλο του νεφρού, τότε εφαρμόζεται είτε η μερική νεφρεκτομή (διατήρηση του υπολοίπου παρεγχύματος) είτε η ολική νεφρεκτομή. Ωστόσο, η μερική νεφρεκτομή είναι χειρουργική επέμβαση που δεν γίνεται συχνά, καθώς οι περισσότεροι χειρουργοί προτιμούν, για λόγους ευκολίας, την ολική νεφρεκτομή, η οποία επιπλέον ενέχει μικρότερο κίνδυνο μετεγχειρητικής αιμορραγίας. Για τη διενέργεια της μερικής νεφρεκτομής (Rawlings et al. 2003):

- τοποθετείται αγγειολαβίδα στα αγγεία της πύλης
- η κάψα απομακρύνεται πίσω από την περιοχή που θα εκταμεί
- τοποθετούνται οριζόντια επιστρεφόμενες ραφές με ευθεία βελόνα στο παρέγχυμα στη γραμμή εκτομής και δένονται οι κόμποι
- γίνεται εξαίρεση του κατεστραμμένου τμήματος περιφερικά των απολινώσεων και η κάψα επιστρέφει, καλύπτει το κολόβωμα και συγκλείνεται με ράμματα

Η απόσπαση των αγγείων ή του ουρητήρα (μίσχος) από την πύλη του νεφρού αντιμετωπίζεται με ολική νεφρεκτομή (Weisse et al. 2002).

Πυελονεφρίτιδα

Η διενέργεια νεφρεκτομής, με σκοπό την αντιμετώπιση της χρόνιας ετερόπλευρης πυελονεφρίτιδας, μπορεί να οδηγήσει σε αδυναμία εξάλειψης της λοίμωξης, αφού η ουρολοίμωξη μπορεί να έχει προσβάλλει και τον ετεροπλάγιο νεφρό (Stone and Gookin 2000). Αιτία της επίμονης αυτής ουρολοίμωξης μπορεί να είναι η αδιάγνωστη πυελονεφρίτιδα στον ετεροπλάγιο νεφρό, η αποτυχία της αντιμικροβιακής θεραπείας και η ιατρογενής ή η αυτόματη επαναλοίμωξη (Gookin et al. 1996). Σε περίπτωση αμφοτερόπλευρης προσβολής, η χειρουργική αντιμετώπιση περιορίζεται στην αφαίρεση ξένων σωμάτων ή στην εξαίρεση εστιακών αποστημάτων (Rawlings et al. 2003). Η νεφροτομή θα μπορούσε να βρει εφαρμογή στον προσβεβλημένο νεφρό για την αφαίρεση ουρολίθων ανθεκτικών στη συντηρητική αγωγή (Stone and Gookin 2000).

Νεφρολιθίαση

Οι χειρουργικές επεμβάσεις για την αντιμετώπιση της λιθίασης των νεφρών στα μικρά ζώα περιλαμβάνουν τη νεφροτομή, την πυελολιθοτομή και τη νεφρεκτομή. Σε περίπτωση αμφοτερόπλευρης προσβολής η χειρουργική επέμβαση μπορεί να γίνει σε έναν ή δύο χρόνους (Rawlings et al. 2003). Ισχυρές ενδείξεις για τη χειρουργική αφαίρεση των λίθων αποτελούν η έμφραξη της νεφρικής πυέλου, με αποτέλεσμα την υδρονέφρωση και τον υδροουρητήρα, η ουρολοίμωξη που δεν αντιμετωπίζεται φαρμακευτικά, η προοδευτική αύξηση του μεγέθους του λίθου και η επιδείνωση της νεφρικής λειτουργίας (Caywood and Osborne 1986, Rawlings et al. 2003, Stone and Gookin 2000). Η νεφρεκτομή για αντιμετώπιση της λιθίασης αμφισβητείται από μερικούς χειρουργούς, εκτός και αν υπάρχουν άλλες ενδείξεις, καθώς ισχυρίζονται ότι μετά τη νεφρεκτομή, και ανάλογα πάντα με τη χημική σύσταση του λίθου, θα μπορούσε να προσβληθεί μελλοντικά και ο ετεροπλάγιος νεφρός. Λόγω αυτής της διχογνωμίας προτιμάται η διενέργεια νεφροτομής παρά νεφρεκτομής για την αντιμετώπιση των λίθων (Gookin et al. 1996, Stone and Gookin 2000). Η πυελολιθοτομή για την αφαίρεση των λίθων σπάνια διενεργείται και βρίσκει κατά κανόνα εφαρμογή μόνο όταν το κεντρικό τμήμα του ουρητήρα και η πύελος έχουν διαταθεί σημαντικά. Με την επέμβαση αυτή αποφεύγουμε τον τραυματισμό του νεφρικού παρεγχύματος που παρατηρείται με τη νεφροτομή (Caywood and Osborne 1986, Rawlings et al. 2003).

REFERENCES - ΒΙΒΛΙΟΓΡΑΦΙΑ

Bryan JN, Henry CJ, Turnquist SE, Tyler JW, Liptak JM, Rizzo SA, Sfiligoi G, Steinberg SJ, Smith AN, Jackson T (2006) Primary renal neoplasia of dogs. J Vet Intern Med 20:1155-1160.

Caywood DD, Osborne CA (1986) Surgical removal of canine uroliths. Vet Clin North Am Small Anim Pract 16: 389-407.

Gookin J, Stone EA, Spaulding KA, Berry CR (1996) Unilateral nephrectomy in dogs with renal disease: 30 cases (1985-1994). J Am Vet Med Assoc 208:2020-2026.

Gourley IMG (1975) Nephrectomy and nephrolithotomy. Vet Clin North Am Small Anim Pract 5:401-413.

King MD, Waldron DR, Barber DL, Larson MM, Saunders GK, Troy GC, Zimmerman-Pope N, Ward DL (2006) Effect of nephrotomy on renal function and morphology in normal cats. Vet Surg 35: 749-758.

Klein MK, Cockerell GL, HARRIS CK, Withrow SJ, Lulich JP, Ogilvie GK, Norris AM, Harvey HJ, Richardson RF, Fowler JD, Tomlinson J, Henderson RA (1988) Canine primary renal neoplasms: a retrospective review of 54 cases. J Am Anim Hosp Assoc 24: 443-452.

Knapp DW (2007) Tumors of the urinary system. In: Wthrow & MacEwen's Small Animal Clinical Oncology, 4th ed, Saunders Elsevier, St Louis: pp 649- 658.

Lanz OI, Waldron DR (2000) Renal and ureteral surgery in dogs. Clin Techniques Small Anim Pract 15:1-10.

McLoughlin MA (2005) The upper urinary tract. In: BASVA Manual of Canine and Feline Abdominal Surgery, British Small Animal Veterinary Publications, Gloucester: pp 242-254.

Rawlings CA, Bjorling DE, Christie BA (2003) Kidneys. In: Textbook of Small Animal Surgery, 3rd ed, Saunders, Philadelphia: pp 1606-1619.

Rosin E (1998) Nephrectomy. In: Current Techniques in Small Animal Surgery, 4thed, Williams &Wilkins, Baltimore: pp 429-431.

Stone EA, DeNovo RC, Rawlings CA (1983) Massive hematuria of nontraumatic renal origin in dogs. J Am Vet Med Assoc 183: 868-871.

Stone EA, Gookin J (2000) Indications for nephrectomy and nephrotomy. In: Kirk's Current Veterinary Therapy XIII Small Animal Practice, WB Saunders, Philadelphia: pp 866-868.

Stone EA, Robertson JL, Metcalf MR (2002) The effect of nephrectomy on renal function and morphology in dogs. Vet Surg 31: 391-397.

Thornhill JA, Cechner PE (1981) Traumatic injuries to the kidney, ureter, bladder, and urethra. Vet Clin North Am Small Anim Pract 11: 157-169.

Weisse Chick, Aronson LR, Drobatz K (2002) Traumatic rupture of the ureter: 10 cases. J Am Anim Hosp Assoc 38: 188-192.