ePublishing

Journal of the Hellenic Veterinary Medical Society

Vol 60, No 3 (2009)



Abdominal ultrasonographic imaging of laboratory animals - Current techniques

K. MARINOU

doi: 10.12681/jhvms.14933

To cite this article:

MARINOU, K. (2017). Abdominal ultrasonographic imaging of laboratory animals - Current techniques. *Journal of the Hellenic Veterinary Medical Society*, *60*(3), 245–249. https://doi.org/10.12681/jhvms.14933

https://epublishing.ekt.gr | **e-Publisher:** EKT | **Downloaded at:** 04/08/2025 22:02:17

JOURNAL OF THE HELLENIC VETERINARY MEDICAL SOCIETY 2009, 60(3): 245-249
ΠΕΡΙΟΔΙΚΟ ΤΗΣ ΕΛΛΗΝΙΚΗΣ ΚΤΗΝΙΑΤΡΙΚΗΣ ΕΤΑΙΡΕΙΑΣ 2009, 60(3): 245-249

Special article
Ειδικό άρθρο

Abdominal ultrasonographic imaging of laboratory animals – Current techniques

Marinou K.[1,2] BVMS, MVM

[1] *Foot-and-Mouth Disease Institute, Greek Ministry of Rural Development and Food*

[2] *Laboratory of Experimental Surgery and Surgical Research "Christeas Hall", University of Athens Medical School, Greece*

Η υπερηχοτομογραφική απεικόνιση της κοιλίας ζώων εργαστηρίου – Σύγχρονα δεδομένα

Κ. Μαρίνου[1,2] Κτηνίατρος, BVMS, MVM

[1] *Ινστιτούτο Αφθώδους Πυρετού και Εξωτικών Νοσημάτων, Κέντρο Κτηνιατρικών Ιδρυμάτων Αθηνών, Υπουργείο Αγροτικής Ανάπτυξης και Τροφίμων*

[2] *Εργαστήριο Πειραματικής Χειρουργικής και Χειρουργικής Έρευνας, Ιατρική Σχολή, Εθνικό και Καποδιστριακό Πανεπιστήμιο Αθηνών*

ABSTRACT. Diagnostic ultrasonography is a non-invasive imaging technique developed and applicable both in reproductive and companion animals for the diagnosis of diseases. During the last years it has also been used in laboratory animals facilitating thus the advances of biomedical research. The ultrasonographic imaging of abdominal organs in laboratory animals may take place in soft tissue organs, such as the liver, the spleen, the kidneys, the urinary bladder, but also the uterus, especially before, during and after pregnancy, as well as during parturition. It has been proved to be extremely useful both for monitoring of organ architecture during several related experimental protocols and for diagnosing possible diseases that may occur during a laboratory animal's lifetime. During the last decade technological progress has been present in scientific life leading in several advances in ultrasonographic imaging. More specifically, ultra high frequency transducers, with a potential of using sophisticated software, are now able to provide researchers with extended field of view images even of small laboratory animals, such as mice. 3D ultrasonography relies on the acquisition of images in multiple scan planes from which a 3D image is created. 4D ultrasonography provides functional data in three dimensions, whereas microbubble contrast agents have shown clinical potential for characterizing blood flow in abdominal vessels, especially with the use of ultra high frequency transducers and 3D imaging. Doppler imaging provides information on blood flow and abdominal organs blood supply. Finally, ultrasound- guided biopsy and injection of substances are important tools in biomedical research protocols.

Keywords: ultrasound, abdomen, laboratory animals, biomedical research

ΠΕΡΙΛΗΨΗ. Η διαγνωστική υπερηχοτομογραφία αποτελεί μια μη επεμβατική απεικονιστική τεχνική, η οποία χρησιμοποιείται ευρέως με ολοένα αυξανόμενη τάση σε παραγωγικά ζώα και ζώα συντροφιάς, αλλά και σε ζώα εργαστηρίου, συμβάλλοντας έτσι στην προαγωγή της ιατροβιολογικής έρευνας. Η υπερηχοτομογραφική απεικόνιση των οργάνων της κοιλιακής κοιλότητας σε ζώα εργαστηρίου εφαρμόζεται σε παρεγχυματικά, αλλά και κοίλα όργανα, τόσο στα πλαίσια της εφαρμογής ερευνητικών πρωτοκόλλων όσο και για τη διάγνωση τυχόν ασθενειών που εμφανίζονται κατά τη διάρκεια ζωής των ζώων αυτών. Τα τελευταία χρόνια η τεχνολογική εξέλιξη όλων των κατηγοριών ηλεκτρονικών συσκευών έχει οδηγήσει στην ανάπτυξη νέων δυνατοτήτων και στον τομέα της διαγνωστικής απεικόνισης, οδηγώντας έτσι, μεταξύ άλλων, και στην ανάπτυξη υψίσυχνων ηχοβολέων με μεγάλη

Correspondence: Marinou K.
FMD Institute, 25 Neapoleos Str., 153 10, Agia Paraskevi, Attica, Greece
Tel.: 210-6007016, Fax: 210-6399477, e-mail: katmarinou@gmail.com

Αλληλογραφία: Κ. Μαρίνου
ΙΑΠΕΝ, Νεαπόλεως 25, 153 10, Αγία Παρασκευή Αττικής
Τηλ.: 210-6007016, Fax: 210-6399477, e-mail: katmarinou@gmail.com

Submission date: 23.07.2009
Approval date: 09.11.2009

Ημερομηνία υποβολής: 23.07.2009
Ημερομηνία εγκρίσεως: 09.11.2009

διακριτική ικανότητα ακόμη και σε μικρότερα ζώα εργαστηρίου, όπως, για παράδειγμα ,οι μύες. Επίσης, έχει συμβάλει στην πανοραμική απεικόνιση ευμεγέθων σχηματισμών και οργάνων, καθώς και σε τρισδιάστατες απεικονίσεις των οργάνων μεμονωμένα, αλλά και σε πραγματικό χρόνο. Η αιμοδυναμική μελέτη των διαφόρων οργάνων μπορεί επιπλέον να μελετηθεί με απεικονίσεις των μεταβολών της ροής του αίματος στα μεγάλα, αλλά και στα μικρότερα αγγεία με την εφαρμογή του φαινομένου Doppler, αλλά και τη χρήση ενισχυτών ηχογένειας ή την ενδοαυλική υπερηχοτομογραφία. Τέλος, είναι δυνατή η πραγματοποίηση υπερηχογραφικά καθοδηγούμενης βιοψίας, προκειμένου να ληφθούν δείγματα ιστών ή υλικών για κυτταρολογική εξέταση. Όλες οι παραπάνω τεχνολογικές εξελίξεις στον τομέα της υπερηχογραφίας προσδίδουν ευοίωνη προοπτική στην ιατροβιολογική έρευνα και ιδιαίτερα στην προαγωγή της διαγνωστικής διερεύνησης στα ζώα εργαστηρίου.

Λέξεις ευρετηρίασης: υπερηχοτομογραφία, κοιλία, ζώα εργαστηρίου, βιοϊατρική έρευνα

Η εργασία αυτή παρουσιάστηκε στο 2ο Πανελλήνιο Σεμινάριο Πειραματικής Βιοϊατρικής Έρευνας, Νοσοκομείο ΚΑΤ, 20-22 Νοεμβρίου 2008.

ΕΙΣΑΓΩΓΗ

Η διαγνωστική υπερηχοτομογραφία αποτελεί μια απεικονιστική τεχνική, η οποία χρησιμοποιείται ευρέως στην κτηνιατρική πράξη με αρχή από τη δεκαετία του 1960 (Lindahl 1996), αλλά και στην ιατροβιολογική έρευνα με ταχείς ρυθμούς ανάπτυξης και εφαρμογής σε πολλά είδη ζώων εργαστηρίου. Σήμερα συνιστά σημαντικό και πολλές φορές απαραίτητο τμήμα της διαγνωστικής προσέγγισης και έρευνας σε πολλά ακαδημαϊκά και ερευνητικά ιδρύματα για τη διερεύνηση ασθενειών, της φαρμακοκινητικής και φαρμακοδυναμικής πολλών φαρμάκων, αλλά και της βιολογίας και των μεταβολικών διαδικασιών του οργανισμού (Beckmann et al., 2007).

Εφαρμογές της υπερηχοτομογραφίας

Η υπερηχοτομογραφική απεικόνιση οργάνων της κοιλιακής κοιλότητας στα ζώα εργαστηρίου μπορεί να πραγματοποιηθεί τόσο σε συμπαγή – παρεγχυματικά όργανα, όπως για παράδειγμα το ήπαρ, ο σπλήνας και οι νεφροί, όσο και σε κοίλα όργανα, τα οποία δεν περιέχουν αέρα στο εσωτερικό τους, π.χ. η ουροδόχος κύστη και η μήτρα (Εικόνες 1 και 2). Η απεικόνιση της μήτρας κρίνεται ιδιαίτερα σημαντική πριν, κατά τη διάρκεια και μετά την εγκυμοσύνη, αλλά και κατά τη διάρκεια του τοκετού (Poulsen Nautrup 2000). Η διερεύνηση κοίλων οργάνων που περιέχουν αέρα στο εσωτερικό τους, όπως τα όργανα του γαστρεντερικού σωλήνα (στόμαχος, λεπτό και παχύ έντερο), δυσχεραίνεται με τη χρήση των υπερήχων, λόγω της παρεμβολής του αέρα, ο οποίος μειώνει την ταχύτητα των υπερηχητικών κυμάτων, με αποτέλεσμα τη μειωμένη δυνατότητα απεικόνισης. Σε μεσαίου μεγέθους ζώα εργαστηρίου, όπως είναι για παράδειγμα οι κόνικλοι, η υπερηχοτομογραφία μπορεί να χρησιμοποιηθεί για την παρακολούθηση μεταβολών του ηπατικού, σπληνικού ή νεφρικού παρεγχύματος των ζώων στα πλαίσια ερευνητικών πρωτοκόλλων, τα οποία προβλέπεται να έχουν επίδραση στην ανατομία και την αρχιτεκτονική δομή των εν λόγω οργάνων, όπως επίσης και στη διάγνωση νόσων που αναπτύσσουν τα εν λόγω ζώα κατά τη διάρκεια της ζωής τους εντός του Οίκου Ζωικών Προτύπων.

Νεότερα δεδομένα

Οι κατασκευαστές των υπερηχοτομογράφων, ακολουθώντας την παγκόσμια τάση της μείωσης του όγκου των μηχανημάτων, που είναι και η γενικότερη τάση των συστημάτων πληροφορικής, προτείνουν και κατασκευάζουν ολοένα και μικρότερα σε όγκο μηχανήματα στο μέγεθος ενός φορητού υπολογιστή ή ενός μηχανήματος που χωρά στην παλάμη του ενός χεριού, χωρίς τα τελευταία να υπολείπονται σε δυνατότητες από τις γνωστές μεγάλες τροχήλατες συσκευές. Η τεχνολογική αυτή εξέλιξη προκάλεσε τη διεύρυνση της εφαρμογής της υπερηχοτομογραφίας και την εξειδίκευσή της σε νέες χρήσιμες εφαρμογές. Μερικές από αυτές είναι οι ακόλουθες:

1) Η κατασκευή ηχοβολέων με ιδιαίτερα υψηλές συχνότητες εκπομπής υπερηχητικών κυμάτων από 16 έως 22, ακόμη και 30 ή 40 MHz, οι οποίοι έχουν δυνατότητα να παρέχουν καλύτερες ποιοτικά εικόνες των διαφόρων οργάνων, λόγω της υψηλής διακριτικής τους ικανότητας, αλλά και καλύτερη και ευκρινέστερη απεικόνιση επιπολής σχηματισμών. Ηχοβολείς συχνότητας 30 MHz χρησιμοποιούνται για την απεικόνιση της κοιλίας μικρού μεγέθους ζώων εργαστηρίου, όπως είναι οι μύες με ολοένα αυξανόμενες δυνατότητες (Song et al. 2009).

2) Η τεχνική της πανοραμικής απεικόνισης

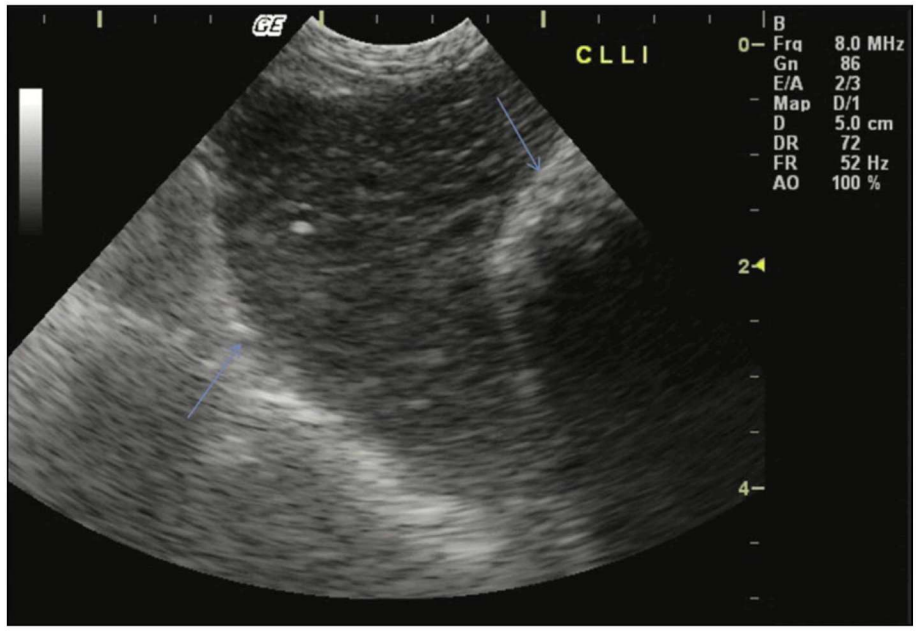

Figure 1. Two-dimensional B-mode ultrasonographic image of a rabbit normal liver with an 8 MHZ linear transducer. The liver is viewed as a reverse triangular shaped area of medium to low echogenicity with its margins being oriented between two hyperechoic lines indicating the diaphragm (left arrow) and the fundus of the stomach (right arrow). The slight hyperechoic dot in the middle of the hepatic parenchyma refers to a fibrin tag, whereas the small anechoic round structure beside the right arrow refers to an hepatic vein (transverse view).

Εικόνα 1. Δισδιάστατη B-mode υπερηχοτομογραφική απεικόνιση φυσιολογικού ήπατος κονίκλου με γραμμικό ηχοβολέα συχνότητας 8 MHz. Το ήπαρ απεικονίζεται ως περιοχή μέτριας έως χαμηλής ηχογένειας σε σχήμα ανάποδου τριγώνου με όρια ανάμεσα σε δύο υπερηχογενείς γραμμές που έχουν λευκό χρώμα, απεικονίζονται με βέλη και αντιστοιχούν στο διάφραγμα (αριστερό βέλος) και το θόλο του στομάχου (δεξιό βέλος). Η μικρή υπερηχογενής εστία στο μέσο περίπου του ηπατικού παρεγχύματος αντιστοιχεί σε περιοχή ίνωσης, ενώ η άνηχη εστία πλησίον του δεξιού βέλους αντιστοιχεί σε διακλάδωση της ηπατικής φλέβας (κάθετη διατομή).

(extended field of view), με τη χρήση της οποίας παρουσιάζονται στην οθόνη εκτεταμένα πλάνα διαφόρων οργάνων σε πραγματικό χρόνο με τη χρήση ειδικού προγράμματος επεξεργασίας εικόνας και μαθηματικών αλγορίθμων, τα οποία συμβάλλουν στην ανακατασκευή μιας στατικής πανοραμικής εικόνας. Η εν λόγω τεχνική μπορεί να αποβεί ιδιαίτερα χρήσιμη για την εκτίμηση διάχυτων αλλοιώσεων, τη σύγκριση μεταξύ φυσιολογικών και παθολογικών περιοχών εντός του ίδιου οργάνου ή της ίδιας περιοχής, την επαναληψιμότητα της εξέτασης του ίδιου ζώου ή τυχόν μετρήσεων που γίνονται ανά τακτά χρονικά διαστήματα και φυσικά την απόκτηση δυνατότητας μιας μόνο μέτρησης σε ογκώδεις σχηματισμούς. Το γεγονός ότι η πανοραμική απεικόνιση είναι προς το παρόν στατική αναμένεται να ξεπεραστεί σύντομα με την τεχνολογική πρόοδο (Matoon et al. 2002).

3) Η τρισδιάστατη (3D) και η τετραδιάστατη (4D) υπερηχογραφία με τις αντίστοιχες απεικονίσεις όλων των οργάνων και της καρδιάς. Η χρησιμοποίηση αυτής της τεχνικής οδηγεί στην προβολή στην οθόνη του υπό εξέταση οργάνου και στις τρεις διαστάσεις του με παράλληλες ή υπό συγκεκριμένες και τακτικά επαναλαμβανόμενες γωνίες λήψης, δίνοντας τη δυνατότητα καλύτερης οριοθέτησης του οργάνου στο χώρο (Matoon et al. 2002). Βασικό πλεονέκτημα της μεθόδου είναι η καλύτερη μετεγχειρητική παρακολούθηση και ο ρυθμός επούλωσης διαφόρων οργάνων, που επιτυγχάνεται με τη σύγκριση της τρέχουσας με την προηγούμενη εξέτασης, που πιθανώς έχει βιντεοσκοπηθεί ή αποθηκευθεί σε ψηφιακή μορφή (Downey et al. 2000). Η χρήση της δισδιάστατης υπερηχογραφίας για το σκοπό αυτό δεν εξασφαλίζει την ίδια θέση του ζώου και την ίδια κίνηση του χεριού του απεικονιστή σε κάθε εξέταση, με αποτέλεσμα να μη θεωρείται εξίσου αξιόπιστη για να χρησιμοποιηθεί στην ιατροβιολογική έρευνα.

Η 3D υπερηχογραφία έχει χρησιμοποιηθεί και για τη διερεύνηση και διαχρονική παρακολούθηση ανευρυσμάτων σε μύες με ικανοποιητικά αποτελέσματα. Η 4D υπερηχογραφία παρέχει λειτουργικά δεδομένα της τρισδιάστατης απεικόνισης, ουσιαστικά παρέχοντας τρισδιάστατες εικόνες σε πραγματικό χρόνο (Matoon et al. 2002).

4) Οι τεχνικές Color (έγχρωμο) και Power Doppler αποτελούν μεθόδους αξιόπιστης αιμοδυναμικής μελέτης όλων των οργάνων της κοιλιάς και χρησιμοποιούνται ιδιαίτερα για τον προσδιορισμό της ροής του αίματος στο ήπαρ και τους νεφρούς, αλλά και για τη λήψη πληροφοριών σχετικά με τη λειτουργικότητα των αγγείων που αιματώνουν τα εν λόγω όργανα (Poulsen Nautrup 2000). Το φασματικό Doppler επι-

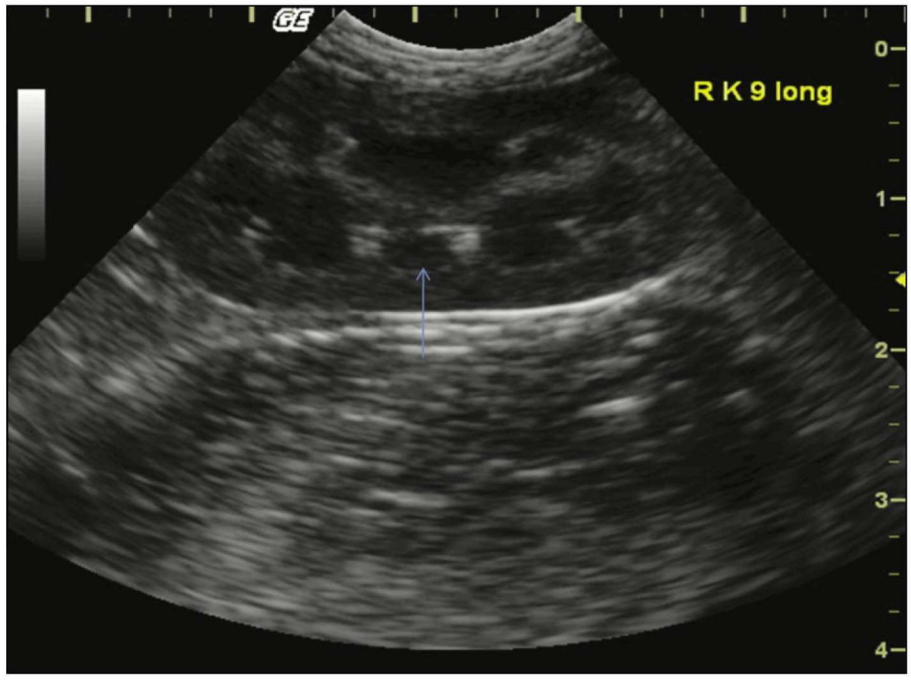

Figure 2. Two-dimensional B-mode ultrasonographic image of a rabbit normal right kidney with an 8 MHZ linear transducer. The kidney is viewed at the upper third of the picture. The cortical tissue (outer zone) is hyperechoic relatively to the anechoic medulla, which is separated by diverticula of intermediate echogenicity. The arrow indicates the renal pelvis, which is an anechoic structure with two hyperechoic margins surrounded by the medulla. The thin echogenic capsule of the kidney is imaged only in the lower part of it.

Εικόνα 2. Δισδιάστατη B-mode υπερηχοτομογραφική απεικόνιση φυσιολογικού δεξιού νεφρού κονίκλου με γραμμικό ηχοβολέα συχνότητας 8 MHz. Ο νεφρός απεικονίζεται στο άνω τρίτο της εικόνας. Η φλοιώδης μοίρα (στην εξωτερική ζώνη του νεφρού) απεικονίζεται περισσότερο ηχογενής σε σχέση με τη μυελώδη μοίρα, η οποία διαχωρίζεται με διαφραγμάτια μέσης ηχογένειας. Το βέλος υποδεικνύει τη νεφρική πύελο, η οποία περιβάλλεται από τη μυελώδη μοίρα και απεικονίζεται με έναν άνηχο σχηματισμό περιβαλλόμενο από ηχογενή όρια εκατέρωθεν. Η νεφρική κάψα απεικονίζεται τμηματικά στο κάτω μέρος του νεφρού ως λεπτή υπερηχογενής γραμμή.

τρέπει την αναπαράσταση της συχνότητας και του σήματος Doppler σε κάθε σημείο της εικόνας της οθόνης, ώστε τελικά να λαμβάνεται μια αναπαράσταση των κατευθύνσεων και των ταχυτήτων της αιματικής ροής.

Το έγχρωμο Doppler, τέλος, μπορεί να χρησιμοποιηθεί για τον προσδιορισμό και χαρακτηρισμό αγγειακών αλλοιώσεων. Παρά το υψηλό κόστος αγοράς του εξοπλισμού αποτελεί τη συνηθέστερη εφαρμογή γι' αυτόν το σκοπό στην κτηνιατρική επιστήμη,. Η μέθοδος επιτρέπει την εύκολη και γρήγορη αιμοδυναμική αξιολόγηση, ακόμη και σε μη συνεργάσιμα ζώα. Συνδυάζει και επιτρέπει την ταυτόχρονη απεικόνιση στην οθόνη τόσο του εύρους της ροής του αίματος στα αγγεία με χρωματική κωδικοποίηση όσο και του μονοδιάστατου ή δισδιάστατου υπερηχογραφήματος. Μικρά σε διάμετρο αγγεία της κοιλιακής κοιλότητας, τα οποία δεν είναι δυνατό να εντοπιστούν και να απεικονιστούν με το κλασικό υπερηχογράφημα, μπορούν να γίνουν αντιληπτά με την εφαρμογή στην περιοχή της εν λόγω τεχνικής (Poulsen Nautrup 2000). Το γεγονός αυτό αποκτά εξαιρετική σημασία για την απεικόνιση της κοιλιακής κοιλότητας μικρών σε μέγεθος ζώων εργαστηρίου, όπως είναι για παράδειγμα οι μύες και οι επίμυες.

5) Η αιμοδυναμική μελέτη συμπαγών και κοίλων οργάνων της κοιλιακής κοιλότητας μπορούν επιπλέον να μελετηθούν με τη χρήση σκιαγραφικών ουσιών: των Ενισχυτών Ηχογένειας. Αυτοί ουσιαστικά δεν είναι παρά μικροφυσαλίδες, οι οποίες χορηγούνται ενδοφλέβια, κυκλοφορούν στο αίμα και εντοπίζονται μετά από συγκεκριμένα χρονικά διαστήματα σε όργανα - στόχους. Υπάρχουν καθιερωμένες ενδείξεις εφαρμογής της συγκεκριμένης τεχνικής, ιδιαίτερα στα συμπαγή όργανα, με πρώτο πεδίο εφαρμογής το ήπαρ. Η συγκεκριμένη τεχνική έχει εφαρμοστεί και σε μύες με τη χρήση ηχοβολέων ιδιαίτερα υψηλής συχνότητας της τάξεως των 30 MHz (Stapleton et al. 2009).

6) Οι τεχνικές που αναφέρθηκαν παραπάνω σχετικά με την αιμοδυναμική μελέτη των αγγείων της κοιλιακής κοιλότητας αφορούν στη διαδερμική υπερηχοτομογραφία, όπου απεικονίζονται και άλλα όργανα (όπως για παράδειγμα το δέρμα και αρκετοί μύες) μαζί με τα υπό εξέταση αγγεία. Επομένως, στα μειονεκτήματα της διαδερμικής υπερηχοτομογραφίας συγκαταλέγεται η λήψη λιγότερο αξιόπιστων δεδομένων όσον αφορά λεπτομέρειες της μορφολογίας των αγγείων. Μελέτες με τη χρήση διαδερμικής υπερηχοτομογραφίας σε κονίκλους έχουν δημοσιευθεί στη διεθνή βιβλιογραφία (Hiss et al. 2006). Για την υπερπήδηση αυτού του εμποδίου η προοδευτική μείωση της

διαμέτρου και του μεγέθους των ηχοβολέων οδήγησε στη δυνατότητα χρήσης τους εντός του αυλού των αγγείων. Συχνότητες της τάξεως των 18-30 MHz μπορούν να παρέχουν στον απεικονιστή υψηλή διακριτική ικανότητα και εν τω βάθει διείσδυση για την εκτίμηση του αγγειακού τοιχώματος και πιθανών παθολογικών σχηματισμών (Poulsen Nautrup 2000). Τα τελευταία χρόνια, η ανάπτυξη της ενδοαγγειακής διαγνωστικής υπερηχοτομογραφίας (Intravascular ultrasound- IVUS) επιτρέπει την απεικόνιση των αθηρωματικών πλακών στο εσωτερικό των αρτηριών της κοιλιακής κοιλότητας σε ζωικά πρότυπα, όπως ο χοίρος και ο κόνικλος. Συγκεκριμένα, παρέχονται εικόνες κατά μήκος του εσωτερικού του άξονα του τοιχώματος του αγγείου, γεγονός που συμβάλλει στην ορθότερη εκτίμηση της αθηρωματικής πλάκας. Η ενδοαγγειακή υπερηχογραφία επιτρέπει τον ακριβή προσδιορισμό όχι μόνο της ποσότητας, αλλά και της κατανομής του ασβεστίου μέσα στο αγγειακό τοίχωμα, καθώς και τη δυνατότητα κατηγοριοποίησης των υποστρωμάτων των διαφορετικών πλακών. Η ακρίβεια της ταυτοποίησης τυχόν αθηρωματικών πλακών με τον ενδοαγγειακό υπέρηχο είναι εξαιρετική (Higgins et al. 2005). Επίσης, είναι δυνατόν να εκτιμηθεί η επιτυχής ή μη αγγειοπλαστική σε περιφερικά αγγεία ζώων εργαστηρίου (Matoon et al. 2002), π.χ. χοίρων ή κονίκλων. Τα αποτελέσματά της πρέπει πάντοτε να εκτιμώνται σε συνδυασμό με την αγγειογραφία.

7) Οι υπερηχογραφικά καθοδηγούμενες επεμβατικές διαγνωστικές και θεραπευτικές πράξεις αποτελούν, τέλος, ενδεικτικά παραδείγματα των πρόσφατων ειδικών εφαρμογών της υπερηχοτομογραφίας. Βιοψίες οργάνων (Matoon et al. 2002) και πειραματικές εγχύσεις ουσιών σε συγκεκριμένο πάσχον ή μη τμήμα ενδοκοιλιακού οργάνου αποτελούν πλέον συνήθη πρακτική σε ερευνητικά πρωτόκολλα όπου χρησιμοποιούνται π.χ. χοίροι (Matsumoto et al. 2008). Με τη χρήση της 3D και 4D υπερηχοτομογραφίας η ακρίβεια της στόχευσης και της τοποθέτησης της βελόνας ή του εργαλείου λήψης ιστοτεμαχίου διασφαλίζεται ακόμη περισσότερο (Weismann 2000).

Συμπεράσματα

Όλες οι παραπάνω τεχνολογικές εξελίξεις στον τομέα της υπερηχογραφίας προσδίδουν ευοίωνη προοπτική στην ιατροβιολογική έρευνα και ιδιαίτερα στην προαγωγή της διαγνωστικής διερεύνησης στα ζώα εργαστηρίου. Ο συγκεκριμένος τομέας της απεικόνισης, με την ταχύτητα και τη λεπτομέρεια που προσφέρει, και κυρίως με τον ελάχιστα επεμβατικό χαρακτήρα του, μπορεί να συμβάλει τα μέγιστα σε πολλές κατηγορίες ερευνητικών πρωτοκόλλων, όπου μπορεί να σημειωθούν μορφολογικές και αιμοδυναμικές μεταβολές των οργάνων της κοιλιακής κοιλότητας.

REFERENCES - ΒΙΒΛΙΟΓΡΑΦΙΑ

Beckmann N, Kneuer R, Gremlich HU, Karmouty-Quintana H, Blé FX, Müller M (2007) In vivo mouse imaging and spectroscopy in drug discovery. NMR Biomed, 20(3):154-85

Downey DB, Fenster A, Williams JC (2000) Clinical Utility of Three-Dimensional US. Radiographics, 20: 559-571

Higgins CL, Marvel SA, Morrisett JD (2005). Quantification of Calcification in Atherosclerotic Lesions. Arterioscler Thromb Vasc Biol, 205: 1567-1576.

Hiss K, Steioff K, Loehn M, Ruetten H (2006). Transcutaneous vascular ultrasound in hypercholesterolaemic rabbits: a new method to evaluate endothelial function. Laboratory Animals, 40: 80-86

Lindahl IL (1966). Detection of Pregnancy in Sheep by means of Ultrasound. Nature, 212:642-643

Matoon JS, Penninck DG, Wisner ER, Nyland TG, Auld DM (2002). Advanced techniques and future trends. In: Small animal diagnostic ultrasound. Second edition. Edited by TG Nyland, JS Matoon. WB Saunders company Philadelphia: 425-440

Matsumoto K, Yamao K, Okubo K, Hara K, Sawaki A, Mizuno N, Tajika M, Kawai H, Ashida R (2008). Endoscopic ultrasound – guided ethanol injection in the pancreas in a porcine model: A preliminary study. J Gastrenterol Hepatol, 23(7): e1-6

Poulsen Nautrup C (2000). Technical principles. In: An Atlas and Textbook of Diagnostic Ultrasonography of the Dog and Cat. Poulsen Nautrup C, Tobias R. Edited by Cartee RE. Manson Publishing Germany: 31-59

Poulsen Nautrup C (2000). Examination techniques. In: An Atlas and Textbook of Diagnostic Ultrasonography of the Dog and Cat. Poulsen Nautrup C, Tobias R. Edited by Cartee RE. Manson Publishing Germany: 76-82

Poulsen Nautrup C (2000). Interventional Ultrasonography. In: An Atlas and Textbook of Diagnostic Ultrasonography of the Dog and Cat. Poulsen Nautrup C, Tobias R. Edited by Cartee RE. Manson Publishing Germany: 390-395

Song L, Kim C, Maslov K, Shung KK, Wang LV (2009) High- speed dynamic 3D photoacoustic imaging of acoustic sentinel lymph node in a murine model using an ultrasound array. Med Phys, 36(8):3724-9

Stapleton S, Goodman H, Zhou YQ, Cherin E, Henkelman RM, Burns PN, Foster S (2009). Acoustic and Kinetic Behaviour of Definity in Mice exposed to High Frequency Ultrasound. Ultrasound in Medicine and Biology, 35 (2): 296-307

Weismann CF (2000). Three – D expands horizons in daily clinical practice. Diagnostic Imaging Europe, 16 (4): 30-33