ePublishing

Journal of the Hellenic Veterinary Medical Society

Vol 59, No 3 (2008)



Thermokeratoplasty for treatment of indolent corneal ulcer of endothelial origin in the dog. Report of two cases

C. I. LIAPIS (Ι. Κ. ΛΙΑΠΗΣ)

doi: 10.12681/jhvms.14963

To cite this article:

LIAPIS (Ι. Κ. ΛΙΑΠΗΣ) C. I. (2017). Thermokeratoplasty for treatment of indolent corneal ulcer of endothelial origin in the dog. Report of two cases. *Journal of the Hellenic Veterinary Medical Society*, *59*(3), 261–269. https://doi.org/10.12681/jhvms.14963

https://epublishing.ekt.gr | **e-Publisher:** EKT | **Downloaded at:** 24/01/2026 15:16:15

JOURNAL OF THE HELLENIC VETERINARY MEDICAL SOCIETY 2008, 59(3): 261-269
ΠΕΡΙΟΔΙΚΟ ΤΗΣ ΕΛΛΗΝΙΚΗΣ ΚΤΗΝΙΑΤΡΙΚΗΣ ΕΤΑΙΡΕΙΑΣ 2008, 59(3): 261-269

Cases report
Κλινικά περιστατικά

Thermokeratoplasty for treatment of indolent corneal ulcer of endothelial origin in the dog. Report of two cases.

Liapis C. I.

DVM, Cert. Ophth., Small Animal Practitioner

Η θερμοκαυτηρίαση για την αντιμετώπιση του άτονου και επί εδάφους εκφύλισης του ενδοθηλίου έλκους του κερατοειδούς. Αναφορά σε δυο κλινικά περιστατικά.

Ι. Κ. Λιαπής

DVM, Cert. Ophth., Ελεύθερος επαγγελματίας

ABSTRACT. Two cases of endothelial degeneration and indolent corneal ulcer are reported. In the first case, a 14-year-old, female Dalmatian dog had a 1-year history of endothelial degeneration and an indolent corneal ulcer of 2 months duration. In the second case a 10-year-old, male Springer spaniel dog, had a 6 months history of endothelial degeneration and an indolent corneal ulcer of 1 month duration. In both cases medical and surgical treatment had failed. Thermokeratoplasty was performed in both cases, followed by soft contact lens application and administration of topical antibiotics and mydriatics/cycloplegics. The healing time was 4 and 5 weeks respectively. In both cases the result was in accordance with the previously reported cases confirming that thermokeratoplasty is the treatment of choice in case of indolent corneal ulcer of endothelial origin.

Key words: thermokeratoplasty, corneal ulcer, dog.

ΠΕΡΙΛΗΨΗ. Περιγράφονται δυο κλινικά περιστατικά σκύλων που έπασχαν από εκφύλιση του ενδοθηλίου και άτονο έλκος του κερατοειδούς. Το πρώτο περιστατικό αφορούσε σε ένα θηλυκό σκύλο 14 ετών φυλής Δαλματίας, ενώ το δεύτερο έναν αρσενικό σκύλο 10 ετών φυλής Springer spaniel. Η εκφύλιση του ενδοθηλίου χρονολογείτο από έτους και το έλκος από διμήνου στο πρώτο περιστατικό και από εξαμήνου και μηνός, αντίστοιχα, στο δεύτερο περιστατικό. Και στις δυο περιπτώσεις είχε αναληφθεί στο παρελθόν θεραπευτική προσπάθεια -χειρουργική και φαρμακευτική- χωρίς όμως επιτυχία. Στα δυο περιστατικά έγινε επιπολής στικτή θερμοκαυτηρίαση, τοποθετήθηκε φακός επαφής και χορηγήθηκαν τοπικά αντιβιοτικά και μυδριατικά/κυκλοπληγικά. Η επιθηλιοποίηση του έλκους ολοκληρώθηκε τέσσερις και πέντε εβδομάδες, αντίστοιχα, για το πρώτο και το δεύτερο περιστατικό μετά τη χειρουργική επέμβαση. Τα παραπάνω αποτελέσματα κρίθηκαν απόλυτα ικανοποιητικά και επιβεβαιώνουν όσα αναφέρονται στην πρόσφατη βιβλιογραφία, σύμφωνα με την οποία η θερμοκαυτηρίαση αποτελεί θεραπεία εκλογής σε περιστατικά άτονου έλκους του κερατοειδούς, που οφείλονται σε εκφύλιση του ενδοθηλίου του.

Λέξεις ευρετηρίασης: θερμοκαυτηρίαση, έλκος κερατοειδούς, σκύλος

Correspondence: Liapis C. I.
Cert. Ophth., Small Animal Practitioner, Veterinary Clinic
9 Rododafnis str 152 33- Halandri, Tel.: 210 6845323, Fax: 210 6891872
www.vetclinic.gr • e-mail:info@vetclinic.gr

Αλληλογραφία: Ι. Κ. Λιαπής
Κτηνίατρος - Cert.Ophth., Ελεύθερος επαγγελματίας, Κτηνιατρική Κλινική
Ροδοδάφνης 9, 152 33-Χαλάνδρι, Τηλ.: 210 6845323, Fax: 210 6891872
www.vetclinic.gr • e-mail:info@vetclinic.gr

Submission date: 06.06.2008
Approval date: 03.12.2008

Ημερομηνία υποβολής: 06.06.2008
Ημερομηνία εγκρίσεως: 03.12.2008

ΕΙΣΑΓΩΓΗ

Η εκφύλιση του ενδοθηλίου του κερατοειδούς είναι πάθηση που περιγράφεται σε ηλικιωμένους σκύλους και έχει ως συνέπεια το οίδημα του κερατοειδούς και την προοδευτική μείωση του ποσοστού όρασης. Σε ορισμένες περιπτώσεις η εκφύλιση του ενδοθηλίου οδηγεί σε άτονο έλκος του κερατοειδούς (ΑΕΚ), που χαρακτηρίζεται από την παρουσία επιθηλιακού έλκους, του οποίου η επούλωση αδυνατεί να γίνει μέσω των φυσιολογικών επουλωτικών μηχανισμών του κερατοειδούς (Bentley 2007). Για τη θεραπεία του έλκους αυτού έχουν προταθεί και εφαρμόζονται διάφορες φαρμακευτικές και χειρουργικές θεραπείες (Gilger 2007). Μεταξύ άλλων έχει προταθεί και η εφαρμογή της επιπολής θερμοκαυτηρίασης για κάποια περιστατικά που δεν ανταποκρίνονται σε άλλες θεραπείες (Michau et al 2003). Στο παρόν άρθρο περιγράφεται η εφαρμογή αυτής της θεραπευτικής μεθόδου σε δυο σκύλους που έπασχαν από χρόνιο υποτροπιάζον επιθηλιακό έλκος εξαιτίας εκφύλισης του ενδοθηλίου του κερατοειδούς.

Περιστατικό Νο 1

Ένας θηλυκός στειρωμένος σκύλος 14 ετών, φυλής Δαλματίας, παραπέμφθηκε στην κλινική, διότι παρουσίαζε από έτους αμφοτερόπλευρη θόλωση του κερατοειδούς. Επιπλέον, τον τελευταίο μήνα παρουσίασε ένα επιφανειακό έλκος του κερατοειδούς στον αριστερό οφθαλμό, το οποίο δεν ανταποκρινόταν στη συντηρητική αγωγή (τομπραμυκίνη 0,3%, οφθαλμικές σταγόνες - Tobrex R X3 για 15 ημέρες). Κατά την επισκόπηση το ζώο παρουσίαζε αμφοτερόπλευρο διάχυτο οίδημα του κερατοειδούς, ήπιο βλεφαρόσπασμο και επιφορά στον αριστερό οφθαλμό (ΑΟ) (Εικόνα 1). Κατά την οφθαλμολογική εξέταση διαπιστώθηκε ότι το ζώο διατηρούσε την όρασή του. Τόσο το αντανακλαστικό απειλής όσο και το άμεσο και έμμεσο αντανακλαστικό της κόρης ήταν φυσιολογικά και για τους δυο οφθαλμούς. Η δοκιμή μέτρησης της παραγωγής των δακρύων – Schirmer tear test- έδωσε 21mm στο δεξιό οφθαλμό (ΔΟ) και 32mm στον αριστερό (ΑΟ). Στην εξέταση με τη σχισμοειδή λυχνία (Kowa SL-15 portable slit lamp) διαπιστώθηκε μέτριου βαθμού διάχυτο αμφοτερόπλευρο οίδημα και μικρού βαθμού πάχυνση του κερατοειδούς, ενώ εντοπίστηκε επιφανειακό έλκος (ΑΟ), στα όρια του οποίου το επιθήλιο είχε ανώμαλο σχήμα και ήταν αποκολλημένο. Η δοκιμή συγκράτησης της φλουορεσκεΐνης ήταν αρνητική (ΔΟ) και θετική στην περιοχή του έλκους (ΑΟ). Η ενδοφθάλμια πίεση (Tonopen XL, Mentor Ophthalmics, Norwell, MA, USA) μετρήθηκε φυσιολογική (17mmHg ΔΟ – 19mmHg ΑΟ). Η έμμεση διοφθάλμια βυθοσκόπηση (Clement Clarke Ultra 50) –κοπιώδης εξαιτίας του οιδήματος του κερατοειδούς- δεν απέδωσε κάτι παθολογικό. Με εξαίρεση τα οφθαλμολογικά συμπτώματα ο σκύλος ήταν σε καλή γενική κατάσταση. Τα ευρήματα της κλινικής εξέτασης και των αιματολογικών και βιοχημικών εξετάσεων ρουτίνας ήταν φυσιολογικά.

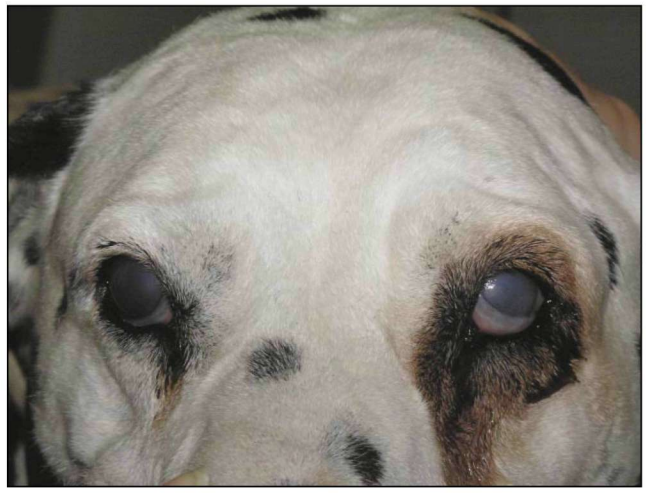

Fifure 1. Case No 1. A 14-year-old Dalmatian dog. Bilateral diffuse corneal edema. Lacrimation (OS).

Εικόνα 1. Περιστατικό Νο 1. Σκύλος φυλής Δαλματίας 14 ετών. Αμφοτερόπλευρο διάχυτο οίδημα κερατοειδούς. Επιφορά (ΑΟ).

Τέθηκε η διάγνωση του άτονου έλκους του κερατοειδούς (ΑΟ) επί εδάφους εκφύλισης του ενδοθηλίου του κερατοειδούς. Το ζώο υποβλήθηκε σε απόξεση του επιθηλίου και σχαροειδή επιπολής κερατοτομή (ΑΟ). Μετά την επέμβαση και για την προαγωγή της επιθηλιοποίησης τοποθετήθηκε φακός επαφής (Acri.Pat D1 – Acri.Tec AG Germany). Μετεγχειρητικώς χορηγήθηκαν κολλύρια αντιβιοτικών (τομπραμυκίνη 0,3%, οφθαλμικές σταγόνες - Tobrex R X3) και μυδριατικών/κυκλοπληγικών (τροπικαμίδη 0,5%, οφθαλμικές σταγόνες-Tropixal R X3 για 6 ημέρες). Τη 15η μετεγχειρητική ημέρα, και ενώ η επιθηλιοποίηση του έλκους δεν ήταν ικανοποιητική, απωλέσθηκε ο φακός επαφής. Αδυναμία επιθηλιοποίησης παρατηρήθηκε και την 25η μετεγχειρητική ημέρα. Η αδυναμία αυτή χαρακτηριζόταν από την ύπαρξη στην περιφέρεια του έλκους της χαρακτηριστικής ζώνης του αποκολλημένου επιθηλίου. Αποφασίστηκε η επανάληψη της απόξεσης και η εφαρμογή στικτής επιπολής

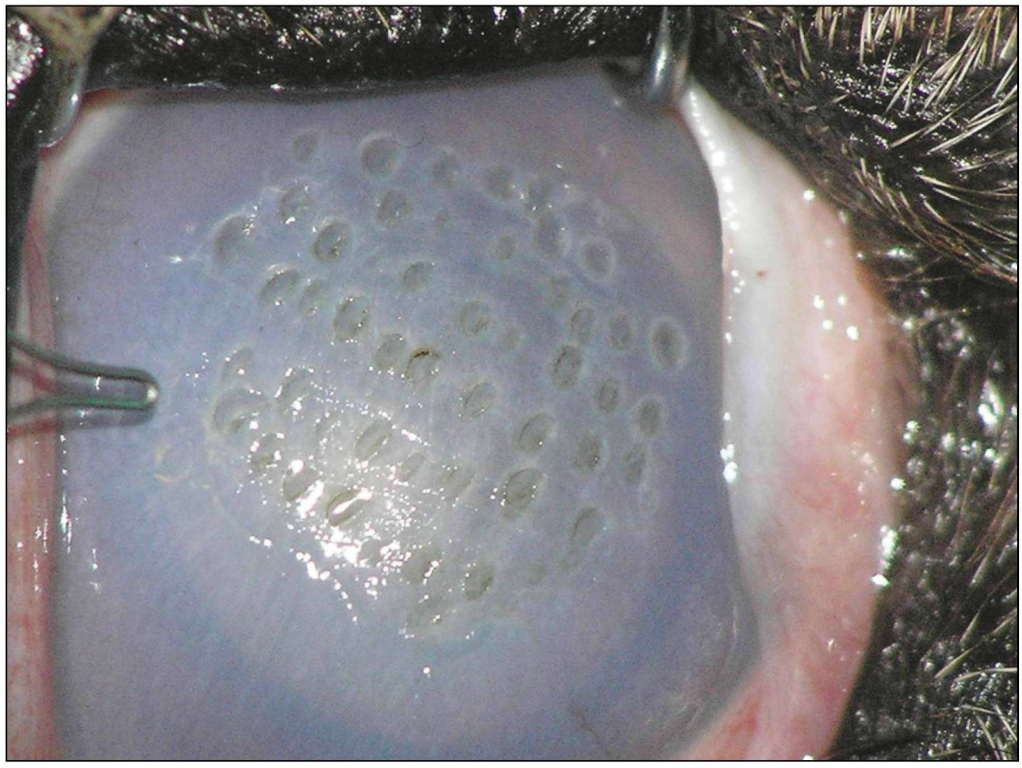

Fifure 2. Case No 1. Thermokeratoplasty. The cautery probe is applied to create multifocal superficial points, locally inside the area of epithelial ulceration, after debridement of the non-adherent epithelium.

Εκόνα 2. Περιστατικό Νο 1. Θερμοκαυτηρίαση του κερατοειδούς. Διενέργεια με οφθαλμολογικό μικροκαυτήριο πολλαπλών στικτών επιφανειακών καυτηριάσεων εντός των ορίων του έλκους, όπως αυτό διαμορφώθηκε μετά την απόξεση του αποκολλημένου επιθηλίου.

θερμοκαυτηρίασης προκειμένου να διεγερθεί η επιθηλιοποίηση του έλκους.

Η επέμβαση έγινε υπό γενική αναισθησία, με τη χρήση χειρουργικού μικροσκοπίου (YZ20T8 Operation Microscope Crane-China) και με το κεφάλι του ζώου τοποθετημένο έτσι, ώστε το επίπεδο της ίριδας να είναι παράλληλο με εκείνο του εδάφους. Προεγχειρητικώς χορηγήθηκαν τοπικά μυδριατικά/κυκλοπληγικά (τροπικαμίδη 0,5%, οφθαλμικές σταγόνες - Tropixal R, δύο και μία ώρα πριν την επέμβαση), αντιβιοτικά (τομπραμυκίνη 0,3%, οφθαλμικές σταγόνες - Tobrex R, κάθε δυο ώρες την ημέρα της επέμβασης) και μη στεροειδή αντιφλεγμονώδη (θειϊκή δικλοφενάκη 0,1%, οφθαλμικές σταγόνες - Delimon R, κάθε δύο ώρες την ημέρα της επέμβασης). Η περιοφθάλμια περιοχή απολυμάνθηκε με διάλυμα ιωδιούχου ποβιδόνης 5% και η επιφάνεια του βολβού και ο επιπεφυκικός σάκκος με διάλυμα ιωδιούχου ποβιδόνης 1% (Betadine R - Laviferm Greece). Αρχικά, με χρήση οφθαλμολογικών σπόγγων έγινε απόξεση και αποκόλληση του επιθηλίου με κυκλοτερείς κινήσεις από το κέντρο προς την περιφέρεια του έλκους. Κατόπιν, έγιναν πολλαπλές στικτές θερμοκαυτηριάσεις σε κανονικά μεταξύ τους διαστήματα (0,1-0,2mm), που αφορούσαν στην επιφανειακή στοιβάδα του στρώματος σε βάθος ίσο με το 1/5 του συνολικού του πάχους (0,1mm περίπου), ώστε να καλύψουν ολόκληρη την έκταση του έλκους, όπως αυτή διαμορφώθηκε μετά την αποκόλληση του επιθηλίου. Για τη θερμοκαυτηρίαση χρησιμοποιήθηκε οφθαλμολογικό ηλεκτρομικροκαυτήριο μιας χρήσης (HS Eye cautery John Weiss International MK USA) (Εικόνα 2). Μετά το τέλος της επέμβασης τοποθετήθηκε φακός επαφής (Acri.Pat D1 – Acri.Tec AG Germany). Μετεγχειρητικώς χορηγήθηκαν κολλύρια αντιβιοτικών (τομπραμυκίνη 0,3%, οφθαλμικές σταγόνες - Tobrex R x 3 για 30 ημέρες) και μυδριατικών/κυκλοπληγικών (τροπικαμίδη 0,5%, οφθαλμικές σταγόνες - Tropixal R x 3 για 6 ημέρες). Την 21η μετεγχειρητική ημέρα, οπότε και αφαιρέθηκε ο φακός επαφής, η επιθηλιοποίηση είχε προχωρήσει ικανοποιητικά. Στη δοκιμή συγκράτησης φλουορεσκεΐνης μόνο ελάχιστη ποσότητα χρωστικής συγκρατείτο σποραδικά, αντίστοιχα με κάποια σημεία της καυτηρίασης. Τέσσερις εβδομάδες μετεγχειρητικώς η επιθηλιοποίηση είχε ολοκληρωθεί και η δοκιμή συγκράτησης φλουορεσκεΐνης ήταν αρνητική. Οκτώ μήνες μετά την επέμβαση το ζώο παρέμενε ασυμπτωματικό. Το οίδημα του κερατοειδούς, εξαιτίας της εκφύλισης του ενδοθηλίου του, είχε ελαφρά επιδεινωθεί, χωρίς αυτό να έχει εμφανείς επιπτώσεις στην όραση του ζώου.

Fifure 3. Case No 2. A 10-year-old Springer spaniel dog. Right eye. Diffuse corneal edema. Superficial neovascularization of the healing area.

Εκόνα 3. Περιστατικό Νο 2. Σκύλος φυλής Springer spaniel 10 ετών. Δεξιός οφθαλμός. Διάχυτο οίδημα κερατοειδούς. Επιφανειακή νεοαγγείωση στην περιοχή του επουλωμένου έλκους.

Περιστατικό Νο 2

Ένας αρσενικός σκύλος, ηλικίας 10 ετών, φυλής Springer spaniel, παραπέμφθηκε διότι παρουσίαζε ένα χρόνιο έλκος στον κερατοειδή (ΑΟ). Το ζώο παρουσίαζε, επίσης, μία μικρού βαθμού αμφοτερόπλευρη θόλωση του κερατοειδούς από εξαμήνου, η οποία δεν είχε εξελιχθεί και δεν φαινόταν να επηρεάζει την όρασή του. Έξι εβδομάδες πριν την προσκόμισή του είχε παρουσιάσει ένα επιφανειακό έλκος στον δεξιό οφθαλμό (ΔΟ), το οποίο αντιμετωπίστηκε από τον παραπέμποντα κτηνίατρο με επιφανειακή απόξεση του επιθηλίου και τοπική χορήγηση αντιβιοτικών, θεραπεία που οδήγησε στην ίασή του. Τέσσερις εβδομάδες πριν την προσκόμισή του παρουσίασε επιφανειακό έλκος στον αριστερό οφθαλμό (ΑΟ) που αντιμετωπίστηκε ανάλογα, χωρίς η θεραπεία να οδηγήσει στην επιθηλιοποίηση του έλκους. Κατά την επισκόπηση το ζώο παρουσίαζε αμφοτερόπλευρο διάχυτο μικρού βαθμού οίδημα του κερατοειδούς, χωρίς να εκδηλώνει κανένα σημείο ενόχλησης, όπως βλεφαρόσπασμο ή δακρύρροια, ενώ διατηρούσε την όρασή του. Τόσο το αντανακλαστικό απειλής όσο και το άμεσο και έμμεσο αντανακλαστικό της κόρης ήταν φυσιολογικά και για τους δυο οφθαλμούς. Η δοκιμή μέτρησης της παραγωγής των δακρύων – Schirmer tear test- έδωσε 20mm στο δεξιό οφθαλμό (ΔΟ) και 19mm στον αριστερό (ΑΟ). Στην εξέταση με τη σχισμοειδή λυχνία διαπιστώθηκε μικρού βαθμού διάχυτο αμφοτερόπλευρο οίδημα του κερατοειδούς. Υπήρχε επιφανειακή νεοαγγείωση στην περιοχή του επουλωμένου έλκους (ΔΟ) (Εικόνα 3), ενώ διαπιστώθηκε η παρουσία επιφανειακού έλκους, στα όρια του οποίου το επιθήλιο είχε ανώμαλο σχήμα και ήταν αποκολλημένο (ΑΟ) (Εικόνα 4). Η δοκιμή συγκράτησης της φλουορεσκεΐνης ήταν αρνητική (ΔΟ) και θετική στην περιοχή του έλκους (ΑΟ). Η ενδοφθάλμια πίεση μετρήθηκε φυσιολογική (13mmHg ΔΟ – 15mmHg ΑΟ). Η έμμεση διοφθάλμια βυθοσκόπηση δεν απέδωσε κάτι παθολογικό. Με εξαίρεση τα οφθαλμικά συμπτώματα, ο σκύλος ήταν σε καλή γενική κατάσταση. Στο ιστορικό του αναφέρθηκαν χρόνια δερματικά προβλήματα αλλεργικής αιτιολογίας για τα οποία, στο παρελθόν, είχε λάβει μακροχρόνιες επαναλαμβανόμενες θεραπείες με στεροειδή και αντιβιοτικά. Τα ευρήματα της κλινικής εξέτασης και των αιματολογικών και βιοχημικών εξετάσεων ρουτίνας ήταν φυσιολογικά.

Τέθηκε η διάγνωση της χρόνιας κερατίτιδας επί εδάφους παλαιού έλκους και εκφύλισης ενδοθηλίου (ΔΟ) και άτονου έλκους του κερατοειδούς επί εδάφους εκφύλισης του ενδοθηλίου του κερατοειδούς (ΑΟ). Για τον έλεγχο της κερατίτιδας (ΔΟ) χορηγήθηκαν στεροειδή με μορφή οφθαλμικής αλοιφής

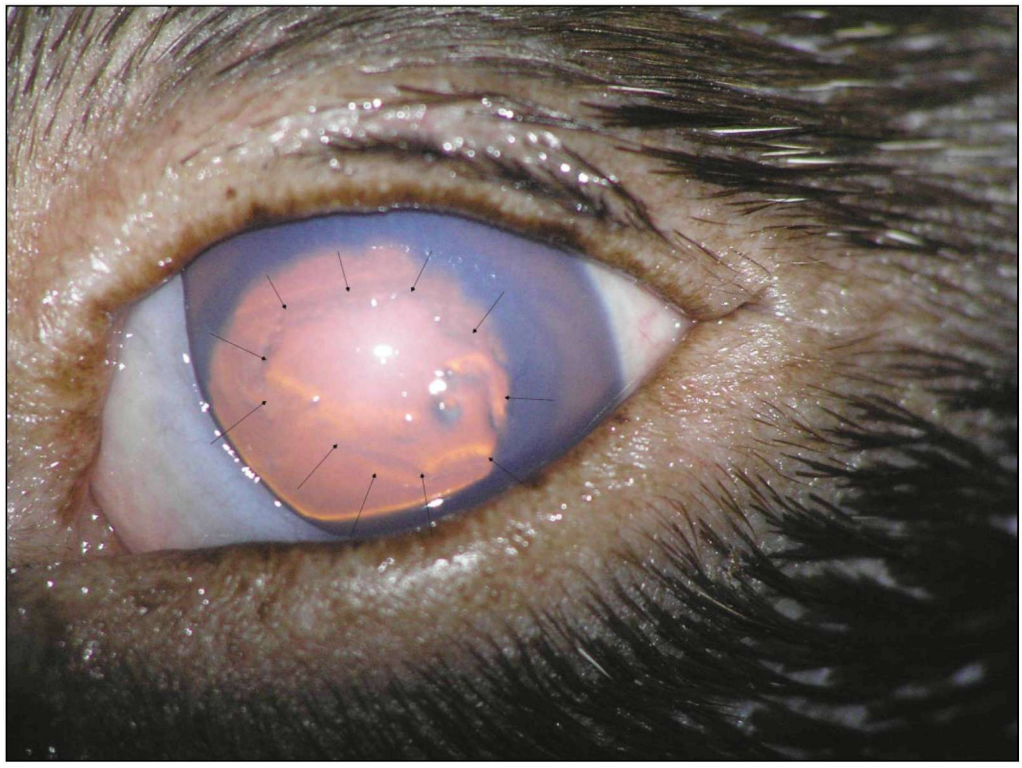

Fifure 4. Case No 2. Left eye. Diffuse corneal edema. Refractory corneal ulcer. Note the ridge of non-adherent epithelium surrounding the ulcer (Arrows).

Εικόνα 4. Περιστατικό Νο 2. Αριστερός οφθαλμός. Διάχυτο οίδημα κερατοειδούς. Άτονο έλκος κερατοειδούς. Σημειώστε τη χαρακτηριστική ζώνη του αποκολλημένου επιθηλίου στην περιφέρεια του έλκους (Βέλη).

(πρεδνιζολόνη 2,5% - Prednisolone R, x 3 για 15 ημέρες και κατόπιν x 2 για 15 ημέρες). Η θεραπεία αυτή οδήγησε σε υποστροφή της αγγείωσης του κερατοειδούς. Για τη θεραπεία του άτονου έλκους (ΑΟ) αποφασίστηκε η επανάληψη της απόξεσης και η εφαρμογή στικτής επιπολής θερμοκαυτηρίασης, η οποία και διενεργήθηκε όπως περιγράφηκε παραπάνω (περιστατικό Νο 1). Μετεγχειρητικώς χορηγήθηκαν κολλύρια αντιβιοτικών (τομπραμυκίνη 0,3%, οφθαλμικές σταγόνες- Tobrex R x 3 για 30 ημέρες) και μυδριατικών/κυκλοπληγικών (τροπικαμίδη 0.5%, οφθαλμικές σταγόνες-Tropixal R x 3 για 6 ημέρες). Μετά το τέλος της επέμβασης τοποθετήθηκε φακός επαφής (Acri.Pat D2 – Acri.Tec AG Germany) (Εικόνα 5). Την 28η μετεγχειρητική ημέρα, οπότε και αφαιρέθηκε ο φακός επαφής, η επιθηλιοποίηση είχε προχωρήσει ικανοποιητικά. Πέντε εβδομάδες μετεγχειρητικώς η επιθηλιοποίηση είχε ολοκληρωθεί και η δοκιμή συγκράτησης φλουορεσκεΐνης ήταν αρνητική. Μία μικρού βαθμού νεοαγγείωση που αναπτύχθηκε (Εικόνα 6), ελέγχθηκε με τοπική χορήγηση στεροειδών (πρεδνιζολόνη 2,5%, οφθαλμική αλοιφή- Prednisolone R, x 2 για 15 ημέρες και κατόπιν x 1 για 15 ημέρες). Ένα έτος μετά την επέμβαση το ζώο παραμένει ασυμπτωματικό, σε ό,τι αφορά το έλκος. Αντιθέτως, το αμφοτερόπλευρο οίδημα του κερατοειδούς εξαιτίας της εκφύλισης του ενδοθηλίου του, επιδεινώθηκε προκαλώντας μείωση του ποσοστού όρασης (Εικόνα 7).

ΣΥΖΗΤΗΣΗ

Το άτονο έλκος του κερατοειδούς (ΑΕΚ) του σκύλου είναι νόσημα που χαρακτηρίζεται από την παρουσία επιθηλιακού έλκους, του οποίου η επούλωση αδυνατεί να γίνει μέσω των φυσιολογικών επουλωτικών μηχανισμών του κερατοειδούς (Bentley 2007). Κατά καιρούς έχουν χρησιμοποιηθεί διάφοροι όροι για την περιγραφή της νόσου, όπως έλκος των Boxer, δυσπλασία του επιθηλίου του κερατοειδούς, άτονο έλκος κερατοειδούς και ιδιοπαθής εμμένουσα διάβρωση του κερατοειδούς (Champagne and Munger 1992, English 1989, Kirschner 1990, Gelatt and Samuelson 1982). Πρόσφατα φαίνεται να κερδίζει έδαφος ο όρος «Χρόνιο αυτόματο επιθηλιακό απόλυμα του κερατοειδούς» -Spontaneous Chronic Corneal Epithelial Defects (SCCEDs)- με τον οποίο η νόσος αναφέρεται στην πιο πρόσφατη βιβλιογραφία (Bentley 2007, Murphy et al 2001, Bentley et al 2001, Carter et al 2005, Bentley and Murphy 2004). Η φυλή Boxer παρουσιάζει ισχυρή προδιάθεση στη νόσο, το νόσημα, όμως, έχει περιγραφεί σε όλες σχεδόν τις φυλές . Η ακριβής αιτιολογία της ασθένειας δεν είναι γνωστή. Κατά καιρούς έχουν ενοχοποιηθεί διάφοροι παράγο-

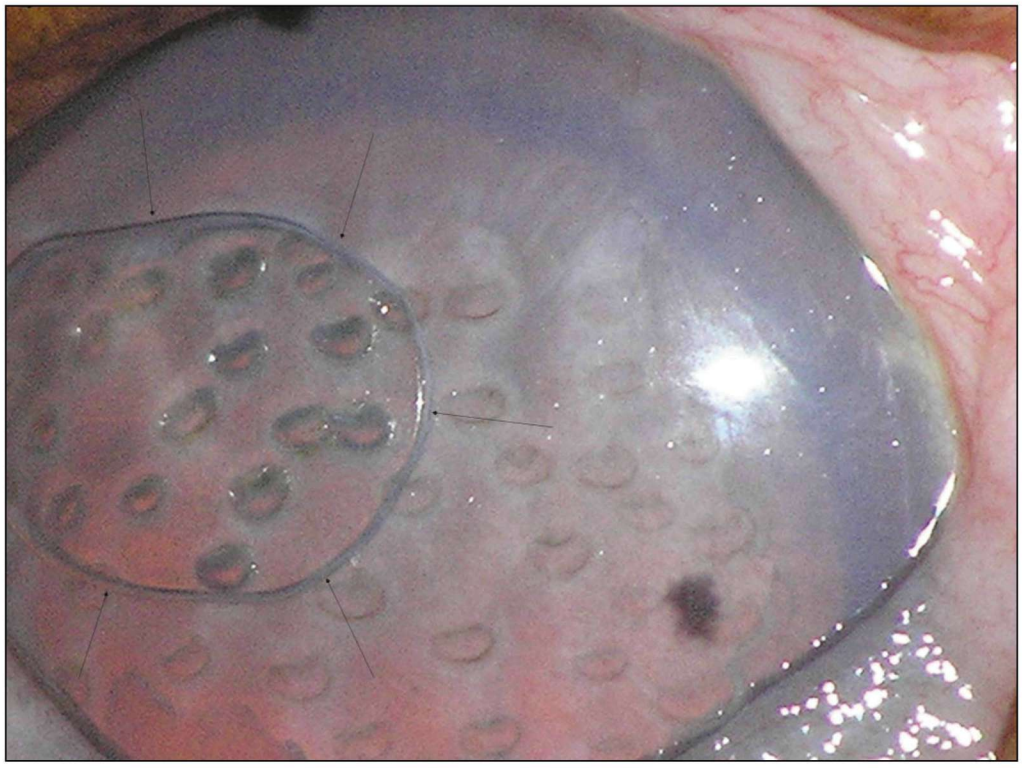

Fifure 5. Case No 2. Left eye. Application of a contact lens immediately after thermokeratoplasty. There is a small air bubble between the contact lens and the corneal surface (Arrows).

Εκόνα 5. Περιστατικό Νο 2. Αριστερός οφθαλμός. Τοποθέτηση φακού επαφής αμέσως μετά τη θερμοκαυτηρίαση. Μεταξύ του φακού επαφής και της επιφάνειας του κερατοειδούς υπάρχει μια μικροφυσαλίδα αέρα (Βέλη).

Fifure 6. Case No 2. Left eye. 5th week post-op. Completion of corneal healing. The scar tissue formation and the local superficial neovascularization is noted.

Εκόνα 6. Περιστατικό Νο 2. Αριστερός οφθαλμός. Πέμπτη μετεγχειρητική εβδομάδα. Ολοκλήρωση της επιθηλιοποίησης. Η ανάπτυξη ουλώδους ιστού, καθώς και η εντοπισμένη επιφανειακή νεοαγγείωση είναι εμφανής.

Fifure 7. Case No 2. One year after thermokeratoplasty. Bilateral diffuse corneal edema due to endothelial degeneration.

Εκόνα 7. Περιστατικό No 2. Ένα έτος μετά τη θερμοκαυτηρίαση. Διάχυτο οίδημα του κερατοειδούς λόγω εκφύλισης του ενδοθηλίου του.

ντες που οδηγούν σε βλάβη της βασικής στοιβάδας του επιθηλίου του κερατοειδούς και στην απώλεια των δεσμοσωματίων μεταξύ επιθηλίου και στρώματος. Μεταξύ των αιτίων αυτών αναφέρονται διαταραχές στη νεύρωση του κερατοειδούς, λόγω ανεπάρκειας του νευροπεπτιδίου P, και ανεπάρκεια διαφόρων παραγόντων που προάγουν την επούλωση των επιφανειακών ελκών του κερατοειδούς (E-καδερίνη, β-κατενίνη, β-ακτίνη, δεσμοπλακίνη) (Bentley et al 2001, Murphy et al 2001, Matsubara et al 1991, Carter et al 2005, Chandler et al 2004). Το πιθανότερο είναι ότι στην εκδήλωση της νόσου υπεισέρχονται περισσότεροι από ένας παράγοντες.

Εκτός από τις αιτίες που αφορούν στο επιθήλιο του κερατοειδούς, το ΑΕΚ μπορεί να οφείλεται και σε οίδημα, εξαιτίας δυστροφίας ή εκφύλισης του ενδοθηλίου, όπως περιγράφηκε και στα αναφερόμενα δυο περιστατικά. Η δυστροφία του ενδοθηλίου έχει περιγραφεί στις φυλές Boston Terrier, Chihuahua, Dachshund, Boxer, Miniature Schnauzer, Miniature Poodle, Boston Terrier, Wire-Haired Terrier και Basset Hound, προσομοιάζει με τη δυστροφία του Fuchs στον άνθρωπο και εμφανίζεται σε μέση ηλικία (Bentley 2007, Whitley και Gilger 1999, Martin και Dice 1982, Gwin et al 1982). Η εκφύλιση του ενδοθηλίου μπορεί να εμφανιστεί σε ηλικιωμένα άτομα οποιασδήποτε φυλής. Είναι γνωστό ότι η πυκνότητα των κυττάρων του ενδοθηλίου μειώνεται με την ηλικία σε όλα τα άτομα. Επειδή το ενδοθήλιο του κερατοειδούς είναι μονόστοιβο, η αναπλήρωση της λειτουργίας των χαμένων κυττάρων γίνεται από τα υγιή εναπομείναντα, τα οποία αποπλατύνονται και μεταναστεύουν για να καλύψουν το κενό (Gwin et al 1982). Όταν η πυκνότητα των κυττάρων μειωθεί κάτω από τα 500-800 κύτταρα/mm^2, το ενδοθήλιο αδυνατεί να ανταπεξέλθει στο ρόλο του, που συνίσταται στη μεταφορά νερού από το στρώμα του κερατοειδούς προς τον πρόσθιο θάλαμο (Samuelson 2007). Έτσι, επέρχεται οίδημα του στρώματος, που κλινικά εκδηλώνεται με πάχυνση και διάχυτη θόλωση του κερατοειδούς. Με την πάροδο του χρόνου το νερό σχηματίζει μικροσταγόνες, τόσο εντός του διάμεσου ιστού του στρώματος (φυσαλιδώδης κερατοπάθεια) όσο και μεταξύ του στρώματος και του επιθηλίου, γεγονός που οδηγεί στην αποκόλληση του τελευταίου και σε ΑΕΚ. Αξίζει να αναφερθεί ότι άλλες αιτίες καταστροφής των ενδοθηλιακών κυττάρων (τραυματισμός κατά τη διάρκεια ενδοβολβικής χειρουργικής, πρόσθια ραγοειδίτιδα) οδηγούν, επίσης, σε οίδημα του κερατοειδούς, αλλά όχι και σε ΑΕΚ, το οποίο έχει περιγραφεί μόνο σε οίδημα που οφείλεται σε δυστροφία ή εκφύλιση.

Η κλινική εικόνα του ΑΕΚ είναι τυπική και παθογνωμονική για τη διάγνωση της νόσου (Bentley 2007). Πρόκειται για μία, διαφόρου μεγέθους και σχήματος, απώλεια του επιθηλίου του κερατοειδούς, που επέρχεται συνήθως απότομα και μπορεί να εντοπίζεται σε θέση κεντρική, παρακεντρική ή και –λιγότερο συχνά- περιφερική. Χαρακτηριστική είναι η ζώνη του αποκολλημένου επιθηλίου που βρίσκεται στην περιφέρεια του έλκους. Η ζώνη αυτή, κατά τη διενέργεια της δοκιμής συγκράτησης της φλουορεσεΐνης, βάφεται λιγότερο έντονα από την υπόλοιπη περιοχή του έλκους. Στα αρχικά στάδια η νόσος είναι επώδυνη και συνοδεύεται από βλεφαρόσπασμο και δακρύρροια, με την πάροδο όμως του χρόνου ο πόνος συνήθως αμβλύνεται και τα συμπτώματα αυτά υποχωρούν. Η νεοαγγείωση, επίσης, του κερατοειδούς αρχικά απουσιάζει, για να εμφανιστεί αργότερα, αλλά όχι πάντα. Συνήθως,

νεοαγγείωση εμφανίζεται στα έλκη που εντοπίζονται σε περιφερική θέση. Χαρακτηριστική της πάθησης είναι η αδυναμία επούλωσης των ελκών αυτών. Αν δεν εφαρμοστεί η κατάλληλη θεραπεία, η πάθηση μπορεί να διαρκέσει μήνες.

Κατά καιρούς έχει προταθεί η χρήση διαφόρων φαρμακευτικών ουσιών για τη συντηρητική αντιμετώπιση του ΑΕΚ (Bentley 2007). Σε κάθε περίπτωση, η τοπική χρήση αντιβιοτικών σε μορφή οφθαλμικών σταγόνων 2-3 φορές ημερησίως είναι αναγκαία, προκειμένου να αποφευχθεί η επιμόλυνση του έλκους. Υπάρχουν, επίσης, βιβλιογραφικές αναφορές για την τοπική χορήγηση γλυκοζαμινογλυκανών, επιδερμικού αυξητικού παράγοντα (EGF), νευροπεπτιδίου P, θειϊκής χονδροϊτίνης, ινονεκτίνης και αναστολέων των μεταλλοπρωτεϊνασών (Bentley 2007). Σε κάθε περίπτωση, εκτός από το κόστος και τη δυσκολία εύρεσης και εφαρμογής στην κλινική πράξη αυτών των ουσιών, η συγκριτική αποτελεσματικότητά τους είναι δύσκολο να ελεγχθεί. Στα περιστατικά που το ΑΕΚ οφείλεται σε δυστροφία ή εκφύλιση του ενδοθηλίου, εφαρμόζεται η τοπική θεραπεία με υπερωσμωτικές ουσίες (οφθαλμικό διάλυμα NaCI 5%) προκειμένου να μειωθεί το οίδημα του στρώματος. Η θεραπεία όμως αυτή, χωρίς να δίνει ικανοποιητικά αποτελέσματα, προκαλεί τις περισσότερες φορές έντονο ερεθισμό και ενόχληση στο ασθενές ζώο, που εκδηλώνονται με δακρύρροια, η οποία οδηγεί στην αραίωση της πυκνότητας του υπερωσμωτικού διαλύματος και μείωση της αποτελεσματικότητάς του (Gilger 2007, Michau et al 2003).

Σήμερα η θεραπεία του ΑΕΚ συνίσταται στην απόξεση του επιθηλίου του κερατοειδούς, σε συνδυασμό με τη χορήγηση αντιβιοτικών σε μορφή οφθαλμικών σταγόνων (Bentley 2007). Η απόξεση γίνεται με τη βοήθεια βαμβακοφόρου στυλεού ή ειδικού οφθαλμικού σπόγγου. Εφαρμόζονται κυκλικές κινήσεις από το κέντρο προς την περιφέρεια του έλκους, μέχρις ότου αποκολληθεί το πάσχον επιθήλιο. Η αποτελεσματικότητα της τεχνικής αυτής αυξάνεται με την τοποθέτηση φακού επαφής ή τη συρραφή του τρίτου βλεφάρου στον άνω βολβικό επιπεφυκότα (Morgan and Abrams 1994). Τα τελευταία χρόνια, η παρατήρηση ότι το ΑΕΚ ουδέποτε συνοδεύει τις εν τω βάθει αλλοιώσεις του στρώματος του κερατοειδούς, οδήγησε στην συμπλήρωση της απόξεσης του επιθηλίου με χειρουργικές τεχνικές ελεγχόμενου τραυματισμού της επιφανειακής στοιβάδας του στρώματος (Bentley 2007, McLean et al 1986). Για το σκοπό αυτό, μετά την απόξεση, διενεργείται σχαροειδής ή στικτή κερατοτομή, η οποία διεγείρει τη σύνθεση ουσιών (κολλαγόνο IV, λαμινίνη) που προάγουν τη σύνδεση του νέου επιθηλίου με το υποκείμενο στρώμα (Hsu et al 1993). Για τη θεραπεία ρουτίνας του ΑΕΚ, ο συγγραφέας εφαρμόζει την απόξεση του επιθηλίου με οφθαλμικό σπόγγο και τη σχαροειδή κερατοτομή. Η θεραπεία συμπληρώνεται με την τοποθέτηση φακού επαφής και την προληπτική χορήγηση αντιβιοτικών και μυδριατικών/κυκλοπληγικών σε μορφή οφθαλμικών σταγόνων. Ο συνδυασμός των παραπάνω αυξάνει στο μέγιστο το θεραπευτικό αποτέλεσμα.

Πρόσφατα, προτάθηκε η εφαρμογή της επιφανειακής στικτής θερμοκαυτηρίασης ως εναλλακτικής μεθόδου για τη θεραπεία του ΑΕΚ με εξαιρετικά αποτελέσματα (Bentley and Murphy 2004). Παρόλα αυτά, η εφαρμογή της είναι πιο δύσκολη σε σχέση με την επιφανειακή κερατοτομή, ενώ υπάρχει και αυξημένη πιθανότητα δημιουργίας ουλώδους ιστού στον κερατοειδή. Για τους λόγους αυτούς, συστήνεται η εφαρμογή της μόνο στα περιστατικά στα οποία οι παραπάνω τεχνικές αποτυγχάνουν (Bentley 2007). Αντιθέτως, η στικτή θερμοκαυτηρίαση συστήνεται στους σκύλους που πάσχουν από ΑΕΚ εξαιτίας οιδήματος του κερατοειδούς ή φυσαλιδώδους κερατοπάθειας, που οφείλονται σε δυστροφία ή εκφύλιση του ενδοθηλίου (Gilger 2007). Με την επιπολής καυτηρίαση του στρώματος, οι κολλαγόνες ίνες του συσπώνται και σχηματίζουν έναν ινώδη φραγμό, που αποτρέπει τον επανασχηματισμό μικροσταγόνων κάτω από το επιθήλιο, επιτρέποντάς του να προσκολληθεί στο υποκείμενο στρώμα. Η τεχνική έχει εφαρμοστεί σε 13 περιστατικά ΑΕΚ, από τα οποία 10 οφείλονταν σε εκφύλιση και 3 σε δυστροφία του ενδοθηλίου, με 100% επιτυχία (Michau et al 2003). Η αποτελεσματικότητα της χειρουργικής αυτής τεχνικής, που επιβεβαιώθηκε και στα δυο περιστατικά που αναφέρθηκαν παραπάνω, την καθιστά, κατά τη γνώμη μας, θεραπεία πρώτης εκλογής σε περιστατικά άτονου έλκους του κερατοειδούς ενδοθηλιακής αιτιολογίας. Θα πρέπει να τονιστεί ότι η θεραπεία αυτή αποσκοπεί αποκλειστικά στην επούλωση του ΑΕΚ. Για την αντιμετώπιση της δυσπλασίας ή της εκφύλισης του ενδοθηλίου, μοναδική θεραπεία παραμένει η ολικού πάχους μεταμόσχευση του κερατοειδούς, που παρουσιάζει, όμως, πολλές τεχνικές και πρακτικές δυσχέρειες στην εφαρμογή της (Michau et al 2003).

REFERENCES - ΒΙΒΛΙΟΓΡΑΦΙΑ

Bentley E (2007) Spontaneus Chronic Corneal Epithelial Defects. In: Gellat ed Veterinary Ophthalmology. 4th ed, Blackwell Publishing, Iowa, pp 701-705.

Bentley E, Murphy C (2004) Thermal cautery of the cornea for treatment of spontaneous chronic corneal epithelial defects in dogs and horses. J Am Vet Med Assoc, 224: 250-253

Bentley E, Abrams GA, Covitz D, et al (2001) Morphology and immunohistochemistry of spontaneous chronic corneal epithelial defects (SCCED) in dogs. Invest Ophthalmol Vis Sci, 42: 2262-2269

Carter R, Kambampati R, Murpy C (2005) Expression of matrix metalloproteinases 2 and 9 in chronic wounded canine corneas and spontaneous chronic corneal epithelial defects (SCCEDs). Invest Ophthalmol Vis Sci 2005: Abstr nr 2157

Champagne E, Munger R. (1992) Multiple punctuate keratotomy for the treatment of recurrent epithelial erosions in dogs. J Am Anim Hosp Assoc, 28: 213-216

Chandler H, Colitz C, Kusewitt D (2004) Role of tetracyclines in healing of canine refractory corneal ulcers. Proceedings of the 35th Annual Conference of the American College of Veterinary Ophthalmologists, Washington DC, p 16

English R (1989) Treatment of refractory corneal ulcers. Veterinary Medicine Report,1: 237-241

Gelatt K, Samuelson D (1982) Recurrent corneal erosions and epithelial dystrophy in the Boxer dog. J Am Anim Hosp Assoc, 19:453-460

Gilger BC (2007) Diseases and Surgery of the Canine Cornea and Sclera. In: Gellat ed Veterinary Ophthalmology. 4th ed, Blackwell Publishing, Iowa, pp 690-752

Gwin R, Lerner I, Warren JK, Gum G (1982) Decrease in canine corneal endothelial cell density and increase in corneal thickness as function of age. Invest Ophthalmol Vis Sci, 22: 267-271

Gwin R, Polack F, Warren J, Samuelson D, Gellat K. (1982) Primary canine corneal endothelial cell dystrophy. Specular microscopic evaluation, diagnosis and therapy. Am Anim Hosp Assoc, 18:471-479

Hsu JK, Rubinfetd RS, Barry P, Jester JV (1993) Anterior stromal puncture. Immunohistochemical studies in human corneas. Arch Ophthalmol, 111: 1057-1063

Kirschner S. (1990) Persistent corneal ulcers: What to do when ulcers won't heal? Vet Clin N Am, 20: 627-642

Martin C, Dice P (1982) Corneal endothelial dystrophy in the dog. J Am Anim Hosp Assoc, 18: 327-336

Matsubara M, Zieske LD, Fini ME (1991) Mechanism of basement membrane dissolution preceding corneal ulceration. Invest Ophthalmol Vis Sci, 32: 3221-3237

McLean EN, MacRae SM, Rich LF (1986) Recurrent erosion. Treatment by anterior stromal puncture. Ophthalmology, 93:784-788

Michau TB, Gilger BC, Maggio F, Davidson MG (2003) Use of thermokeratoplasty for treatment of ulcerative keratitis and bullous keratopathy secondary to corneal endothelial disease in dogs: 13 cases (1994-2001). J Am Vet Med Assoc, 222: 607-612

Morgan R, Abrams K (1994) A comparison of six different therapies for persistent corneal erosions in dog and cats. Vet Comp Ophthalmol, 4: 38-43

Murphy CJ, Marfurt CF, McDermortt A, et al (2001) Spontaneous chronic corneal epithelial defects (SCCED) in dogs: Clinical features, innervation, and effect of topical SP, with or without IGF-1. Invest Ophthalmol Vis Sci, 42: 2252-2261

Samuelson D (2007) Ophthalmic Anatomy In: Gellat ed Veterinary Ophthalmology. 4th ed, Blackwell Publishing, Iowa, pp 37-148.

Whitley RD, Gilger BC (1999) Diseases of the canine cornea and sclera. In: Gellat ed Veterinary Ophthalmology, 3th ed Lippincott Williams & Wilkins Publishing, Philadelphia pp 635-671