ePublishing

Journal of the Hellenic Veterinary Medical Society

Vol 58, No 2 (2007)



Equine Laminitis: A retrospective study of 55 cases (2000-2004)

I. PAPAKONSTANTIS (Ι. ΠΑΠΑΚΩΝΣΤΑΝΤΗΣ), N. DIAKAKIS (N. ΔΙΑΚΑΚΗΣ), M. PATSIKAS (M. ΠΑΤΣΙΚΑΣ), A. DESIRIS (A. ΔΕΣΙΡΗΣ)

doi: 10.12681/jhvms.14978

To cite this article:

PAPAKONSTANTIS (Ι. ΠΑΠΑΚΩΝΣΤΑΝΤΗΣ) I., DIAKAKIS (N. ΔΙΑΚΑΚΗΣ) N., PATSIKAS (M. ΠΑΤΣΙΚΑΣ) M., & DESIRIS (A. ΔΕΣΙΡΗΣ) A. (2017). Equine Laminitis: A retrospective study of 55 cases (2000-2004). *Journal of the Hellenic Veterinary Medical Society*, *58*(2), 107–123. https://doi.org/10.12681/jhvms.14978

https://epublishing.ekt.gr | **e-Publisher:** EKT | **Downloaded at:** 10/01/2026 05:21:06

ΠΕΡΙΟΔΙΚΟ ΤΗΣ ΕΛΛΗΝΙΚΗΣ ΚΤΗΝΙΑΤΡΙΚΗΣ ΕΤΑΙΡΕΙΑΣ 2007, 58(2): 107-123
JOURNAL OF THE HELLENIC VETERINARY MEDICAL SOCIETY 2007, 58(2): 107-123

Ερευνητική
Original article

Η Ενδονυχίτιδα των ιπποειδών: Αναδρομική μελέτη 55 περιστατικών (2000 – 2004)

Ι. Παπακωνσταντής[1], Ν. Διακάκης[2], Μ. Πατσίκας[2], Α. Δεσίρης[2]

ΠΕΡΙΛΗΨΗ. Η ενδονυχίτιδα είναι πολύ συχνή παθολογική κατάσταση των ιπποειδών, για την καλή πρόγνωση της οποίας απαιτείται άμεση αντιμετώπιση. Στην εργασία αυτή παρουσιάζονται 55 περιστατικά ενδονυχίτιδας που αντιμετωπίστηκαν στη Χειρουργική Κλινική της Κτηνιατρικής Σχολής του Α.Π.Θ. Ειδικότερα, περιγράφεται η συμπτωματολογία και η διαγνωστική προσέγγιση και συγχρόνως αξιολογείται η θεραπευτική αγωγή που εφαρμόστηκε σε σχέση με την εξέλιξη των περιστατικών. Παράλληλα, γίνεται βιβλιογραφική ανασκόπηση σχετικά με την επιδημιολογία, την αιτιοπαθογένεια, την κλινική εικόνα, τη διάγνωση και τη θεραπεία της νόσου, για την οποία έχουν προταθεί πολλά θεραπευτικά σχήματα, προφανώς λόγω της αδιευκρίνιστης μέχρι σήμερα αιτιοπαθογένειάς της. Με την ανάπαυση του ζώου, την υποστήριξη της χελιδόνας, την κρυοθεραπεία, την αλλαγή του σιτηρεσίου και τη χορήγηση αντιβιοτικών και μη στεροειδών αντιφλεγμονωδών φαρμάκων επιτεύχθηκαν πολύ καλά αποτελέσματα στην πλειονότητα των περιστατικών.

Λέξεις ευρετηρίασης: ενδονυχίτιδα, ίππος, οπλή

ΕΙΣΑΓΩΓΗ

Η ενδονυχίτιδα των ιπποειδών, μολονότι ήταν γνωστή από τους αρχαιοελληνικούς και ρωμαϊκούς χρόνους, ακόμα και σήμερα αποτελεί αντικείμενο ερευνητικής δραστηριότητας, καθώς πρόκειται για μια συχνή νοσολογική οντότητα με αδιευκρίνιστες πολλές πτυχές της.

Χαρακτηρίζεται από ισχαιμία και νέκρωση των πρωτογενών πετάλων και των δευτερογενών πεταλίων του χορίου του τοιχώματος και της κεράτινης στοιβάδας της οπλής (Stashak 2002). Ως αποτέλεσμα προκύπτει νέκρωση του συστήματος ανάρτησης της τρίτης φάλαγγας, που ακολουθείται από απώλεια σύνδεσής της στο εσωτερικό τοίχωμα της οπλής και την απώθη-

[1] Κτηνίατρος, Ελεύθερος Επαγγελματίας
[2] Κλινική Ζώων Αναψυχής, Κτηνιατρική Σχολή, Α.Π.Θ.

Ημερομηνία υποβολής: 06.12.2006
Ημερομηνία εγκρίσεως: 04.08.2007

Equine Laminitis: A retrospective study of 55 cases (2000-2004)

Papakonstantis I.[1], Diakakis N.[2], Patsikas M.[2], Desiris A.[2]

ABSTRACT. Laminitis is a common equine disease. In order to have a good prognosis, prompt therapy is essential. Fifty-five cases of equine laminitis, that were treated in the Clinic of Surgery, School of Veterinary Medicine, were included in this study. More specifically, the clinical presentation and the diagnostic approach are described and the therapeutic protocol is evaluated. At the same time, the literature is reviewed as far as the epidemiology, the pathogenesis, the clinical signs, the diagnosis and the treatment is concerned. It is worth mentioning that several therapeutic protocols have been put forward for the treatment of laminitis, perhaps due to the fact that its pathogenesis is still under dispute. Prolonged rest, frog support, cols hosing of the feet, severe diet, administration of antibiotics and non-steroidal anti-inflammatory drug were the key points of the protocol of this study that led to extremely good results for the majority of the cases.

Key words: laminitis, horse, hoof

INTRODUCTION

Equine laminitis, although it was well known since the ancient Greek and Roman times, is still a field of intense research as many aspects of its etiology remain unknown.

It is characterized by ischemia and necrosis of the dermal and epidermal laminae of the hoof (Stashak 2002). This results in necrosis of the suspensor apparatus of the third phalanx that is followed by loss of its attachment inside the hoof capsule and its sinking. Thus, arteries and veins are severely compromised and the coronary band and the sole collapse. All these changes lead to intense pain and characteristic lameness (Reed et al., 2004).

[1] Free Practitioner
[2] Companion Animal Clinic, Faculty of Veterinary Medicine, A.U.T.

Submission date: 06.12.2006
Approval date: 04.08.2007

σή της προς τα κάτω. Έτσι, προκαλούνται κακώσεις σε αρτηρίες και φλέβες, καθώς και σύνθλιψη των ιστών της στεφάνης και του πέλματος. Αποτέλεσμα όλων αυτών των μεταβολών είναι έντονος πόνος και χαρακτηριστική χωλότητα (Reed και συν. 2004).

Η λιγότερο διευκρινισμένη πτυχή της νόσου είναι η αιτιοπαθογένειά της. Υποστηρίζεται ότι η όποια φλεγμονώδης αντίδραση σε οποιοδήποτε μέρος του σώματος οδηγεί στην απελευθέρωση αγγειοενεργών ουσιών, οι οποίες είναι δυνατό να προκαλέσουν αγγειακές μεταβολές στο χόριο της οπλής (Hood 1999b).

Στην κλινική εικόνα της νόσου κυριαρχεί αρχικά πόνος, που εντοπίζεται στο τοίχωμα και σε ολόκληρο το πέλμα. Στη συνέχεια, όμως, και μετά την περιστροφή και την κάθοδο της τρίτης φάλαγγας, ο πόνος γίνεται πιο έντονος αμέσως μπροστά από την κορυφή της χελιδόνας. Έτσι, αναγκάζεται ο ίππος να προσαρμόσει τη στάση και την κίνησή του, ώστε να μετριαστεί κατά το δυνατό ο πόνος.

Η διάγνωση στηρίζεται στο ιστορικό και στα τυπικά συμπτώματα της νόσου και επιβεβαιώνεται με την ακτινογραφική διερεύνηση της οπλής (Pollitt και συν. 1999). Η θεραπεία στοχεύει στην εξάλειψη των προδιαθετικών παραγόντων, στην αντιμετώπιση του πόνου, στην υποστήριξη της χελιδόνας και στην πρόληψη της περιστροφής της τρίτης φάλαγγας (Reed και συν. 2004). Για να υπάρξει καλή πρόγνωση είναι αναγκαίο να αναληφθεί άμεση θεραπεία, για την οποία έχουν κατά καιρούς προταθεί διάφορα πρωτόκολλα.

Σκοπός της εργασίας αυτής είναι η παρουσίαση των περιστατικών ενδονυχίτιδας που αντιμετωπίστηκαν στη Χειρουργική Κλινική της Κτηνιατρικής Σχολής του Α.Π.Θ. κατά την περίοδο 2000 – 2004. Ειδικότερα, παρουσιάζεται η επιδημιολογία, η αιτιολογία, η κλινική εικόνα, η διάγνωση και η θεραπεία των περιστατικών αυτών και αναφέρονται τα συμπεράσματα που προέκυψαν. Συγχρόνως, γίνεται ανασκόπηση της βιβλιογραφίας, ανάλυση της αιτιοπαθογένειας και των κλινικών και ακτινογραφικών ευρημάτων και περιγραφή των θεραπευτικών μεθόδων που έχουν προταθεί για τη νόσο. Τέλος, αξιολογείται η αποτελεσματικότητα της αγωγής που εφαρμόστηκε και γίνεται εισήγηση στην εφαρμογή εφικτής και ταυτόχρονα αποτελεσματικής θεραπευτικής αγωγής.

ΠΑΡΟΥΣΙΑΣΗ ΠΕΡΙΣΤΑΤΙΚΩΝ

Στην εργασία αυτή περιλήφθηκαν συνολικά 55 ιπποειδή. Ειδικότερα, στη Χειρουργική Κλινική της Κτηνιατρικής Σχολής του Α.Π.Θ. κατά την τελευταία πενταετία προσκομίστηκαν 17 ίπποι και ένας όνος από την περιοχή της Μακεδονίας, ενώ τα υπόλοιπα 37 περιστατικά ενδονυχίτιδας αντιμετωπίστηκαν σε επίπεδο

The pathogenesis of the disease is still not well understood. It has been put forward that any inflammation anywhere in the body leads to the production of vasoactive substances, which could potentially alter the blood flow in hoof corium (Hood 1999b).

The most prominent clinical sign is pain that can be elicited from anywhere in the hoof. As the disease progresses, and following the rotation and the sinking of the third phalanx, pain is located primarily in front of the tip of the frog. Therefore, laminitic animals have to adjust their stance and gait, in order to alleviate the pain.

Diagnosis is based on history and on the typical symptoms of the disease and is confirmed radiographically (Colahan et al., 1999). Treatment goals should be the elimination of predisposing factors, the pain relief, the support of the frog and the prevention of the rotation of the third phalanx (Reed et al., 2004). Although many protocols have been put forward, all researchers agree that a prompt response is imperative in order to have a good prognosis.

The purpose of this paper is to present the laminitic cases that were treated at the Clinic of Surgery, School of Veterinary Medicine, A.U.Th. from 2000 to 2004. More specifically, epidemiology, aetiology, clinical presentation, diagnostic approach and treatment are described and the conclusions are presented. At the same time, the literature is reviewed, the pathogenesis, the clinical and radiographic signs are analyzed and the therapeutic options are described. Finally, the efficacy of the applied protocol is evaluated and it is put forward as a simple, easy to do and reliable treatment option.

PRESENTATION OF CASES

Fifty five cases were included in this study. More specifically, in the last five years 17 horses and one donkey were referred to the Clinic of Surgery, School of Veterinary Medicine, A.U.Th., while the remaining 37 were treated at their own premises.

Eleven horses were stallions (20%), 27 were geldings (49%) and 10 were mares (31%). As far as breed is concerned, 15 belonged to the Greek native breed (27%), 4 were Arabs (7%), 16 were Thoroughbreds (29%), 13 were Warmbloods (24%) and 7 were of unknown breed (13%). The mean age of the horses were 10 years, the standard deviation SD = 3.88 and the range from 2 to 18 years.

Aetiology

An effort was made to pinpoint the cause of laminitis in each case, as it is known that the disease is only secondary to another pathological condition (Stashak, 1995). Laminitis resulted from grain overload in 32

στάβλου.

Από τα ασθενή ιπποειδή 11 ήταν επιβήτορες (20%), 27 εκτομίες (49%) και 10 φοράδες (31%). Στην ελληνική φυλή ανήκαν 15 ιπποειδή (27%), στην αραβική 4 (7%), στην αγγλική καθαρόαιμη 16 (29%), στα Warmblood 13 (24%), ενώ σε 7 (13%) δεν καθορίστηκε η φυλή. Η μέση ηλικία των ιπποειδών ήταν 10 έτη με τυπική απόκλιση SD = 3,88 και εύρος τιμών από 2 έως 18 ετών.

Αιτιολογία

Στα περιστατικά της μελέτης αυτής έγινε προσπάθεια ανεύρεσης της αιτιολογίας της ενδονυχίτιδας, καθώς είναι γνωστό ότι η εμφάνιση της νόσου ακολουθεί συνήθως κάποια άλλη παθολογική κατάσταση στο ζώο. Όπως προέκυψε, η ενδονυχίτιδα ήταν αποτέλεσμα σφάλματος διατροφής σε 32 ίππους (58,2%), αποτέλεσμα αδυναμίας πλήρους στήριξης στο ετεροπλάγιο άκρο σε 3 (5,4%) και αποτέλεσμα παχυσαρκίας σε 4 (7,2%). Μία φοράδα (1,8%) παρουσίασε ενδονυχίτιδα μετά από αποβολή του εμβρύου, ενώ σε έναν άλλο ίππο (1,8%) είχε διαγνωστεί πνευμονία. Ο όνος είχε υποστεί εκτεταμένα εγκαύματα και χορηγήθηκαν σε αυτόν θεραπευτικά πριν από την εμφάνιση ενδονυχίτιδας μεγάλες δόσεις δεξαμεθαζόνης. Ακόμη, κατά την εξέταση ενός ασθενούς ίππου διαγνώστηκε σύνδρομο υπερφλοιοεπινεφριδισμού (Cushing), ενώ στους υπόλοιπους 12 ίππους δεν εξακριβώθηκε η αιτιολογία της ενδονυχίτιδας.

Κλινική εικόνα

Από την κλινική εξέταση των ασθενών ιπποειδών διαπιστώθηκε χωλότητα των πρόσθιων άκρων στο 98% των ζώων. Παρόλα αυτά στο 14% των ασθενών υπήρχε χωλότητα και στα 4 άκρα. Τα προσβεβλημένα ιπποειδή είχαν τη χαρακτηριστική στάση ασθενών με ενδονυχίτιδα, δηλαδή, τα πρόσθια άκρα φέρονταν προς τα εμπρός ώστε η στήριξη να γίνεται στις πτέρνες, και προς τα εμπρός τα οπίσθια άκρα. Έκδηλη ήταν, επίσης, η αύξηση της έντασης του σφυγμού στις δακτυλικές αρτηρίες στο όριο της οπίσθιας με την έξω και την έσω επιφάνεια του μεσοκυνίου του προσβεβλημένου άκρου. Κατά την εφαρμογή της εξεταστικής λαβίδας της οπλής στα προσβεβλημένα άκρα υπήρχε αντίδραση πόνου στην περιοχή μπροστά από την κορυφή της χελιδόνας, με εξαίρεση τον όνο, όπου δεν διαπιστώθηκε ανάλογη αντίδραση. Επίσης, κατά την εξέταση του περιοπλίου, ήταν εμφανής η αύξηση της θερμοκρασίας της οπλής.

Στους ίππους με έντονη χωλότητα υπήρχαν κλινικές ενδείξεις βύθισης της τρίτης φάλαγγας, η εκτίμηση της οποίας γινόταν με την άσκηση δακτυλικής πίεσης στη μέση γραμμή της πρόσθιας επιφάνειας του άκρου, 1 cm

horses (58.2%), from non-weight bearing lameness in the contralateral limb in 3 horses (5.4%) and from obesity in 4 horses (7.2%). One mare (1.8%) developed laminitis after a miscarriage of a foetus; In one horse laminitis followed pneumonia (1.8%). The donkey had extensive burns and was treated with high doses of corticosteroids. Cushing syndrome was diagnosed in one horse and no cause was determined for the remaining 12 horses.

Clinical Presentation

A front limb lameness was noted in 98% of the animals. Moreover, 14% of the cases presented with lameness in all four legs. Affected animals assumed the characteristic laminitic stance, with the front and hind limbs held forward so that the weight is supported by the heels of the hoof. The digital pulse was elevated and it was felt at the level of the pastern between its lateral and palmar aspect. Application of hoof testers elicited a painful reaction from the affected limbs at the region of the tip of the frog, with the exception of the donkey, where no reaction was noted. Moreover, an increase of the hoof temperature was evident.

In horses with severe lameness there were clinical signs of sinking of the third phalanx; that can be evaluated by application of digital pressure on the midline of the dorsal aspect of the limb, approximately 1cm proximal to the coronary band (Baxter, 1986). More specifically, in cases of third phalanx sinking, the distance between the coronary band and the extensor process of the third phalanx is found bigger in palpation.

In horses with chronic laminitis, a distortion of hoof capsule was noted. The hoof was elongated in its longitudinal axis, narrower in its lateromedial axis and wider in its dorsal aspect. The sole was flat and in some cases convex with the toe quite long. In one case, hoof distortion was so great that the toe was almost horizontal. Furthermore, in these cases, characteristic horizontal grooves were noted on the hoof that deviated towards the heels.

Radiographic examination

Lateral projections of the affected hooves were taken from every animal that was referred to the Clinic of Surgery. In order to appreciate the severity of laminitis, three parameters were evaluated (figure 1):

1. Sinking of the third phalanx. In order to evaluate this parameter the vertical distance between a radio opaque marker placed on the coronary band and the extensor process of the third phalanx was measured (A). Any metal object can be used as a marker; the marker is taped on the toe of the hoof so that its most proximal point is at the level of the coronary band. In

περίπου κεντρικά της στεφάνης (Baxter 1986). Ειδικότερα, σε περίπτωση βύθισης της τρίτης φάλαγγας η απόσταση της στεφάνης από την πυραμοειδή απόφυση της 3ης φάλαγγας διαπιστώνεται με ψηλάφηση μεγαλύτερη.

Στους ίππους με χρόνια ενδονυχίτιδα διαπιστώθηκε έκδηλη παραμόρφωση της οπλής. Συγκεκριμένα, η οπλή ήταν επιμηκυσμένη κατά το μείζονα άξονά της, στενότερη κατά τις πλάγιες μοίρες της και πιο πλατιά κατά το πρόσθιο τμήμα της. Το πέλμα ήταν επίπεδο και σε ορισμένες περιπτώσεις κυρτό με το προσόπλιο ιδιαίτερα επιμηκυσμένο. Σε ένα περιστατικό, η παραμόρφωση της οπλής ήταν τόσο έντονη, που το προσόπλιο ήταν σχεδόν οριζόντιο. Επιπλέον, στους ίππους αυτούς παρατηρήθηκαν χαρακτηριστικές εγκάρσιες αύλακες στο τοίχωμα των οπλών, οι οποίες είχαν απόκλιση προς τις πτέρνες, ενώ συμπλησίαζαν προς τα εμπρός.

Εικόνα 1. Οι παράμετροι που αξιολογήθηκαν στα ακτινογραφήματα.

Figure 1. Parameters that have been evaluated radiographically.

Ακτινογραφικός έλεγχος

Στους ίππους που προσκομίστηκαν στη Χειρουργική Κλινική λήφθηκαν πλάγια ακτινογραφήματα οπλής των προσβεβλημένων άκρων. Προκειμένου να εκτιμηθεί η βαρύτητα της ενδονυχίτιδας, αξιολογήθηκαν οι παρακάτω τρεις παράμετροι (εικόνα 1):

1) Βύθιση της τρίτης φάλαγγας. Για την αξιολόγηση της παραμέτρου αυτής μετρήθηκε η προβολική απόσταση μεταξύ ενός ακτινοσκιερού δείκτη στο άνω άκρο του προσοπλίου και της πυραμοειδούς απόφυσης (Α). Ως ακτινοσκιερός δείκτης μπορεί να χρησιμοποιηθεί ένα οποιοδήποτε μεταλλικό αντικείμενο, το οποίο καθηλώνεται με κολλητική ταινία στο προσόπλιο, έτσι ώστε το άνω άκρο του να αντιστοιχεί στη στεφάνη. Προκειμένου να απαλειφθεί το σφάλμα μεγέθυνσης στην προβολή, η απόσταση που μετρήθηκε πολλαπλασιάστηκε με το λόγο του πραγματικού μήκους του ακτινοσκιερού δείκτη προς το προβολικό μήκος του στην ακτινογραφία (Cripps και συν. 1999a).

2) Στροφή της τρίτης φάλαγγας. Η παράμετρος αυτή εκτιμήθηκε με τη μέτρηση της γωνίας (σε μοίρες) που σχηματίζεται από τον άξονα που εφάπτεται στο προσόπλιο και στον άξονα που εφάπτεται στην πρόσθια επιφάνεια της τρίτης φάλαγγας (Β).

3) Παρουσία ακτινοδιαφανούς ζώνης, μεταξύ του τοιχώματος της οπλής και της τρίτης φάλαγγας (Γ).

Η αναζήτηση των παραπάνω δεδομένων είχε ξεχωριστή κλινική σημασία για την πρόγνωση της νόσου (Cripps και συν. 1999a, 1999b).

Σχετικά με τη βύθιση της τρίτης φάλαγγας σημειώνεται ότι ήταν κατά μέσο όρο 1,23 cm με τυπική απόκλιση SD = 0,41 cm και εύρος τιμών από 0,66 cm μέχρι 2,1 cm. Οι ασθενείς ίπποι με βύθιση της τρίτης φάλαγγας χωρίστηκαν σε τρεις κατηγορίες με βάση τη

order to diminish the magnification error, the vertical distance that was calculated was multiplied by the ration between the actual length of the marker and the length that was measured by the film (Cripps et al. 1999a).

2. Rotation of the third phalanx. This parameter was evaluated by calculating the angle between the line of the toe and the dorsal surface of the third phalanx (B).

3. The presence of a radiolucent zone between the hoof capsule and the third phalanx (C).

The evaluation of these three parameters is of great clinical significance in the prognosis of laminitis (Cripps et al. 1999a, 1999b).

As far as sinking of the third phalanx in concerned, it is noted that the average was 1.23 cm with standard deviation SD=0.41 cm and range from 0.66 cm to 2.1 cm. Based in the sinking and its value as a prognostic factor, the patients were divided in three groups. Horses that ranged from 0 cm to 0.79 cm were included in the first group, horses from 0.79 cm to 1.52 cm in the second and horses with values greater than 1.52 cm in the third (Stick et al., 1982). In this study, 19% of the patients ranged from 0 cm to 0.79 cm, 52% from 0.79 cm to 1.52 cm and the remaining 29% had values greater than 1.52 cm.

The average of the third phalanx rotation was 7.66° with standard deviation SD = 5.78° and range from 1° to 21°. Based on the prognostic value of rotation, horses were divided in three categories. More specifically, the first group included horses with rotation smaller than 5.5°, the second from 5.5° to 11.5° and the third greater than 11.5° (Stashak, 2002). In 12% of our cases there was no rotation of the third phalanx (figure 2), in 31% rotation was smaller to 5.5° (figure 3), in 28.5% ranged

σημασία της μεταβολής αυτής στην πρόγνωση της νόσου. Ειδικότερα, στην πρώτη κατηγορία περιλήφθηκαν ίπποι με βύθιση μέχρι 0,79cm, στη δεύτερη από 0,79cm μέχρι 1,52cm και στην τρίτη ίπποι με βύθιση πάνω από 1,52cm (Stick και συν. 1982). Στη μελέτη μας, το 19% των ασθενών παρουσίαζε βύθιση της τρίτης φάλαγγας μέχρι 0,79cm, το 52% από 0,79cm μέχρι 1,52cm και το υπόλοιπο 29% μεγαλύτερη από 1,52cm.

Η στροφή της τρίτης φάλαγγας ήταν κατά μέσο όρο 7,66ο με τυπική απόκλιση SD = 5,78° και εύρος τιμών από 1° μέχρι 21°. Με βάση την προγνωστική σημασία κατανεμήθηκαν οι ασθενείς ίπποι σε τρεις κατηγορίες. Ειδικότερα, στην πρώτη κατηγορία περιλήφθηκαν ασθενείς ίπποι με στροφή της τρίτης φάλαγγας μικρότερη από 5,5°, στη δεύτερη από 5,5° μέχρι 11,5° και στην τρίτη μεγαλύτερη από 11,5° (Stashak 2002). Στο 12% των περιστατικών μας δεν υπήρχε στροφή της τρίτης φάλαγγας (εικόνα 2), στο 31% η στροφή ήταν μικρότερη από 5,5° (εικόνα 3), στο 28,5% από 5,5° μέχρι 11.5° (εικόνα 4) και στο υπόλοιπο 28,5% μεγαλύτερη από 11,5° (εικόνα 5).

Από τα παραπάνω προκύπτει ότι στο 47% των ίππων υπήρχε βύθιση της τρίτης φάλαγγας μεγαλύτερη από 0,79cm με στροφή της τρίτης φάλαγγας μεγαλύτερη από 5,5°.

Ακτινοδιαφανής ζώνη μεταξύ του τοιχώματος της οπλής και της τρίτης φάλαγγας διαπιστώθηκε στο 27% των ασθενών ίππων, στους οποίους συνήθως διαπιστωνόταν και στροφή της 3ης φάλαγγας (εικόνα 4).

Στην περίπτωση του ίππου με την έντονη παραμόρφωση της οπλής και τη σχετική οριζοντίωση του προσοπλίου, ακτινογραφικά διαπιστώθηκε οστική απορρόφηση με παραμόρφωση της τρίτης φάλαγγας, με αποτέλεσμα να μην είναι δυνατή η αξιολόγηση των παραπάνω παραμέτρων (εικόνα 6).

Η εκτίμηση της σοβαρότητας της ενδονυχίτιδας έγινε με βάση τα κλινικά και τα ακτινογραφικά ευρήματα. Ειδικότερα, στα 17 περιστατικά (30,9%) θεωρήθηκε ελαφριά, στα 22 περιστατικά (40%) μέτρια και στα 16 (29,1%) διαπιστώθηκε βαριά ενδονυχίτιδα.

Θεραπεία

Σε όλα τα περιστατικά εφαρμόστηκε το παρακάτω θεραπευτικό πρωτόκολλο. Κατά την οξεία φάση της ενδονυχίτιδας:

1) Απόλυτη ανάπαυση επί 1 μήνα τουλάχιστον σε στάβλο με άφθονη στρωμνή.

2) Αφαίρεση πετάλου επί 1 μήνα τουλάχιστον. Αξίζει εδώ να σημειωθεί ότι ο κτηνίατρος θα πρέπει να λάβει υπόψη του το βαθμό άλγους. Έτσι, σε αρκετές περιπτώσεις ο ίππος δεν είναι σε θέση να ανυψώσει το ένα άκρο και να στηριχθεί στο ετεροπλάγιο προκει-

Εικόνα 2. Φυσιολογικό ακτινογράφημα άκρου ποδός ίππου, ο άξονας του προσοπλίου είναι παράλληλος με την πρόσθια επιφάνεια της τρίτης φάλαγγας.

Figure 2. Normal radiographic appearance of the equine foot, the toe axis is parallel to the dorsal surface of the 3rd phalanx.

Εικόνα 3. Η στροφή της τρίτης φάλαγγας είναι 5° και η προβολική απόσταση μεταξύ της στεφάνης και της πυραμοειδούς απόφυσης είναι 1 cm.

Figure 3. The rotation of the 3rd phalanx is 5° and the vertical distance between the coronary band and the extensor process is 1 cm.

from 5.5° to 11.5° (figure 4) and in the remaining 28.5% was greater than 11.5° (figure 5).

Based on the above results, it is obvious that in 47% of the cases there was sinking of the third phalanx greater than 0.79cm with rotation greater than 5.5°.

A radiolucent zone was noted in 27% of the patients and usually it was following the rotation of the third phalanx (figure 4).

μένου να αφαιρεθεί το πέταλο. Στις περιπτώσεις αυτές κρίνεται επιβεβλημένη η προηγούμενη δακτυλική αναισθησία του άκρου.

3) Υδροθεραπεία με ψυχρό νερό των οπλών (ποδόλουτρα) επί 4-6 ώρες καθημερινά τις πρώτες 7 ημέρες.

4) Χορήγηση σιτηρεσίου χαμηλής ενεργειακής στάθμης επί 1 –2 μήνες και διακοπή χορήγησης υδατανθράκων (καρπών) και πρωτεϊνών (π.χ. τριφύλλι).

5) Ενίσχυση του σιτηρεσίου με συμπληρώματα διατροφής που περιέχουν ουσίες με κερατινοπλαστικές ιδιότητες, όπως βιοτίνη (Biotine® 50gr/ημέρα από το στόμα επί 30 ημέρες και 25 gr/ημέρα για τους επόμενους 3 μήνες).

6) Χορήγηση προκαϊνούχου πενικιλλίνης (20.000I.U./ kg σωματικού βάρους/ ημέρα ενδομυϊκώς για 5 – 10 ημέρες) και στρεπτομυκίνης (15mg/ kg σωματικού βάρους/ ημέρα ενδομυϊκώς για 5 – 10 ημέρες).

7) Χορήγηση μη στεροειδών αντιφλεγμονωδών φαρμάκων επί 10 ημέρες (φαινυλοβουταζόνη ή κετοπροφαίνη ή φαινυλοβουταζόνη – ισονιαζίδη).

Μετά την πάροδο της οξείας φάσης, εφαρμόστηκε θεραπευτική πετάλωση με στόχο την υποστήριξη της χελιδόνας. Ειδικότερα, εφαρμόστηκε πέταλο σε σχήμα καρδιάς ή ωοειδές πέταλο με προσθιοπίσθια ή εγκάρσια ράβδο.

Εξέλιξη

Η εφαρμογή του παραπάνω θεραπευτικού πρωτοκόλλου, το οποίο σημειώνεται ότι μπορεί να εφαρμοστεί σε συνθήκες στάβλου, οδήγησε σε καλή εξέλιξη στην πλειονότητα των περιστατικών. Συγκεκριμένα, σε 41 ίππους (74,5%) η εξέλιξη ήταν καλή, σε 8 (14,5%) υπήρξε μέτρια αποκατάσταση, σε 4 (7,25%) έγινε ευθανασία και σε 2 ίππους (3,75%) σημειώθηκε αιφνίδιος θάνατος.

ΣΥΖΗΤΗΣΗ

Από επιδημιολογικής απόψεως, οι μισοί περίπου ασθενείς ίπποι ήταν εκτομίες, πιθανώς λόγω του μεγάλου ποσοστού των εκτομιών ίππων στην περιοχή της Μακεδονίας. Προδιάθεση του φύλου στην εκδήλωση της νόσου δεν έχει αποδειχθεί, μολονότι υπάρχουν πολλές επιδημιολογικές μελέτες στις οποίες υποστηρίζονται και οι δυο απόψεις. Σε πρόσφατη μελέτη (McCluskey και συν. 2004) 205 ασθενών ίππων παρατηρήθηκε η ίδια με τη δική μας πλειοψηφία εκτομιών ίππων. Ωστόσο, οι Dorn και συν. (1975) υποστηρίζουν ότι η νόσος εκδηλώνεται συχνότερα σε επιβήτορες ίππους. Τέλος, υπάρχουν αρκετές μελέτες (Peremans και συν. 1991, Polzer και συν. 1997, Hunt 1993) στις οποίες υποστηρίζεται ότι δεν υπάρχει προδιάθεση φύλου στην εκδήλωση της ενδονυχίτιδας.

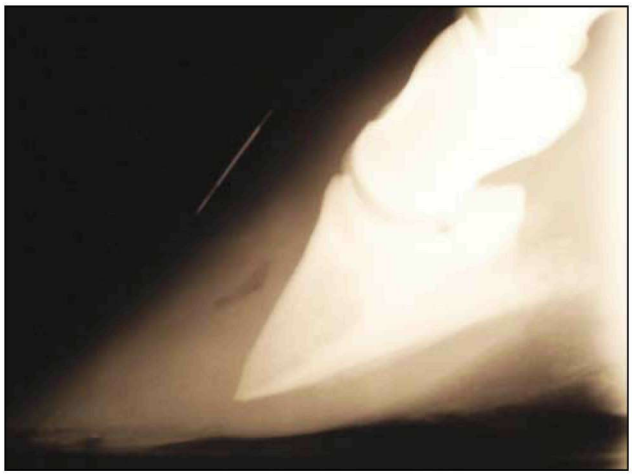

Εικόνα 4. Η στροφή της τρίτης φάλαγγας είναι 10,5°, η προβολική απόσταση μεταξύ της στεφάνης και της πυραμοειδούς απόφυσης είναι 1,6 cm και υπάρχει ακτινοδιαφανής ζώνη μεταξύ του τοιχώματος της οπλής και της τρίτης φάλαγγας.

Figure 4. The rotation of the 3rd phalanx is 10.5°, the vertical distance between the coronary band and the extensor process is 1.6 cm and there is a radiolucent zone between the hoof capsule and the 3rd phalanx.

Εικόνα 5. Η στροφή της τρίτης φάλαγγας είναι 20° και η προβολική απόσταση μεταξύ της στεφάνης και της πυραμοειδούς απόφυσης είναι 1,6 cm.

Figure 5. The rotation of the 3rd phalanx is 20° and the vertical distance between the coronary band and the extensor process is 1.6 cm.

In the case of the horse with the severe distortion of the hoof, the third phalanx was distorted and almost completely absorbed to the point that these three parameters could not be evaluated (figure 6).

The estimation of the severity of the disease in each case was based on the clinical and radiographic findings. More specifically, it was considered light in 17 cases (30.9%), of medium intensity in 22 cases (40%) and severe in 16 cases (29.1%).

Αναφορικά με ενδεχόμενη προδιάθεση φυλής ίππων, στην πλειονότητα των αναδρομικών μελετών (McCluskey και συν. 2004, Slater και συν. 1995, Hood 1999a) εκφράζεται η άποψη ότι οι ίπποι της αγγλικής καθαρόαιμης φυλής (ΤΒ) παρουσιάζουν μεγαλύτερη συχνότητα εμφάνισης ενδονυχίτιδας. Η αυξημένη συχνότητα προσβολής ιπποειδών της φυλής ΤΒ μπορεί να αποδοθεί στο γεγονός ότι στην πλειοψηφία τους πρόκειται για δρόμωνες ίππους με επίπονο αθλητικό πρόγραμμα, καθώς και στο ότι συνήθως οι ίπποι της φυλής αυτής έχουν οπλές με λεπτό πέλμα, γεγονός που ευνοεί την εξέλιξη της νόσου, όταν αυτή εμφανιστεί (Ferraro 1990). Στη μελέτη μας αυτή η αγγλική καθαρόαιμη ήταν η δεύτερη σε συχνότητα φυλή μετά την ελληνική. Η υψηλή συχνότητα προσβολής των ίππων ελληνικής φυλής συνήθως συνδέεται με υπερκατανάλωση καρπών, καθώς οι ίπποι αυτοί διατηρούνται για ελεύθερη ιππασία ή εργασία από ιδιοκτήτες χωρίς ιδιαίτερες γνώσεις και σε κακές συνθήκες ενσταυλισμού. Για τους λόγους αυτούς στην παρούσα μελέτη το ποσοστό εμφάνισης ενδονυχίτιδας σε ίππους ελληνικής φυλής είναι μεγάλο. Εδώ πρέπει να τονιστεί ότι στην κατηγορία ιπποειδή ελληνικής φυλής συμπεριλήφθηκαν τα ιπποειδή που ανήκαν σε όλες τις ελληνικές φυλές, χωρίς να γίνει διαχωρισμός μεταξύ τους.

Η ομαδοποίηση των ασθενών σε τρεις κατηγορίες ανάλογα με την ηλικία τους οδήγησε στο συμπέρασμα ότι το 45,5% (25 ασθενείς) ήταν 5 – 10 ετών, το 43,6% (24 ασθενείς) ήταν πάνω από 10 ετών και μόνο το 10,9% (6 ασθενείς) είναι μέχρι 5 ετών. Κατά συνέπεια φαίνεται ότι το μεγαλύτερο ποσοστό ήταν πάνω από 5 ετών, αλλά το εύρος τιμών ήταν ιδιαιτέρως ευρύ, από 3 μέχρι 18 ετών. Έτσι, δεν μπορεί να υποστηριχθεί προδιάθεση ηλικίας, άποψη την οποία εκφράζουν παλαιότερα και οι Polzer και συν. (1997).

Πριν συζητηθεί η αιτιολογία της ενδονυχίτιδας, κρίνεται σκόπιμο να αναφερθούν κάποια βασικά στοιχεία σχετικά με τη σημαντική αυτή νοσολογική οντότητα. Ως ενδονυχίτιδα οριζόταν παλαιότερα η φλεγμονή ή το οίδημα του χορίου της οπλής (Παπαδόπουλος 1998). Σήμερα υποστηρίζεται ότι ουσιαστικά πρόκειται για διακοπή της παροχής αίματος στο χόριο που περιβάλλει την τρίτη φάλαγγα (Stashak 2002). Η ισχαιμία οδηγεί στη νέκρωση των πρωτογενών πετάλων και των δευτερογενών πεταλίων τόσο του χορίου του τοιχώματος, όσο και της κεράτινης στοιβάδας της οπλής, με αποτέλεσμα τη νέκρωση του συστήματος ανάρτησης της τρίτης φάλαγγας. Οι αγγειακές μεταβολές που συμβαίνουν στην ενδονυχίτιδα έχουν ως αποτέλεσμα την καταστροφή του συστήματος αυτού. Πολυάριθμες μελέτες (Hood 1999b,1999c, Pollitt και συν. 1998, Moore και συν. 1989) αναφέρονται στην αιτιολογία και στους

Εικόνα 6. Πλήρης απορρόφηση της τρίτης φάλαγγας με έντονη παραμόρφωση της οπλής.

Figure 6. Complete absorption of the 3rd phalanx and severe hoof distortion.

Treatment

The same treatment protocol was applied in all the cases. More specifically, treatment of the acute cases consisted of:

1. Complete box – rest for a period of at least one month. The bedding had to be quite deep.

2. The shoes were removed for at least one month. It is worth mentioning here that the veterinary surgeon should take into account the degree of discomfort. In many cases the horse will not be able to elevate on one limb and take full weight on the contralateral limb. In those cases, perineural anesthesia of the limb is strongly recommended prior to shoe removal. Cold hosing of the hooves for 4-6 hours daily for the first 7 days.

3. Horses were kept on a low calorie diet for 1-2 months. No carbohydrates (hard food) or proteins (alfa-alfa hay) were administered during that period.

4. The feeding ration was enriched in keratinoplastic substances, such as biotine (Biotine® 50gr/day *per os* for 30 days and 25gr/day for the following 3 months).

5. Administration of procaine penicillin (20.000I.U./kg SID intramuscularly for 5-10 days) and streptomycin (15g/kg SID intramuscularly for 5-10 days).

6. Administration of non-steroidal anti-inflammatory drugs for 10 days (phenylbutazone or ketoprofen of phenylbutazone – isoniazide).

In the post acute phase, corrective farriery was taking place in an effort to support the frog. More specifically, the shoes that were used were the heart-bar shoe, the egg-bar shoe with a dorso-palmar bar and the egg-bar shoe with a latero-lateral bar.

μηχανισμούς των μεταβολών αυτών. Σύμφωνα με τα τελευταία δεδομένα, η θεωρία των αγγειακών - αιμοδυναμικών μηχανισμών, η θεωρία των τοξικών, μεταβολικών ή ενζυματικών μηχανισμών και η θεωρία των τραυματικών - μηχανικών παραγόντων είναι οι επικρατέστερες απόψεις για την αιτιοπαθογένεια της νόσου (Bailey 2004).

Σύμφωνα με την πρώτη θεωρία, οι αρχικές αγγειακές μεταβολές χαρακτηρίζονται από μείωση της παροχής αίματος λόγω αγγειοσυστολής, οίδημα στην περιοχή των πεταλίων, διάνοιξη αρτηριοφλεβικών αναστομώσεων και διαφυγή του αίματος χωρίς να φτάνει στα πετάλια. Το γεγονός αυτό οδηγεί σε ισχαιμία και νέκρωση των πεταλίων και κατά συνέπεια σε απελευθέρωση της τρίτης φάλαγγας από τις συνδέσεις της με την οπλή (Eaton και συν. 1995, Weiss και συν. 1995, Allen και συν. 1990).

Στη θεωρία των τοξικών, μεταβολικών ή ενζυματικών μηχανισμών υποστηρίζεται ότι διάφορες ενδοτοξίνες και εξωτοξίνες (κυρίως ειδών του γένους *Streptococcus spp.*), φτάνοντας με την αιματική κυκλοφορία στην περιοχή των πεταλίων, καταστρέφουν τις κυτταρικές συνδέσεις, γεγονός που προηγείται των αγγειακών και φλεγμονωδών φαινομένων που περιγράφει η προηγούμενη θεωρία. Ειδικότερα, οι τοξίνες προκαλούν υπέρμετρη ενεργοποίηση ενζύμων, όπως των μεταλλοπρωτεϊνασών MMP-2 και MMP-9, οι οποίες αποδομούν τις μεσοκυττάριες συνδέσεις και προκαλούν την καταστροφή της συναρμογής των πεταλίων (French και συν. 2004a, 2004b, Johnson και συν. 1998, Edinger και συν. 1992).

Σύμφωνα με μια τρίτη θεωρία, υποστηρίζεται ότι η υπερβολική καταπόνηση των άκρων λόγω εργασίας σε σκληρό έδαφος, ή λόγω αδυναμίας πλήρους στήριξης σε ετεροπλάγιο άκρο, οδηγεί σε μηχανική καταστροφή της συναρμογής των πεταλίων (Baxter 1986).

Για την πρόκληση ενδονυχίτιδας συχνά ενοχοποιείται η υπερκατανάλωση από τους ίππους υδατανθράκων, η οποία οδηγεί στην υπερανάπτυξη gram+ βακτηρίων, κυρίως του γένους Streptococcus στο παχύ έντερο. Το γεγονός αυτό οδηγεί στην υπερπαραγωγή γαλακτικού οξέος, στη μείωση του pH, στην αύξηση της διαπερατότητας του εντερικού βλεννογόνου και στην απορρόφηση τοξινών (Bailey 2004, Bailey και συν. 2003, Bailey και συν. 2002, Riegel και συν. 1996, Galey και συν. 1991, Garner και συν. 1978).

Επίσης, υποστηρίζεται ότι ενδονυχίτιδα μπορεί να προκληθεί από οποιαδήποτε κατάσταση οδηγεί σε σηψαιμία (Clarke και συν. 1982), από υποθυρεοειδισμό (Reed και συν. 2004), από το σύνδρομο του υπερφλοιοεπινεφριδισμού (Johnson και συν. 2004), από παρατεταμένη χορήγηση κορτικοστεροειδών (Cornelisse και

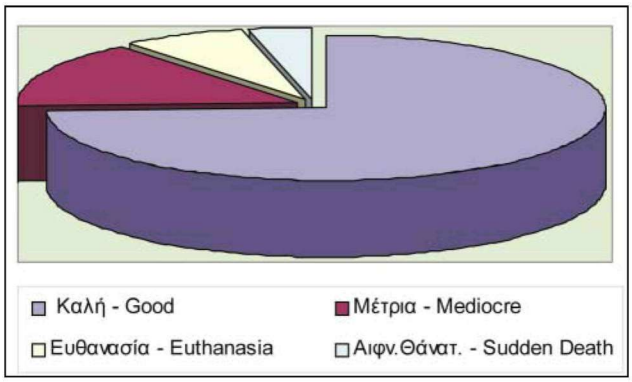

Διάγραμμα 1. Εξέλιξη των περιστατικών.

Diagram 1. Outcome of cases.

Outcome

The treatment protocol that was described earlier and it is easily used in stable conditions led to a positive outcome in the majority of cases. More specifically, 41 cases (74,5%) had a positive outcome, 8 (14,5%) had mediocre outcome, euthanasia was performed in 4 of the cases (7,25%) and 2 horses (3,75%) died suddenly (diagram 1).

DISCUSSION

From an epidemiological point of view, half of the patients were geldings, possibly due to the fact that the vast majority of the horses in the Macedonian area have been castrated. No obvious predisposition of sex has been established, although in many epidemiological studies both theories are advocated. In a recent study of 205 laminitic horses (McCluskey et al., 2004) the same prevalence of geldings was noted. Still, Dorn et al. (1975) claim that the disease is seen more commonly in stallions. Finally, in the majority of papers (Peremans et al.1991, Polzer et al.1997, Hunt 1993) no gender predisposition was found.

As far as breed predisposition is concerned, the majority of the retrospective studies (McCluskey et al. 2004, Slater et al. 1995, Hood 1999a) claim that Thoroughbreds are most susceptible to laminitis. The increased frequency of laminitis in Thoroughbreds could be put down to the fact that most of them undergo severe athletic training. Moreover, the sole of their foot is usually rather thin, a characteristic that aids in the disease process (Ferraro, 1990). In this study Thoroughbreds were second in frequency to the Greek native breeds. The increased frequency of the Greek native horses and ponies could be explained by the fact that these animals are kept inexperienced owners in improper stabling conditions, are heavily worked and the laminitic attack is usually related to grain overload.

συν. 2004), από κατακράτηση πλακούντα και σηπτική μητρίτιδα των φοράδων (Pollitt και συν. 1999) και από κατανάλωση κρύου νερού μετά από έντονη άσκηση (Riegel και συν. 1996).

Όπως φαίνεται από τα παραπάνω, η αιτιοπαθογένεια της ενδονυχίτιδας είναι εξαιρετικά πολύπλοκη και όχι πλήρως διευκρινισμένη. Πιστεύεται ότι η αδυναμία αυτή οφείλεται σε μεγάλο βαθμό στο γεγονός ότι η νόσος δεν είναι πρωτογενής, αλλά ακολουθεί διάφορες παθολογικές καταστάσεις (Stashak 2002).

Στην εργασία αυτή η μεγάλη πλειοψηφία των περιστατικών ενδονυχίτιδας (58,2%) οφειλόταν στην υπερκατανάλωση υδατανθράκων, γεγονός που θα πρέπει να λαμβάνεται υπόψη κατά την κατάρτιση του σιτηρεσίου κάθε ζώου, ανάλογα με την εργασία που εκτελεί.

Η αδυναμία πλήρους στήριξης σε ένα πρόσθιο άκρο λόγω διάφορων ορθοπεδικών προβλημάτων οδήγησε στην εμφάνιση ενδονυχίτιδας στο ετεροπλάγιο άκρο στο 5,4% των ασθενών ίππων. Έτσι, θα πρέπει να λαμβάνεται πάντοτε υπόψη το ενδεχόμενο αυτό σε περιπτώσεις που δεν είναι δυνατή η στήριξη σε ένα άκρο (Nixon 1996).

Σε 4 παχύσαρκους ασθενείς ίππους εμφανίστηκε ενδονυχίτιδα λόγω μεταβολικών διαταραχών, ενώ στην περίπτωση της φοράδας που απέβαλε και στον ίππο με πνευμονία, οι τοξίνες που κυκλοφορούσαν με την αιματική κυκλοφορία θεωρήθηκαν υπεύθυνες για την εκδήλωση της νόσου.

Σε ένα περιστατικό ίππου με τρία επεισόδια οξείας ενδονυχίτιδας έγινε διάγνωση συνδρόμου υπερφλοιοεπινεφριδισμού (Cushing), με την εφαρμογή της δοκιμής της καταστολής με δεξαμεθαζόνη. Ειδικότερα, η δοκιμασία καταστολής με δεξαμεθαζόνη, που διενεργείται λόγω της υποψίας υπερφλοιοεπινεφριδισμού, περιλαμβάνει τη λήψη αίματος πριν και 20 ώρες μετά την ενδομυϊκή χορήγηση δεξαμεθαζόνης στη δόση των 40 μg/ kg ΣΒ, και τον προσδιορισμό της συγκέντρωσης της κορτιζόλης στο πλάσμα των δύο δειγμάτων. Η απουσία καταστολής της έκκρισης κορτιζόλης επιβεβαιώνει την προκαταρτική διάγνωση .

Ένας όνος είχε υποστεί εκτεταμένα εγκαύματα που καθιστούσαν αναγκαία τη χορήγηση γλυκοκορτικοειδών για μακρό χρονικό διάστημα, που οδήγησε στην εμφάνιση της ενδονυχίτιδας.

Στην κλινική εκδήλωση της ενδονυχίτιδας διακρίνονται τρεις φάσεις (Herthel 1999). Η *εξελικτική φάση,* που υποδηλώνει την αρχή της καταστροφής της συναρμογής μεταξύ τους των πεταλίων, η *οξεία φάση*, που χαρακτηρίζεται από έντονο πόνο και φλεγμονή του χορίου της οπλής και η *χρόνια φάση,* που υποδηλώνει ότι η τρίτη φάλαγγα έχει απολέσει κάθε σύνδε-

These reasons could explain the high incidence of laminitis in Greek breeds. At this point it has to be stressed that all the Greek animals were recorded in one category, as a separation in specific breeds was not possible.

Grouping according to age led to the conclusion that 45,5% (25 horses) were 5-10 years old, 43,6% (24 horses) were older than 10 years old and only 10,9% (6 horses) were younger than 5 years. It seems that the vast majority was over the age of 5 years old; still, the range of values is quite wide, from 3 to 18 years. Therefore, no age predisposition can be postulated. Poltzer et al (1997) have drawn the same conclusion in the past.

At this point it is worth discussing some basic information regarding this disease. In the past, laminitis was regarded as the inflammation or edema of the hoof corium (Papadopoulos, 1998). The recent theory claims that the blood supply of the corium around the third phalanx is severely compromised (Stashak 2002). Ischaemia leads to necrosis of the dermal and epidermal laminae results to necrosis of the suspensory apparatus of the third phalanx. The vascular changes that take place in laminitis result in the destruction of the suspensory apparatus of the third phalanx. Numerous papers (Hood 1999b, 1999c, Pollitt et al., 1998, Moore et al., 1989) have dealt with the etiology and the mechanisms relating to the disease. According to the most recent data, the theory of the vascular – haemodynamic changes, the theory of the toxic, metabolic or enzymatic mechanisms and the theory of the traumatic-mechanical factors are the most likely pathogenetic routs (Bailey, 2004).

According to the first theory, the initial vascular changes are characterized by a decrease in the blood supply due to vasoconstriction, edema at the level of the laminae, opening of the arteriovenous shunts and the blood is bypassing the laminae. These processes lead to ischaemia and necrosis of the laminae that results to the detachment of the third phalanx from the hoof capsule (Eaton και συν.1995, Weiss και συν.1995, Allen και συν.1990).

According to the theory of the toxic, metabolic or enzymatic mechanisms, it is claimed that several endotoxins and exotoxins (mainly of *Streptococcus spp*) reach the blood supply at the level of the laminae and destroy the cellular bonds, a process that precedes the vascular and inflammatory phenomena that were described in the previous theory. More specifically, the toxins lead to an excessive activation of enzymes, such as the metalloproteinases MMP-2 and MMP-9, which destroy the intracellular bonds and cause the destruction of the laminae connections (French et al., 2004a, 2004b, Johnson et al., 1998, Edinger et al., 1992).

ση με το τοίχωμα της οπλής και έχει μετακινηθεί προς τα κάτω.

Στα περισσότερα περιστατικά η διάγνωση τίθεται εύκολα στην οξεία φάση, καθώς η εξελικτική φάση δύσκολα αναγνωρίζεται σε κλινικό επίπεδο. Αντίθετα, η οξεία φάση χαρακτηρίζεται από χωλότητα, που οδηγεί τους ιδιοκτήτες να αναζητήσουν τη συνδρομή κτηνιάτρου. Η χωλότητα είναι χαρακτηριστική, με το ασθενές ζώο να στηρίζεται πρώτα στις πτέρνες. Οι διαβαθμίσεις της χωλότητας που συνδέεται με την ενδονυχίτιδα έχουν περιγραφεί από τον Obel πριν από αρκετές δεκαετίες και χρησιμοποιούνται ακόμα και σήμερα ως σημείο αναφοράς και μέσο συνεννόησης μεταξύ των κτηνιάτρων (Obel 1948). Ειδικότερα:

Βαθμός χωλότητας 1. Ο ίππος ανασηκώνει το πάσχον άκρο του κάθε λίγα δευτερόλεπτα.

Βαθμός χωλότητας 2. Ο ίππος βαδίζει χωρίς εξαναγκασμό με το χαρακτηριστικό βήμα των ασθενών με ενδονυχίτιδα. Στην περίπτωση προσβολής και των δύο πρόσθιων άκρων, ο ίππος δεν αντιστέκεται στην ανύψωση του ενός.

Βαθμός χωλότητας 3. Ο ίππος κινείται διστακτικά και αντιστέκεται σθεναρά σε προσπάθεια ανύψωσης ενός πρόσθιου άκρου, λόγω του άλγους στο ετεροπλάγιο.

Βαθμός χωλότητας 4. Ο ίππος πρέπει να εξαναγκαστεί για να κινηθεί ή ενδεχομένως είναι και σε κατάκλιση.

Η θέση των άκρων ενός ασθενούς ίππου εν στάσει είναι χαρακτηριστική, ώστε να ανακουφίζεται από το άλγος. Ειδικότερα, σε προσβολή ενός μόνο άκρου αποφεύγεται η στήριξη στο άκρο αυτό. Σε προσβολή των δύο πρόσθιων άκρων, τα άκρα αυτά φέρονται προς τα εμπρός, ώστε η στήριξη να γίνεται στις πτέρνες, ενώ συγχρόνως φέρονται προς τα εμπρός και τα οπίσθια άκρα. Η αύξηση της έντασης του σφυγμού στις δακτυλικές αρτηρίες, καθώς και η κλινική ένδειξη της βύθισης της τρίτης φάλαγγας, χαρακτηρίζουν επίσης την ενδονυχίτιδα.

Στην εργασία αυτή η χωλότητα ήταν εμφανής στο σύνολο σχεδόν των περιστατικών (98%) με εντόπιση στα πρόσθια άκρα σε όλα τα περιστατικά και στο 14% των ασθενών ίππων και στα 4 άκρα. Η πιο συχνή προσβολή των πρόσθιων άκρων πιθανώς να οφείλεται στο γεγονός ότι δέχονται μεγαλύτερες πιέσεις, καθώς υποβαστάζεται το 65% περίπου του βάρους του σώματος του ίππου. Όλοι οι ασθενείς ίπποι είχαν τη χαρακτηριστική στάση στήριξης, προκειμένου να μετριάσουν τον πόνο.

Η βύθιση της τρίτης φάλαγγας βρέθηκε κλινικά σε εκείνους τους ίππους, στους οποίους ακτινογραφικά

According to the third theory, it is postulated that the excessive strain of the limb due to work on hard ground or a non-weight-bearing lameness on the contralateral limb, leads to the mechanical destruction of the laminae connections (Baxter 1986).

Grain overload is one of the most common causes of laminitis that lead to Gram+ bacteria overgrowth in the colon, mainly of the *Streptococcus spp*. That overgrowth leads to excessive production of lactic acid, decrease of pH in the gastrointestinal tract, increased permeability of the intestinal mucosa and absorption of toxins (Bailey 2004, Bailey et al. 2003, Bailey et al., 2002, Riegel et al.1996, Galey et al.1991, Garner et al.1978).

Finally, laminitis could result from any pathological process that leads to septicaemia (Clarke et al. 1982), hypothyroidism (Reed et al. 2004), Cushing syndrome (Johnson et al. 2004), prolonged corticosteroid therapy (Cornelisse et al. 2004), retained placenta and septic metritis in mares (Colahan et al. 1999) and cold water consumption following strenuous exercise (Riegel et al. 1996).

It is obvious that the aetiopathogenesis of laminitis is extremely complicated and not fully understood. It is believed that this inherent difficulty is related to the fact that laminitis is not a primary disease, but follows other pathological processes (Stashak, 2002).

In this report, the vast majority of cases (58,2%) were caused by grain overload, a fact that one should bear in mind while estimating a daily feeding ratio for a specific discipline.

A contralateral non weight-bearing lameness of various causes leads to laminitic attack in 5,4% of cases. Thus, laminitis should always be considered as a potential complication in such cases (Nixon, 196).

In 4 obese patients laminitis resulted from metabolic imbalance, while in the case of the mare that aborted and in the horse diagnosed with pneumonia, the toxins that were released were considered as the causative factor of the disease.

In one case that suffered 3 laminitic episodes, a diagnosis of Cushing syndrome was made with the dexamethazone suppression test. More specifically, the dexamethazone suppression test consists of blood sampling just before and 20 hours after an intramuscular administration of dexamethazone at the dose of 40μg/kg of body weight. The levels of cortizole are estimated in both samples. The lack of cortisole suppression supports the initial diagnosis.

In the case of the donkey, the animal was admitted with extensive burns that were treated with cortico-

αποδείχθηκε ότι η μετακίνηση της τρίτης φάλαγγας ήταν μεγαλύτερη από 1 cm. Τέλος, η αύξηση της έντασης του σφυγμού στις δακτυλικές αρτηρίες διαπιστώθηκε κατά τη διάρκεια της οξείας φάσης της νόσου, ενώ δεν ήταν εμφανής στους ίππους με χρόνια ενδονυχίτιδα.

Στη χρόνια φάση, παρατηρείται έκδηλη παραμόρφωση της οπλής. Ειδικότερα, η οπλή επιμηκύνεται κατά το μείζονα άξονά της, γίνεται στενότερη κατά τις πλάγιες μοίρες της και πιο πλατιά κατά το πρόσθιο τμήμα της. Οι πτέρνες είναι υψηλές, το πέλμα επίπεδο ή και υπόκυρτο και το προσόπλιο μακρύ, με τάση να γίνει οριζόντιο. Τέλος, οι διαταραχές της κερατινογένεσης υποδηλώνονται με την εμφάνιση εγκάρσιων αυλακών στο τοίχωμα της οπλής, που αποκλίνουν προς τις πτέρνες και συμπλησιάζουν στο προσόπλιο (Colahan και συν. 1999).

Όλοι οι ασθενείς ίπποι με χρόνια ενδονυχίτιδα είχαν παραμορφωμένη οπλή και χαρακτηριστικές αύλακες στο τοίχωμά τους. Ο σχηματισμός των αυλάκων αυτών οφείλεται στο διαφορετικό ρυθμό κερατινογένεσης στο προσόπλιο και στις πτέρνες όπου είναι μεγαλύτερος στις τελευταίες (Colahan και συν. 1999).

Η χαρακτηριστική στάση και κίνηση του ασθενούς ίππου σε συνδυασμό με τις υπόλοιπες κλινικές ενδείξεις οδηγούν στη διάγνωση της ενδονυχίτιδας, η οποία θα πρέπει να επιβεβαιώνεται και με ακτινογραφικό έλεγχο. Ο τελευταίος είναι απαραίτητος όχι μόνο για τον προσδιορισμό της βαρύτητας της νόσου, αλλά και για τον αποκλεισμό άλλων παθήσεων. Ειδικότερα, διαφορική διάγνωση πρέπει να γίνεται από τα κατάγματα ή την οστεΐτιδα της τρίτης φάλαγγας, τα αποστήματα της οπλής, την εκφυλιστική οστεοαρθροπάθεια της δεύτερης μεσοφαλαγγικής διάρθρωσης και τη νόσο της λευκής γραμμής.

Στον ακτινογραφικό έλεγχο περιλαμβάνεται η λήψη πλάγιων ακτινογραφημάτων οπλής κατά την πρώτη εξέταση του ίππου και στη συνέχεια σε τακτά χρονικά διαστήματα για την εκτίμηση της εξέλιξης των αλλοιώσεων. Είναι απαραίτητο να ακολουθείται κάθε φορά μια συγκεκριμένη μεθοδολογία λήψης των ακτινογραφημάτων, ώστε να είναι δυνατή η σύγκριση των ευρημάτων μεταξύ τους (Koblik και συν.1988, Cripps και συν. 1999a).

Έχουν περιγραφεί αρκετές παράμετροι που είναι δυνατόν να αξιολογηθούν, όμως συνήθως είναι επαρκής η αξιολόγηση της περιστροφής της τρίτης φάλαγγας, η μετατόπισή της προς τα κάτω και η ύπαρξη ακτινοδιαφανούς ζώνης μεταξύ αυτής και του τοιχώματος της οπλής.

Στο υγιές άκρο, οι φάλαγγες είναι σε ευθεία γραμ-

steroids, which led to laminitis.

Laminitis could be divided clinically in three phases (Herthel, 1999). The *developmental phase*, which is beginning of the laminae bonding destruction, the *acute phase*, which is characterized by intense pain and inflammation of the hoof corium and the *chronic phase*, in which the third phalanx has lost the connection with the hoof wall and has moved distally.

In most cases diagnosis is made easily in the acute phase, as it is difficult to recognize the developmental phase clinically. On the contrary, the acute phase is characterized by an overt lameness that forces the owners to ask for consultation. The pattern of lameness is characteristic, as the horse is supporting its weight on its heels. Lameness categorization was done by Obel quite a few decades ago and the same scale is still in use (Obel 1948). More specifically:

Lameness grade 1. The horse is elevating its affected limb every few seconds.

Lameness grade 2. The horse is walking without the use of force, but the gait is characteristic of laminitis. If both limbs are affected, the horse does not resent elevation of one of the legs.

Lameness grade 3. The horse is reluctant to move and resents elevation of one limb, because it cannot bear weight on the contralateral limb.

Lameness grade 4. The horse does not move unless forced to do so or is recumbent.

The stance of a laminitic horse is characteristic as it is trying to alleviate the pain. More specifically, in a unilateral attack, the horse is reluctant to put weight on it. In bilateral laminitis of the fore limbs, they are held forward so as to support the horse's weight on the heel area. The hind limbs are also herd forward. Other symptoms are the increased character of the pulse on the digital arteries and the clinical appreciation of sinking of the third phalanx.

In this study, fore limb lameness was present almost in all horses (98%) and only 14% of them were lame in all 4 legs. It is possible that the fore limbs are more prone to laminitis as they are under heavier strain, since they support approximately 65% of the horse's weight. Every horse in this study had the characteristic laminitic stance.

Sinking of the third phalanx was noted clinically in those horses that the radiographic examination showed sinking greater than 1cm. Finally, the increase in the character of the digital pulse was noted during the acute phase of the disease, but was absent in the chronic stage.

In the chronic stage the foot is distorted. More specifically, the foot becomes elongated in its

μή, η γραμμή του προσοπλίου παράλληλη προς την πρόσθια επιφάνεια της τρίτης φάλαγγας και η απόσταση μεταξύ του άνω άκρου του προσοπλίου και της πυραμοειδούς απόφυσης πολύ μικρή. Συγκεκριμένα, αναφέρεται ότι στους φυσιολογικούς ίππους η στροφή της τρίτης φάλαγγας είναι κατά μέσο όρο 0,5°, με τυπική απόκλιση 1,3° και εύρος τιμών από 0° έως 4° (Stashak 2002). Επίσης, σε υγιείς ίππους η απόσταση μεταξύ του άνω άκρου του προσοπλίου και της πυραμοειδούς απόφυσης είναι 0,41cm, με τυπική απόκλιση 2,17cm (Cripps και συν. 1999α).

Στους ασθενείς ίππους με ενδονυχίτιδα προσβάλλεται η σύνδεση της τρίτης φάλαγγας με το τοίχωμα της οπλής, με αποτέλεσμα να μετακινείται η τρίτη φάλαγγα από τη φυσιολογική της θέση. Η περιστροφή της τρίτης φάλαγγας οφείλεται κυρίως στην έλξη του τένοντα του εν τω βάθει καμπτήρα των φαλάγγων, ενώ για τη μετατόπισή της προς τα κάτω ενοχοποιούνται οι πιέσεις που ασκούνται σε αυτήν από το βάρος του σώματος του ζώου. Η ύπαρξη ακτινοδιαφανούς ζώνης μεταξύ του τοιχώματος της οπλής και της τρίτης φάλαγγας υποδηλώνει την πλήρη καταστροφή της συναρμογής των πεταλίων και οφείλεται αρχικά στη συλλογή ορώδους υγρού μεταξύ των πεταλίων (Butler και συν.1996).

Οι παραπάνω παράμετροι έχουν μεγάλη προγνωστική σημασία (Cripps και συν.1999b, Stick και συν.1982), όμως για μια περισσότερο ασφαλή πρόγνωση είναι απαραίτητο να συνδυάζονται με τα κλινικά ευρήματα (Hunt 1993).

Στο 47% των ακτινογραφημάτων των δικών μας περιστατικών υπήρχαν σοβαρά ευρήματα, όπως περιστροφή της τρίτης φάλαγγας μεγαλύτερη από 5,5ο και συνύπαρξη βύθισης τρίτης φάλαγγας μεγαλύτερη από 0,79 εκατοστά. Εάν όμως ληφθεί υπόψη και η σοβαρότητα της κλινικής εικόνας, προκύπτει ότι το 29,1% (16 ασθενείς) των περιστατικών είχε σοβαρή μορφή ενδονυχίτιδας και επομένως κακή πρόγνωση. Αξίζει, επίσης, να σημειωθεί ότι υπήρχαν αρκετά περιστατικά στα οποία η έντονη στροφή της τρίτης φάλαγγας δεν συνοδευόταν από βύθισή της, καθώς και άλλα, στα οποία υπήρχε μόνο μεγάλη βύθιση του οστού αυτού, χωρίς στροφή. Επομένως, δεν είναι απαραίτητο οι δύο αυτές παράμετροι να συνυπάρχουν πάντοτε.

Μετά την ανάληψη θεραπευτικής προσπάθειας, η κακή πρόγνωση επιβεβαιώθηκε μόνο σε 6 από τα 16 περιστατικά μας. Ειδικότερα, σε 2 ίππους παρατηρήθηκε αιφνίδιος θάνατος (3,75%), ενώ στους υπόλοιπους 4 έγινε ευθανασία (7,25%). Όμως, οι αιφνίδιοι θάνατοι των ίππων αυτών δεν σχετίζονταν με τη νόσο, καθώς δεν προϋπήρξε επιδείνωση, ούτε όμως διαπιστώθηκε άλλο συστηματικό νόσημα. Έτσι, η ακριβής αιτιολογία των θανάτων αυτών δεν εξακριβώθηκε, διότι άλλωστε

longitudinal axis, the distance between the heels becomes narrower and its width at its dorsal margin bigger. The heels are taller, the sole is flat or convex and the toe is long and has the tendency to become horizontal. Finally, due to dorsal hoof wall growth changes, one could observe the formation of horizontal rings that come together at the level of the toe and apart at the heels (Colahan et al. 1999).

All laminitic horses had distorted hooves with horizontal rings. The formation of the rings is put down to the different rate of hoof wall growth between the dorsal wall and the heels; it is faster at the level of the heels (Colahan et al., 1999).

The characteristic stance along with the other clinical signs lead easily to the diagnosis of laminitis, which has to be confirmed radiographically. The latter is necessary not only for estimating the severity of the disease, but to differentiate it from other diseases. More specifically, laminitis has to be differentiated from pedal bone fractures or osteitis, hoof abscesses, degenerative disease of the second interphalangeal joint and white line disease.

The radiographic examination consists of series of lateral radiographs in order to appreciate the courses of the disease. It is worth following a specific methodology so as to be able to compare the radiographic findings (Koblik et al.1988, Cripps et al.1999a).

Several parameters that can be evaluated radiologically have been put forward, but most commonly the points of interest are the rotation and sinking of the third phalanx and the presence of the radiolucent zone between the pedal bone and the hoof wall.

On a healthy limb the phalanxes are aligned, the line of the toe is parallel to the dorsal surface of the third phalanx and the distance between the coronary band and the extensor process is minimal. More specifically, the mean palmar and plantar rotation of the distal phalanx is reported to be 0.5±1.3 and less than 4° (Stashak 2002). Moreover, in health horses, the distance between the coronary band and the extensor process should be 0.41±2.17cm (Cripps et al. 199a).

In laminitic horses, the attachments between the distal phalanx and the hoof wall are destroyed, and the bone is free to become displaced. The rotation of the third phalanx is mainly put down to the tension applied to it by the deep digital flexor tendon, while the sinking is due to the pressure on the pedal bone by the weight of the animal. The presence of the radiolucent zone between the dorsal hoof wall and the distal phalanx represents the complete destruction of the lamellar connections and the accumulation of serum among

δεν επιτράπηκε η νεκροτομική εξέταση των ζώων. Σε 8 (14,5%) από τους 16 ίππους σοβαρής μορφής υπήρξε μέτρια αποκατάσταση, που οδήγησε σε δυνατότητα ίππευσή τους. Τέλος, σε 2 περιστατικά (3,75%) η εξέλιξη ήταν καλή και οι ίπποι επανήλθαν στο προηγούμενο επίπεδο της αθλητικής τους δραστηριότητας.

Η θεραπευτική αγωγή που εφαρμόστηκε στα περιστατικά οξείας φάσης περιελάμβανε την απομάκρυνση του πετάλου, συχνά μετά την εφαρμογή δακτυλικής αναισθησίας, και την απόλυτη ανάπαυση του ίππου επί 1 μήνα. Ειδικότερα, οι ίπποι εγκλείστηκαν στο στάβλο και δεν τους επιτράπηκε ούτε το βάδισμα, το οποίο θα μπορούσε να επιδεινώσει τη μετατόπιση και τη στροφή της ασταθούς τρίτης φάλαγγας. Μάλιστα, σε όσες περιπτώσεις ήταν δυνατό, τοποθετήθηκε παχιά αμμώδης στρωμνή, με την οποία ανακουφιζόταν το ζώο, καθώς η οπλή βυθιζόταν μέσα στην άμμο και υποστηριζόταν έτσι χελιδόνα. Στις υπόλοιπες περιπτώσεις, συστήθηκε ο διπλασιασμός του πάχους της στρωμνής. Από αρκετούς συγγραφείς (Goetz 1989, Parks και συν. 1999, Parks 2003) υποστηρίζεται η τοποθέτηση υποθεμάτων χελιδόνας κατά την οξεία φάση ώστε να αυξηθεί ο βαθμός στήριξης της χελιδόνας. Το μέτρο αυτό δεν εφαρμόστηκε στην έρευνα αυτή, καθώς κρίθηκε ότι η τοποθέτηση των επιθεμάτων από τους ιδιοκτήτες σε καθημερινή βάση ήταν ανέφικτη, ενώ και η ωφέλεια που θα προέκυπτε θα ήταν μικρή.

Σε όλους τους ίππους περιορίστηκε η χορήγηση υδατανθράκων και πρωτεϊνών και το σιτηρέσιό τους περιελάμβανε κυρίως αγριάδα (*Fynodon dactylon*), (Καββαδίας 1956). Χορηγήθηκαν, επίσης, συμπληρώματα με βιοτίνη, μεθειονίνη και κυστεΐνη, που έχουν κερατινοπλαστικές ιδιότητες, καθώς έχει τεκμηριωθεί η επωφελής τους δράση σε περιστατικά ενδονυχίτιδας (Geyer και συν.1994, Comben και συν.1984).

Η φαρμακευτική αγωγή περιελάμβανε επίσης τη χορήγηση αντιβιοτικών. Συγκεκριμένα, χορηγούνταν πενικιλλίνη και στρεπτομυκίνη στη δόση των 20.000 IU/kg και 15 mg/kg, αντίστοιχα, ενδομυϊκώς μία φορά την ημέρα επί 5 – 10 ημέρες, δεδομένου ότι τα είδη του γένους *Streptococcus spp* διαδραματίζουν σημαντικό ρόλο στην αιτιοπαθογένεια της νόσου. Για την ανακούφιση από τον πόνο και τον περιορισμό των φλεγμονωδών φαινομένων χορηγούνταν μη στεροειδή αντιφλεγμονώδη φάρμακα, όπως η φαινυλοβουταζόνη στη δόση των 4mg/kg ενδοφλεβίως μία φορά την ημέρα για 10 ημέρες.

Μετά την πάροδο ενός περίπου μηνός, όπου είχε μειωθεί η ένταση του πόνου και της φλεγμονής, γινόταν θεραπευτική πετάλωση με πέταλα σε σχήμα καρδιάς ή ωοειδή πέταλα με προσθιοπίσθια ή εγκάρσια ράβδο, με τα οποία επιτυγχανόταν υποστήριξη της χε-

them (Butler et al. 1996).

The parameters mentioned earlier are of great prognostic significance (Cripps et al.1999b, Stick et al.1982), but it is worth relating them to the clinical signs in order to place a more accurate prognosis (Hunt, 1993).

In 47% of our cases severe radiographic signs were evident, such as rotation of the distal phalanx greater than 5.5° and concomitant sinking greater than 0.79cm. By taking into account the severity of the clinical signs, 29.1% (16 patients) suffered from severe laminitis and had poor prognosis. Furthermore, it is worth mentioning that there were quite a few cases that had severe rotation but minimal sinking and others that had severe sinking but minimal rotation. Therefore, one should not expect to find both parameters present in all cases.

Following treatment, only 6 out of the 16 severe cases had a bad outcome. More specifically, 2 horses died suddenly (3.75%) and 4 were put down (7.25%). The reasons for the sudden death of the 2 horses remain unclear, as there was no deterioration of the disease and no other problem was noted. Moreover, the owners did not consent to necropsy of their animals. In 8 horses (14.5%) there was a substantial improvement and those horses were ridden again and in 2 cases (3.75%) recovered fully.

The treatment protocol comprised of shoe removal, commonly after an abaxial sesamoid nerve block, and complete box rest for 1 month. More specifically, horses were put in the stable and they were not even allowed to walk, which could increase the rotation and sinking of an unstable pedal bone. Whenever it was possible, a deep bedding of sand was used in order to support the sole and frog. In the rest of the cases the bedding was doubled. Several researchers (Goetz 1989, Parks et al. 1999, Parks 2003) claim that the usage of frog supports is beneficial during the acute phase. That was not done in this study, as it would have been extremely difficult for horse owners to check and change the frog supports daily, while the profit for their usage would have been minimal.

A strict diet was enforced in all horses and the feeding ratio was mainly based on poor quality hay (*Fynodon dactylon*), (Kabbadias 1956). Furthermore, supplements of biotin, methionine and kysteine were administered, as their beneficial result is well documented (Geyer et al.1994, Comben et al.1984).

The protocol also comprised the use of penicillin and streptomycin, in the dosage of 20,000IU/kg and 15mg/kg retrospectively, intramuscularly, once daily for 5 – 10 days, since *Streptococcus spp* plays an important

λιδόνας. Για το σκοπό αυτό αναφέρονται ποικίλοι τύποι πετάλων, τα οποία μπορεί να τοποθετηθούν είτε με πεταλωτικούς ήλους είτε με ειδικές κολλητικές ουσίες (Curtis και συν. 1999). Η υποστήριξη της χελιδόνας πρέπει να εξασφαλίζεται άμεσα, προκειμένου να ανακουφίζεται ο ασθενής από τον πόνο και να αποτρέπεται περαιτέρω μετακίνηση της τρίτης φάλαγγας.

Τέλος, σε όλα τα οξέα περιστατικά συστήθηκε υδροθεραπεία με κρύο νερό με τη μορφή λουτρών, η οποία οδηγεί σε αναλγησία και τοπική μείωση του μεταβολισμού και αγγειοσυστολή. Η αναλγησία είναι αποτέλεσμα της μείωσης της ταχύτητας της ηλεκτρικής αγωγιμότητας των νεύρων, η μείωση του μεταβολισμού λόγω του ότι η ενζυματική δραστηριότητα μειώνεται κατά 50% όταν η θερμοκρασία των ιστών είναι 10°C κάτω από την κανονική και η αγγειοσυστολή οφείλεται στη διέγερση του συμπαθητικού νευρικού συστήματος. Και οι τρεις παραπάνω επιδράσεις είναι ευεργετικές σε περιστατικά οξείας ενδονυχίτιδας (Pollitt και συν. 2004, Baxter 1997).

Τα παραπάνω θεραπευτικά μέτρα ήταν τα μόνα που εφαρμόστηκαν στα περιστατικά μας και είχαν ως αποτέλεσμα την καλή εξέλιξή τους στο 74,5% από αυτά. Ωστόσο, κατά καιρούς έχουν προταθεί και άλλα μέτρα, όπως χορήγηση αντιισταμινικών, χλωριούχου καλίου, θυροξίνης, νιτρογλυκερίνης, ακετυλοπρομαζίνης και ηπαρίνης (Goetz 1989, Parks 2003, Brumbaugh και συν. 1999).

Είναι σημαντικό να τονιστεί ότι η ενδονυχίτιδα είναι μία οξεία παθολογική κατάσταση, για την ανακούφιση της οποίας απαιτείται η άμεση έναρξη θεραπευτικής προσπάθειας. Σε περίπτωση που το ζώο καταναλώσει μεγάλη ποσότητα υδατανθράκων, δεν κρίνεται σκόπιμη η αναμονή για την εμφάνιση ή μη των συμπτωμάτων ενδονυχίτιδας. Πρέπει άμεσα (μέσα στις πρώτες 12 ώρες) να χορηγείται παραφινέλαιο με στομαχικό καθετήρα, το οποίο λειτουργεί ως καθαρτικό και συγχρόνως επικαλύπτει τον εντερικό βλεννογόνο εμποδίζοντας την απορρόφηση τοξινών.

Σε πειραματικό επίπεδο διερευνάται η αποτελεσματικότητα ειδικών αναστολέων των μεταλλοπρωτεϊνασών, όπως το batimastat (BB-94), (Pollitt και συν. 1998b), καθώς επίσης όπως και η πιθανή θεραπευτική αξία της χορήγησης σκιαγραφικών ουσιών, όπως η νατριούχος διατριζοάτη (diatrizoate sodium) στις φλέβες των προσβεβλημένων οπλών (Redden 2001).

Τέλος, σε επιλεγμένα περιστατικά με χρόνια, μη ελεγχόμενη ενδονυχίτιδα που συνοδεύονται από περιστροφή της τρίτης φάλαγγας και επίμονο άλγος, εφαρμόζεται τενοντοτομή του τένοντα του εν τω βάθει καμπτήρα των φαλάγγων, προκειμένου να καταργηθεί η έλξη της τρίτης φάλαγγας, η οποία θεωρείται ότι ευ-

role in the disease. In order to relieve pain, non-steroidal anti-inflammatory drugs were administered, such as phenylobutazone in the dose of 4mg.kg once daily for 10 days.

After the first month, when pain and inflammation had subsided, therapeutic shoeing was attempted with heart bar shoes or egg-bar with a dorsopalmar or a transverse bar shoes, which support the frog area. For that purpose, several types of shoes have been described that could either be nailed on the hoof or they could be glued on (Curtis et al. 1999). Frog support should be provided in order to alleviate pain and to stabilize the distal phalanx.

Finally, in all cases hydrotherapy with cold water was performed, which leads to analgesia, hypometabolism and vasoconstriction. Analgesia occurs as a result of a direct reduction in nerve conduction velocity, hypometabolism occurs because enzymatic activity is decreased by 50% when tissue temperature is 10oC below normal and vasoconstriction occurs following the direct stimulation of the sympathetic nervous system (Pollitt et al. 2004, Baxter 1997).

The therapeutic measures mentioned above were the only ones applied in the cases of this study and resulted in a good outcome in 74.5%. Still, several other options have been put forward for the treatment of laminitis, such as antihistamines, potassium chloride, thyroxine, nitroglycerine, acetylopromazine and heparin (Goetz 1989, Parks 2003, Brumbaugh et al.1999).

It is worth stressing out that laminitis is an acute disease, whose treatment should be prompt. In the incidence of carbohydrate overload, one should delay the commencement of treatment till after the onset of laminitis. Mineral oil through nasogastric intubation should be administered as soon as possible (within the first 12 hours); mineral oil acts as a laxative, but also coats the intestinal mucosa prohibiting the absorption of toxins.

At an experimental level, researchers have tried to use metalloproteinases' antagonists, such as batimastat (BB-94) (Pollitt et al. 1998b) and digital venography with substances such as diatrizoate sodium (Redden 2001).

Finally, deep digital flexor tendon tenotomy has been recommended to help relieve the pain in horses with chronic laminitis that have not responded to other forms of therapy, aiming at releasing the tension applied to the phalanx and therefore preventing its rotation (Eastman και συν. 1999, Hunt και συν. 1991).

It can easily be understood that there are a lot of theories around laminitis and new data came to light

θύνεται για την περιστροφή της (Eastman και συν. 1999, Hunt και συν. 1991).

Όπως γίνεται κατανοητό, υπάρχουν πολλές διαφορετικές απόψεις σχετικά με τη θεραπεία της ενδονυχίτιδας και συνεχώς παρουσιάζονται νέα δεδομένα. Αυτό συμβαίνει προφανώς διότι η θεραπεία έχει άμεση σχέση με την αιτιοπαθογένεια της νόσου, η οποία δεν είναι εξακριβωμένη σε όλες τις πτυχές της. Ωστόσο, το θεραπευτικό πρωτόκολλο που εφαρμόστηκε στα περιστατικά της μελέτης αυτής είχε πολύ καλά αποτελέσματα, καθώς 41 από τα 55 περιστατικά είχαν καλή εξέλιξη. Επιπλέον, είναι σχετικά απλό και μπορεί να εφαρμοστεί σε συνθήκες στάβλου.

Έχοντας ως βάση την καλή συνεργασία μεταξύ κτηνίατρου, πεταλωτή και ιδιοκτήτη του ίππου, η εφαρμογή του παραπάνω πρωτοκόλλου μπορεί εύκολα να εφαρμοστεί για την επιτυχή αντιμετώπιση περιστατικών ενδονυχίτιδας. ❑

constantly. That can be explained by the fact that treatment is directly related to the pathogenesis of the disease that is not yet fully understood. Still, the therapeutic protocol applied in this study, was rather successful as 41 out of the 55 cases had a positive outcome. Moreover, it is relatively simple and can be applied in stable conditions.

Provided that the veterinarian, the farrier and the horse owner could work together, application of the above protocol could lead to the successful treatment of laminitic cases. ❑

ΒΙΒΛΙΟΓΡΑΦΙΑ - REFERENCES

Allen D., Clark E.S., Moore J.N., Prasse K.W. (1990) Evaluation of equine digital starling forces and hemodynamics during early laminitis. Am J Vet Res 51 (12): 1930-1934.

Allen D., White N.A., Foerner J.F., Gordon B.J. (1986) Surgical management of chronic laminitis in horses: 13 cases (1983-1985). J Am Vet Med Assoc 189 (12): 1604-1606.

Bailey R.S. (2004) The pathogenesis of acute laminitis: fitting more pieces into the puzzle. E.V.J. 36 (3): 199-203.

Bailey R.S., Baillon M.L., Rycroft A.N., Harris P.A., Elliot J. (2003) Identification of equine cecal bacteria producing amines in an in vitro model of carbohydrate overload. Appl Environ Microbiol. 69(4):2087-2093.

Bailey R.S. Rycroft A.N, Elliot J. (2002) Production of amines in equine cecal contents in an in vitro model of carbohydrate overload. J Anim Sci. 80(10): 2656 - 2662.

Baxter G.M. (1986) Equine laminitis caused by distal displacement of the distal phalanx: 12 cases (1976-1985). J Am Vet Med Assoc 189 (3): 326-329.

Boosman R., Nemeth F. (1988) Pathogenesis and drug therapy of acute laminitis in horses: a review. Tijdschr Diergeneeskd 113 (22): 1237-1246.

Brumbaugh G.W., Sumano Lopez H., Hoyas Sepulveda M.L. (1999) The pharmacologic basis for the treatment of developmental and acute laminitis. Vet.Clin. North.Am.Equine Pract. 15 (2): 345-362.

Butler, Colles, Dyson, Kold & Poulos (1996) Foot, Pastern and Fetlock. In: Clinical Radiology of the Horse. Blackwell Science, Oxford. 25 - 51.

Clarke L.L., Garner H.E., Hatfield D. (1982) Plasma volume, electrolyte and endocrine changes during onset of laminitis hypertension in horses. Am J Vet Res 43 (9): 1551-1555.

Pollitt C.C. (1999) Laminitis. In: Equine Medicine and Surgery 5th ed. Edited by Cohalan, Mayhew, Merritt, Moore. Mosby, Missouri. 1521 - 1541.

Cohen N.D., Parsn E.M., Seahorn T.L., Carter G.K. (1994) Prevalence and factors associated with development of laminitis in horses with duodenitis/ proximal jejunitis: 33 cases (1985-1991). J Am Vet Med Assoc 204 (2): 250-254.

Comben N., Clark R.J., Sutherland D.J .(1984). Clinical observations on the response of equine hoof defects to dietary supplementation with biotin. Vet Rec 115 (26): 642-645.

Cornelisse J.C, Robinson E.N. (2004) Glucocorticoid therapy and equine laminitis : fact or fiction? E.V.E. 16 (2): 90-93.

Cripps P.J., Eustace R.A (1999a) Radiological measurements from the feet of normal horses with relevance to laminitis. E.V.J. 31 (5): 427-432.

Cripps P.J., EustaceR.A. (1999b) Factors involved in the prognosis of equine laminitis in the U.K. E.V.J. 31 (5): 433-442.

Curtis S., Ferguson D.W., Luikart, R., Ovnicek G. (1999) Trimming and shoeing the chronically affected horse Vet. Clin. North. Am. Equine Pract 15 (2): 463-480.

Dorn C.R.,Garner H.E., Coffman J.R., Hahn A.W., Tritschler L.G. (1975) Castration and other factors affecting the risk of equine laminitis. Cornell Vet 65 (1): 57-64.

Eastman T.G., Honnas C.M., Hague B.A., Moyer W., von der Rosen H.D (1999) Deep digital flexor tenotomy as a treatment for chronic laminitis in horses: 35 cases (1997-1998) J. Am. Vet. Med. Assoc. 214 (4): 517-519.

Eaton S.A., Allen D., Eades S.C., Schneider D.A. (1995) Digital starling forces and hemodynamics during early laminitis induced by an aqueous extract of black walnut (Juglans Nigra) in horses. Am J Vet Res 56 (10): 1338-1344.

Edinger H., Miller I., Stanek C., Gemeiner M. (1992) Electrophoretic studies of serum protein fractions in horses with laminitis. Dutch Tiearartzl Wochenschr 99 (10): 426-430.

Ferraro G.L. (1990) Lameness diagnosis and treatment in the Thoroughbred racehorse. Vet. Clin. North Am. Equine Pract. 6 (1): 63 – 84.

Field J.R., Jeffcott L.B. (1989) Equine laminitis – Another hypothesis for pathogenesis. Med. Hypotheses 30 (3): 203-210.

French K., Pollitt C.C., Pass M.A. (2000) Pharmacokinetics and metabolic effects of triamkinolone acetonide and their possible

relationships to glucocorticoid-induced laminitis in horses. J Vet Pharmacol Ther. 23 (5): 287-292.

French K.R., Pollitt C.C. (2004a) Equine laminitis: cleavage of laminin 5 associated with basement membrane dysadhesion. E.V.J. 36 (3): 242-247.

French K.R., Pollitt C.C. (2004b) Equine laminitis: glucose deprivation and MMP activation induce dermo-epidermal separation in vitro. E.V.J. 36 (3): 261 – 266.

Galey F.D., Twardock A.R., Goetz T.E., Scaeffer D.J., Hall J.O., Beasley V.R. (1990) Gamma scintigraphic analysis of the distribution of perfusion of blood in the equine foot during black walnut (juglans nigra)-induced laminitis. Am J Vet Res 51 (4): 688-695.

Galey F.D.,Whiteley H.E., Goetz T.E., Kuenstler A.R., Davis C.A., Beasley V.R. (1991) Black walnut (Juglans Nigra) toxicosis: a model for equine laminitis. J. Comp. Pathol. 104 (3): 313-326.

Garner H.E., Moore J.N., Johnson J.H., Clark L., Amend J.F., Tritschler L.G., Coffman J.R., Sprouse R.F., Hutcheson D.P., Salem C.A. (1978) Changes in the cecal flora associated with laminitis. Equine Vet J 10 (4): 249-252.

Geyer H., Schulze J. (1994) The long-term influence of biotin supplementation on hoof horn quality in horses. Schweiz Arch Tierheilkd 136 (4): 137-149.

Goetz T.E. (1989) The treatment of laminitis in horses. Vet Clin North Am Equine Pract 5 (1): 73-108.

Grosenbaugh D.A., Morgan S.J., Hood D.M. (1999) The digital pathologies of equine laminitis. Vet. Clin. North. Am. Equine Pract. 15 (2): 419 - 436.

Herthel D., Hood D.M (1999) Clinical presentation, diagnosis and prognosis of chronic laminitis. Vet. Clin. North. Am.Equine Pract 15 (2): 375 – 394.

Hinkley K.A., Fearn S., Howard B.R., Henderson I.W. (1995) Near infrared spectroscopy of pedal haemodynamics and oxygenation in normal and laminitic horses. E.V.J. 27 (6): 465 - 470.

Hood D.M. (1999a) Laminitis in the horse. Vet. Clin. North. Am. Equine Pract. 15 (2): 287 - 294.

Hood D.M .(1999b) The mechanisms and consequences of structural failure of the foot. Vet. Clin. North. Am. Equine Pract 15 (2): 437 - 461.

Hood D.M. (1999c) The pathophysiology of developmental and acute laminitis. Vet. Clin. North. Am. Equine Pract. 15 (2): 321 - 343.

Hood D.M. (1999d) Laminitis as a systemic disease. Vet Clin. North. Am. Equine Pract. 15 (2): 481 - 494.

Hunt R.J. (1996) Diagnosing and treating chronic laminitis in horses. Vet Med 91: 1025 – 1032.

Hunt R.J. (1993) A retrospective evaluation of laminitis in horses: E.V.J. 25 (1): 61-64.

Hunt R.J., Allen D., Baxyter G.M., Jackman J.R., Parks A.H. (1991) Mid-metacarpal deep digital flexor tenotomy in the management of refractory laminitis in horses. Vet. Surg. 20 (1): 15 - 20.

Johnson P.J., Tyagi S.C., Katwa L.C., Ganjam V.K., Moore L.A., Kreeger J.M., Messer N.T. (1998) Activation of extracellular matrix metalloproteinases in equine laminitis. Vet. Rec. 142 (15): 392 - 396.

Johnson P.J., Kreeger J.M., Keeler M., Ganjam V.K., Messer N.T. (2000) Serum markers of lamellar basement membrane degradation and lamellar histopathological changes in horses affected with laminitis. E.V.J. 32 (6): 462 - 468.

Johnson P.J., Messer N.T.,Ganjam V.K. (2004) Cushing's syndrome, insulin resistance and endocrinopathic laminitis E.V.J. 36 (3): 194 - 198.

Kabbadias D. (1956) Εικονογραφημένο Βοτανολογικό και Φυτολογικό Λεξικό, τόμος Ι - ΙΧ, Αθήνα.

Koblik P.D., O'Brien T.R., Coyne C.P. (1988) Effect of dorsopalmar projection obliquity on radiographic measurement of distal phalangeal rotation angle in horses with laminitis. J Am Vet Med Assoc 192 (3): 346 - 349.

Kyaw-Tanner M., C.C.Pollitt. (2004) Equine laminitis: increased transcription of matrix metalloproteinase-2 (MMP-2) occurs during the developmental phase. E.V.J. 36 (3): 221 - 225.

McCluskey M.J., Kavenogh P.B. (2004) Clinical use of triamcinolone acetonide in the horse (205 cases) and the incidence of glycocorticoid – induced laminitis associated with its use. E.V.E. 16 (2): 86 –89.

Menzies –Gow N.J., Bailey S.R., Katz L.M., Marr C.M.,Elliot J.(2004) Endotoxin-induced digital vasoconstriction in horses: associated changes in plasma concentrations of vasoconstrictor mediators. E.V.J. 36 (3): 273 - 278.

Molyneux G.S., Haller C.J., Mogg K., Pollitt C.C. (1994) The structure, innervation and location of arteriovenous anastomoses in the equine foot. E.V.J. 26 (4): 305 - 312.

Moore J.N., Allen D., Clark E.S. (1989) Pathophysiology of acute laminitis. Vet Clin North Am Equine Pract 5 (1): 67 - 72.

Moore P.M., Eades S.C., Stokes A.M.(2004) Evidence for vascular and enzymatic events in the pathophysiology of acute laminitis: which pathway is responsible for initiation of this process in horses? E.V.J. 36 (3): 204 - 209.

Morgan S.J., Grosenbaugh D.A., Hood D.M.(1999) The pathophysiology of chronic laminitis. Pain and anatomic pathology. Vet. Clin. North. Am. Equine Pract. 15 (2): 395-417.

Nixon (1996). Laminitis and Contracture Deformity. In: Equine Fracture Repair. Saunders, Philadelphia. 367 – 370.

Obel (1948) Studies on the histopathology of acute laminitis. Vet-Stockholm: 1 - 50.

O'Grady S.E. (2002) Managing chronic laminitis using "glue-on" shoeing technology. E.V.E. 14(3): 157-162.

Papadopoulos F (1998). Ενδονυχίτιδα. In: Χειρουργική των Κατοικίδιων Ζώων, τόμος Α. Εκδόσεις Κυριακίδη, Θεσσαλονίκη. 384 - 390.

Parks A.H., Balch O.K., Collier M.A. (1999) Treatment of acute laminitis. Supportive therapy. Vet Clin North Am Equine Pract. 15 (2). 363-374

Parks A.H. (2003) Treatment of acute laminitis. E.V.E.15 (5): 273 - 280.

Peremans K.,Vershooten F., De Moor A., Desmet P. (1991) Laminitis in the pony : conservative treatment vs dorsal hoof wall resection. E.V.J. 23 (4): 243 – 246.

Pollitt C.C., Daradka M. (1998a) Equine laminitis basement membrane pathology: loss of type iv collagen, type vii collagen and laminin immunostaining. Equine Vet J Suppl 1998 26: 139-144.

Pollitt C.C., Pass M.A., Pollitt S. (1998b) Batimastat (BB-94) inhibits matrix metalloproteinases of equine laminitis. Equine Vet J Suppl 26: 119 - 124.

Pollitt C.C. (1996) Basement membrane pathology : a feature of acute equine laminitis. Equine Vet J 28 (1): 38 - 46.

Pollitt C.C.,Van Eps A.W. (2004) Prolonged, continuous distal limb cryotherapy in the horse. E.V.J. 36 (3):-216 - 220.

Polzer J., Slater M.R. (1997) Age, breed, sex and seasonality as risk factors for equine laminitis. Prev. Vet. Med. 29 (3): 179 - 184.

Redden R.F (2001) Possible therapeutic value of digital venography in two laminitic horses. E.V.E. 13 (3): 125 - 127.

Reed S.M., Bayly W.M. (2004) Equine Internal Medicine- Saunders

- Σελ. 522 – 530, 681, 840, 1328, 1331, 1332.

Riegel J.Ronald, Hakola E. Susan (1996) Illustated Atlas of Clinical Equine Anatomy and Common Disorders of the Horse – Equistar Publications, Limited – Σελ. 104-110, 141-151.

Ritmeester A.M., Blevins W.E., Ferguson D.W., Adams S.B. (1998) Digital perfusion, evaluated scintigraphically and hoof wall growth in horses with chronic laminitis treated with egg bar – heart bar shoeing and coronary grooving. Equine Vet J Suppl 26: 111-118.

Baxter G.M. (1997) Laminitis. In: Current Therapy in Equine Medicine 4th ed. Saunders, Philadelphia. 737 – 743.

Slater M.R., Hood D.M., Garter G.K.(1995) Descriptive epidemiological study of equine laminitis. E.V.J. 27 (5): 364 – 367.

Sloet van Oldruitenborgh - Oosterbaan M.M (1999) Laminitis in the horse : a review. Vet Q 21 (4): 121 - 127.

Stashak S.T. (2002) Laminitis. In: Adam's Lameness in Horses 5th ed –Lea & Febiger, Philadelphia. 645 – 662.

Stick J.A., Jahn H.W. Scott E.A.,Robinson N.E.(1982) Pedal bone rotation as a prognostic sign in laminitis of horses. J. Am. Vet. Med. Ass. 180 (3): 251 – 253.

Swanson T.D. (1999) Clinical presentation, diagnosis and prognosis of acute laminitis. Vet. Clin. North. Am. Equine Pract. 15 (2): 311 – 319

Trout D.R., Hornof W.J., Linford R.L., O'Brien T.R. (1990) Scintigraphic evaluation of digital circulation during the developmental and acute phases of equine laminitis. Equine Vet J. 22 (6): 416 - 421.

Weiss D.J., Trent A.M., Johnston G. (1995) Protrombotic events in the prodormal stages of acute laminitis in horses. Am. J. Vet. Res. 56 (8): 986 -991.