

## Journal of the Hellenic Veterinary Medical Society

Vol 58, No 4 (2007)



### Surgical excision of skin folds from the head of a goldfish *Carassius auratus* (Linnaeus 1758)

P. ANGELIDIS (Π. ΑΓΓΕΛΙΔΗΣ), I. N. VATSOS (Ι.Ν. ΒΑΤΣΟΣ), D. KARAGIANNIS (Δ. ΚΑΡΑΓΙΑΝΝΗΣ)

doi: [10.12681/jhvms.14992](https://doi.org/10.12681/jhvms.14992)

#### To cite this article:

ANGELIDIS (Π. ΑΓΓΕΛΙΔΗΣ) P., VATSOS (Ι.Ν. ΒΑΤΣΟΣ) I. N., & KARAGIANNIS (Δ. ΚΑΡΑΓΙΑΝΝΗΣ) D. (2017). Surgical excision of skin folds from the head of a goldfish *Carassius auratus* (Linnaeus 1758). *Journal of the Hellenic Veterinary Medical Society*, 58(4), 299–305. <https://doi.org/10.12681/jhvms.14992>

## Χειρουργική εξαίρεση δερματικών πτυχών της κεφαλής σε χρυσόψαρο *Carassius auratus* (Linnaeus 1758)

Π. Αγγελίδης, Ι.Ν. Βάτσος, Δ. Καραγιάννης

**ΠΕΡΙΛΗΨΗ.** Τα χρυσόψαρα *Oranda* παρουσιάζουν συχνά αυξημένη ανάπτυξη δερματικών πτυχών στην περιοχή της κεφαλής. Οι πτυχές αυτές, πολλές φορές, επεκτείνονται γύρω από τους οφθαλμούς, με αποτέλεσμα τον περιορισμό του οπτικού πεδίου και την καταπόνηση του ψαριού. Ένα χρυσόψαρο ηλικίας περίπου τεσσάρων ετών, με υπερμεγέθεις δερματικές πτυχές γύρω από τους οφθαλμούς, υποβλήθηκε σε χειρουργική επέμβαση εξαίρεσής τους. Προεγχειρητικώς έγιναν προληπτικά λουτρά επί τρεις ημέρες με το ευρέως φάσματος αντιμικροβιακό νιφουριπινόλ (*Aquafuran*). Μετά την αναισθησία με φαινοξυαιθανόλη εξαιρέθηκαν οι δερματικές πτυχές με νυστέρι, η φορά κλίσης του οποίου ήταν προς την περιφέρεια της οφθαλμικής κόγχης για την προστασία του οφθαλμού. Κατά την ιστολογική εξέταση των ιστών που αφαιρέθηκαν παρατηρήθηκε υπερπλασία της επιδερμίδας και υπερβολική συσσώρευση υποδόριου λίπους. Το ψάρι άρχισε να προσλαμβάνει τροφή εντός του πρώτου, μετά την επέμβαση, εβδομήντα ημερών. Τις επόμενες ημέρες, η όρεξη και η συμπεριφορά του παρουσίασαν σαφή βελτίωση σε σχέση με την προεγχειρητική περίοδο, ενώ 12 μήνες περίπου μετά την επέμβαση, δεν παρατηρήθηκε ανάπτυξη νέων δερματικών πτυχών γύρω από τους οφθαλμούς, γεγονός που δείχνει ότι η επέμβαση είχε θετική επίδραση στην ποιότητα ζωής του ψαριού.

**Λέξεις ευρετηρίασης:** χρυσόψαρο, χειρουργική, δερματικές πτυχές

### ΕΙΣΑΓΩΓΗ

Οι περισσότερες χειρουργικές επεμβάσεις σε ψάρια, τόσο για καλλωπιστικούς όσο και για θεραπευτικούς σκοπούς, αναφέρονται κυρίως σε ψάρια ενυδρείων μεγάλης αξίας. Οι θεραπευτικές επεμβάσεις αφορούν κυρίως στην αφαίρεση εντοπισμένων νεοπλασμάτων του δέρματος (O'Hagan και Raidal 2006) ή της κοιλιακής κοιλότητας (Lewbart et al. 1998; Weisse et al. 2002; Raidal et al. 2006), ενώ παράδειγμα καλλωπιστικών επεμβάσεων είναι η αντικατάσταση κατε-

## Surgical excision of skin folds from the head of a goldfish *Carassius auratus* (Linnaeus 1758)

Angelidis P., Vatsos N.I., Karagiannis D.

**ABSTRACT.** Goldfish *Oranda* very often exhibit skin overgrown folds in the dorsal head area. In many cases, these folds extend laterally towards the periocular area resulting in tunnel vision and thus stress of the fish. A goldfish, about four years old, with overgrown skin folds around its eyes underwent a surgical excision of these folds. Prior to surgery and the last three consecutive days the fish was treated with the wide spectrum antibiotic nifurpirinol (*Aquafuran*) by bath. After the fish was anaesthetized with phenoxyethanol, the excessive skin folds were excised with a scalpel. Histological examination of the excised skin revealed hyperplasia of the epidermis and excessive subcutaneous fat tissue. During the first 24 hours after surgery the fish started to eat. In the next few days, its appetite and overall behaviour showed significant improvement compared to those prior to the operation, while almost 12 months post operation, no new skin folds appeared around the eyes, a fact that indicates that the operation improved the life of the fish.

**Key words:** goldfish, surgery, skin folds

### INTRODUCTION

The majority of surgical operations performed on fish, both for cosmetic and therapeutic reasons, are performed on valuable aquarium fishes. These therapeutic operations mainly involve the removal of tumors either from the skin (O'Hagan and Raidal 2006) or the peritoneal cavity (Lewbart et al. 1998; Weisse et al. 2002; Raidal et al. 2006), while examples at cosmetic operations are the replacement of a destroyed eye with an artificial one (Nadelstein et al. 1997) and the

στραμμένου οφθαλμού από ένα τεχνητό (Nadelstein et al. 1997) και η αποκατάσταση της σκολίωσης (Govett et al. 2004).

Τα περισσότερα εξωτερικά χαρακτηριστικά των χρυσόψαρων (*Carassius auratus*, οικογένεια *Cyprinidae*) που διατηρούνται στα ενυδρεία σήμερα είναι αποτέλεσμα επιλογών διαφόρων χαρακτηριστικών που αρχικά είχαν εμφανιστεί ως τυχαίες μεταλλάξεις (Bailey και Sandford 1997). Τα χρυσόψαρα Oranda έχουν ένα ιδιαίτερο χαρακτηριστικό: στο επάνω μέρος της κεφαλής τους αναπτύσσονται υπέρμετρα δερματικές πτυχές που όσο τα ψάρια αυξάνουν σε μέγεθος, μεγαλώνουν και αυτές. Όταν τα ψάρια φθάσουν περίπου στο δεύτερο έτος της ηλικίας τους, οι πτυχές αυτές καλύπτουν ένα μεγάλο μέρος των βραγχοκαλυμμάτων, καθώς και την περιοφθάλμια χώρα (Johnson και Hess, 2001). Η εκτεταμένη ανάπτυξη των πτυχών γύρω από τους οφθαλμούς έχει ως αποτέλεσμα τον περιορισμό του οπτικού πεδίου του ψαριού και, κατ' επέκταση, τη μειωμένη αντίληψη του χώρου και τη δυσκολία ανεύρεσης τροφής. Επίσης, διάφοροι μικροοργανισμοί, όπως ευκαιριακά παθογόνα βακτήρια και παράσιτα, βρίσκουν καταφύγιο μέσα στις υπερμεγέθεις δερματικές πτυχές δημιουργώντας, πολλές φορές, σοβαρές δερματικές αλλοιώσεις.

Στην εργασία αυτή περιγράφεται η χειρουργική εξαίρεση των υπερμεγέθων δερματικών πτυχών που είχαν αναπτυχθεί γύρω από τους οφθαλμούς σε χρυσόψαρο Oranda, με στόχο τη βελτίωση της ποιότητας ζωής του.

## ΠΕΡΙΓΡΑΦΗ ΠΕΡΙΣΤΑΤΙΚΟΥ

Χρυσόψαρο, ηλικίας περίπου τεσσάρων ετών, προσκομίστηκε στο Εργαστήριο Ιχθυολογίας του Αριστοτελείου Πανεπιστημίου Θεσσαλονίκης. Σύμφωνα με την περιγραφή του ιδιοκτήτη του, κατά τον τελευταίο χρόνο, οι δερματικές πτυχές στο άνω τμήμα της κεφαλής είχαν παρουσιάσει έντονη ανάπτυξη (Εικόνα 1α) και είχαν επεκταθεί προς την περιοφθάλμια χώρα, με αποτέλεσμα να περιοριστεί κατά πολύ το οπτικό πεδίο του ψαριού. Η κατάσταση αυτή φαίνεται ότι καταπονούσε το ψάρι, καθώς παρουσίαζε τάση απομόνωσης, μικρού βαθμού απώλεια λεπιών και αδιαφορία για την τροφή.

## ΠΡΟΕΓΧΕΙΡΗΤΙΚΗ ΑΓΩΓΗ

Πριν από τη χειρουργική επέμβαση, επί μία ώρα την ημέρα και για διάστημα τριών ημερών, γίνονταν στο ψάρι λουτρά με το ευρέως φάσματος αντιμικροβιακό nifurpirinol (Aquafuran, Aquarium Münster), σε δόση 1mg/l νερού. Τα λουτρά είχαν προληπτικό χαρακτήρα για την καταπολέμηση των ευκαιριακά παθογόνων βακτηρίων, τα οποία ενδεχομένως υπήρχαν

correction of scoliosis (Govett et al. 2004).

Most of the external characteristics of the goldfish (*Carassius auratus*, family *Cyprinidae*) that are maintained in aquarium nowadays are the results of genetic selection of random mutations (Bailey and Sandford 1997). Goldfish Oranda have a certain characteristic: skin folds grow on the top of their head, which enlarge as the fish grows. When the fish becomes 2 years old, these folds extended over a great area of the gill covers and the periorcular area (Johnson and Hess, 2001). This extensive growth of the skin folds results in tunnel vision of the fish and therefore a reduced perception of the surrounding environment and difficulty in finding food. Furthermore, various microorganisms (e.g. opportunistic bacteria and parasites) find shelter within these folds causing serious skin lesions.

The aim of this paper was to describe the surgical excision of overgrown skin folds from an Oranda goldfish in order to improve its welfare.

## CASE REPORT

A goldfish about 4 years old was admitted in the Ichthyology Laboratory, Veterinary School, Aristotle University of Thessaloniki. According to its owner, during the last year the skin folds on the top of its head exhibited significant growth (Figure 1α) and expanded laterally, towards the periorcular area, resulting in tunnel vision of the fish.

It seemed that this situation was quite stressful to the fish, as it presented inclination for isolation, loss of a few scales and loss of appetite.

## PREOPERATIVE TREATMENT

Prior to surgery and for 1 hour per day for the last three consecutive days period, the fish was immersed in a solution of the wide spectrum antibiotic nifurpirinol (Aquafuran, Aquarium Münster). The concentration of the antibiotic was 1 mg/l. These preventive baths killed any opportunistic pathogens, which could cause some problems after the operation. In addition, the accumulation of the antibiotic in the tissues of the fish would minimize the growth of any microbes that might enter the fish during the surgery. This was very important since, very often, fish exhibit anorexia after various operations and thus the administration of antibiotics per os is not possible.

## ANAESTHESIA

The goldfish was transferred by its owner to Laboratory, in a plastic bag containing approximately 2 l of aquarium water. Prior to surgery, the fish was placed in a plastic container containing 1 l of aquarium water



**Εικόνα 1.** α) Το Oranda πριν από τη χειρουργική επέμβαση με υπερμεγέθεις δερματικές πτυχές στην κεφαλή, β) διεγχειρητική χορήγηση αναισθητικού με καθετήρα, γ) έλεγχος της εκτομής των πτυχών με μεγεθυντικό φακό, δ) το Oranda μετά το πέρας της επέμβασης και πριν από την ανάληψη, ε) τεμάχια δείγματος που αφαιρέθηκαν και εξετάστηκαν ιστολογικώς, στ) το Oranda 15 ημέρες μετά την επέμβαση. (Φωτογραφίες Σ. Κιοσσέγλου, ιδιοκτήτη του Oranda)

**Figure 1.** a) Oranda goldfish prior to surgery, b) administration of anaesthetic using a tube, c) observing the excision of the skin using a magnifying glass, d) Oranda goldfish after the operation and before recovery, e) excised skin tissues used for histological examination, f) goldfish Oranda 15 days after surgery. (Photos by S. Kiosseoglou, Oranda's owner)

στο δέρμα του ψαριού, και συνεπώς, τον περιορισμό της εμφάνισης μετεγχειρητικών επιπλοκών. Η πρακτική αυτή είναι μείζονος σημασίας, διότι τις περισσότερες φορές τα ψάρια παρουσιάζουν παρατεταμένη ανορεξία μετεγχειρητικώς, γεγονός που δεν επιτρέπει τη χορήγηση αντιμικροβιακών φαρμάκων από το στόμα.

## ΑΝΑΙΣΘΗΣΙΑ

Το ψάρι μεταφέρθηκε στο Εργαστήριο μέσα σε ένα διάφανο πλαστικό σάκο που περιείχε περίπου δύο λίτρα νερό ενυδρείου. Πριν από την επέμβαση το ψάρι τοποθετήθηκε σε ένα πλαστικό δοχείο ενός λίτρου, το οποίο πληρώθηκε με το νερό μεταφοράς και αναισθητοποιήθηκε με φαινοξυαιθανόλη. Η προσθήκη του αναισθητικού γινόταν σταδιακά, ώστε να ελέγχεται η συμπεριφορά του ψαριού και η εισαγωγή στην αναισθησία να γίνει ομαλά. Η τελική συγκέντρωση του αναισθητικού ήταν περίπου 0,6 ml/l (Treves-Brown 2000).

Το ψάρι προοδευτικά εμφάνισε ακανόνιστη κολύμβηση και μόλις έμεινε ακίνητο με την κοιλιακή χώρα του προς τα πάνω, απομακρύνθηκε από το νερό και τοποθετήθηκε στο χειρουργικό τραπέζι. Προκειμένου το ψάρι να διατηρηθεί αναισθητοποιημένο και να λαμβάνει οξυγόνο κατά τη διάρκεια της επέμβασης, τοποθετήθηκε στο στόμα του ένας πλαστικός καθετήρας (Εικόνα 1β), ο οποίος διοχέτευε οξυγονωμένο νερό με αναισθητικό στα βράγχια.

## ΧΕΙΡΟΥΡΓΙΚΗ ΕΠΕΜΒΑΣΗ

Οι δερματικές πτυχές γύρω από τους οφθαλμούς εξαιρέθηκαν με νυστέρι με τέτοιο τρόπο ώστε αυτοί να μην τραυματιστούν. Οι κινήσεις του νυστεριού είχαν φορά (Εικόνα 1β) προς την περιφέρεια της οφθαλμικής κόγχης για την προστασία του οφθαλμού. Η επιφάνεια του νυστεριού ήταν σχεδόν παράλληλη με τα οστά του κρανίου του ψαριού. Η τομή των δερματικών πτυχών δεν μπορούσε να γίνει με την εφαρμογή σταθερής δύναμης στο νυστέρι, επειδή μέσα σε αυτές υπήρχαν λέπια, η εκτομή των οποίων απαιτούσε μεγαλύτερη δύναμη σε σχέση με αυτήν των μαλακών μορίων του δέρματος. Η πρόοδος της εξαίρεσης των πτυχών ελεγχόταν συνεχώς με τη βοήθεια ενός μεγεθυντικού φακού (Εικόνα 1γ). Όταν η εξαίρεσή τους γύρω από τους οφθαλμούς κρίθηκε ικανοποιητική, η χορήγηση του αναισθητικού διακόπηκε και το ψάρι μεταφέρθηκε σε μια πλαστική λεκάνη 5 λίτρων, η οποία περιείχε καθαρό νερό, προκειμένου να αναήψει (Εικόνα 1δ).

Για πέντε λεπτά περίπου μετά τη μεταφορά του ψαριού στο καθαρό νερό, τα βραγχιοκαλύμμά του κινούνταν ανεπαίσθητα, γεγονός που έδειχνε καταστολή της αναπνευστικής λειτουργίας. Μέσα στη λεκάνη με το

in order to be anaesthetized with phenoxyethanol. The final concentration of the anaesthetic was approximately 0.6 ml/l (Treves – Brown 2000). The administration of the anaesthetic drug was gradual in order to monitor the behaviour of the fish and the induction of anaesthesia to be smooth.

Gradually the fish exhibited erratic swimming which finally ceased and as soon as it was turned belly-up, it was removed from the anaesthetic solution and placed on the table, where the operation took place. In order to maintain the fish under constant anaesthesia and oxygenation, a plastic tube was placed inside its oral cavity (Figure 1b), which provided the gills of the fish with a constant flow of oxygenated water mixed with anaesthetic.

## OPERATION

The skin folds around the eyes were excised using a scalpel in a way that prevented any damage to the eyes. The scalpel blade was parallel to the head bones and excision was toward periphery at the folds (Figure 1b). Due to the scales inside the folds, the force that was applied on the scalpel was not constant during the excision. Scales excision required more pressure than the excision of the soft tissues. The progress of the excision was attended using a magnifying glass (Figure 1c). When an adequate amount of skin tissue around the eyes was excised, the flow of the anaesthetic ceased and the fish was transferred in a plastic container, which was filled with 5 l of aquarium water without anaesthetic, to recover (Figure 1d).

A faint opercular movement was noted during the first 5 minutes after the transfer, an indication of respiratory depression. In order to increase the water flow through the gills and therefore their oxygenation, an air-stone connected to an air-pump was placed inside the plastic container.

Gradually, the fish exhibited slow movement of the tail and the fins, while after 7 minutes it started to swim normally.

The entire operation, from the induction of the anaesthesia until the fish exhibited normal swimming behaviour, lasted about 25 minutes.

Samples from the excised skin tissues (Figure 1e) were collected, fixed in 10% buffered formalin and after 24 h were processed according to the methods described by Bullock (1989). Sections 7 μm thick were cut using a microtome, stained with hematoxyline – eosin (HE) and observed using light microscopy. Histologically hyperplasia and disorganization of the epidermis (Figure 2a,b) were noticed. Extensive sloughing of epidermal cells of the outermost layers was also

νερό είχε τοποθετηθεί ένας διαχυτής αέρος (πορόλιθος) που ήταν συνδεδεμένος με αεραντλία, προκειμένου να αυξηθεί η ροή του νερού στα βράγχια του ψαριού και κατά συνέπεια και ο αερισμός τους.

Σταδιακά το ψάρι άρχισε να εμφανίζει κάποιες μικρές κινήσεις της ουράς και των πτερυγίων του, ενώ μετά από επτά λεπτά περίπου άρχισε να κολυμπάει κανονικά.

Η όλη διαδικασία της επέμβασης, δηλαδή, από την εγκατάσταση της αναισθησίας μέχρι τη στιγμή που το ψάρι ανέκτησε πλήρως τις αισθήσεις του, διήρκεσε περίπου 25 λεπτά.

Τεμάχια δέρματος που αφαιρέθηκαν από το χρυσόψαρο (Εικόνα 1ε) μονιμοποιήθηκαν σε διάλυμα ουδέτερης φορμόλης 10% και μετά από 24 ώρες έγινε επεξεργασία τους σύμφωνα με τις μεθόδους που περιγράφονται από τον Bullock (1989). Τομές πάχους 7 μμ κόπηκαν με μικροτόμο και χρωματίστηκαν με αιματοξυλίνη – εωσίνη (ΑΕ). Η παρατήρηση των τομών αυτών με οπτικό μικροσκόπιο έδειξε υπερπλασία της επιδερμίδας (Εικόνα 2α,β) και αποδιοργάνωση της δομής της. Οι εξωτερικές στιβάδες της παρουσίαζαν έντονη απόπτωση των επιθηλιακών κυττάρων. Ο αριθμός των βλεννογόνιων κυττάρων της επιδερμίδας ήταν αυξημένος. Κατά τόπους, η επιδερμίδα παρουσίαζε σπογγώδη εμφάνιση. Στο χόριο παρατηρήθηκε συγκέντρωση μελανοφόρων κυττάρων. Τέλος, υπήρχε ιδιαίτερα αυξημένη εναπόθεση λιπώδους ιστού στον υποδόριο ιστό (Εικόνα 2γ).

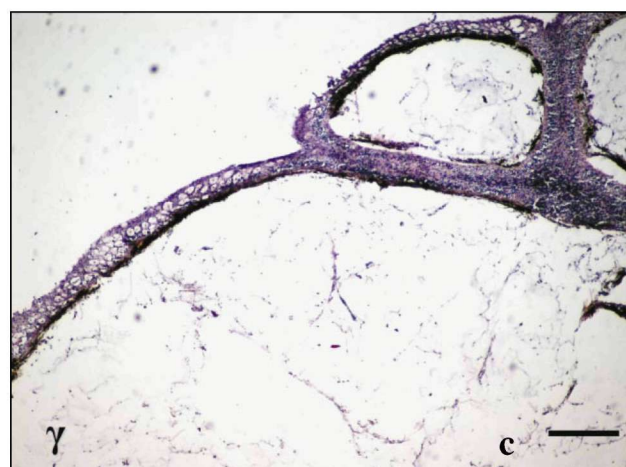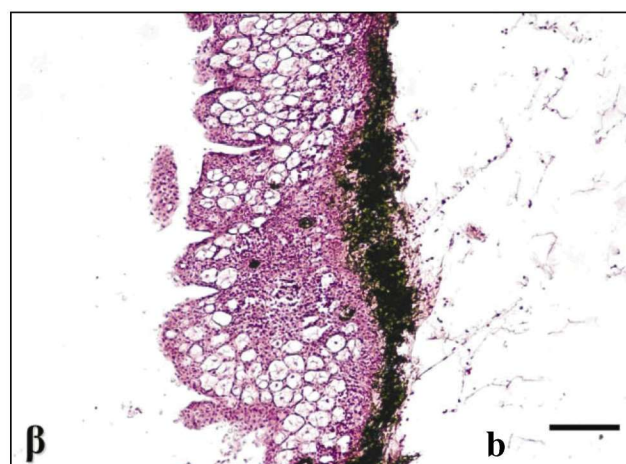
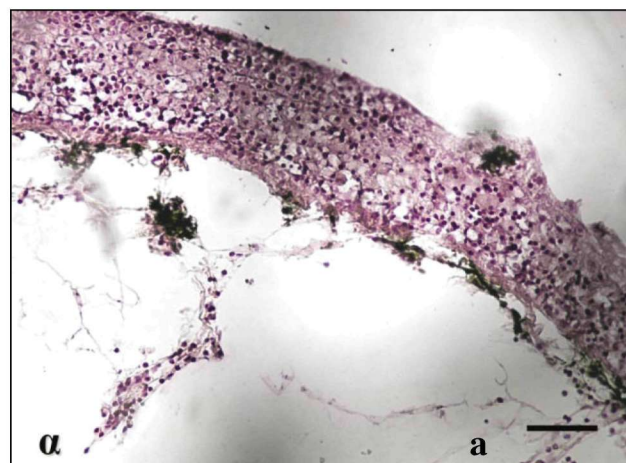
### ΜΕΤΕΓΧΕΙΡΗΤΙΚΗ ΦΑΡΜΑΚΕΥΤΙΚΗ ΑΓΩΓΗ ΚΑΙ ΚΛΙΝΙΚΗ ΕΞΕΛΙΞΗ

Μετά την ανάνηψη από την αναισθησία, το ψάρι τοποθετήθηκε σε πλαστικό σάκο με δύο λίτρα νερό ενυδρείου και μεταφέρθηκε στο σπίτι. Εκεί τοποθετήθηκε σε ενυδρείο 25 λίτρων, αρχικά μόνο του για μερικές εβδομάδες και στη συνέχεια μαζί με ένα άλλο χρυσόψαρο.

Μετά την επέμβαση, επί μία ώρα την ημέρα και για διάστημα πέντε ημερών, γίνονταν στο ψάρι λουτρά με ευρέως φάσματος αντιμικροβιακό nifurpirinol σε δόση 1mg/l νερού. Η χορήγηση ενέσιμων αντιμικροβιακών στο χειρουργημένο ψάρι δεν επιλέχθηκε, διότι θα επέφερε επιπλέον καταπόνησή του, γεγονός που θα επιδείνωνε τη μετεγχειρητική κατάσταση του.

Για την τοπική προστασία του χειρουργικού τραύματος από τα μικρόβια, συστήθηκε η διενέργεια λουτρών με διάλυμα 38% φορμαλδεΰδης στη δόση του 0,1ml/l νερού επί 10 λεπτά ημερησίως για πέντε ημέρες.

Μετεγχειρητικώς, κατά το πρώτο εικοσιτετράωρο, το χρυσόψαρο άρχισε να τρώει. Τις επόμενες ημέρες



**Εικόνα 2. α)** Τομές υπερμεγέθων δερματικών πτυχών από χρυσόψαρο Oranda με υπερπλασία και σπογγίωση της επιδερμίδας (ΑΕ, Ράβδος = 200 μm), **β)** υπερπλασία της επιδερμίδας και αυξημένος αριθμός βλεννογόνιων κυττάρων (ΑΕ, Ράβδος = 200 μm), **γ)** αυξημένη εναπόθεση λίπους στον υποδόριο ιστό (ΑΕ, Ράβδος = 400 μm).

**Figure 2.** Section of overgrown skin holds at a goldfish Oranda: **a)** hyperplasia and spongiosis of epidermis (HE, Bar = 200 μm), **b)** hyperplasia of epidermis and increased number of mucous cells (HE, Bar = 200 μm), **c)** increased deposition of adipose tissue in the subcutaneous layer (HE, Bar = 400 μm).

(Εικόνα 1στ, δ) η όρεξή του παρουσίασε σημαντική βελτίωση σε σχέση με την περίοδο πριν από την επέμβαση. Σύμφωνα με τον ιδιοκτήτη, το ψάρι δεν εμφάνιζε πλέον τάση απομόνωσης.

Τέσσερις ημέρες μετά την επέμβαση, εμφανίστηκαν λευκές κηλίδες στην περιοφθάλμια χώρα απ' όπου είχαν αφαιρεθεί οι δερματικές πτυχές. Οι κηλίδες αυτές πιθανώς οφείλονταν σε ανάπτυξη μυκήτων και αντιμετωπίστηκαν με την εμφάνιση του ψαριού σε διάλυμα χλωριούχου νατρίου 5% επί 10 λεπτά για τρεις ημέρες. Από την πρώτη ήδη ημέρα της θεραπευτικής αγωγής οι κηλίδες άρχισαν να εξαφανίζονται. Περίπου 12 μήνες μετά την επέμβαση, δεν παρατηρήθηκε ανάπτυξη νέων δερματικών πτυχών γύρω από τους οφθαλμούς.

## ΣΥΖΗΤΗΣΗ

Συχνά τα χρυσόψαρα Oranda εμφανίζουν υπερμεγέθη ανάπτυξη δερματικών πτυχών περιμετρικά των οφθαλμών, λόγω αυξημένης εναπόθεσης υποδόριου λιπώδους ιστού (Johnson και Hess 2001). Το χρυσόψαρο του περιστατικού που αντιμετωπίσαμε παρουσίαζε ανάλογες δερματικές πτυχές που καταλάμβαναν όλη την επιφάνεια της κεφαλής, δημιουργώντας πρόβλημα στην όραση του ψαριού. Η αιτιολογία της υπερβολικής ανάπτυξης αυτών των δερματικών πτυχών δεν είναι διευκρινισμένη. Κατά τους Johnson και Hess (2001) η υπερβολική ανάπτυξη αυτών των δερματικών πτυχών της κεφαλής οφείλεται σε γενετικά αίτια ή / και σε περιβαλλοντικούς παράγοντες. Η ποιότητα του νερού, η θερμοκρασία του, η διατροφή των ψαριών και ο συνωστισμός τους μέσα στα ενυδρεία αποτελούν τους περιβαλλοντικούς παράγοντες που επηρεάζουν αυτήν την εναπόθεση υποδόριου λίπους. Αν η ανάπτυξη των πτυχών αυτών είναι μεγάλη, τότε επηρεάζεται σοβαρά η όραση, η λήψη τροφής και η εν γένει συμπεριφορά των ψαριών, βάσει των μαρτυριών των ιδιοκτητών τους. Σχετικά με την αντιμετώπιση των πτυχών αυτών δεν υπάρχουν επιστημονικές δημοσιεύσεις. Οι ιδιοκτήτες ή αφήνουν αθεράπευτα τα ψάρια, τα οποία προοδευτικά οδηγούνται σε καχεξία και στο θάνατο λόγω αδυναμίας λήψης τροφής ή με εμπειρικούς τρόπους, οι οποίοι τις περισσότερες φορές δεν ακολουθούν τους κανόνες ευζωίας των ψαριών (Huntingford et al. 2006), αφαιρούν τις δερματικές πτυχές. Το παρόν περιστατικό αποτελεί την πρώτη επέμβαση εξαίρεσης κεφαλικών δερματικών πτυχών σε χρυσόψαρα Oranda που δημοσιεύεται. Οι εξαιρεθείσες δερματικές πτυχές εξετάστηκαν ιστολογικά και διαπιστώθηκε υπερπλασία της επιδερμίδας και ιδιαίτερα αυξημένη εναπόθεση λιπώδους ιστού στον υποδόριο ιστό, όπως περιγράφηκε από τους Johnson και Hess (2001).

observed. The number of the skin mucous cells was increased. In some areas, spongiosis of the epidermis and increased number of chromatophores in the dermis were observed. Finally, significant deposition of adipose tissue was observed subcutaneously. (Figure 2c).

## POSTOPERATIVE STATUS OF THE FISH AND MEDICATION

After recovery from anaesthesia the fish was placed in a plastic bag containing approximately 2 l of aquarium water in order to be transferred home. Initially, the fish was placed alone in a 25 l aquarium tank for a few weeks, and then, with another goldfish.

For the first 5 days after surgery and for 1 h daily the fish was immersed in Aquafuran solution (1ml/l). It was decided that no antibiotics should be delivered to the fish by injection, because such a procedure would inflict more stress on the fish, something that could potentially have adverse results to the overall status of the fish.

To avoid any infection of the surgical field, baths with formalin (38% solution) at the dose of 0.1 ml/l for 10 minutes daily, for a total of 5 days, were also performed.

The fish started to eat during the first 24 h. The next days (Figure 1f) its appetite improved, compared to the one before surgery and according to the owner, the fish did not exhibit any tendency for isolation.

Four days after surgery, white spots were noted in the surgical field and were probably the result of fungal infection. It was treated by immersing the fish in a 5% solution of NaCl, for 10 minutes daily, for 3 days. After the first day, white spots regression was observed.

## DISCUSSION

Very often, goldfish Oranda exhibit overgrown skin folds in the periocular area due to increased deposition of adipose tissue subcutaneously (Johnson and Hess 2001). In the present case, the goldfish exhibited skin folds that extended in almost all area of the head, especially in the periocular area, thus causing problem in its vision. The etiology of this condition is still not clear. According to Johnson and Hess (2001), the overgrowth of these skin folds is genetically determined, or / and due to environmental factors. The factors that affect the accumulation of adipose tissue subcutaneously are: the temperature and the quality of the water, the diet of the fish and the degree of crowding. According to the owners of goldfish with overgrown skin folds, if the growth of the skin folds is extensive, then the vision of the fish can be severely affected, as well as the feed uptake and the overall behaviour of the fish. Regarding the treatment of those skin folds, there

Σχετικά με τη μετεγχειρητική εξέλιξη δεν υπάρχουν βιβλιογραφικές αναφορές. Ανεπίσημες πηγές, που είναι κυρίως ιστοσελίδες, αναφέρουν ότι παρόμοιες πτυχές μπορεί να επανεμφανιστούν μετά την εξαίρεσή τους. Το χρυσόψαρο από το οποίο εξαιρέσαμε τις δερματικές πτυχές παρακολούθηθηκε μετεγχειρητικώς επί 12 μήνες περίπου. Κατά το διάστημα αυτό δεν παρατηρήθηκε επανεμφάνιση τέτοιων δερματικών πτυχών. Εφόσον δεν είναι ξεκάθαρη ακόμα η αιτιολογία αυτής της κατάστασης, πιστεύεται ότι και άλλοι παράγοντες, εκτός από αυτούς που αναφέρονται από τους Johnson και Hess (2001), επηρεάζουν την ανάπτυξη των δερματικών πτυχών της κεφαλής των χρυσόψαρων Oranda. Στο παρόν περιστατικό δεν παρατηρήθηκε επανεμφάνιση των πτυχών, παρ' όλο που δεν άλλαξε το γενετικό υλικό του ψαριού, όπως, επίσης, δεν μεταβλήθηκαν σημαντικά και οι περιβαλλοντικοί παράγοντες. Είναι, επίσης, πιθανόν ο τρόπος εξαίρεσης των πτυχών να είναι καθοριστικός παράγοντας της μετεγχειρητικής εξέλιξης.

Το αποτέλεσμα της παρούσας επέμβασης, εκτός της αφαίρεσης των δερματικών πτυχών, ήταν και η σαφής βελτίωση της συμπεριφοράς του ψαριού, κάτι που καταδεικνύει ότι η επέμβαση βελτίωσε σημαντικά την ποιότητα της ζωής του. □

are no published reports. The owners either leave the fish untreated, which gradually become cachectic and eventually die due to inability to uptake food, or using various methods, which in most cases do not respect the welfare of the fish (Huntingford et al. 2006), remove these folds. The present case is the first surgical excision of these skin folds that is published. The excised skin folds were also examined histologically and hyperplasia of the epidermal cells and increased deposition of adipose tissue subcutaneously were noted, as described by Johnson and Hess (2001).

Regarding the postoperative status of the fish, there are no published reports. There is only some unpublished information, mostly in internet sites, according to which new skin folds may appear after their excision. In the present case, the goldfish was monitored for about 12 months and in this period no regrowth of the skin folds was observed. Since the etiology of this condition is still not clear, it is believed that other actors, apart from those suggested by Johnson and Hess (2001), affect the growth of these skin folds on the head of Oranda goldfish. In the present case, there were no changes in the genetic material of the fish and no significant changes in its environment. It might also be of great importance the method by which the skin folds are excised.

The surgical excision of the overgrown skin folds described in this paper improved significantly the overall behaviour of the fish, which proves that the operation had a significant positive effect on the quality of fish's life. □

## BIBΛΙΟΓΡΑΦΙΑ - REFERENCES

- Bailey M, Sandford G (1997) *The Ultimate Aquarium*. Lorenz Books, Spain, pp 256
- Bullock AM (1989) *Laboratory Methods*. In: *Fish Pathology*. 2nd ed. Baillière Tindall, London. 374-406
- Govett PD, Olby NJ, Marcellin-Little DJ, Rotstein DS, Reynolds TL, Lewbart GA (2004) Stabilisation of scoliosis in two koi (*Cyprinus carpio*). *Vet Rec*, 155: 115-119
- Johnson EL, Hess R (2001) *Fancy Goldfish: Complete Guide to Care and Collecting*. Weatherhill, Boston, USA, pp 176
- Huntingford FA, Adams C, Braithwaite VA, Kadri ST, Pottinger G, Sandøe P, Turnbull J.F (2006) *Current Issues in Fish Welfare*. *J. Fish Biol.* 68: 332-372.
- Lewbart GA, Spodnick G, Barlow N, Love NE, Geoly F, Bakal RS (1998) Surgical removal of an undifferentiated abdominal sarcoma from a koi (*Cyprinus carpio*). *Vet Rec*, 143: 556-558
- Nadelstein B, Bakal R, Lewbart GA (1997) Orbital exenteration and placement of a prosthesis in fish. *J Am Vet Med Ass*, 211: 603-606
- O' Hagan BJ, Raidal SR (2006) Surgical removal of retrobulbar hemangioma in a goldfish (*Carassius auratus*). *Veterinary Clinics of North America. Exotic Anim Pract*, 9: 729-733
- Raidal SR, Shearer PL, Stephens F, Richardson J (2006) Surgical removal of an ovarian tumour in a koi carp (*Cyprinus carpio*). *Australian Veterinary Journal*, 84: 178-181
- Traves-Brown KM (2000) *Applied Fish Pharmacology*. Kluwer Academic Publishers, Dordrecht. 412
- Weisse C, Weber ES, Matzkin Z, Klidde A (2002) Surgical removal of a seminoma from a black sea bass. *J Am Vet Med Ass*, 221: 280-283