ePublishing

Journal of the Hellenic Veterinary Medical Society

Vol 57, No 2 (2006)



Current concepts in the diagnosis of pancreatitis in dags and cats

P. G. XENOULIS (Π.Γ. ΞΕΝΟΥΛΗΣ), J. M. STEINER

doi: 10.12681/jhvms.15026

To cite this article:

XENOULIS (Π.Γ. ΞΕΝΟΥΛΗΣ) P. G., & STEINER, J. M. (2017). Current concepts in the diagnosis of pancreatitis in dags and cats. *Journal of the Hellenic Veterinary Medical Society*, *57*(2), 157–164. https://doi.org/10.12681/jhvms.15026

https://epublishing.ekt.gr | **e-Publisher:** EKT | **Downloaded at:** 11/07/2025 22:46:01

ΠΕΡΙΟΔΙΚΟ ΤΗΣ ΕΛΛΗΝΙΚΗΣ ΚΤΗΝΙΑΤΡΙΚΗΣ ΕΤΑΙΡΕΙΑΣ 2006, 57(2): 157-164
JOURNAL OF THE HELLENIC VETERINARY MEDICAL SOCIETY 2006, 57(2): 157-164

Ανασκόπηση
Review article

Σύγχρονες απόψεις σχετικές με τη διάγνωση της παγκρεατίτιδας στο σκύλο και τη γάτα

Π.Γ. Ξενούλης, J.M. Steiner

ΠΕΡΙΛΗΨΗ. Η παγκρεατίτιδα αποτελεί το πιο συχνό νόσημα της εξωκρινούς μοίρας του παγκρέατος τόσο στο σκύλο όσο και στη γάτα, στην πλειονότητα όμως των περιπτώσεων παραμένει αδιάγνωστη λόγω των δυσκολιών που παρουσιάζει η διάγνωσή της στην κλινική πράξη. Αιματολογική και βιοχημική εξέταση, καθώς και ανάλυση ούρου, θα πρέπει να γίνονται σε όλα τα ζώα με υποψία παγκρεατίτιδας, παρά το γεγονός ότι τα ευρήματά τους είναι μη ειδικά. Από τις απεικονιστικές μεθόδους, η υπερηχοτομογραφική εξέταση είναι ιδιαίτερα χρήσιμη για τη διάγνωση της παγκρεατίτιδας, η χρησιμότητά της όμως εξαρτάται σε μεγάλο βαθμό από την πείρα του κτηνιάτρου. Η απλή ακτινογραφία κοιλίας χρησιμεύει κυρίως στον αποκλεισμό παθολογικών καταστάσεων με κλινική εικόνα παρόμοια με αυτήν της παγκρεατίτιδας, ενώ η αξονική τομογραφία δεν συστήνεται για τη διάγνωση της παγκρεατίτιδας στο σκύλο και τη γάτα. Επί του παρόντος, η ιστοπαθολογική εξέταση βιοψιών του παγκρέατος αποτελεί τη μόνη μέθοδο με την οποία μπορεί να επιβεβαιωθεί η ύπαρξη παγκρεατίτιδας, ο αποκλεισμός της νόσου όμως μπορεί να είναι δύσκολος. Στη γάτα, οι δραστηριότητες της αμυλάσης και της λιπάσης του ορού του αίματος δεν παρουσιάζουν καμία διαγνωστική αξία, ενώ αποτελούν μια λογική και συνήθη αρχική προσέγγιση σκύλων με υποψία παγκρεατίτιδας. Η δοκιμή TLI παρουσιάζει περιορισμένη χρησιμότητα για τη διάγνωση της παγκρεατίτιδας, κυρίως λόγω της χαμηλής της ευαισθησίας. Τέλος, η δοκιμή PLI αποτελεί τη διαγνωστική μέθοδο εκλογής για τη διάγνωση της παγκρεατίτιδας τόσο στο σκύλο όσο και στη γάτα.

Λέξεις ευρετηρίασης: σκύλος, γάτα, παγκρεατίτιδα, διάγνωση

Current concepts in the diagnosis of pancreatitis in dogs and cats

Xenoulis P.G., Steiner J.M.

ABSTRACT. Pancreatitis is the most common disorder of the exocrine pancreas in both dogs and cats. Ante-mortem diagnosis of pancreatitis can be challenging and the majority of cases is believed to remain undiagnosed. Complete blood count, serum biochemistry profile and urinalysis should always be performed in dogs and cats suspected of having pancreatitis, although findings are non-specific for pancreatitis. Abdominal ultrasonography is very useful for the diagnosis of pancreatitis, although the diagnostic utility depends largely on the clinician's experience. Abdominal radiography is a useful diagnostic tool for the exclusion of other diseases that may cause similar clinical signs to those of pancreatitis. Computed tomography has not been shown to be useful for the diagnosis of canine or feline pancreatitis and thus it cannot be recommended. Histopathologic examination of the pancreas is the only method to definitively diagnose pancreatitis, but exclusion of the disease is difficult. Serum amylase and lipase activities are of no clinical value in cats and should not be used for the diagnosis of pancreatitis in this species. In dogs, these tests may still have some clinical utility as an initial approach to animals with suspected pancreatitis. Due to its low sensitivity, serum TLI concentrations are considered of limited usefulness in diagnosing pancreatitis in dogs and cats. Finally, serum PLI concentrations are currently considered to be the most sensitive and specific test for the diagnosis of canine and feline pancreatitis.

Key words: dog, cat, pancreatitis, diagnosis

ΕΙΣΑΓΩΓΗ

Η παγκρεατίτιδα είναι το πιο συχνό νόσημα της εξωκρινούς μοίρας του παγκρέατος τόσο στο σκύλο όσο και στη γάτα και έχει πλέον καθιερωθεί ως κλινικά σημαντικό νόσημα και στα δύο αυτά είδη (Anderson and Low 1965, Macy 1989, Hänichen and Minkus 1990, Hill and Van Winkle 1993, Simpson 2001, Williams and Steiner 2005). Η ακριβής συχνότητα εμφάνισης της παγκρεατίτιδας είναι άγνωστη, όμως νεκροτομικά ευρήματα μιας μεγάλης αναδρομικής μελέτης έδειξαν ότι περίπου στο 0,9% 9.342 σκύλων και στο 0,6% 6.504 γατών, το πάγκρεας εμφάνιζε παθολογοανατομικές αλλοιώσεις παγκρεατίτιδας (Hänichen and Minkus 1990). Η κλινική διάγνωση της παγκρεατίτιδας ήταν και πα-

Εργαστήριο Γαστρεντερολογίας, Τμήμα Κλινικών Μικρών Ζώων, Πανεπιστήμιο Τέξας A&M, Η.Π.Α.

Ημερομηνία υποβολής: 01.06.2006
Ημερομηνία εγκρίσεως: 18.08.2006

Gastrointestinal Laboratory, Department of Small Animal Clinical Sciences, Texas A&M University, USA

Submission date: 01.06.2006
Approval date: 18.08.2006

ραμένει δύσκολη, ενώ πρόσφατες μελέτες δείχνουν ότι στην πλειονότητα των περιπτώσεων παραμένει κλινικά αδιάγνωστη, κυρίως λόγω των μη ειδικών κλινικών, αιματολογικών και βιοχημικών ευρημάτων που τη χαρακτηρίζουν, καθώς και τη μέχρι πρόσφατα έλλειψη ειδικών και ευαίσθητων διαγνωστικών μεθόδων (Simpson et al. 1994, Steiner 2003, Newman et al. 2004).

ΙΣΤΟΡΙΚΟ ΚΑΙ ΚΛΙΝΙΚΗ ΕΙΚΟΝΑ

Αν και η παγκρεατίτιδα μπορεί να εμφανιστεί σε σκύλους κάθε ηλικίας, σκύλοι μέσης ή μεγάλης ηλικίας (συνήθως άνω των πέντε ετών) φαίνεται ότι πάσχουν συχνότερα από αυτήν (Cook et al. 1993, Hess et al. 1998, Hess et al. 1999). Επίσης, προδιάθεση εμφανίζουν παχύσαρκοι ή υπέρβαροι σκύλοι, καθώς και σκύλοι που ανήκουν σε ορισμένες φυλές (π.χ. Miniature Schnauzers, Yorkshire Terriers) (Anderson and Low 1965, Cook et al. 1993, Hess et al. 1998, Hess et al. 1999). Σε αρκετές περιπτώσεις, στο ιστορικό αναφέρεται η κατανάλωση πλούσιας σε λίπος τροφής ή η χορήγηση κάποιου φαρμάκου (Williams and Steiner 2005). Η κλινική εικόνα ποικίλλει ανάλογα με τη βαρύτητα της νόσου και οι ήπιες μορφές συχνά παραμένουν υποκλινικές. Σε πιο σοβαρές περιπτώσεις είναι δυνατό να εμφανιστούν ανορεξία (91%), έμετος (90%), αδυναμία (79%) και διάρροια (33%), ενώ κατά την κλινική εξέταση διαπιστώνονται αφυδάτωση (97%), κοιλιακό άλγος (58%), πυρετός (32%) και ίκτερος (26%) (Hess et al. 1998). Ειδικά ο συνδυασμός εμέτου και κοιλιακού άλγους θεωρείται ενδεικτικός παγκρεατίτιδας στο σκύλο (Steiner 2003). Σε ακόμη πιο σοβαρές περιπτώσεις είναι δυνατό να εμφανιστούν νευρικά συμπτώματα, καρδιαγγειακό shock, σύνδρομο διάχυτης ενδοαγγειακής πήξης και σηψαιμία (Anderson and Low 1965, Cook et al. 1993, Hess et al. 1999, Ruaux 2000, Steiner 2003).

Γάτες κάθε ηλικίας, φυλής και γένους μπορεί να εμφανίσουν παγκρεατίτιδα (Macy 1989, Hill and Van Winkle 1993, Akol et al. 1993, Swift et al. 2000, Gerhardt et al. 2001, Kimmel et al. 2001, Ferreri et al. 2003, Forman et al. 2004). Οι περισσότερες μελέτες δείχνουν ότι στην πλειοψηφία των περιπτώσεων προσβάλλονται γάτες της φυλής κοινή ευρωπαϊκή, ενώ σε μια μελέτη (Hill and Van Winkle 1993) η φυλή Siamese εμφάνιζε προδιάθεση. Γάτες με παγκρεατίτιδα (ακόμη και βαριάς μορφής) εμφανίζουν συνήθως πιο ήπια και λιγότερο ειδικά συμπτώματα σε σχέση με τους σκύλους. Πολλές περιπτώσεις θεωρείται ότι παραμένουν υποκλινικές και, κατά συνέπεια, αδιάγνωστες. Τα πιο συχνά εμφανιζόμενα συμπτώματα είναι ανορεξία (63%-97%), κατάπτωση (50%-100%) και απώλεια βάρους (21%-40%), ενώ, σε αντίθεση με το σκύλο, γαστρεντερικά συμπτώματα, όπως έμετος (35%-52%) και διάρροια (11%-15%), καθώς και κοιλιακό άλγος (10%-25%), εμφανίζονται λιγότερο συχνά (Hill and Van Winkle 1993, Gerhardt et al. 2001, Kimmel et al. 2001, Ferreri et al. 2003). Κατά την κλινική εξέταση συχνά διαπιστώνονται αφυδάτωση, υποθερμία (συχνότερα) ή πυρετός και ίκτερος (Hill and Van Winkle 1993, Simpson et al. 1994, Kimmel et al. 2001, Ferreri et al. 2003). Επίσης, σε μερικές γάτες (3%-23%), ανιχνεύεται κατά την ψηλάφηση μάζα στην πρόσθια κοιλία (Hill and Van Winkle 1993, Kimmel et al. 2001, Ferreri et al. 2003).

Τέλος, τόσο στο σκύλο όσο και στη γάτα, είναι δυνατό να εμφανίζονται συμπτώματα που οφείλονται σε υποκείμενες παθολογικές καταστάσεις ή σε επιπλοκές της παγκρεατίτιδας (π.χ. πολυουρία/πολυδιψία σε ζώα με σακχαρώδη διαβήτη) (Hess et al. 1998, Kimmel et al. 2001).

ΕΡΓΑΣΤΗΡΙΑΚΕΣ ΕΞΕΤΑΣΕΙΣ

Αιματολογική εξέταση, απλή βιοχημική εξέταση και ανάλυση ούρου

Αιματολογική και απλή βιοχημική εξέταση, καθώς και ανάλυση ούρου, πρέπει να γίνονται σε κάθε σκύλο ή γάτα με υποψία παγκρεατίτιδας (Steiner 2003). Παρά το γεγονός ότι τα ευρήματα αυτών των εξετάσεων είναι μη ειδικά και δεν μπορούν να επιβεβαιώσουν ή να αποκλείσουν την ύπαρξη παγκρεατίτιδας, είναι εξαιρετικά χρήσιμα για τη διάγνωση ή τον αποκλεισμό νοσημάτων με παρόμοια κλινική εικόνα και δίνουν σημαντικές πληροφορίες για τη γενική κατάσταση του ζώου (Steiner 2003).

Πιθανά αιματολογικά ευρήματα σε σκύλους και γάτες με παγκρεατίτιδα είναι η λευκοκυττάρωση (62% των σκύλων, 30%-62% των γατών) ή, λιγότερο συχνά, λευκοπενία (3% των σκύλων, 5%-15% των γατών) και η, αναγεννητική ή μη, αναιμία (29% των σκύλων, 10%-26% των γατών) (Hill and Van Winkle 1993, Hess et al. 1998, Gerhardt et al. 2001, Ferreri et al. 2003, Forman et al. 2004). Ζώα με αφυδάτωση είναι δυνατό να εμφανίζουν αιμοσυμπύκνωση (Hill and Van Winkle 1993). Σε περίπτωση που υπάρχει θρομβοκυτταροπενία, πρέπει να διερευνάται το ενδεχόμενο διάχυτης ενδοαγγειακής πήξης (Steiner 2003). Στη βιοχημική εξέταση συχνά διαπιστώνονται αυξημένα ηπατικά ένζυμα (κυρίως ALT ή/και ALP) και υπερχολερυθριναιμία, ευρήματα τα οποία στη γάτα συχνά συνδέονται με τη συνύπαρξη χολαγγειίτιδας ή/και λιποείδωσης του ήπατος (Hill and Van Winkle 1993, Akol et al. 1993, Gerhardt et al. 2001, Ferreri et al. 2003). Η αζωθαιμία είναι λιγότερο συχνό εύρημα και μπορεί να οφείλεται είτε σε αφυδάτωση λόγω εμέτου ή/και διάρ-

ροιας (προνεφρική αζωθαιμία) ή σε συνυπάρχουσα νεφρική νόσο (νεφρική αζωθαιμία) (Hill and Van Winkle 1993, Akol et al. 1993, Hess et al. 1998, Gerhardt et al. 2001, Ferreri et al. 2003). Άλλα πιθανά ευρήματα περιλαμβάνουν την υπερχολοστερολαιμία (κυρίως στη γάτα), την υπερτριγλυκεριδαιμία (κυρίως στο σκύλο), την υπολευκωματιναιμία και την υπεργλυκαιμία (Hill and Van Winkle 1993, Akol et al. 1993, Hess et al. 1998, Gerhardt et al. 2001, Ferreri et al. 2003). Η τελευταία, σε ορισμένες περιπτώσεις, είναι δυνατό να οφείλεται σε συνυπάρχοντα σακχαρώδη διαβήτη (Hess et al. 1999, Ferreri et al. 2003). Σε αντίθεση με το σκύλο, μια από τις πιο συχνές και κλινικά σημαντικές ηλεκτρολυτικές διαταραχές σε γάτες με παγκρεατίτιδα είναι η υπασβεστιαιμία (3%-5% των σκύλων, 45%-65% των γατών) (Hill and Van Winkle 1993, Hess et al. 1998, Hess et al. 1999, Swift et al. 2000, Kimmel et al. 2001, Ferreri et al. 2003). Η παρουσία υπασβεστιαιμίας (ολικό ή/και ιονισμένο ασβέστιο) σε γάτες με συμβατή κλινική εικόνα θα πρέπει πάντα να εγείρει την υποψία παγκρεατίτιδας. Επίσης, η παρουσία υπασβεστιαιμίας έχει συνδεθεί με κακή πρόγνωση στις γάτες (Kimmel et al. 2001, Ferreri et al. 2003). Άλλες πιθανές ηλεκτρολυτικές διαταραχές περιλαμβάνουν την υποκαλιαιμία, την υπονατριαιμία και την υποχλωριαιμία. Επίσης, σε μια σχετικά πρόσφατη μελέτη διαπιστώθηκε ότι μερικές γάτες με παγκρεατίτιδα εμφανίζουν υποκοβαλαμιναιμία (έλλειψη βιταμίνης B_{12}), η οποία πιθανότατα οφείλεται σε συνυπάρχουσα νόσο του λεπτού εντέρου (Simpson et al. 2001). Πρέπει, τέλος, να σημειωθεί ότι σε πολλές περιπτώσεις παγκρεατίτιδας και κυρίως στις ήπιες μορφές, τα αποτελέσματα της αιματολογικής και βιοχημικής εξέτασης μπορεί να βρίσκονται μέσα στα φυσιολογικά για το κάθε ζωικό είδος εύρος.

Με την ανάλυση ούρου είναι δυνατός ο χαρακτηρισμός της αζωθαιμίας ως νεφρική ή προνεφρική. Επίσης, σε περίπτωση ύπαρξης γλυκοζουρίας ή/και κετονουρίας πρέπει να διερευνάται το ενδεχόμενο συνυπάρχοντος σακχαρώδους διαβήτη.

Παγκρεατικά ένζυμα

Δραστηριότητες της αμυλάσης και της λιπάσης του ορού του αίματος

Ο προσδιορισμός των δραστηριοτήτων της αμυλάσης και της λιπάσης του ορού του αίματος έχει χρησιμοποιηθεί εδώ και αρκετές δεκαετίες για τη διάγνωση της παγκρεατίτιδας στο σκύλο (Brobst et al. 1970, Strombeck et al. 1981). Το γεγονός, όμως, ότι και τα δυο αυτά ένζυμα προέρχονται τόσο από το πάγκρεας όσο και από άλλους ιστούς, σε συνδυασμό με την αδυναμία των παραδοσιακών καταλυτικών μεθόδων να διαχωρίσουν τις αμυλάσες και τις λιπάσες με βάση τον ιστό προέλευσής τους, οδηγούν σε χαμηλή ειδικότητα των ενζύμων αυτών για τη διάγνωση της παγκρεατίτιδας (Strombeck et al. 1981, Simpson et al. 1991). Αύξηση των δραστηριοτήτων της αμυλάσης και της λιπάσης του ορού μπορεί να προκληθεί από εξωπαγκρεατικά νοσήματα, όπως για παράδειγμα νοσήματα του ήπατος, του εντέρου και των νεφρών, καθώς και από διάφορες νεοπλασίες (Strombeck et al. 1981,. Polzin et al. 1983). Επίσης, η εξωγενής χορήγηση γλυκοκορτικοειδών μπορεί να προκαλέσει αύξηση της δραστηριότητας της λιπάσης και μείωση της δραστηριότητας της αμυλάσης του ορού (Parent 1982). Επιπλέον, οι ευαισθησίες των δύο αυτών ενζύμων για τη διάγνωση της παγκρεατίτιδας είναι λιγότερο από ικανοποιητικές (Strombeck et al. 1981, Mansfield and Jones 2000b, Steiner et al. 2001a).

Είναι πλέον αποδεκτό ότι, στις γάτες, ο προσδιορισμός των δραστηριοτήτων της αμυλάσης και της λιπάσης του ορού δεν έχει καμία διαγνωστική αξία και δεν θα πρέπει να χρησιμοποιείται για τη διάγνωση της παγκρεατίτιδας στο ζωικό αυτό είδος (Hill and Van Winkle 1993, Parent et al. 1995, Steiner 2003). Αντίθετα, στο σκύλο, η μέτρηση των δραστηριοτήτων των δύο αυτών ενζύμων παρουσιάζει κάποια σχετικά περιορισμένη χρησιμότητα. Δεδομένου ότι οι εξετάσεις αυτές έχουν χαμηλό κόστος και τα αποτελέσματά τους είναι διαθέσιμα σε σύντομο χρονικό διάστημα, αποτελούν λογική αρχική προσέγγιση σκύλων με υποψία παγκρεατίτιδας (Steiner 2003). Μόνο αυξήσεις της δραστηριότητας των ενζύμων αυτών τουλάχιστον 3 φορές πάνω από την ανώτερη φυσιολογική τιμή, θα πρέπει να εκλαμβάνονται ως ενδεικτικές πιθανής παγκρεατίτιδας (Steiner 2003). Η τελική διάγνωση, όμως, της παγκρεατίτιδας θα πρέπει να τίθεται μόνο μετά από χρήση πιο ειδικών μεθόδων, καθώς περίπου το 50% των σκύλων με αυξημένες τιμές αμυλάσης ή/και λιπάσης του ορού δεν έχουν παγκρεατίτιδα (Mansfield and Jones 2000b). Επίσης, φυσιολογικές τιμές αμυλάσης ή/και λιπάσης του ορού δεν μπορούν σε καμιά περίπτωση να αποκλείσουν το ενδεχόμενο της παγκρεατίτιδας. Για παράδειγμα, σε μια αναδρομική μελέτη 70 σκύλων με ιστολογικά επιβεβαιωμένη παγκρεατίτιδα, η δραστηριότητα της λιπάσης ήταν φυσιολογική στο 61% των περιπτώσεων (Hess et al. 1998). Έτσι και πάλι, θα πρέπει να χρησιμοποιούνται πιο ευαίσθητες διαγνωστικές εξετάσεις.

Δοκιμή ανοσοανίχνευσης της θρυψίνης [Trypsin-like immunoreactivity (TLI)]

Η δοκιμή TLI είναι μια ανοσομέθοδος που ανιχνεύει θρυψινογόνο και, όταν αυτή υπάρχει, θρυψίνη στον ορό του αίματος (Steiner 2003). Είναι ειδική για

κάθε είδος ζώου και διαθέσιμη τόσο για το σκύλο (cTLI) όσο και για τη γάτα (fTLI) (Williams and Batt 1983, Steiner et al. 2000). Κάτω από φυσιολογικές συνθήκες, οι τιμές της TLI είναι χαμηλές, αφού το θρυψινογόνο που παράγεται από τα κύτταρα των αδενοκυψελών του παγκρέατος εκκρίνεται στον παγκρεατικό πόρο, ενώ μόνο μικρές ποσότητες περνούν στα αγγεία. Σε καταστάσεις, όμως, φλεγμονής του παγκρέατος, το θρυψινογόνο και η πρώιμα ενεργοποιημένη θρυψίνη περνούν σε μεγάλες ποσότητες στην κυκλοφορία του αίματος και ανιχνεύονται με τη δοκιμή TLI (Steiner 2003). Το θρυψινογόνο και η θρυψίνη, σε αντίθεση με την αμυλάση και τη λιπάση, είναι αποκλειστικά παγκρεατικής προέλευσης (Williams and Batt 1988, Simpson et al. 1991).

Η ειδικότητα της δοκιμής TLI για τη διάγνωση της παγκρεατίτιδας στο σκύλο είναι σχετικά υψηλή, αν και λόγω της απέκκρισης του θρυψινογόνου και της θρυψίνης με τους νεφρούς οι τιμές της TLI πιθανότατα αυξάνονται σε περιπτώσεις νεφρικής ανεπάρκειας (Swift et al. 2000). Από την άλλη πλευρά, η ευαισθησία της μεθόδου αυτής για τη διάγνωση της παγκρεατίτιδας στο σκύλο είναι χαμηλή (μόνο περίπου το 35% των σκύλων με παγκρεατίτιδα έχουν τιμές TLI διαγνωστικές παγκρεατίτιδας), γεγονός το οποίο πιθανότατα οφείλεται στους σύντομους χρόνους ημίσιας ζωής της θρυψίνης και του θρυψινογόνου στο αίμα (Mansfield and Jones 2000b, Steiner et al. 2001a). Δεδομένου του μεγαλύτερου κόστους και χρόνου αναμονής των αποτελεσμάτων της δοκιμής TLI, η μέτρηση της TLI δεν φαίνεται να παρουσιάζει σημαντικά προτερήματα σε σχέση με τη μέτρηση των δραστηριοτήτων της αμυλάσης και της λιπάσης του ορού για τη διάγνωση της παγκρεατίτιδας στο σκύλο (Steiner 2003). Επιπλέον, οι συγκριτικά καλύτερες αποδόσεις άλλων διαγνωστικών μεθόδων (PLI, υπερηχοτομογραφική εξέταση) έχουν κατατάξει την TLI στις δοκιμές περιορισμένης χρησιμότητας για τη διάγνωση της παγκρεατίτιδας στο σκύλο.

Στη γάτα, η ευαισθησία και η ειδικότητα της δοκιμής TLI για τη διάγνωση της παγκρεατίτιδας είναι ανάλογες με αυτές του σκύλου (Swift et al. 2000, Gerhardt et al. 2001, Ferreri et al. 2003, Forman et al. 2004). Αυξημένες τιμές TLI έχουν αναφερθεί σε γάτες με φυσιολογικό ιστολογικά πάγκρεας, οι οποίες έπασχαν από ιδιοπαθή φλεγμονώδη νόσο του εντέρου ή γαστρεντερικό τύπο λεμφώματος (Simpson et al. 2001, Forman et al. 2004). Επίσης, η νεφρική ανεπάρκεια είναι πιθανό να προκαλέσει αύξηση των τιμών της TLI (Swift et al. 2000). Όπως και στο σκύλο, η ευαισθησία της μεθόδου αυτής είναι χαμηλή (28%-33%) για τη διάγνωση της παγκρεατίτιδας στη γάτα (Gerhardt et al. 2001, Forman et al. 2004).

Δοκιμή ανοσοανίχνευσης της παγκρεατικής λιπάσης [Pancreatic lipase immunoreactivity (PLI)]

Η δοκιμή PLI είναι μια ανοσομέθοδος που ανιχνεύει την παγκρεατική λιπάση του ορού του αίματος. Είναι ειδική για κάθε είδος ζώου και διαθέσιμη τόσο για το σκύλο (cPLI) όσο και για τη γάτα (fPLI) (Steiner et al. 2003b, Steiner et al. 2004). Η παγκρεατική λιπάση παράγεται αποκλειστικά από τα κύτταρα των αδενοκυψελών του παγκρέατος και κάτω από φυσιολογικές συνθήκες περνά στα αγγεία μόνο σε μικρό βαθμό. Αντίθετα, σε καταστάσεις φλεγμονής του παγκρέατος περνά στην κυκλοφορία σε μεγάλες ποσότητες προκαλώντας αύξηση των τιμών της PLI. Σε αντίθεση με τις παραδοσιακές καταλυτικές μεθόδους, οι οποίες μετρούν αδιάκριτα τη δραστηριότητα της λιπάσης ανεξάρτητα από τον ιστό προέλευσής της (π.χ. λιπάση παγκρεατικής, γαστρικής και εντερικής προέλευσης), η δοκιμή PLI μετρά τη συγκέντρωση ειδικά της παγκρεατικής λιπάσης και είναι κατ' επέκταση ειδική για την παγκρεατική λειτουργία (Steiner et al. 2006).

Επί του παρόντος, η δοκιμή PLI θεωρείται η μέθοδος εκλογής για τη διάγνωση της παγκρεατίτιδας στο σκύλο (Steiner et al. 2001a, Steiner 2003, Williams and Steiner 2005). Η ευαισθησία της, που είναι περίπου 82%, είναι κατά πολύ υψηλότερη αυτών της TLI (35%), της υπερηχοτομογραφικής εξέτασης (68%), καθώς και των δραστηριοτήτων της αμυλάσης και της λιπάσης του ορού (Hess et al. 1998, Mansfield and Jones 2000b, Steiner et al. 2001a). Επίσης, οι τιμές της PLI δεν φαίνεται να επηρεάζονται από τη νεφρική ανεπάρκεια ή από τη χορήγηση γλυκοκορτικοειδών (Steiner et al. 2001b, Steiner et al. 2003a). Πρόσφατα, αναπτύχθηκε μια νέα μέθοδος για τη μέτρηση της PLI του σκύλου (Spec cPL™ - Idexx Laboratories), η οποία αναμένεται να αυξήσει τη διαθεσιμότητα της PLI του σκύλου στην κλινική πράξη. Αυτή η μέθοδος έχει την ίδια ευαισθησία και ειδικότητα για τη διάγνωση της παγκρεατίτιδας του σκύλου με την αρχική PLI και μπορεί να χρησιμοποιείται εναλλακτικά με την τελευταία.

Στη γάτα, πειραματικές και κλινικές μελέτες εφαρμογής της δοκιμής PLI για τη διάγνωση της παγκρεατίτιδας έχουν δείξει ενθαρρυντικά αποτελέσματα (Williams et al. 2003, Forman et al. 2004). Σε μια από αυτές τις μελέτες, η δοκιμή PLI είχε την ίδια ευαισθησία με την υπερηχοτομογραφική εξέταση (67%), ενώ ήταν κατά πολύ πιο ευαίσθητη από την TLI (28%) (Forman et al. 2004). Δεδομένου ότι για την υπερηχοτομογραφική εξέταση απαιτείται μεγάλη πείρα από τη μεριά του κτηνιάτρου, η δοκιμή PLI αποτελεί πιο πρακτική μέθοδο για τη διάγνωση της παγκρεατίτιδας στη γάτα. Επί του παρόντος, η δοκιμή PLI για γάτες προσφέρεται αποκλειστικά και μόνο από ένα εργαστήριο

(Gastrointestinal Laboratory, Texas A&M University, www.cvm.tamu.edu/gilab).

ΑΠΕΙΚΟΝΙΣΤΙΚΕΣ ΕΞΕΤΑΣΕΙΣ

Ακτινολογική εξέταση

Η απλή ακτινογραφία κοιλίας αποτελεί μέθοδο με χαμηλή ευαισθησία και ειδικότητα για τη διάγνωση της παγκρεατίτιδας τόσο στο σκύλο (ευαισθησία 24%) όσο και τη γάτα (Hill and Van Winkle 1993, Akol et al. 1993, Hess et al. 1998, Gerhardt et al. 2001, Ferreri et al. 2003). Στην πλειοψηφία των περιπτώσεων, η ακτινολογική εικόνα είναι φυσιολογική ή εμφανίζει μη ειδικά ευρήματα. Πιθανά ακτινολογικά ευρήματα σε σκύλους και γάτες με οξεία παγκρεατίτιδα είναι η μείωση της ευκρίνειας και η αυξημένη ακτινοσκιερότητα στο δεξιό πρόσθιο τμήμα της κοιλίας, η εκτόπιση κοιλιακών οργάνων (κυρίως του στομάχου και του δωδεκαδακτύλου) από τη φυσιολογική τους θέση, καθώς και η διάταση (λόγω συγκέντρωσης υγρού ή/και αερίων) του εντέρου (Hill and Van Winkle 1993, Akol et al. 1993, Hess et al. 1998, Gerhardt et al. 2001, Ferreri et al. 2003). Παρά το γεγονός ότι η απλή ακτινολογική εξέταση είναι αδύνατο να επιβεβαιώσει ή να αποκλείσει την ύπαρξη παγκρεατίτιδας, αυτή αποτελεί μια λογική αρχική προσέγγιση ζώων ύποπτων για παγκρεατίτιδα, διότι έχει σχετικά χαμηλό κόστος και επιτρέπει τη διάγνωση ή τον αποκλεισμό άλλων νοσημάτων με παρόμοια κλινική εικόνα (Steiner 2003, Williams and Steiner 2005).

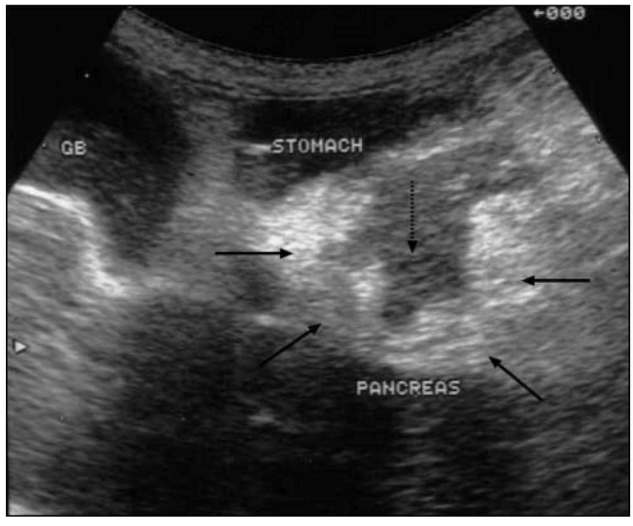

Εικόνα 1. Υπερηχοτομογραφική εξέταση κοιλίας σκύλου με οξεία παγκρεατίτιδα. Το πάγκρεας (PANCREAS) εμφανίζεται υποηχογενές (διακεκομμένο βέλος) και περιβάλλεται από μια υπερηχογενή περιοχή (βέλη). Τα ευρήματα αυτά αντιπροσωπεύουν νέκρωση του παγκρέατος και του περιπαγκρεατικού λίπους, αντίστοιχα, και είναι ευρήματα ειδικά της παγκρεατίτιδας. (GB, χοληδόχος κύστη. STOMACH, στόμαχος) (Αρχείο Dr. Michael D. Willard).

Figure 1. Ultrasonographic examination of the abdomen of a dog with acute pancreatitis. The pancreas appears hypoechoic (dotted arrow) and is surrounded by a hyperechoic area (arrows). These findings represent pancreatic necrosis and peripancreatic fat necrosis, respectively, and are findings highly specific for pancreatitis (Courtesy of Dr. Michael D. Willard).

Υπερηχοτομογραφική εξέταση

Η υπερηχοτομογραφική εξέταση είναι μια από τις πιο χρήσιμες μεθόδους για τη διάγνωση της παγκρεατίτιδας στο σκύλο και τη γάτα (Hess et al. 1998, Swift et al. 2000, Saunders et al. 2002, Ferreri et al. 2003, Steiner 2003, Forman et al. 2004). Η χρησιμότητά της, όμως, εξαρτάται σε μεγάλο βαθμό από την πείρα του κτηνιάτρου (Saunders 1991). Πιθανά ευρήματα σε ζώα με παγκρεατίτιδα είναι η μείωση ή η αύξηση της ηχογένειας του παγκρέατος (οι οποίες υποδηλώνουν παγκρεατική νέκρωση και παγκρεατική ίνωση, αντίστοιχα), η αύξηση της ηχογένειας του περιπαγκρεατικού μεσεντερίου (η οποία υποδηλώνει νέκρωση του περιπαγκρεατικού λίπους), η παρουσία υγρού στην περιτοναϊκή κοιλότητα, η διάταση του παγκρεατικού πόρου, καθώς και η διόγκωση του παγκρέατος (Hess et al. 1998, Lamb 1999, Saunders et al. 2002, Ferreri et al. 2003, Steiner 2003, Forman et al. 2004) (Εικόνα 1). Σε περίπτωση παρουσίας κάποιων από τα παραπάνω ευρήματα (κυρίως των μεταβολών της ηχογένειας), η ειδικότητα του υπερήχου για τη διάγνωση της παγκρεατίτιδας είναι υψηλή, αν και κάποιες παθολογικές καταστάσεις του παγκρέατος (π.χ. νεοπλασία, οίδημα) μπορεί να εμφανίζουν υπερηχοτομογραφικά ευρήματα παρόμοια με αυτά της παγκρεατίτιδας (Steiner 2003, Williams and Steiner 2005) (Εικόνα 1). Η ευαισθησία της μεθόδου (όταν αυτή εκτελείται από ειδικευμένο ακτινολόγο κτηνίατρο) είναι σχετικά υψηλή στο σκύλο (68%), ενώ στη γάτα ποικίλλει από 11% έως 67% (Hess et al. 1998, Swift et al. 2000, Gerhardt et al. 2001, Saunders et al. 2002). Αυτό σημαίνει ότι, ειδικά στη γάτα, πολλές περιπτώσεις παγκρεατίτιδας παραμένουν αδιάγνωστες όταν η διάγνωση βασίζεται στην υπερηχοτομογραφική εξέταση. Έτσι, σε περίπτωση απουσίας συμβατών με παγκρεατίτιδα ευρημάτων κατά την υπερηχοτομογραφική εξέταση, η νόσος δεν μπορεί να αποκλειστεί και θα πρέπει να γίνεται χρήση επιπρόσθετων διαγνωστικών εξετάσεων. Με τη χρήση υπερήχου είναι επίσης δυνατή η διάγνωση ή ο αποκλεισμός παθολογικών καταστάσεων με παρόμοια κλινική εικόνα, ενώ η παρακέντηση με λεπτή βελόνη του παγκρέατος με την καθοδήγηση υπερήχου (ultrasound-guided fine needle aspiration) είναι εξαιρετικά χρήσιμη μέθοδος για τη διάγνωση και την αντιμετώπιση παγκρεατικών επιπλοκών της παγκρεατίτιδας, όπως είναι π.χ. οι ψευδοκύστεις ή τα αποστήματα (Lamb 1999, Williams and Steiner 2005).

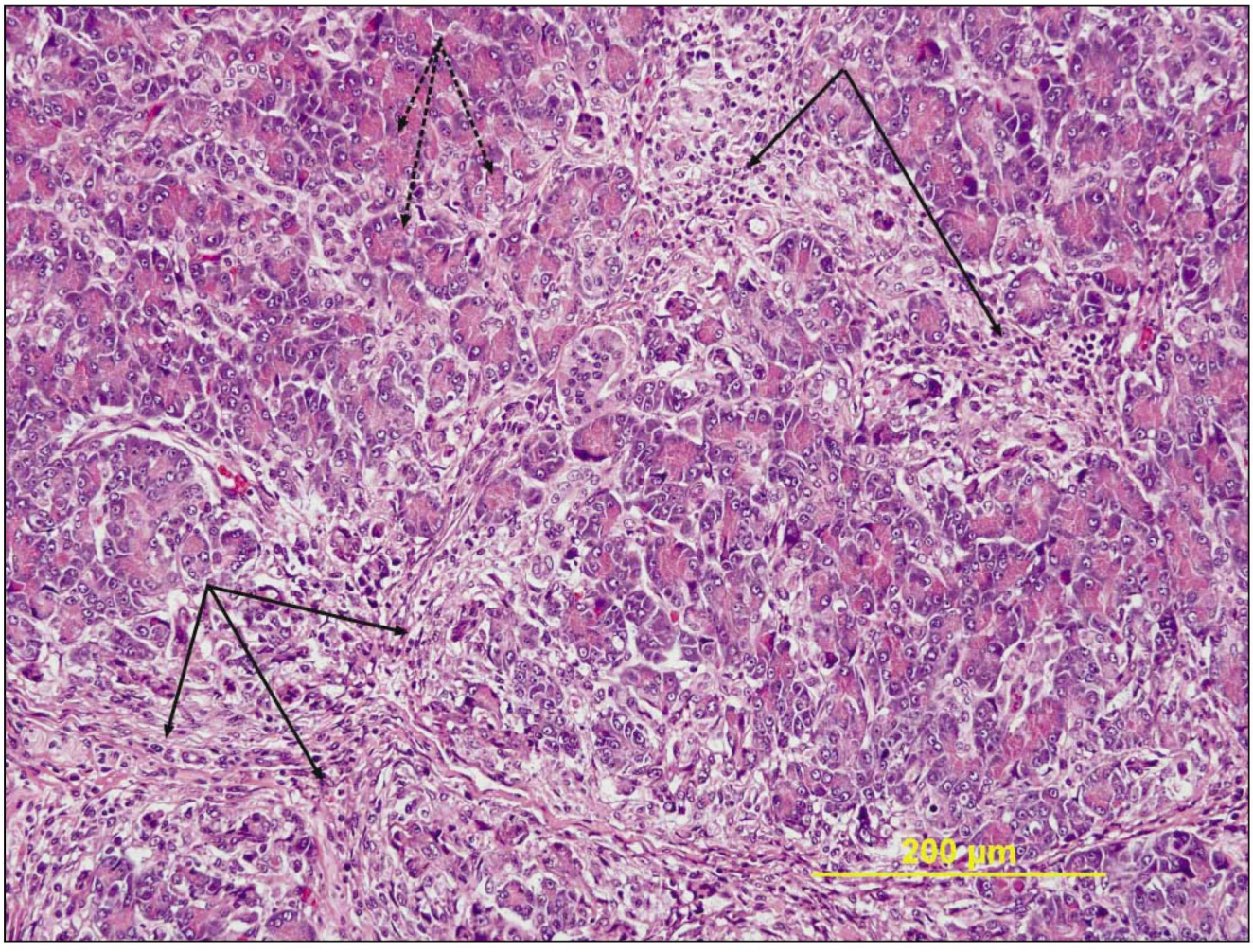

Εικόνα 2. Ιστοπαθολογική εικόνα παγκρέατος από σκύλο με χρόνια παγκρεατίτιδα. Διακρίνονται ίνωση και λεμφοκυτταρική διήθηση (βέλη), καθώς και ατροφία των αδενοκυψελών του παγκρέατος (διακεκομμένα βέλη) (Αιματοξυλίνη-Εοσίνη, x40) (Αρχείο Dr. Shelley J. Newman)

Figure 2. Microscopic appearance of the pancreas from a dog with chronic pancreatitis. Note areas of marked fibrosis and lymphocytic infiltration of the pancreas (arrows), as well as acinar atrophy (dotted arrows) (Hematoxylin and eosin stain; magnification: 40 X, Bar: 200μm) (Courtesy of Dr. Shelley J. Newman).

Αξονική τομογραφία

Η αξονική τομογραφία έχει χρησιμοποιηθεί για τη διάγνωση της παγκρεατίτιδας σε γάτες με ιστολογικά επιβεβαιωμένη παγκρεατίτιδα, όμως τα αποτελέσματα ήταν απογοητευτικά (Gerhardt et al. 2001, Forman et al. 2004). Στο σκύλο, δεν υπάρχουν επαρκείς μελέτες που να εκτιμούν τη χρήση της μεθόδου αυτής για τη διάγνωση της παγκρεατίτιδας.

ΙΣΤΟΠΑΘΟΛΟΓΙΚΗ ΕΞΕΤΑΣΗ

Η λήψη βιοψιών του παγκρέατος μπορεί να γίνει είτε μετά από λαπαροτομή είτε λαπαροσκοπικά. Σε αντίθεση με ότι πιστευόταν παλαιότερα, η βιοψία του παγκρέατος αυτή καθεαυτή θεωρείται ασφαλής, ενώ ο βασικότερος κίνδυνος στις περιπτώσεις αυτές συνδέεται με το ρίσκο της αναισθησίας ήδη επιβαρυμένων ζώων (Steiner 2003). Επί του παρόντος, η μόνη μέθοδος με την οποία μπορεί να γίνει επιβεβαίωση της παγκρεατίτιδας, καθώς και ταξινόμησή της σε οξεία ή χρόνια, είναι η ιστοπαθολογική εξέταση του παγκρέατος (Steiner 2003) (Εικόνα 2). Αντίθετα, ο αποκλεισμός της παγκρεατίτιδας με βάση την ιστοπαθολογική εξέταση είναι αρκετά δύσκολος. Μερικές μακροσκοπικές αλλοιώσεις του παγκρέατος είναι ενδεικτικές παγκρεατίτιδας (Εικόνα 3), όμως απουσιάζουν σε πολλές περιπτώσεις τόσο στο σκύλο όσο και στη γάτα (Hill and Van Winkle 1993, Saunders et al. 2002, Newman et al. 2004). Όταν υπάρχουν, αποτελούν προτιμητέα σημεία για βιοψία. Σε μια πρόσφατη μελέτη, μακροσκοπικές αλλοιώσεις του παγκρέατος ήταν εμφανείς μόνο στο 5.5% των σκύλων με ιστολογικά επιβεβαιωμένη παγκρεατίτιδα (Newman

Εικόνα 3. Εικόνα παγκρέατος σκύλου με οξεία παγκρεατίτιδα κατά τη διάρκεια ερευνητικής λαπαροτομής. Διακρίνονται αιμορραγίες (βέλη) και οίδημα του οργάνου (Αρχείο Dr. Michael D. Willard).

Figure 3. Gross appearance of the pancreas from a dog with acute pancreatitis during exploratory laparotomy. Note areas of hemorrhage (arrows) and edema of the pancreas (Courtesy of Dr. Michael D. Willard).

et al. 2004). Επιπλέον, οι φλεγμονώδεις αλλοιώσεις του παγκρέατος έχουν συχνά εντοπισμένη ή πολυεστιακή μορφή, με αποτέλεσμα να απαιτούνται πολλαπλές βιοψίες και από όλα τα τμήματα του παγκρέατος ώστε να αυξηθούν οι πιθανότητες ανεύρεσης ιστοπαθολογικών αλλοιώσεων (Hill and Van Winkle 1993, Saunders et al. 2002, Newman et al. 2004). Κατά συνέπεια, τα αποτελέσματα της ιστοπαθολογικής εξέτασης θα πρέπει να αξιολογούνται με ιδιαίτερη προσοχή σε περίπτωση απουσίας παθολογικών ευρημάτων, ιδιαιτέρα όταν αυτά στηρίζονται στην εξέταση ενός μόνο τμήματος του παγκρέατος. Τέλος, στη γάτα, λόγω της συχνής συνύπαρξης της παγκρεατίτιδας με τη χολλαγγειίτιδα ή/και τη χρόνια φλεγμονώδη νόσο του λεπτού εντέρου, συστήνεται η ταυτόχρονη λήψη βιοψιών και από το ήπαρ και το λεπτό έντερο.

ΑΛΛΕΣ ΔΙΑΓΝΩΣΤΙΚΕΣ ΕΞΕΤΑΣΕΙΣ

Διάφορες άλλες διαγνωστικές εξετάσεις έχουν κατά καιρούς μελετηθεί, όμως επί του παρόντος καμιά από αυτές δεν μπορεί να συστηθεί για τη διάγνωση της παγκρεατίτιδας στο σκύλο και τη γάτα, είτε διότι η διαγνωστική τους αξία δεν έχει επαρκώς καθοριστεί κλινικά είτε διότι παρουσιάζουν χαμηλή ευαισθησία ή/και ειδικότητα (Steiner 2003). Επιπλέον, οι περισσότερες από αυτές τις εξετάσεις έχουν περιορισμένη διαθεσιμότητα, υψηλό κόστος ή προσφέρονται μόνο σε πειραματικό επίπεδο και όχι για κλινική χρήση. Οι βασικότερες από αυτές τις διαγνωστικές εξετάσεις είναι η μέτρηση της συγκέντρωσης του πεπτιδίου ενεργοποίησης του θρυψινογόνου (trypsinogen activation peptide, TAP) στο πλάσμα ή στο ούρο, των συμπλοκών θρυψίνης-α_1-αντιθρυψίνης στον ορό, καθώς και της α_2-μακρογλοβουλίνης του ορού (Ruaux et al. 1999, Ruaux and Atwell 1999, Mansfield and Jones 2000a, Mansfield and Jones 2000b, Suchodolski et al. 2001).

ΣΥΜΠΕΡΑΣΜΑ

Η διάγνωση της παγκρεατίτιδας στο σκύλο και στη γάτα παραμένει δύσκολη και δεν μπορεί, ούτε πρέπει, να τίθεται με βάση μία και μόνη διαγνωστική εξέταση. Καμιά από τις μέχρι σήμερα υπάρχουσες διαγνωστικές εξετάσεις δεν είναι ταυτόχρονα ειδική και ευαίσθητη σε βαθμό που να μπορεί από μόνη της να επιβεβαιώσει ή να αποκλείσει την ύπαρξη παγκρεατίτιδας. Η διάγνωση ή ο αποκλεισμός της παγκρεατίτιδας απαιτεί προσεκτική εκτίμηση του ιστορικού, της κλινικής εικόνας και των ευρημάτων της κλινικής, αιματολογικής και βιοχημικής εξέτασης, καθώς και τη χρήση ειδικών και ευαίσθητων διαγνωστικών εξετάσεων (PLI, υπερηχοτομογραφική και ιστοπαθολογική εξέταση). Επί του παρόντος, η δοκιμή PLI θεωρείται η μέθοδος εκλογής για τη διάγνωση της παγκρεατίτιδας τόσο στο σκύλο όσο και στη γάτα. ❑

ΒΙΒΛΙΟΓΡΑΦΙΑ - REFERENCES

Akol KG, Washabau RJ, Saunders HM, Hendrick MJ (1993) Acute pancreatitis in cats with hepatic lipidosis. J Vet Int Med, 7: 205-209

Anderson N V, Low DG (1965) Diseases of the canine pancreas: a comparative summary of 103 cases. Animal Hospital, 1: 189-194

Brobst D, Ferguson AB, Carter JM (1970) Evaluation of serum amylase and lipase activity in experimentally induced pancreatitis in the dog. J Am Vet Med Assoc, 157: 1697-1702

Cook AK, Breitschwerdt EB, Levine JF, Bunch SE, Linn LO (1993) Risk factors associated with acute pancreatitis in dogs: 101 cases (1985-1990). J Am Vet Med Assoc, 203: 673-679

Ferreri JA, Hardam E, Kimmel SE, Saunders HM, Van Winkle TJ, Drobatz KJ, Washabau RJ. (2003) Clinical differentiation of acute necrotizing from chronic nonsuppurative pancreatitis in cats: 63 cases (1996-2001). J Am Vet Med Assoc, 223: 469-474

Forman MA, Marks SL, De Cock HEV, Hergesell EJ, Wisner ER, Baker TW, Kass PH, Steiner JM, Williams DA (2004) Evaluation of serum feline pancreatic lipase immunoreactivity and helical computed tomography versus conventional testing for the diagnosis of feline pancreatitis. J Vet Int Med, 18: 807-815

Gerhardt A, Steiner JM, Williams DA, Kramer S, Fuchs C, Janthur M, Hewicker-Trautwein M, Nolte I (2001) Comparison of the sensitivity of different diagnostic tests for pancreatitis in cats. J Vet Intern Med, 15: 329-333

Hänichen T, Minkus G (1990) Retrospektive Studie zur Pathologie der Erkrankungen des exokrinen Pankreas bei Hund und Katze. Tierärztliche Umschau, 45: 363-368

Hess RS, Saunders HM, Van Winkle TJ, Shofer FS, Washabau RJ (1998) Clinical, clinicopathologic, radiographic, and ultrasonographic abnormalities in dogs with fatal acute pancreatitis: 70 cases (1986-1995). J Am Vet Med Assoc, 213: 665-670

Hess RS, Kass PH, Shofer FS, Van Winkle TJ, Washabau RJ (1999) Evaluation of risk factors for fatal acute pancreatitis in dogs. J Am Vet Med Assoc, 214: 46-51

Hill RC, Van Winkle TJ (1993) Acute necrotizing pancreatitis and acute suppurative pancreatitis in the cat. A retrospective study of 40 cases (1976-1989). J Vet Int Med, 7: 25-33

Kimmel SE, Washabau RJ, Drobatz KJ (2001) Incidence and prognostic value of low plasma ionized calcium concentration in cats with acute pancreatitis: 46 cases (1996-1998). J Am Vet Med Assoc, 219: 1105-1109

Lamb CR (1999) Recent developments in diagnostic imaging of the gastrointestinal tract of the dog and cat. Vet Clin North Am Small Anim Pract, 29: 307-342

Macy DW (1989) Feline pancreatitis. In: Current Veterinary Therapy, X, W.B. Saunders, Philadelphia, 893-896

Mansfield CS, Jones BR (2000a) Plasma and urinary trypsinogen activation peptide in healthy dogs, dogs with pancreatitis and dogs with other systemic diseases. Aust Vet J 78: 416-422

Mansfield CS, Jones BR (2000b) Trypsinogen activation peptide in the diagnosis of canine pancreatitis. J Vet Intern Med, 14: 346

Newman S, Steiner J, Woosley K, Barton L, Ruaux C, Williams D (2004) Localization of pancreatic inflammation and necrosis in dogs. J Vet Int Med, 18: 488-493

Owens JM, Drazner FH, Gilbertson SR (1975) Pancreatic disease in the cat. J Am Anim Hosp Assoc, 11: 83-89

Parent C, Washabau RJ, Williams DA, Steiner JM, Van Winkle TJ, Saunders TJ, Noaker LJ, Shofer FS (1995) Serum trypsin-like immunoreactivity, amylase and lipase in the diagnosis of feline acute pancreatitis. J Vet Intern Med, 9: 194

Parent J (1982) Effects of dexamethasone on pancreatic tissue and on serum amylase and lipase activities in dogs. J Am Vet Med Assoc, 180: 743-746

Polzin DJ, Osborne CA, Stevens JB, Hayden DW (1983) Serum amylase and lipase activities in dogs with chronic primary renal failure. Am J Vet Res, 44: 404-410

Ruaux CG, Lee RP, Atwell RB (1999) Detection and measurement of canine α_2-macroglobulins by enzyme immuno-assay. Res Vet Sci, 66: 185-190

Ruaux CG, Atwell RB (1999) Levels of total α_2-macroglobulin and trypsin-like immunoreactivity are poor indicators of clinical severity in spontaneous canine acute pancreatitis. Res Vet Sci, 67: 83-87

Ruaux CG (2000) Pathophysiology of organ failure in severe acute pancreatitis in dogs. Comp Cont Ed Pract Vet, 22: 531-535

Ruaux CG, Steiner JM, Williams DA (2005) Early biochemical and clinical responses to cobalamin supplementation in cats with signs of gastrointestinal disease and severe hypocobalaminemia. J Vet Int Med, 19: 155-160

Saunders HM (1991) Ultrasonography of the pancreas. Probl Vet Med, 3: 583-603

Saunders HM, VanWinkle TJ, Drobatz K, Kimmel SE, Washabau RJ (2002) Ultrasonographic findings in cats with clinical, gross pathologic, and histologic evidence of acute pancreatic necrosis: 20 cases (1994-2001). J Am Vet Med Assoc, 221: 1724-1730

Simpson KW, Simpson JW, Lake S, Morton DB, Batt RM (1991) Effect of pancreatectomy on plasma activities of amylase, isoamylase, lipase and trypsin-like immunoreactivity in dogs. Res Vet Sci, 51: 78-82

Simpson KW, Shiroma JT, Biller DS, Wicks J, Johnson SE, Dimski D, Chew D (1994) Ante mortem diagnosis of pancreatitis in four cats. J Sm Anim Pract, 35: 93-99

Simpson KW (2001) Editorial: The emergence of feline pancreatitis. J Vet Int Med, 15: 327-328

Simpson KW, Fyfe J, Cornetta A, Sachs A, Strauss-Ayali D, Lamb SV, Reimers TJ (2001) Subnormal concentrations of serum cobalamin (Vitamin B12) in cats with gastrointestinal disease. J Vet Int Med, 15: 26-32

Steiner JM, Williams DA, Moeller EM, Melgarejo TL (2000). Development and validation of an enzyme-linked immuno sorbent assay (ELISA) for feline trypsin-like immunoreactivity (fTLI). Am J Vet Res, 61: 620-623

Steiner JM, Broussard J, Mansfield CS, Gumminger SR, Williams DA (2001a) Serum canine pancreatic lipase immunoreactivity (cPLI) concentrations in dogs with spontaneous pancreatitis. J Vet Int Med 15, 274

Steiner JM, Finco DR, Gumminger SR, Williams DA (2001b) Serum canine pancreatic lipase immunoreactivity (cPLI) in dogs with experimentally induced chronic renal failure. J Vet Intern Med, 15: 311

Steiner JM (2003). Diagnosis of pancreatitis. Vet Clin North Am Small Anim Pract, 33: 1181-1195

Steiner JM, Lees LE, Willard MD, Teague SR, Williams DA (2003a) Serum canine pancreatic lipase immunoreactivity (cPLI) concentration is not altered by oral prednisone. J Vet Intern Med, 17: 444

Steiner JM, Teague SR, Williams DA (2003b) Development and analytic validation of an enzyme-linked immunosorbent assay for the measurement of canine pancreatic lipase immunoreactivity in serum. Can J Vet Res, 67: 175-182

Steiner JM, Wilson BG, Williams DA (2004) Development and analytical validation of a radiommunoassay for the measurement of feline pancreatic lipase immunoreactivity in serum. Can J Vet Res, 68: 309-314

Steiner JM, Rutz GM, Williams DA (2006) Serum lipase activities and pancreatic lipase immunoreactivity concentrations in dogs with exocrine pancreatic insufficiency. Am J Vet Res, 67: 84-87

Strombeck DR, Farver T, Kaneko JJ (1981) Serum amylase and lipase activities in the diagnosis of pancreatitis in dogs. Am J Vet Res, 42: 1966-1970

Suchodolski JS, Ruaux CG, Steiner JM, Collard JC, Simpson KW, Williams DA (2001) Serum α1-proteinase inhibitor/trypsin complex as a marker for canine pancreatitis. J Vet Intern Med, 15: 273

Swift NC, Marks SL, MacLachlan NJ, Norris CR (2000) Evaluation of serum feline trypsin-like immunoreactivity for the diagnosis of pancreatitis in cats. J Am Vet Med Assoc, 217: 37-42

Williams DA Batt RM (1983) Diagnosis of canine exocrine pancreatic insufficiency by the assay of serum trypsin-like immunoreactivity. J Sm Anim Pract, 24: 583-588

Williams DA Batt RM (1988) Sensitivity and specificity of radioimmunoassay of serum trypsin-like immunoreactivity for the diagnosis of canine exocrine pancreatic insufficiency. J Am Vet Med Assoc, 192: 195-201

Williams DA, Steiner JM, Ruaux CG, Zavros N (2003) Increases in serum pancreatic lipase immunoreactivity (PLI) are greater and of longer duration than those of trypsin-like immunoreactivity (TLI) in cats with experimental pancreatitis. J Vet Intern Med, 17: 445-446

Williams DA, Steiner JM (2005) Canine pancreatic disease. In: Textbook of Veterinary Internal Medicine, 6th ed, Elsevier Saunders, St. Louis, 1482-1488