ePublishing

Journal of the Hellenic Veterinary Medical Society

Vol 56, No 1 (2005)



Contemporary aspects on the immunopathogenesis of autoimmune diseases of the epidermal basement membrane in the dog

E. I. PAPADOGIANNAKIS (Ε. Ι. ΠΑΠΑΔΟΓΙΑΝΝΑΚΗΣ)

doi: 10.12681/jhvms.15066

To cite this article:

PAPADOGIANNAKIS (Ε. Ι. ΠΑΠΑΔΟΓΙΑΝΝΑΚΗΣ) Ε. Ι. (2017). Contemporary aspects on the immunopathogenesis of autoimmune diseases of the epidermal basement membrane in the dog. *Journal of the Hellenic Veterinary Medical Society*, *56*(1), 27–31. https://doi.org/10.12681/jhvms.15066

https://epublishing.ekt.gr | **e-Publisher:** EKT | **Downloaded at:** 24/01/2026 22:28:18

ΠΕΡΙΟΔΙΚΟ ΤΗΣ ΕΛΛΗΝΙΚΗΣ ΚΤΗΝΙΑΤΡΙΚΗΣ ΕΤΑΙΡΕΙΑΣ 2005, 56(1): 27-31
JOURNAL OF THE HELLENIC VETERINARY MEDICAL SOCIETY 2005, 56(1): 27-31

Ανασκόπηση
Review article

Σύγχρονη θεώρηση της ανοσοπαθογένειας των αυτοάνοσων νοσημάτων της βασικής μεμβράνης της επιδερμίδας στο σκύλο

Ε.Ι. Παπαδογιαννάκης

ΠΕΡΙΛΗΨΗ. Τα αυτοάνοσα νοσήματα της βασικής μεμβράνης της επιδερμίδας προκύπτουν ύστερα από την ενεργοποίηση του ανοσοποιητικού συστήματος απέναντι σε αντιγόνα των κύριων δομικών συστατικών της. Κοινό χαρακτηριστικό της ομάδας αυτής των αυτοάνοσων δερματοπαθειών είναι η απώλεια συνοχής μεταξύ των ζωνών της βασικής μεμβράνης και η δημιουργία χοριοεπιδερμικών ρηγμάτων που εξελίσσονται γρήγορα σε υποεπιδερμικές φυσαλίδες και πομφόλυγες. Στην εργασία αυτή αναλύεται η ανοσοπαθογένεια ξεχωριστά καθεμιάς από τις δερματοπάθειες αυτές, ενώ παράλληλα επιχειρείται σύντομη αναφορά της κλινικής, ιστοπαθολογικής και ανοσοϊστοχημικής τους εικόνας. Με βάση τη σημερινή ταξινόμηση, στα αυτοάνοσα νοσήματα της βασικής μεμβράνης της επιδερμίδας του σκύλου ανήκουν το πομφολυγώδες πεμφιγοειδές, το πεμφιγοειδές των βλεννογόνων, η γραμμοειδής IgA δερμάτωση, η επίκτητη πομφολυγώδης επιδερμόλυση και ο πομφολυγώδης συστηματικός ερυθηματώδης λύκος. Οι σύγχρονες ανοσοϊστοχημικές και μοριακές τεχνικές έχουν συμβάλλει σημαντικά στην κατανόηση της παθογένειας των παραπάνω δερματοπαθειών, ενώ παράλληλα κάνουν την πρόγνωση ουσιαστικότερη και αυξάνουν την προοπτική για αποτελεσματικότερα θεραπευτικά σχήματα που στοχεύουν στη βελτίωση ή και στην πλήρη αποκατάσταση της κλινικής εικόνας.

Λέξεις ευρετηρίασης: βασική μεμβράνη επιδερμίδας, αυτοάνοσα νοσήματα, σκύλος, ανοσοπαθογένεια

Contemporary aspects on the immunopathogenesis of autoimmune diseases of the epidermal basement membrane in the dog

Papadogiannakis E.I.

ABSTRACT. Autoimmune diseases of the epidermal basement membrane are the result of the immune system self-activation against specific antigens of its essential structural elements. This group of skin diseases is characterized by the destruction of connecting bonds between the membrane zone and dermis, which eventually leads to the dermoepidermal separation and the formation of subepidermal vesicles and bullae. In this article, the immunopathogenesis and the clinical, histopathological and immunohistochemical features of each of these skin diseases are briefly reviewed. The autoimmune diseases of the canine epidermal basement membrane have been recently classified as bullous pemphigoid, mucous membrane pemphigoid, linear IgA dermatosis, epidermolysis bullosa acquisita and bullous systemic lupus erythematosus. Recent advances in immunopathological and molecular techniques have markedly facilitated the understanding of their pathogenesis, thus giving the opportunity for the development of new therapeutic strategies that may improve or eliminate the clinical signs.

Key words: epidermal basement membrane, dog, autoimmune diseases, immunopathogenesis

ΕΙΣΑΓΩΓΗ

Αυτοανοσία είναι η μη ικανότητα του ανοσοποιητικού συστήματος να αναγνωρίζει τα σωματικά αντιγόνα (αυτοαντιγόνα), χωρίς όμως να ενεργοποιείται εναντίον τους. Η ανοσολογική ανοχή επιτελείται στο θύμο αδένα για τα Τ-λεμφοκύτταρα και στο μυελό των οστών για τα Β-λεμφοκύτταρα. Στο θύμο αδένα επιλέγονται τα λεμφοκύτταρα εκείνα που αναγνωρίζουν διάφορα αυτοαντιγόνα σε συνδυασμό με τα μόρια του Μείζονος Συμπλέγματος Ιστοσυμβατότητας Ι και ΙΙ (MHC-I, MHC-II) μέσω του μηχανισμού της **θετικής** επιλογής. Με την **αρνητική** επιλογή τα λεμφοκύτταρα, που αναγνωρίζουν αυτοαντιγόνα με μεγάλη χημική συνάφεια, αποκλείονται από την κυκλοφορία του αίματος, για να καταστραφούν στη συνέχεια με το μηχανισμό της απόπτωσης (Day 1999, Affolter 2000, Olivry 2000).

Έδρα Κτηνιατρικής Δημόσιας Υγείας,
Εθνική Σχολή Δημόσιας Υγείας, Αθήνα

Ημερομηνία υποβολής: 19.01.2005
Ημερομηνία εγκρίσεως: 12.04.2005

Dept. of Veterinary Public Health,
National School of Public Health, Athens

Submission date: 19.01.2005
Approval date: 12.04.2005

Σε μοριακό επίπεδο, οι μηχανισμοί πρόκλησης αυτοανοσίας στο δέρμα έχουν άμεση σχέση με τα γονίδια του MHC, καθώς και με εκείνα που κωδικοποιούν τις πρωτεΐνες της κυτταρικής απόπτωσης. Επιπλέον, ενδέχεται να συμμετέχουν η απελευθέρωση απομονωμένων από το ανοσοποιητικό σύστημα αυτοαντιγόνων, η παρουσίαση νέων ενδοκυτταρικών επιτόπων που σχηματίζονται κατά την εξεργασία της φλεγμονής, η εμφάνιση ανενεργών Τ-λεμφοκυττάρων εξαιτίας της παρουσίασης αυτοαντιγόνων του δέρματος από μη επαγγελματικά αντιγονοπαρουσιαστικά κύτταρα, η μοριακή ομοιότητα ορισμένων πεπτιδίων διαφόρων μικροοργανισμών με εκείνη των αυτοαντιγόνων και η ανοσολογική αντίδραση απέναντι σε τροποποιημένα αυτοαντιγόνα (Janeway and Travers 1997, Steinman 1995, Olivry 2000).

Στα αυτοάνοσα νοσήματα της βασικής μεμβράνης της επιδερμίδας του σκύλου περιλαμβάνονται το πομφολυγώδες πεμφιγοειδές, το πεμφιγοειδές των βλεννογόνων, η γραμμοειδής IgA δερμάτωση, η επίκτητη πομφολυγώδης επιδερμόλυση και ο πομφολυγώδης συστηματικός ερυθηματώδης λύκος.

ΠΟΜΦΟΛΥΓΩΔΕΣ ΠΕΜΦΙΓΟΕΙΔΕΣ

Το πομφολυγώδες πεμφιγοειδές αντιπροσωπεύει το 14% των αυτοάνοσων υποεπιδερμικών φυσαλιδωδών δερματοπαθειών του σκύλου (Olivry 2000). Επειδή η νόσος, σε αντίθεση με τον άνθρωπο, εμφανίζεται σπάνια στο σκύλο, δεν υπάρχουν αξιόπιστα δεδομένα αναφορικά με την προδιάθεση ως προς τη φυλή και το φύλο (Iwasaki et al. 1995, Rivierre and Olivry 2004). Ορισμένοι, όμως, ερευνητές αναφέρουν ότι τέτοια προδιάθεση έχει διαπιστωθεί στις φυλές Collie, Shetland sheepdog και Doberman pinscher (Pedersen 1999). Πρόκειται για δερματοπάθεια των νεαρών και νεαρών ενήλικων κυρίως ζώων, η κλινική εικόνα της οποίας χαρακτηρίζεται από φυσαλίδες, διαβρώσεις, έλκη και εφελκίδες, με κύριες εντοπίσεις την εσωτερική επιφάνεια των πτερυγίων των αυτιών, την κοιλιακή χώρα, τις μασχάλες, τα βλεννογονοδερματικά όρια και το βλεννογόνο της στοματικής κοιλότητας (Pedersen 1999, Olivry and Chan 2001, Scott et al.2001).

Στο πομφολυγώδες πεμφιγοειδές παράγονται IgG κυρίως αυτοαντισώματα, κατά του κολλαγόνου XVII των στηριχτικών νηματίων της διαυγούς ζώνης (lamina lucida) της βασικής μεμβράνης και συγκεκριμένα κατά του επίτοπου NC16A του διαμεμβρανικού τμήματος (Olivry 1999, Olivry 2000, Olivry and Chan 2001). Το κολλαγόνο XVII αποτελεί δομικό συστατικό των ημιδεσμοσωμάτων που συνδέουν τα κερατινοκύτταρα της βασικής στοιβάδας της επιδερμίδας με τη βασική μεμβράνη. Στη συνέχεια, ο σχηματισμός ανοσοσυμπλόκων οδηγεί στην καθήλωση του συμπληρώματος, τα χημειοτακτικά κλάσματα C3a και C5a του οποίου προσελκύουν τα σιτευτικά κύτταρα στην περιοχή. Τα τελευταία, μέσω των χημειοτακτικών παραγόντων που απελευθερώνουν, προσελκύουν εωσινόφιλα και ουδετερόφιλα, οι πρωτεάσες και κυτταροκίνες των οποίων στη συνέχεια πέπτουν τα στηριχτικά νημάτια των ημιδεσμοσωμάτων, με αποτέλεσμα το διαχωρισμό των κερατινοκυττάρων από τη βασική μεμβράνη και το σχηματισμό φυσαλίδων και φλυκταινών (Suter et al. 1998).

Στην ιστοπαθολογική εξέταση παρατηρούνται χοριοεπιδερμικά ρήγματα, στα οποία η βασική μεμβράνη εμφανίζεται καθηλωμένη στον πυθμένα τους, και διήθηση του χορίου από εωσινόφιλα και ουδετερόφιλα κύτταρα (Iwasaki et al. 1995, Olivry 2000, Olivry and Chan 2001). Με τον άμεσο ανοσοφθορισμό οι ανοσοσφαιρίνες (IgG, IgA ή IgM) ή το συμπλήρωμα (C3) φαίνεται να εναποτίθενται κατά μήκος της βασικής μεμβράνης της επιδερμίδας (Scott et al. 1987, Suter et al. 1998, Olivry 2000). Ο έμμεσος ανοσοφθορισμός αποκαλύπτει την ύπαρξη κυκλοφορούντων IgG αυτοαντισωμάτων. Τα τελευταία προσκολλούνται προς την πλευρά της επιδερμίδας στο τεχνικό χοριοεπιδερμικό ρήγμα, όταν ως υπόστρωμα χρησιμοποιείται φυσιολογικό δέρμα, η επιδερμίδα του οποίου διαχωρίζεται από το χόριο με τη βοήθεια υπέρτονου διαλύματος χλωριούχου νατρίου (salt-split skin) (Olivry 2000). Επίσης, οι μοριακές τεχνικές (ανοσοαποτύπωση) έχουν αποκαλύψει ότι τα αυτοαντισώματα IgG στο πομφολυγώδες πεμφιγοειδές του σκύλου αναγνωρίζουν ένα αντιγόνο μοριακού βάρους 180kDa, ταυτόσημο με το διαμεβρανικό τμήμα του κολλαγόνου XVII (Iwasaki et al. 1995).

ΠΕΜΦΙΓΟΕΙΔΕΣ ΤΩΝ ΒΛΕΝΝΟΓΟΝΩΝ

Πρόκειται για το συχνότερο ίσως αυτοάνοσο νόσημα της ομάδας των υποεπιδερμικών φυσαλιδωδών δερματοπαθειών του σκύλου (Olivry 2000). Η δερματοπάθεια αυτή εμφανίζεται συχνότερα στα ενήλικα ζώα και ιδιαίτερα στις φυλές German shepherd και Siberian husky (Rivierre and Olivry 2004).

Η κλινική εικόνα χαρακτηρίζεται από αποχρωματισμό και ερύθημα του δέρματος, φυσαλίδες, πομφόλυγες, διαβρώσεις, έλκη και εφελκίδες, με κύριες εντοπίσεις τη στοματική κοιλότητα, τα βλεννογονοδερματικά όρια, το ακρορίνιο και το επιρίνιο (Olivry 2000, Rivierre and Olivry 2004) (Εικόνες 1, 2, 3 και 4).

Η ανοσοπαθογένεια της δερματοπάθειας αυτής είναι παρόμοια με εκείνη του πομφολυγώδους πεμφιγοειδούς, με τη διαφορά ότι τα σχηματιζόμενα αυτοαντισώματα στρέφονται κατά διαφορετικού επίτοπου στο διαμεμβρανικό τμήμα (Olivry 2000, Rivierre and Olivry 2004).

Οι ιστολογικές αλλοιώσεις χαρακτηρίζονται από την παρουσία χοριοεπιδερμικών ρηγμάτων με ελάχιστα ή καθόλου φλεγμονικά κύτταρα, στα οποία η βασική μεμβράνη εμφανίζεται καθηλωμένη στην πλευρά του χορίου (Olivry 2000, Scott et al. 2001) (Εικόνες 5 και 6). Με τον άμεσο ανοσοφθορισμό διαπιστώνεται η εναπόθεση των IgG ανοσοσφαιρινών και σε μικρότερο βαθμό του συμπληρώματος (C3) και των IgM ανοσοσφαιρινών κατά μήκος της βασικής μεμβράνης (Olivry 2000, Rivierre and Olivry 2004), ενώ με τον έμμεσο ανοσοφθορισμό και την ELISA διαπιστώνεται η παρουσία των ειδικών αυτοαντισωμάτων (IgG) στον ορό του αίματος (Olivry 2000).

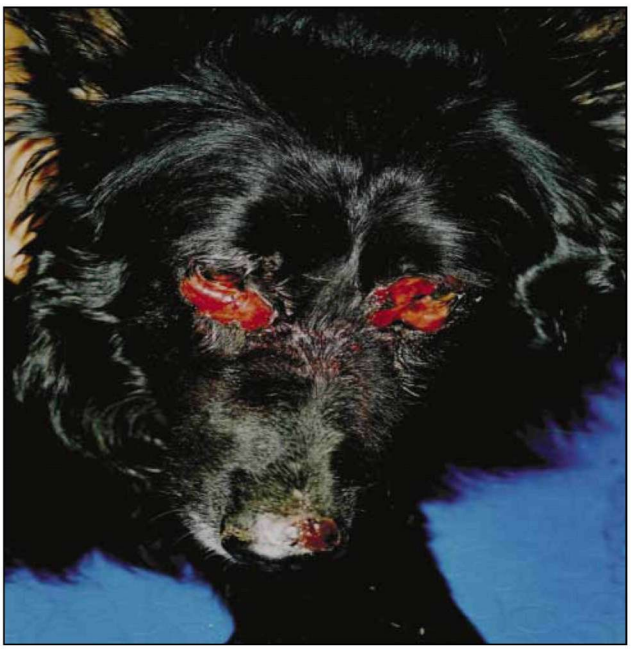

Εικόνα 1. *Έλκη στα βλέφαρα, τον έσω κανθό και το ακρορίνιο σε σκύλο με πεμφιγοειδές των βλεννογόνων. Επιπλέον, διακρίνονται αποχρωματισμός του ακρορινίου και υποτρίχωση του επιρινίου.*
Figure 1. *Ulcers on the eyelids, medial canthus and planum nasale in a dog with mucous membrane pemphigoid. Depigmentation of the planum nasale as well as hypotrichosis of the bridge of the nose are also noted.*

Εικόνα 2. *Εξέλκωση του βλεννογόνου και του δέρματος της ακροποσθίας του σκύλου της εικόνας 1.*
Figure 2. *Ulceration of the prepuce of the dog in fig.1.*

Εικόνα 3. *Έλκη και διαβρώσεις στο στοματικό βλεννογόνο του σκύλου της εικόνας 1.*
Figure 3. *Erosions and ulceration of the oral mucosa of the dog in fig. 1.*



Εικόνα 4. *Έλκη και αποχρωματισμός των χειλέων του δεξιού μυκτήρα. Επιπλέον, διακρίνονται διαβρώσεις και εφελκίδες στο ακρορίνιο του σκύλου της εικόνας 1.*
Figure 4. *Depigmentation and ulcers of the edges of the right nostril. Erosions and crusts on the planum nasale are also noted. Same dog as in fig.1.*

ΕΠΙΚΤΗΤΗ ΠΟΜΦΟΛΥΓΩΔΗΣ ΕΠΙΔΕΡΜΟΛΥΣΗ

Η συχνότητα της δερματοπάθειας αυτής είναι μεγαλύτερη από εκείνη του πομφολυγώδους πεμφιγοειδούς, αλλά μικρότερη από την αντίστοιχη του πεμφιγοειδούς των βλεννογόνων (Olivry 2000). Η επίκτητη πομφολυγώδης επιδερμόλυση εμφανίζεται κατά κανόνα στα νεαρά ζώα, στα οποία υπάρχει σαφής προδιάθεση των φυλών Great Danes και German shepherds (Olivry and Chan 2001, Rivierre and Olivry 2004).

Στη γενικευμένη μορφή της νόσου, οι δερματικές αλλοιώσεις συνοδεύονται από πυρετό, κατάπτωση ή λήθαργο και αναιμία και χαρακτηρίζονται από την εμφάνιση ερυθηματωδών κνηδωτικών πλακών στο πρόσωπο, τις μασχάλες, την κοιλιακή και τη βουβωνική χώρα, τα πελματικά φύματα και τη στοματική κοιλότητα. Οι αλλοιώσεις αυτές εξελίσσονται μέσα σε σύντομο χρονικό διάστημα σε

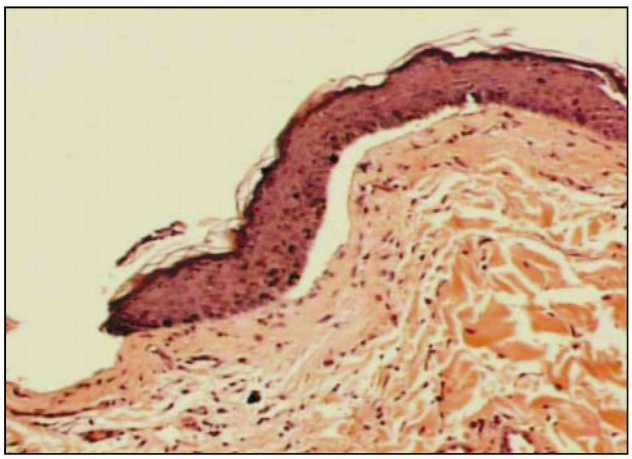

Εικόνα 5. *Ιστοπαθολογική εικόνα βιοψίας από τις δερματικές αλλοιώσεις του σκύλου της εικόνας 1. Η χοριοεπιδερμική αποκόλληση είναι εμφανής, ενώ παράλληλα παρατηρείται μικρού βαθμού διήθηση του χορίου από φλεγμονικά κύτταρα (Αιματοξυλίνη-Εοσίνη x 100).*
Figure 5. *Dermoepidermal separation along with slight inflammatory infiltrate in the dermis. Same dog as in fig.1 (H&E x100).*

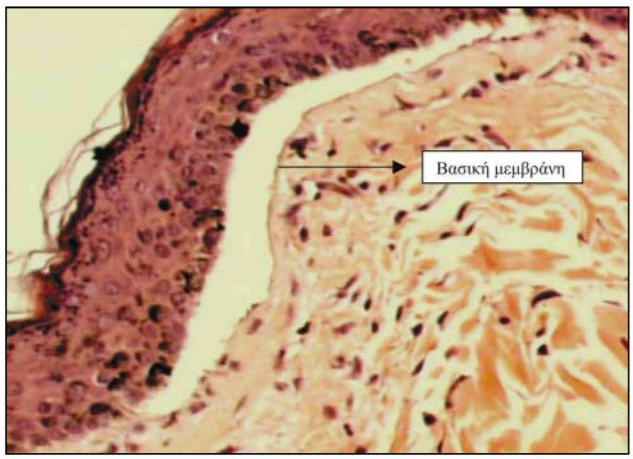

Εικόνα 6. *Μεγένθυση της εικόνας 6 (x 400). Στο χοριοεπιδερμικό ρήγμα η βασική μεμβράνη φαίνεται να παραμένει προσκολλημένη στο χόριο.*
Figure 6. *Higher magnification (x 400) of fig.5. The basement membrane seems to be attached to the dermis.*

πομφόλυγες και έλκη. Στην εντοπισμένη μορφή παρατηρούνται παρόμοιες δερματικές αλλοιώσεις, χωρίς όμως να συνοδεύονται από τα παραπάνω γενικά συμπτώματα, με κύρια εντόπιση την εσωτερική επιφάνεια των πτερυγίων των αυτιών (Olivry 2000, Olivry and Chan 2001).

Στην επίκτητη πομφολυγώδη επιδερμόλυση τα IgG αυτοαντισώματα στρέφονται κατά του κολλαγόνου VII των στηριχτικών ινιδίων που βρίσκονται κάτω από τη σκληρή ζώνη (lamina densa) της βασικής μεμβράνης της επιδερμίδας. Στη συνέχεια, με μηχανισμό παρόμοιο με εκείνο που αναφέρθηκε στο πομφολυγώδες πεμφιγοειδές, η επιδερμίδα αποκολλάται από το χόριο μαζί με τη βασική μεμβράνη, με τελικό αποτέλεσμα τη δημιουργία πομφολύγων και ελκών (Olivry and Chan 2001, Rivierre and Olivry 2004).

Οι ιστολογικές αλλοιώσεις, που είναι κοινές και για τις δύο κλινικές μορφές της δερματοπάθειας αυτής, στην αρχή χαρακτηρίζονται από υποεπιδερμικά ρήγματα με παρουσία ουδερόφιλων κυττάρων, ενώ αργότερα από νέκρωση και εξέλκωση της επιδερμίδας (Olivry 2000). Με τον άμεσο ανοσοφθορισμό αποκαλύπτεται η εναπόθεση ανοσοσφαιρινών (IgG, IgA και IgM) ή/και συμπληρώματος (C3) κατά μήκος της βασικής μεμβράνης, ενώ με τον έμμεσο ανοσοφθορισμό, στον οποίο ως υπόστρωμα χρησιμοποιείται φυσιολογικό δέρμα η επιδερμίδα του οποίου διαχωρίζεται από το χόριο με τη βοήθεια υπέρτονου διαλύματος χλωριούχου νατρίου, (salt-split skin), τα αυτοαντισώματα προσκολλούνται στην πλευρά του χορίου των τεχνητών ρηγμάτων. Επισημαίνεται ότι στο πομφολυγώδες πεμφιγοειδές τα αυτοαντισώματα προσκολλούνται στην πλευρά της επιδερμίδας των τεχνικών αυτών ρηγμάτων (Olivry 2000, Rivierre and Olivry 2004). Με την ανοσοϊστοχημική εξέταση των βιοψιών από το δέρμα, στην οποία χρησιμοποιούνται μονοκλωνικά αντισώματα κατά του βασικού δομικού συστατικού της πυκνής ζώνης (lamina densa) της βασικής μεμβράνης (κολλαγόνο IV), τα χοριοεπιδερμικά ρήγματα εντοπίζονται κάτω από το ανοσοϊστοχημικά σημασμένο κολλαγόνο IV (Olivry et al. 1998).

ΓΡΑΜΜΟΕΙΔΗΣ IgA ΔΕΡΜΑΤΩΣΗ

Επειδή η δερματοπάθεια αυτή είναι πολύ σπάνια, ουσιαστικά στην πράξη δεν υπάρχουν δεδομένα αναφορικά με την προδιάθεση ως προς το φύλο, την ηλικία ή τη φυλή (Olivry et al. 2000).

Οι δερματικές αλλοιώσεις, που βασικά περιορίζονται στο βλεννογόνο της στοματικής κοιλότητας, το πρόσωπο και τα άκρα, χαρακτηρίζονται από φυσαλίδες, πομφόλυγες και έλκη (Olivry 2000, Rivierre and Olivry 2004).

Στη γραμμοειδή IgA δερμάτωση, τα IgG κυρίως αυτοαντισώματα στρέφονται κατά συγκεκριμένων κλασμάτων που προκύπτουν από την πρωτεόλυση του διαμεμβρανικού τμήματος του κολλαγόνου XVII των στηριχτικών νηματίων της διαυγούς ζώνης (lamina lucida) της βασικής μεμβράνης (Olivry 1999, Olivry 2000, Olivry and Chan 2001). Στη συνέχεια, με μηχανισμό παρόμοιο με εκείνον του πομφολυγώδους πεμφιγοειδούς, η επιδερμίδα μαζί με τη βασική μεμβράνη αποκολλάται από το χόριο, με τελικό αποτέλεσμα τη δημιουργία πομφολύγων και ελκών (Olivry and Chan 2001, Rivierre and Olivry 2004).

Η ιστοπαθολογική εικόνα διαφέρει από εκείνη του πομφολυγώδους πεμφιγοειδούς, επειδή απουσιάζουν η φλεγμονή και τα εωσινόφιλα κύτταρα (Olivry et al. 2000).

Με τον άμεσο ανοσοφθορισμό διαπιστώνεται η εναπόθεση IgA κυρίως ανοσοσφαιρινών κατά μήκος της βασικής μεμβράνης, ενώ με τον έμμεσο ανοσοφθορισμό τα

αυτοαντισώματα προσκολλούνται στην πλευρά της επιδερμίδας των τεχνητών χοριοεπιδερμικών ρηγμάτων του υποστρώματος, σε αντίθεση με την επίκτητη πομφολυγώδη επιδερμόλυση, στην οποία η προσκόλληση αυτή παρατηρείται προς την πλευρά του χορίου (Olivry 2000, Rivierre and Olivry 2004).

ΠΟΜΦΟΛΥΓΩΔΗΣ ΣΥΣΤΗΜΑΤΙΚΟΣ ΕΡΥΘΗΜΑΤΩΔΗΣ ΛΥΚΟΣ

Στην εξίσου σπάνια αυτή δερματοπάθεια παρατηρούνται εκτεταμένες διαβρώσεις και έλκη στο βλεννογόνο της στοματικής κοιλότητας, τα πελματικά φύματα, τα χείλη, την εσωτερική επιφάνεια των πτερυγίων των αυτιών, το θώρακα και τις μασχάλες (Olivry et al. 1999). Όπως και στην επίκτητη πομφολυγώδη επιδερμόλυση, τα αυτοαντισώματα στρέφονται κατά του κολλαγόνου VII, ενώ παράλληλα διαπιστώνεται υψηλός τίτλος αντιπυρηνικών αντισωμάτων στον ορό του αίματος (Olivry et al. 1999). Τόσο ο μηχανισμός πρόκλησης των αλλοιώσεων όσο και η ιστοπαθολογική και ανοσοϊστοχημική εικόνα της νόσου μοιάζουν πολύ με τις αντίστοιχες της επίκτητης πομφολυγώδους επιδερμόλυσης.

Τέλος, η διαφοροποίησή του από το συστηματικό ερυθηματώδη λύκο βασικά στηρίζεται στην ανίχνευση αυτοαντισωμάτων κατά του κολλαγόνου VII στον ορό του αίματος (έμμεσος ανοσοφθορισμός) (Olivry et al. 1999, Olivry and Chan 2001).

ΕΠΙΛΟΓΟΣ

Οι σύγχρονες ανοσολογικές και μοριακές τεχνικές επέτρεψαν όχι μόνο τη διαπίστωση νέων νοσολογικών οντοτήτων, αλλά και την ανακατάταξη των αυτοάνοσων νοσημάτων της βασικής μεμβράνης της επιδερμίδας του σκύλου, με βάση την ανοσοπαθογένειά τους. Η σαφής διαφοροποίηση των αυτοάνοσων αυτών δερματοπαθειών κάνει ασφαλέστερη και ρεαλιστικότερη την πρόγνωση, ενώ παράλληλα κατευθύνει τον κλινικό κτηνίατρο στην υιοθέτηση αποτελεσματικότερων θεραπευτικών σχημάτων.

ΒΙΒΛΙΟΓΡΑΦΙΑ - REFERENCES

Affolter V.K (2000) The skin immune system, Proceedings of the Workshop on skin immunology organized by ESVD, France, pp:65-93.

Day M.J. (1999) Clinical Immunology of the Dog and Cat, Manson Publishing, UK.

Iwasaki T. et al. (1995) Canine bullous pemphigoid (BP): identification of the 180-kD canine BP antigen by circulating autoantibodies. Vet Pathol, 32:387-393.

Janeway C.A and Travers P. (1997) Immunobiology, The immune system in health and disease, 3rd edition, Current Biology and Garland Publ., London, UK.

Olivry T. (1999) The epidermal basement membrane: From molecular biology to dermatological diseases. Proceedings of the ACVD Residents' Review, pp:1-18.

Olivry T. (2000) Mechanisms of Autoimmunity- Current concepts and autoimmune subepidermal blistering dermatoses in domestic animals: an update, Proceedings of the workshop on Skin Immunology organized by the ESVD, Saint- Paul de Vence, France pp: 109-150.

Olivry T. and Chan L.S (2001) Autoimmune blistering dermatoses in domestic animals, Clinics in Dermatology, 19: 750-760.

Olivry T., Dunston S., Fahey M., Nguyen N. and Marinkovich M. (2000) Autoantibodies against the processed ectodomain of collagen XVII (BPAG2, BP180) define a canine homologue of linear IgA disease of humans. Veterinary Pathology, 37:302-309.

Olivry T., Fine J., Duston S. et al. (1998) Canine epidermolysis bullosa acquisita: circulating autoantibodies target the aminoterminal non-collagenous (NC1) domain of collagen VII in anchoring fibrils. Vet Dermatology, 9:19-31.

Olivry T., Savary K., Murphy K., Dunston S. and Chen M. (1999) Bullous systemic lupus erythematosus (type I) in a dog. Vet Record, 145:165-169.

Pedersen N. C. (1999) A review of immunologic diseases of the dog. Veterinary Immunology and Immunopathology, 69:251-342.

Rivierre Ch. And Olivry T. (2004) New autoimmune dermatoses in the dog and cat. Part 2: Dermatoses targeting basement membrane proteins. EJCAP, vol.14(1):83-91.

Scott D.W., Miller W.H. and Griffin C.E (2001) Immune mediated disorders In: Small Animal Dermatology, 6th edition, W.B.Saunders Co, Philadelphia, pp:667-779.

Scott D.W., Walton D.K., Slater M.R., Smith C.A and Lewis R.M. (1987) Immune–mediated dermatoses in domestic animals: Ten years after-part I, Compendium on Continuing Education for Practicing Veterinarian, 9: 424-434.

Steinman L. (1995) Escape from "Horror Autotoxicus": pathogenesis and treatment of autoimmune diseases, Cell, 80: 7-10.

Suter M.M, de Bruin A., Wyder M., Wurm S., Credille K., Crameri F.M and Muller E. (1998) Autoimmune diseases of Domestic animals: an update. In: K.W.Kwochka, T.Willemse and C.V Tscharner (eds): Advances in Veterinary Dermatology, vol.3, Butterworth Heinemann, Oxford pp: 321-334.