ePublishing

Journal of the Hellenic Veterinary Medical Society

Vol 56, No 1 (2005)



Arthrocentesis in companion animal medicine

N. N. PRASSINOS (N.N. ΠΡΑΣΙΝΟΣ), K. I. SIDERI (K.I. ΣΙΔΕΡΗ)

doi: 10.12681/jhvms.15070

To cite this article:

PRASSINOS (N.N. ΠΡΑΣΙΝΟΣ) N. N., & SIDERI (K.I. ΣΙΔΕΡΗ) K. I. (2017). Arthrocentesis in companion animal medicine. *Journal of the Hellenic Veterinary Medical Society*, *56*(1), 47–52. https://doi.org/10.12681/jhvms.15070

https://epublishing.ekt.gr | **e-Publisher:** EKT | **Downloaded at:** 06/02/2026 08:54:16

ΠΕΡΙΟΔΙΚΟ ΤΗΣ ΕΛΛΗΝΙΚΗΣ ΚΤΗΝΙΑΤΡΙΚΗΣ ΕΤΑΙΡΕΙΑΣ 2005, 56(1): 47-52
JOURNAL OF THE HELLENIC VETERINARY MEDICAL SOCIETY 2005, 56(1): 47-52

Ανασκόπηση
Review article

Η αρθροκέντηση στα ζώα συντροφιάς

Ν.Ν. Πράσινος[1], Κ.Ι. Σιδέρη[2]

ΠΕΡΙΛΗΨΗ. Η αρθροκέντηση, που στοχεύει κυρίως στη λήψη αρθρικού υγρού με σκοπό την ανάλυσή του, κατέχει σημαντική θέση στη διαγνωστική προσέγγιση των αρθροπαθειών του σκύλου και της γάτας. Αν και αποτελεί μια απλή, μικρού κόστους, ασφαλή και ταχεία τεχνική, η οποία δεν απαιτεί ιδιαίτερη εμπειρία και ειδικό εξοπλισμό, η εφαρμογή της στην καθημερινή κλινική πράξη είναι ακόμη περιορισμένη. Η καλή γνώση της ανατομίας κάθε άρθρωσης, η πιστή εφαρμογή των βασικών αρχών της τεχνικής της αρθροκέντησης και η τήρηση των κανόνων ασηψίας-αντισηψίας είναι απαραίτητες προϋποθέσεις για την επιτυχή εκτέλεσή της.

Λέξεις ευρετηρίασης: Αρθροκέντηση, σκύλος, γάτα

ΕΙΣΑΓΩΓΗ

Η παρακέντηση των αρθρώσεων (αρθροκέντηση), αν και συμβάλλει σημαντικά στη διάγνωση, στην πρόγνωση και στη θεραπεία πολλών αρθροπαθειών του σκύλου και της γάτας, δεν εφαρμόζεται συχνά στην καθημερινή κλινική πράξη (Wilkins 1993, Houlton 1994), καθώς η αξία της φαίνεται ότι έχει υποτιμηθεί από τους κτηνιάτρους (Hardy and Wallace 1974, Denny and Butterworth 2000). Στην εργασία αυτή γίνεται εκτενής αναφορά στις γενικές αρχές της αρθροκέντησης και περιγράφονται οι τεχνικές παρακέντησης καθεμιάς από τις αρθρώσεις του σώματος.

ΑΡΘΡΟΚΕΝΤΗΣΗ

Ενδείξεις

Η αρθροκέντηση έχει διαγνωστικό ή/και θεραπευτικό χαρακτήρα (Hardy and Wallace 1974, Lipowitz 1985). Διαγνωστικά εφαρμόζεται για:

α) τη συλλογή αρθρικού υγρού, προκειμένου να υποβληθεί σε ανάλυση (Hardy and Wallace 1974, Lipowitz 1985, Houlton 1994). Η ανάλυση του αρθρικού υγρού ενδείκνυται σε ζώα που παρουσιάζουν κλινικά συμπτώματα (διόγκωση, αυξημένη θερμοκρασία ή/και πόνο μίας ή περισσότερων αρθρώσεων) ή υποψία αρθροπάθειας, είτε εκδηλώνουν χρόνια ή περιοδική μεθιστάμενη χωλότητα, ιδιαίτερα όταν αυτή συνοδεύεται από πυρετό (Lipowitz 1985, Houlton 1994, Schrader et al 1995, Meyer and Hurvey 1998, Denny and Butterworth 2000, Fisher 2001, Taylor 2003). Η διαγνωστική αξία της για την επιβεβαίωση της παρουσίας, καθώς επίσης για την ταξινόμηση (φλεγμονώδεις ή μη, λοιμώδεις ή ανοσολογικές) και, σε ορισμένες περιπτώσεις, για τον καθορισμό του αιτίου των αρθροπαθειών (Hardy and Wallace 1974, Schrader et al 1995, Taylor 2003) είναι μεγάλη. Με την ανάλυση του αρθρικού υγρού ελέγχεται, επιπλέον, η αποτελεσματικότητα της θεραπευτικής αγωγής των διάφορων φλεγμονωδών αρθροπαθειών. Για το σκοπό αυτό, η ανάλυση του αρθρικού υγρού θεωρείται περισσότερο αξιόπιστη από την κλινική εξέταση, αφού με αυτήν μπορεί να διαπιστωθεί η εξέλιξη της φλεγμονώδους εξεργασίας, έστω κι αν τα κλινικά συμπτώματα έχουν υποχωρήσει με την εφαρμογή της θεραπευτικής αγωγής (Schrader et al 1995).

β) την έγχυση θετικών (π.χ. ιοπαμιδόλη) ή/και αρνητικών (π.χ. αέρας) σκιαγραφικών ουσιών στην αρθρική κοιλότητα (αρθρογραφία), προκειμένου να απεικονιστούν τα ανατομικά στοιχεία της άρθρωσης (Hardy and Wallace 1974, Lipowitz 1985).

[1] Επίκουρος καθηγητής, [2] Ε.Τ.Ε.Π. Π.Ε.
Χειρουργική Κλινική, Τμήμα Κτηνιατρικής, Πανεπιστήμιο Θεσσαλίας, Τρικάλων 224, 431 00 Καρδίτσα

Ημερομηνία υποβολής: 28.06.2004
Ημερομηνία εγκρίσεως: 05.11.2004

Arthrocentesis in companion animal medicine

Prassinos N.N.[1], Sideri K.I.[2]

ABSTRACT. Arthrocentesis, especially for synovial fluid collection and analysis, is an integral part of any diagnostic joint evaluation in companion animal medicine. Although it is a simple, quick and inexpensive technique, which also requires little in the way of expertise or special equipment, it is a much under-employed procedure in veterinary diagnostics and/or therapeutics. Knowledge of joint anatomy, aseptic conditions and strict adherence to principles of the technique are essential for an uncomplicated arthrocentesis.

Key words: Arthrocentesis, dog, cat

[1] DVM, PhD, Assistant Professor, [2] DVM
Clinic of Surgery, Veterinary School, University of Thessaly, Trikalon 224, GR-431 00 Karditsa, Greece

Submission date: 28.06.2004
Approval date: 05.11.2004

γ) τη βιοψία του αρθρικού υμένα (Hardy and Wallace 1974, Houlton 1994, Denny and Butterworth 2000). Η ιστοπαθολογική και η ανοσοϊστοχημική εξέταση, καθώς και η καλλιέργεια ιστοτεμαχίου του αρθρικού υμένα συμβάλλουν σημαντικά στη διάγνωση των νεοπλασμάτων των αρθρώσεων και στην ταξινόμηση των αρθροπαθειών, παρέχοντας συχνά πληροφορίες ακόμη και για την οριστική διάγνωσή τους (Bennett 1990, Houlton 1994, Schrader et al 1995, Denny and Butterworth 2000, Taylor 2003). Η καλλιέργεια ιστοτεμαχίου του αρθρικού υμένα για την επιβεβαίωση λοιμώδους αρθρίτιδας θεωρείται περισσότερο αξιόπιστη από αυτήν του αρθρικού υγρού (Bennett 1990, Denny and Butterworth 2000).

Θεραπευτικά, η αρθροκέντηση χρησιμοποιείται για:

α) την έγχυση φαρμακευτικών ουσιών (π.χ. κορτικοστεροειδή) στην αρθρική κοιλότητα (Hardy and Wallace 1974, Lipowitz 1985).

β) την απομάκρυνση αρθρικού υγρού από την αρθρική κοιλότητα, σε καταστάσεις αύξησής του (Lipowitz 1985).

γ) την πραγματοποίηση πλύσεων της αρθρικής κοιλότητας, σε περιπτώσεις σηπτικής αρθρίτιδας (Hardy and Wallace 1974, Lipowitz 1985, Schrader 1995). Η εφαρμογή της αρθροκέντησης για το σκοπό αυτό είναι περιορισμένη, καθώς πήγματα αίματος ή νεκρωμένοι ιστοί, που συχνά περιέχονται στο αρθρικό υγρό, φράζουν τον αυλό της βελόνας και δυσχεραίνουν ή καθιστούν αδύνατη την αποτελεσματική πραγματοποίηση των πλύσεων (Schrader 1995).

Αντενδείξεις

Μοναδική αντένδειξη της αρθροκέντησης αποτελεί η παρουσία λοιμώδους εξεργασίας στους υπερκείμενους μαλακούς ιστούς της άρθρωσης, μέσω των οποίων πρέπει να διέλθει η βελόνα πριν εισέλθει στην αρθρική κοιλότητα (Morgan 1993).

Υλικά

Στις αρθροκεντήσεις χρησιμοποιούνται αποστειρωμένες βελόνες, οι διαστάσεις (διάμετρος, μήκος) των οποίων πρέπει να είναι οι ελάχιστες δυνατές για την κάθε άρθρωση (Lipowitz 1985, Houlton 1994). Η διάμετρος της βελόνας καθορίζεται από το εύρος της αρθρικής κοιλότητας, ενώ το μήκος της από το πάχος του αρθρικού θυλάκου και των υπερκείμενων ιστών του (Lipowitz 1985, Houlton 1994, Denny and Butterworth 2000). Κατά κανόνα, στα ζώα συντροφιάς χρησιμοποιούνται κοινές υποδερμικές βελόνες, η διάμετρος και το μήκος των οποίων κυμαίνεται από 18-25 G και 0,5-2", αντίστοιχα (Hardy and Wallace 1974, Lipowitz 1985, Houlton 1994, Else 1998, Meyer and Hurvey 1998). Σε ορισμένες περιπτώσεις, η αναρρόφηση αρθρικού υγρού με αυξημένο ιξώδες διευκολύνεται με τη χρησιμοποίηση βελονών με μεγαλύτερη διάμετρο (Denny and Butterworth 2000). Για την παρακέντηση των μικρότερων αρθρώσεων, όπως του καρπού και του ταρσού, το λοξά κομμένο αιχμηρό άκρο της βελόνας πρέπει να έχει σχετικά μικρό μήκος, ώστε να εισέρχεται ολόκληρο στην αρθρική κοιλότητα. Την απαίτηση αυτή ικανοποιούν οι βελόνες λήψης εγκεφαλονωτιαίου υγρού (Hardy and Wallace 1974, Lipowitz 1985, Houlton 1994, Parry 1999). Για την παρακέντηση της άρθρωσης του ισχίου μεγαλόσωμων ή παχύσαρκων σκύλων συχνά απαιτείται η χρήση βελονών με ιδιαίτερα μεγάλο μήκος (π.χ. βελόνες λήψης εγκεφαλονωτιαίου υγρού μήκους 2-3"), λόγω της μεγάλης απόστασης της αρθρικής κοιλότητας από την επιφάνεια του σώματος (Lozier and Menard 1998, Taylor 2003). Τέλος, για τη βιοψία του αρθρικού υμένα χρησιμοποιούνται ειδικές βελόνες βιοψίας, όπως η Cope, η Parker-Pearson (Hardy and Wallace 1974) και η Tru-cut (Else 1998).

Οι σύριγγες χωρητικότητας 2-3 ml θεωρούνται οι καταλληλότερες για την αναρρόφηση του αρθρικού υγρού, καθώς εξασφαλίζουν την απαιτούμενη αρνητική πίεση και την ελαχιστοποίηση απωλειών υγρού στο εσωτερικό τους (Hardy and Wallace 1974, Lipowitz 1985, Houlton 1994, Schrader et al 1995, Denny and Butterworth 2000). Όμως, στις μεγαλύτερες αρθρώσεις, και ιδιαίτερα όταν σε αυτές υπάρχει αυξημένη ποσότητα αρθρικού υγρού, μπορούν να χρησιμοποιηθούν σύριγγες χωρητικότητας 5 ml (Houlton 1994).

Για να αποφευχθεί η μόλυνση της άρθρωσης ή/και του δείγματος που συλλέγεται, η αρθροκέντηση επιβάλλεται να πραγματοποιείται κάτω από αυστηρές συνθήκες ασηψίας–αντισηψίας και, συνεπώς, όλα τα υλικά που απαιτούνται για το σκοπό αυτό πρέπει να είναι διαθέσιμα (κουρευτική μηχανή, γάζες, αντισηπτικά διαλύματα, χειρουργικά γάντια) (Hardy and Wallace 1974, Lipowitz 1985, Wilkins 1993, Houlton 1994, Parry 1999). Σημειώνεται ότι η μόνη σημαντική επιπλοκή της αρθροκέντησης είναι η μόλυνση της άρθρωσης (Lipowitz 1985).

Συγκράτηση του ζώου

Η καλή συγκράτηση του ζώου είναι απαραίτητη προϋπόθεση για να εξασφαλιστεί η ακινητοποίηση μιας άρθρωσης (Parry 1999), η άσηπτη (Baker and Lumsden 2000, Denny and Butterworth 2000, Taylor 2003) και η ατραυματική εισαγωγή της βελόνας στην αρθρική κοιλότητα (Hardy and Wallace 1974, Wilkins 1993, Parry 1999), καθώς, επίσης, και η αποφυγή ιατρογενούς πρόσμιξης του δείγματος του αρθρικού υγρού με αίμα (Hardy and Wallace 1974, Lozier and Menard 1998, Baker and Lumsden 2000).

Για την πραγματοποίηση της αρθροκέντησης, ανάλογα με τη γενική κατάσταση του ζώου, την ιδιοσυγκρασία του και την πάσχουσα άρθρωση, αρκεί η απλή συγκράτησή του ή απαιτείται η χορήγηση ηρέμησης ή ακόμη και γενικής αναισθησίας (Hardy and Wallace 1974, Houlton 1994, Lozier and Menard 1998, Fisher 2001). Πάντως, στις περισσότερες περιπτώσεις συνιστάται η χορήγηση τουλάχιστον ενός ηρεμιστικού (Houlton 1994), με ή χωρίς την εφαρμογή τοπικής αναισθησίας. Η παρακέντηση της άρθρωσης του γόνατος και των αρθρώσεων του καρπού και του ταρσού δεν ενοχλεί ιδιαίτερα τα ζώα και, συνήθως,

αρκεί η διήθηση της περιοχής με μικρή ποσότητα τοπικού αναισθητικού (Houlton 1994, Lozier and Menard 1998). Αντίθετα, η παρακέντηση της άρθρωσης του ώμου, του αγκώνα και του ισχίου προϋποθέτει, συχνά, την επίτευξη βαθιάς ηρέμησης ή τη χορήγηση γενικής αναισθησίας (Bennett 1990, Houlton 1994, Lozier and Menard 1998).

Γενικές αρχές

Στην αρθροκέντηση, οι συνθήκες ασηψίας-αντισηψίας δε διαφέρουν από αυτές που εφαρμόζονται σε μια χειρουργική επέμβαση (Baker and Lumsden 2000, Taylor 2003). Ευρεία περιοχή γύρω από τα σημεία παρακέντησης κουρεύεται και πλένεται σχολαστικά με αντισηπτικά διαλύματα (Wilkins 1993, Houlton 1994, Lozier and Menard 1998, Meyer and Hurvey 1998, Denny and Butterworth 2000, Taylor 2003). Όλα τα υλικά που χρησιμοποιούνται σε μια αρθροκέντηση είναι αποστειρωμένα, ο επεμβαίνων φοράει χειρουργικά γάντια και όλοι οι χειρισμοί γίνονται με τέτοιον τρόπο, ώστε να αποφευχθεί η μόλυνση των ιστών και των δειγμάτων που λαμβάνονται (Lozier and Menard 1998, Denny and Butterworth 2000, Taylor 2003). Η κάλυψη της περιοχής με αποστειρωμένα χειρουργικά πεδία σπάνια θεωρείται απαραίτητη (Lozier and Menard 1998, Denny and Butterworth 2000). Σημειώνεται ότι οι φυσιολογικές αρθρώσεις είναι άσηπτες (Parry 1999).

Για την επιλογή του σημείου παρακέντησης μιας άρθρωσης λαμβάνεται υπ' όψιν η θέση των μεγάλων αγγείων και νεύρων της περιοχής, ώστε να αποτραπεί η κάκωσή τους (Hardy and Wallace 1974, Houlton 1994, Denny and Butterworth 2000). Η εισαγωγή της βελόνας παρακέντησης στην αρθρική κοιλότητα καθοδηγείται από την ψηλάφηση των διάφορων οστέινων ανατομικών στοιχείων, που εντοπίζονται γύρω από αυτήν (Houlton 1994). Τα στοιχεία αυτά είναι εύκολο να ψηλαφηθούν και η θέση τους ως προς την άρθρωση είναι περισσότερο σταθερή σε σχέση με τα διάφορα μαλακά μόρια, τα οποία συχνά μετατοπίζονται σε παρουσία φλεγμονής ή νεοπλασμάτων (Hardy and Wallace 1974, Houlton 1994). Κατά την ψηλάφηση μιας άρθρωσης, η υποβολή της σε παθητικές κινήσεις (κάμψη, έκταση, στροφή) διευκολύνει τον εντοπισμό του σημείου στο οποίο θα πραγματοποιηθεί η παρακέντηση (Meyer and Hurvey 1998, Parry 1999, Fisher 2001).

Η βελόνα προωθείται προσεκτικά μέσω των υπερκείμενων μαλακών ιστών μιας άρθρωσης με ήπιες κινήσεις και με κατεύθυνση προς την αρθρική κοιλότητα (Wilkins 1993, Houlton 1994). Αν κατά την πορεία της συναντήσει οστό, έλκεται ελαφρώς, η κατεύθυνσή της διορθώνεται και επαναπροωθείται (Houlton 1994, Parry 1999). Επίσης, στις περιπτώσεις που πριν από την είσοδο της βελόνας στην αρθρική κοιλότητα διαπιστωθεί παρουσία αίματος στον αυλό της, αυτή απομακρύνεται και αντικαθίσταται (Lozier and Menard 1998). Σε ορισμένες περιπτώσεις, η παρουσία περιαρθρικών οστεοφύτων δυσχεραίνει την αρθροκέντηση (Hardy and Wallace 1974, Houlton 1994). Ο βαθμός της αντίστασης που γίνεται αντιληπτός κατά την προώθηση της βελόνας μειώνεται, μόλις αυτή εισέλθει στην αρθρική κοιλότητα (Wilkins 1993). Τέλος, απαιτείται ιδιαίτερη προσοχή για την αποφυγή κάκωσης των αρθρικών χόνδρων από τη βελόνα (Houlton 1994).

Μόλις η βελόνα εισέλθει στην αρθρική κοιλότητα προσαρμόζεται σε αυτήν η κατάλληλη σύριγγα (Wilkins 1993, Lozier and Menard 1998, Taylor 2003), εφόσον δεν έχει ήδη προσαρμοστεί κατά την έναρξη της διαδικασίας (Lipowitz 1985, Lozier and Menard 1998, Taylor 2003). Ανάλογα με το σκοπό της αρθροκέντησης, αναρροφάται το περιεχόμενο της αρθρικής κοιλότητας με ήπια έλξη του εμβόλου της σύριγγας ή γίνεται έγχυση κάποιας ουσίας σε αυτήν (Wilkins 1993, Lozier and Menard 1998, Taylor 2003). Η ιατρογενής πρόσμιξη του αρθρικού υγρού με αίμα αποτελεί τη συχνότερη αιτία λήψης μη διαγνωστικών δειγμάτων (Houlton 1994). Για να περιοριστεί η πιθανότητα αυτή, συνιστάται η καλή συγκράτηση του ζώου, η γνώση της ανατομίας της περιοχής γύρω από την άρθρωση, η αποφυγή έλξης του εμβόλου της σύριγγας πριν από την εισαγωγή της βελόνας στην αρθρική κοιλότητα (Lozier and Menard 1998) και η αποφυγή εκτεταμένων διερευνητικών κινήσεων της βελόνας εντός της αρθρικής κοιλότητας για την αναρρόφηση όλης της ποσότητας του αρθρικού υγρού (Houlton 1994, Parry 1999). Επίσης, για τον ίδιο σκοπό, μετά την ολοκλήρωση της αναρρόφησης του αρθρικού υγρού και πριν η βελόνα με την προσαρμοσμένη σε αυτή σύριγγα απομακρυνθεί, παύει η άσκηση αρνητικής πίεσης στο εσωτερικό της σύριγγας με την ήπια απελευθέρωση του εμβόλου της (Lipowitz 1985, Wilkins 1993, Houlton 1994, Lozier and Menard 1998, Parry 1999, Fisher 2001). Η βελόνα απομακρύνεται με ήπιο τρόπο, αλλά σχετικά γρήγορα (Wilkins 1993).

Για τη βιοψία του αρθρικού υμένα, η βελόνα βιοψίας εισάγεται στην αρθρική κοιλότητα τυφλά, με υπερηχοτομογραφική καθοδήγηση ή κατά τη διάρκεια αρθροσκόπησης (Hardy and Wallace 1974, Bennett 1990, Houlton 1994, Else 1998, Denny and Butterworth 2000, Taylor 2003). Μολονότι η βιοψία του αρθρικού υμένα είναι μια ταχεία και σχετικά ατραυματική τεχνική, τα ιστοτεμάχια που λαμβάνονται είναι μικρά και εφαρμόζεται με ευκολία μόνο στην άρθρωση του γόνατος του σκύλου (Hardy and Wallace 1974, Taylor 2003). Υπενθυμίζεται ότι η βιοψία του αρθρικού υμένα πραγματοποιείται και χειρουργικά ύστερα από αρθροτομή, παρέχοντας τη δυνατότητα επισκόπησης ολόκληρης της αρθρικής κοιλότητας και επιλογής του σημείου λήψης ιστοτεμαχίων αρθρικού υμένα, το μέγεθος των οποίων είναι σαφώς μεγαλύτερο σε σχέση με την προηγούμενη τεχνική (Hardy and Wallace 1974, Denny and Butterworth 2000, Taylor 2003).

Ειδικό μέρος

Παρακάτω γίνεται εκτενής περιγραφή των συνηθέστερα χρησιμοποιούμενων τεχνικών παρακέντησης για καθεμία από τις αρθρώσεις των άκρων.

Άρθρωση του ώμου. Το ζώο τοποθετείται σε πλάγια κατάκλιση με την προς εξέταση άρθρωση προς τα άνω και

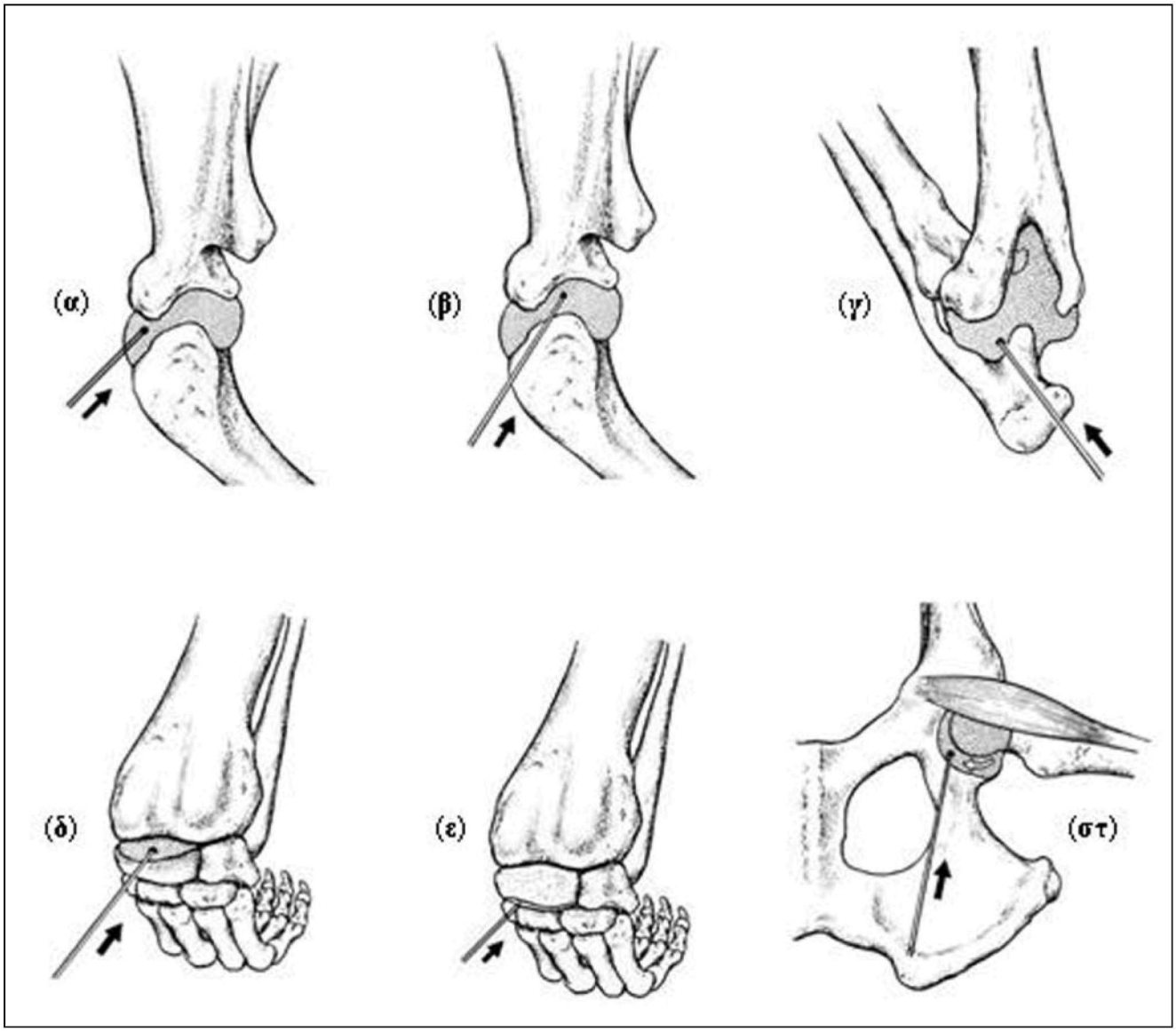

Εικόνα 1. *Οι θέσεις παρακέντησης των μεγαλύτερων αρθρώσεων στα ζώα συντροφιάς. Η σκιαγραφημένη περιοχή αντιστοιχεί στον αρθρικό θύλακο. Το μαύρο βέλος δείχνει τη φορά της βελόνας παρακέντησης, ενώ το λευκό την κατεύθυνση στροφής του άκρου. (α) άρθρωση του ώμου (πλάγια προσπέλαση), (β) άρθρωση του ώμου (πρόσθια προσπέλαση), (γ) άρθρωση του αγκώνα, (δ) αντιβραχιοκαρπική άρθρωση, (ε) μεσοκάρπια άρθρωση, (στ) άρθρωση του ισχίου (κοιλιακή προσπέλαση), (ζ) άρθρωση του ισχίου (πλάγια προσπέλαση), (η) άρθρωση του γόνατος και (θ) ταρσοκνημική άρθρωση (Από Houlton 1994).*

Figure 1. *Schematic drawing of recommended sites for arthrocentesis in companion animals. The dotted area represents the joint capsule. Black arrows indicate the direction of the needle. White arrows indicate the direction of rotation of the leg. (a) shoulder (lateral approach), (b) shoulder (cranial approach), (c) elbow, (d) antebrachiocarpal joint, (e) middle carpal joint, (f) hip (ventral approach), (g) hip (lateral approach), (h) stifle and (i) talocrural joint (From Houlton 1994).*

σε μερική κάμψη. Ένας βοηθός, συγκρατώντας το βραχιόνιο οστό, έλκει το άκρο περιφερικά και ταυτόχρονα το υποβάλλει σε μικρή στροφή προς τα έξω, με σκοπό τη διεύρυνση του μεσάρθριου διαστήματος. Το σημείο εισαγωγής της βελόνας βρίσκεται λίγα χιλιοστά προσθίως και περιφερικά του ακρωμίου, εξωτερικά του υπεργλήνιου φύματος, δηλαδή ακριβώς οπισθίως και ραχιαία του μείζονος βραχιόνιου ογκώματος (Εικόνα 1α). Η βελόνα κατευθύνεται προς τα πίσω, ελαφρώς προς τα έσω και περιφερικά, διερχόμενη εσωτερικά της ακρωμιακής μοίρας του δελτοειδούς μυός. Έτσι, έχοντας φορά προς την κεφαλή του βραχιόνιου οστού, η βελόνα προωθείται στην αρθρική κοιλότητα (Hardy and Wallace 1974, Lipowitz 1985, Houlton 1994, Lozier and Menard 1998, Parry 1999).

Στις περιπτώσεις που η παραπάνω προσπέλαση αποβεί ανεπιτυχής, επιχειρείται μια προσθιότερη προσπέλαση. Η κατάκλιση του ζώου, η θέση του άκρου και η συγκράτησή του από το βοηθό δε διαφέρουν σε σχέση με την

προηγούμενη προσπέλαση. Το σημείο εισαγωγής της βελόνας βρίσκεται αμέσως περιφερικά του υπεργλήνιου φύματος (Εικόνα 1β). Η βελόνα προωθείται εσωτερικά του φύματος, με κατεύθυνση προς τα πίσω και ελαφρώς ραχιαία, ώστε να διέλθει κοιλιακά του πρόσθιου χείλους της ωμογλήνης και ραχιαία της κεφαλής του βραχιόνιου οστού (Houlton 1994).

Σε αμφότερες τις προσπελάσεις, μόλις η βελόνα εισέλθει στην αρθρική κοιλότητα, ο βοηθός παύει να ασκεί έλξη στο άκρο. Με τον τρόπο αυτό επιτυγχάνεται η καθήλωση της βελόνας στη θέση αυτή (Houlton 1994).

Άρθρωση του αγκώνα. Η πιο απλή και ατραυματική προσπέλαση της άρθρωσης του αγκώνα είναι η έξω πλαγιο-οπίσθια. Το ζώο τοποθετείται σε πλάγια κατάκλιση με την προς εξέταση άρθρωση προς τα άνω και σε κάμψη περίπου 45°. Η βελόνα εισέρχεται στο διάστημα μεταξύ του έξω επικόνδυλου του βραχιόνιου οστού και του ράμφους του ωλεκράνου (Εικόνα 1γ). Στη συνέχεια, η βελόνα προωθείται περιφερικά και ελαφρώς προς τα έσω, μέσω του τένοντα του τριικέφαλου μυός και του αγκωνιαίου μυός, κατά μήκος του ορίου του πρόσθιου χείλους και της έξω πλάγιας επιφάνειας του ωλεκράνου και με κατεύθυνση το υπερτροχίλιο τρήμα του βραχιόνιου οστού (Hardy and Wallace 1974, Lipowitz 1985, Houlton 1994, Lozier and Menard 1998, Parry 1999).

Αρθρώσεις του καρπού. Στις αρθρώσεις αυτές περιλαμβάνονται η αντιβραχιοκαρπική άρθρωση, οι αρθρώσεις μεταξύ των οστών του άνω στίχου του καρπού, η μεσοκάρπια άρθρωση, οι αρθρώσεις μεταξύ των οστών του κάτω στίχου του καρπού και οι καρπομετακάρπιες αρθρώσεις. Με εξαίρεση την πρώτη άρθρωση, όλες οι υπόλοιπες επικοινωνούν μεταξύ τους (Hardy and Wallace 1974, Lipowitz 1985, Lozier and Menard 1998). Για την παρακέντηση των αρθρώσεων του καρπού, το ζώο τοποθετείται σε στερνική ή πλάγια, με το πάσχον άκρο προς τα άνω, κατάκλιση. Η προσπέλαση γίνεται από την πρόσθια επιφάνεια του καρπού στο διάστημα μεταξύ του τένοντα του πρόσθιου εκτείνοντα τον καρπό μυός και του τένοντα του κοινού εκτείνοντα τα δάκτυλα μυός (Houlton 1994, Denny and Butterworth 2000).

Αντιβραχιοκαρπική άρθρωση. Έχοντας τον καρπό σε πλήρη κάμψη, η βελόνα εισάγεται στο μεσάρθριο διάστημα που βρίσκεται μεταξύ της κερκίδας και του σκαφομηνοειδούς οστού, παράλληλα με την αρθρική επιφάνεια της κερκίδας (Hardy and Wallace 1974, Lozier and Menard 1998, Parry 1999) (Εικόνα 1δ).

Μεσοκάρπια άρθρωση. Έχοντας τον καρπό σε πλήρη κάμψη, η βελόνα εισάγεται στο μεσάρθριο διάστημα που βρίσκεται μεταξύ του σκαφομηνοειδούς, του τραπεζοειδούς και του μείζονος πολυγώνου οστού (Hardy and Wallace 1974, Lipowitz 1985, Parry 1999) (Εικόνα 1ε).

Καρπομετακάρπιες αρθρώσεις. Επειδή η παρακέντηση των αρθρώσεων αυτών είναι συνήθως δύσκολη, προτιμάται η παρακέντηση της μεσοκάρπιας άρθρωσης, με την οποία επικοινωνούν (Lipowitz 1985, Houlton 1994, Parry 1999).

Μετακαρπιοφαλαγγικές & μεταταρσιοφαλαγγικές αρθρώσεις. Το ζώο τοποθετείται σε στερνική ή πλάγια, με το πάσχον άκρο προς τα άνω, κατάκλιση. Έχοντας τις μετακαρπιοφαλαγγικές ή τις μεταταρσιοφαλαγγικές αρθρώσεις σε κάμψη 90°, η βελόνα εισάγεται στην πάσχουσα άρθρωση από την ραχιαία επιφάνειά της, δίπλα από τον τένοντα του κοινού εκτείνοντα τα δάκτυλα μυός (Houlton 1994, Denny and Butterworth 2000). Η κάκωση των ραχιαίων σησαμοειδών οστών πρέπει να αποφευχθεί (Houlton 1994).

Μεσοφαλαγγικές αρθρώσεις. Η τεχνική της παρακέντησης των αρθρώσεων αυτών είναι όμοια με αυτήν των μετακαρπιοφαλαγγικών και των μεταταρσιοφαλαγγικών αρθρώσεων (Houlton 1994, Denny and Butterworth 2000). Παρά το γεγονός ότι η αρθρική κοιλότητά τους είναι εξαιρετικά μικρή, η παρακέντησή τους είναι εφικτή, ιδιαίτερα σε περιπτώσεις διεύρυνσής τους (Houlton 1994).

Άρθρωση του ισχίου. Η παρακέντηση της άρθρωσης του ισχίου επιτυγχάνεται με πλάγια ή κοιλιακή προσπέλασή της (Hardy and Wallace 1974, Houlton 1994, Parry 1999). Η τελευταία θεωρείται ευκολότερη και προτιμάται (Houlton 1994).

Στην κοιλιακή προσπέλαση, το ζώο τοποθετείται σε ραχιαία κατάκλιση. Ένας βοηθός συγκρατεί τα μηριαία οστά σε απαγωγή και κάθετα προς τον επιμήκη άξονα του ζώου. Στη θέση αυτή ψηλαφάται ο κτενίτης μυς του πάσχοντος άκρου και εντοπίζεται η λαγονοηβική προεξοχή της πυέλου, από την οποία εκφύεται. Το σημείο εισαγωγής της βελόνας, το οποίο αντιστοιχεί στη θέση του κοτυλιαίου βόθρου, βρίσκεται ακριβώς πίσω και εξωτερικά της προεξοχής αυτής (Εικόνα 1στ). Η βελόνα εισάγεται με κατεύθυνση προς τα εμπρός, με γωνία περίπου 45°, και προωθείται στην αρθρική κοιλότητα διερχόμενη εσωτερικά της κεφαλής του μηριαίου οστού (Hardy and Wallace 1974, Houlton 1994, Parry 1999). Η βελόνα, κατά την πορεία της εντός της αρθρικής κοιλότητας, ενδέχεται να διαπεράσει το στρογγύλο σύνδεσμο, γεγονός που επιφέρει κάποιου βαθμού αντίσταση στην προώθησή της (Hardy and Wallace 1974, Lipowitz 1985, Lozier and Menard 1998).

Στην πλάγια προσπέλαση, το ζώο τοποθετείται σε πλάγια κατάκλιση με την πάσχουσα άρθρωση προς τα άνω. Ένας βοηθός συγκρατεί το μηριαίο οστό σε θέση κάθετη προς τον επιμήκη άξονα του ζώου και σε ελαφρά απαγωγή, ενώ ταυτόχρονα το υποβάλλει σε στροφή προς τα έξω (η κεφαλή του μηριαίου οστού στρέφεται προς τα εμπρός), με σκοπό τη διεύρυνση του μεσάρθριου διαστήματος. Το σημείο εισαγωγής της βελόνας βρίσκεται μπροστά από το μείζονα τροχαντήρα (Εικόνα 1ζ). Η βελόνα κατευθύνεται ελαφρώς περιφερικά, προς τα πίσω και έσω, και προωθείται μέχρι να εισέλθει στην αρθρική κοιλότητα (Hardy and Wallace 1974, Houlton 1994, Lozier and Menard 1998, Parry 1999). Μόλις η βελόνα εισέλθει στην αρθρική κοιλότητα, ο βοηθός παύει να απάγει και να

υποβάλλει σε στροφή το άκρο. Με τον τρόπο αυτό επιτυγχάνεται η καθήλωση της βελόνας στη θέση αυτή (Houlton 1994).

Σε αμφότερες τις προσπελάσεις πρέπει να αποφευχθεί η κάκωση του ισχιακού νεύρου, το οποίο πορεύεται πίσω από την άρθρωση του ισχίου (Hardy and Wallace 1974, Lozier and Menard 1998, Parry 1999).

Άρθρωση του γόνατος. Η άρθρωση αυτή επιλέγεται συχνά για τη συλλογή αρθρικού υγρού, λόγω της ευρείας κοιλότητάς της και της εύκολης παρακέντησής της (Hardy and Wallace 1974, Lipowitz 1985, Houlton 1994). Το ζώο τοποθετείται σε πλάγια κατάκλιση με την πάσχουσα άρθρωση προς τα άνω και σε μερική κάμψη. Η απαγωγή του άκρου διευκολύνει την αρθροκέντηση. Το σημείο εισαγωγής της βελόνας βρίσκεται στην πρόσθια επιφάνεια της άρθρωσης, ακριβώς δίπλα από το έσω ή το έξω χείλος του επιγονατιδικού συνδέσμου και περίπου στο μέσο της απόστασης μεταξύ της επιγονατίδας και του κνημιαίου κυρτώματος (Εικόνα 1η). Η άσκηση δακτυλικής πίεσης στον αρθρικό θύλακο, από την άλλη πλευρά του επιγονατιδικού συνδέσμου, διευκολύνει την αρθροκέντηση, λόγω της προβολής του αρθρικού θυλάκου προς την πλευρά πραγματοποίησης της παρακέντησης. Η βελόνα, μετά την εισαγωγή της στην άρθρωση, προωθείται λοξά με κατεύθυνση το μεσοκονδύλιο βόθρο (Hardy and Wallace 1974, Lipowitz 1985, Houlton 1994, Lozier and Menard 1998, Parry 1999).

Ταρσοκνημική άρθρωση. Η ευκολότερη προσπέλαση της ταρσοκνημικής άρθρωσης είναι η έξω πλαγιο-οπίσθια (Lipowitz 1985, Houlton 1994). Το ζώο τοποθετείται σε πλάγια κατάκλιση με το πάσχον άκρο προς τα άνω και την άρθρωση σε μερική κάμψη (Lipowitz 1985, Houlton 1994). Η βελόνα εισέρχεται στο διάστημα που οριοθετείται από το έξω σφυρό, το κάτω άκρο της κνήμης και το έξω χείλος της τροχιλίας του αστραγάλου και προωθείται προς τα εμπρός, έσω και περιφερικά (Hardy and Wallace 1974, Lipowitz 1985, Denny and Butterworth 2000) (Εικόνα 1θ).

ΕΠΙΛΟΓΟΣ

Οι αρθροπάθειες, είτε αφορούν μία είτε περισσότερες αρθρώσεις, αποτελούν σοβαρή νοσολογική οντότητα, η οποία απαιτεί άμεση και ακριβή διάγνωση και θεραπεία (Lozier and Menard 1998). Έχοντας αντιληφθεί τη σημασία της αρθροκέντησης για το σκοπό αυτό, η εφαρμογή της μπορεί να αποδειχθεί πολύτιμο εργαλείο στην καθημερινή κλινική πράξη. Άλλωστε, η αρθροκέντηση αποτελεί μια απλή, ελάχιστα επεμβατική, μικρού κόστους και ταχεία τεχνική, η οποία δεν απαιτεί την παρουσία ειδικού εξοπλισμού ή την απόκτηση ιδιαίτερης εμπειρίας και εμπεριέχει ελάχιστο κίνδυνο για το ζώο (Lipowitz 1985, Lozier and Menard 1998, Taylor 2003). ❑

ΒΙΒΛΙΟΓΡΑΦΙΑ - REFERENCES

Baker R, Lumsden JH (2000) Synovial fluid. In: Color Atlas of Cytology of the Dog and Cat. Mosby, St. Louis, 209-215

Bennett DB (1990) Joints and Joint diseases. In: Whittick WG (ed) Canine Orthopedics. 2nd ed, Lea & Febiger, Philadelphia, 761-853

Denny HR, Butterworth SJ (2000) A Guide to Canine and Feline Orthopaedic Surgery. 4th ed, Blackwell Science, Oxford, 48-51

Else RW (1998) Locomotor system. In: Davidson MG, Else RW, Lumsden JH (eds) Manual of Small Animal Clinical Pathology. BSAVA, Cheltenham, 203-225

Fisher DJ (2001) Musculoskeletal system. In: Raskin RE, Meyer DJ (eds) Atlas of Canine and Feline Cytology. WB Saunders, Philadelphia, 313-324

Hardy RM, Wallace LJ (1974) Arthrocentesis and synovial membrane biopsy. Vet Clin North Am Small Anim Pract, 4: 449-462

Houlton J (1994) Ancillary aids to the diagnosis of joint disease. In: Houlton JEF, Collinson RW (eds) Manual of Small Animal Arthrology. BSAVA, Cheltenham, 22-38

Lipowitz AJ (1985) Synovial fluid. In: Newton CD, Nunamaker DM (eds) Textbook of Small Animal Orthpaedics. JB Lippincott, Philadelphia, 1015-1028

Lozier SM, Menard M (1998) Arthrocentesis and synovial fluid analysis. In: Bojrab JM, Ellison GW, Slocum B (eds) Current Techniques in Small Animal Surgery. 4th ed, Williams & Wilkins, Baltimore, 1057-1062

Meyer DJ, Hurvey JW (1998) Veterinary Laboratory Medicine. Interpretation and Diagnosis. 2nd ed, WB Saunders, Philadelphia, 261-263

Morgan JP (1993) Techniques of Veterinary Radiography. 5th ed, Iowa State University Press, Ames, 255-256.

Parry BW (1999) Synovial fluid. In: Cowell RL, Tyler RD, Meinkoth JH (eds) Diagnostic Cytology and Hematology of the Dog and Cat. 2nd ed, Mosby, St. Louis, 104-119

Schrader SC (1995) Joint diseases of the dog and cat. In: Olmstead ML (ed) Small Animal Orthopedics. Mosby, St. Louis, 437-471

Schrader SC, Prieur WD, Bruse S (1995) Diagnosis: historical, physical, and ancillary examinations. In: Olmstead ML (ed) Small Animal Orthopedics. Mosby, St. Louis, 3-26

Taylor SM (2003) Joint disorders. In: Nelson RW, Couto CG (eds) Small Animal Internal Medicine. 3rd ed, Mosby, St. Louis, 1071-1092

Wilkins RJ (1993) Joint fluid analysis. In: Bojrab MJ (ed) Disease Mechanisms in Small Animal Surgery. 2nd ed, Lea & Febiger, Philadelphia, 705-710