

Journal of the Hellenic Veterinary Medical Society

Vol 56, No 1 (2005)



Equine Recurrent Uveitis: a review

A. KOMNENOU (A. KOMNΗNOY), N. DIAKAKIS (N. ΔΙΑΚΑΚΗΣ), A. DESIRIS (A. ΔΕΣΙΡΗΣ)

doi: [10.12681/jhvms.15071](https://doi.org/10.12681/jhvms.15071)

To cite this article:

KOMNENOU (A. KOMNΗNOY) A., DIAKAKIS (N. ΔΙΑΚΑΚΗΣ) N., & DESIRIS (A. ΔΕΣΙΡΗΣ) A. (2017). Equine Recurrent Uveitis: a review. *Journal of the Hellenic Veterinary Medical Society*, 56(1), 53–58.
<https://doi.org/10.12681/jhvms.15071>

Υποτροπιάζουσα ραγοειδίτιδα του αλόγου: βιβλιογραφική ανασκόπηση.

A. Κομνηνού¹, Ν. Διακάκης¹, Α. Δεσίρης²

ΠΕΡΙΛΗΨΗ. Η υποτροπιάζουσα ραγοειδίτιδα ή ιριδοκυκλίτιδα (ΥΡ), γνωστή και ως "περιοδική οφθαλμία" ή "σεληνιακή τύφλωση", είναι μία από τις σοβαρότερες παθήσεις του οφθαλμού του αλόγου, με συχνή κατάληξη την τύφλωση. Είναι νόσος με παγκόσμια εξάπλωση. Η ακριβής παθογένεια της νόσου παραμένει άγνωστη, αν και είναι γνωστό ότι πρόκειται για ανοσολογικό νόσημα, στην οποία εμπλέκονται βακτηριακές (π.χ. *Leptospira interrogans*) και ιογενείς λοιμώξεις, παρασιτώσεις, τραυματισμοί και συστηματικά νοσήματα. Τα συμπτώματα της ΥΡ, που ποικίλουν ανάλογα με το στάδιο εξέλιξης της νόσου, συνήθως αφορούν στον ένα μόνο οφθαλμό, ενώ στο 20% και στους δύο. Η διάγνωση βασικά στηρίζεται στην οφθαλμολογική εξέταση, ενώ παράλληλα επιβάλλεται να γίνονται ειδικές ορολογικές δοκιμές για την ανίχνευση του πιθανού λοιμώδη παράγοντα. Η θεραπεία σκοπό έχει την αποφυγή της τύφλωσης, των αντιμετώπιση του πόνου και την αποτροπή ή ελαχιστοποίηση των μελλοντικών υποτροπών. Για το σκοπό αυτό χορηγούνται γλυκοκορτικοστεροειδή, μη στεροειδή αντιφλεγμονώδη και μυδριατικά-κυκλοπληγικά φάρμακα, ενώ η βιτρεκτομή pars plana και η ενδοφθάλμια τοποθέτηση εμφυτευμάτων κυκλοσπορίνης μπορούν να αποδειχθούν χρήσιμες. Τα τελευταία χρόνια εφαρμόζονται και εναλλακτικές θεραπευτικές μέθοδοι (π.χ. ομοιοπαθητική, βελονισμός). Η πρόγνωση στην ΥΡ του αλόγου είναι ιδιαίτερα επιφυλακτική ως δυσμενής, επειδή δεν μπορεί να προβλεφθεί ο βαθμός έντασης και η συχνότητα των υποτροπών.

Λέξεις ευρετηρίασης: υποτροπιάζουσα ραγοειδίτιδα, αλόγο, ανασκόπηση

Εισαγωγή

Στην οφθαλμολογία του αλόγου η υποτροπιάζουσα ραγοειδίτιδα (ΥΡ) είναι ίσως η συχνότερη και η δυσκολότερα αντιμετωπίσιμη παθολογική κατάσταση. Η νόσος ήταν γνωστή και στους κτηνιάτρους του ιππικού του Μεγάλου Αλεξάνδρου (Slatter 2000).

Η ΥΡ έχει κατά καιρούς αναφερθεί και ως *περιοδική*

Equine Recurrent Uveitis: a review.

Kommenou A.¹, Diakakis N.¹, Dessiris A.²

ABSTRACT. Equine recurrent uveitis (ERU), also known as "periodic ophthalmia" or "moon blindness", is one of the most serious and vision-threatening disorders worldwide. The pathogenesis of the disease is only partially understood, although it is confidently immune mediated, where bacterial (*Leptospira interrogans*), viral and parasitic infections, trauma and systemic diseases have been implicated. The clinical manifestations of ERU vary considerably depending on the stage of the disease. The ocular lesions are usually unilateral, whereas in approximately 20% of the cases they are seen in both eyes. Diagnosis is based on ophthalmologic examination along with specific serology, aiming at the detection of any specific infectious agent. Aggressive and early undertaken treatment is of paramount importance in an attempt to preserve vision, decrease ocular pain and prevent or minimize further relapses. The conventional treatment includes the use of glucocorticosteroids or non-steroidal anti-inflammatory drugs along with mydriatics-cycloplegics, while pars plana vitrectomy and cyclosporine A intra-ocular implants may also give encouraging results. Recently, alternative therapeutic methods (homeopathy, acupuncture) have also been used. Prognosis in ERU is always guarded to poor, because the severity and frequency of the future episodes is unpredictable.

Key words: recurrent uveitis, horse, review

οφθαλμία (periodic ophthalmia) ή *σεληνιακή τύφλωση* (moon blindness) ανάλογα με τα αίτια στα οποία έχει αποδοθεί. Στην ουσία πρόκειται για μια μη κοκκιοματώδη πρόσθια ραγοειδίτιδα ή πανραγοειδίτιδα που μπορεί να εμφανιστεί σε άλογα οποιασδήποτε ηλικίας, φυλής ή φύλου και συχνά καταλήγει στην τύφλωση του ζώου (Matthews και Handscombe 1983). Είναι δυνατό να προ-

¹ Λέκτορας, Χειρουργική Κλινική, Τμήμα Κτηνιατρικής, Α.Π.Θ.

² Καθηγητής, Χειρουργική Κλινική, Τμήμα Κτηνιατρικής, Α.Π.Θ.

¹ Lecturer, Clinic of Surgery, Department of Veterinary Medicine, A.U.T.

² Professor of Surgery, Clinic of Surgery, Department of Veterinary Medicine, A.U.T.

σβληθούν και οι δύο οφθαλμοί, αν και όχι πάντα ταυτόχρονα, ενώ η νόσος είναι δυνητικώς υποτροπιάζουσα. Οι σχετικές αναφορές στη διεθνή κτηνιατρική βιβλιογραφία είναι πολυάριθμες (Matthews και Handscombe 1983, Lavach 1990, Schwink 1992, Spiess 1997, Rebhun 1999, Slatter 2000), προφανώς εξαιτίας της σοβαρότητας των συμπτωμάτων ή της αυξημένης συχνότητας της νόσου. Η αιτιολογία και η συχνότητα εμφάνισης της νόσου ποικίλλουν σε μεγάλο βαθμό, γεγονός που εξηγεί εν μέρει και τις σημαντικές επιδημιολογικές αποκλίσεις στα διάφορα μέρη του κόσμου (Matthews και Handscombe 1983).

Αιτιοπαθογένεια

Στο παρελθόν, ως αιτιολογικοί παράγοντες είχαν ενοχοποιηθεί οι φάσεις της σελήνης ή άλλες αστρολογικές επιδράσεις, τα σφάλματα διατροφής, η υγρασία, η άμμος, η κληρονομικότητα και οι κακές συνθήκες ενσταυλισμού (Lavach 1990, Schwink 1992).

Αν και η βάση της παθογένειας της ΥΡ είναι αναμφίβολα ανοσολογική, δεν έχει αποσαφηνιστεί ποιο ακριβώς παράγοντες υπεισέρχονται στην αιτιολογία της (Matthews και Handscombe 1983, Lavach 1990, Spiess 1997, Slatter 2000, Brooks 2002). Ένας μεγάλος αριθμός ενδογενών ή εξωγενών αιτιολογικών παραγόντων (βακτηριακές, ιογενείς και παρασιτικές λοιμώξεις, τραυματισμοί, συστηματικά νοσήματα κ.α) είναι ικανοί να προκαλέσουν το εναρκτήριο επεισόδιο της ραγοειδίτιδας. Η εμφάνιση αλλοιώσεων στο ενδοθήλιο των αγγείων του ραγοειδούς, το επιθήλιο του ακτινωτού σώματος, το μελάγχρουν επιθήλιο και το αγγειώδες ενδοθήλιο του αμφιβληστροειδούς χιτώνα έχει ως αποτέλεσμα τη διαταραχή του αιματο-οφθαλμικού φραγμού, τη δίοδο μορίων ή κυττάρων από το αίμα προς το υδατοειδές υγρό, το υαλώδες σώμα ή τον υπαμφιβληστροειδικό χώρο, με συνέπεια την πρόκληση κλινικής ή υποκλινικής ραγοειδίτιδας (Jones 1942, Roberts 1963, Rebhun 1979, Cook και συν. 1983, Matthews και Handscombe 1983, Schwink 1992). Μετά το πρώτο επεισόδιο οι συχνά εμφανιζόμενες υποτροπές έχουν αποδοθεί σε ανοσολογικούς μηχανισμούς, προφανώς εξαιτίας της συνεχούς παρουσίας των υπεύθυνων αντιγόνων στον οφθαλμό (υαλοειδές σώμα) ή της επιβραδυνόμενου τύπου αντίδρασης ύστερα από επαναλαμβανόμενη έκθεση του ζώου στους ίδιους ή άλλους αιτιολογικούς παράγοντες. Η αντίδραση αυτή ενδέχεται να έχει σχέση με την παρουσία ειδικών αντισωμάτων ή CD8+/Th₂ λεμφοκυττάρων που παραμένουν στον οφθαλμό. Επιπλέον, ο σχηματισμός ανοσοσυμπλόκων και η προσκόλλησή τους στο ενδοθήλιο μπορεί να οδηγήσει σε παραπέρα επιδείνωση των αγγειακών αλλοιώσεων. Οι υποτροπές έχουν επιπλέον αποδοθεί και σε αυτοάνοσους ή μη ειδικούς μηχανισμούς, ενώ υποστηρίζεται ότι σε αυτές υπεισέρχονται και οι τέσσερις κλασικοί τύποι υπερευαισθησίας (Schwink 1992). Οι ιδιαιτερότητες της ανατομικής δομής του αγγειώδους δικτύου, του επιθηλίου του ακτινωτού σώματος και του μελάγχρου επιθηλίου του αμφιβληστροειδή χιτώνα καθιστούν τον οφθαλμό περισσό-

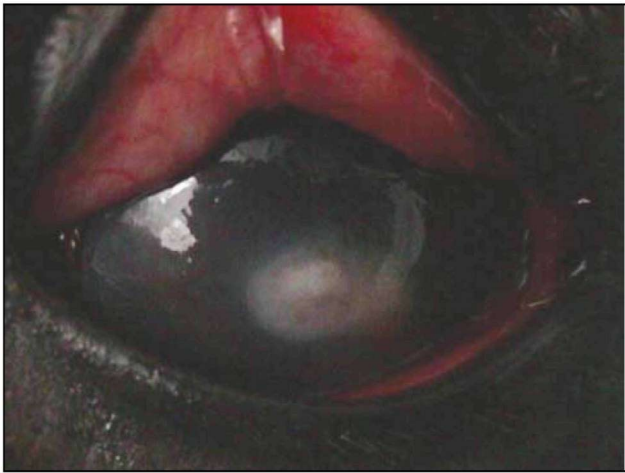τερο ευαίσθητο σε πολλά και διάφορα ερεθίσματα, ώστε οι υποτροπές να μπορούν να εμφανιστούν ύστερα από οποιαδήποτε νόσο, τραυματισμό ή ακόμη και σε συνθήκες καταπόνησης (O'Connor 1983).

Στα συχνότερα αίτια που ευθύνονται στην εκδήλωση της ΥΡ στο άλογο περιλαμβάνονται τα παρακάτω:

Στη **λεπτοσπείρωση** (*Leptospira interrogans*), που είναι το συχνότερο και σημαντικότερο αίτιο πρόκλησης της ΥΡ (Matthews και Handscombe 1983, Lavach 1990, Rebhun 1999, Slatter 2000), έχουν ενοχοποιηθεί οι ορότυποι *austarlis*, *ballum*, *canicola*, *icterohaemorrhagiae*, *sejro* και *pomona* που θεωρείται ο συχνότερα εμπλεκόμενος. Το άλογο μολύνεται ύστερα από άμεση επαφή με μολυσμένα ούρα, νερό ή τροφές. Στο οξύ στάδιο της λεπτοσπείρωσης μπορεί να παρατηρηθεί πυρετός, ανορεξία, ίκτερος ή αποβολή, χωρίς όμως την ταυτόχρονη εμφάνιση οφθαλμικών αλλοιώσεων. Η ραγοειδίτιδα συνήθως εκδηλώνεται αρκετούς μήνες ή και μέχρι 2 χρόνια μετά την αρχική μόλυνση και στη συνέχεια εξαφάνιση της λεπτοσπειραιμίας (Swan et al. 1981) και σχετίζεται με την επίμονη παραμονή της λεπτοσπειρικής μόλυνσης στο υαλοειδές σώμα των προσβεβλημένων αλόγων, η οποία διεγείρει και διατηρεί μια συνεχή ανοσολογική αντίδραση (Wollanke et al. 2001). Επιπλέον, ορισμένα άλογα μπορεί να εκδηλώσουν έντονα ή κανένα απολύτως σύμπτωμα από τους οφθαλμούς (Schwink 1992). Στα άλλα βακτηρίδια που έχουν κατά καιρούς ενοχοποιηθεί περιλαμβάνονται τα *Brucella abortus*, *Streptococcus equi*, *Escherichia coli*, *Borelia spp*, και ο *Rhodococcus equi* (Matthews και Handscombe 1983, Lavach 1990, Schwink 1992, Rebhun 1999, Slatter 2000). Το πρώτο προσβάλλει sporadικά άλογα που συναγελάζονται με βοοειδή ή άγρια ζώα σε περιοχές που ενδημεί η νόσος.

Στους **ιούς** που ενδέχεται να εμπλέκονται στην αιτιολογία της ΥΡ, τις περισσότερες φορές έχουν ενοχοποιηθεί εκείνοι της γρίπης, οι EHV-1 και EHV-4, της λοιμώδους αρτηρίτιδας και της λοιμώδους αναιμίας (Lavach 1990, Schwink 1992).

Από τις **παρασιτώσεις**, η φιλάρια *Onchocerca cervicalis*, τα ενήλικα παράσιτα της οποίας εντοπίζονται στον αυχενικό σύνδεσμο, υποστηρίζεται ότι όχι σπάνια οδηγεί στην πρόκληση ραγοειδίτιδας (Lavach 1990, Schwink 1992, Slatter 2000). Οι οφθαλμικές αλλοιώσεις εμφανίζονται, όταν οι μικροφιλάριας μεταναστεύουν διαμέσου των αγγείων και εντοπίζονται κάτω από το βολβικό και το βλεφαρικό επιπεφυκότα ή μέσα στον ίδιο τον οφθαλμικό βολβό (Carlton 1983). Η πρόκληση έντονης ενδοφθάλμιας φλεγμονής σχετίζεται με τη μαζική απελευθέρωση αντιγόνων, ύστερα από τη μεταθανάτια απόλυση των παρασίτων, ενώ η ανεύρεση ζωντανών μικροφιλαριών δε φαίνεται να προκαλεί σημαντική αντίδραση. Επιπλέον, η ανοσολογική απάντηση στη μετανάστευση ορισμένων νηματωδών παρασίτων του πεπτικού σωλήνα, ιδιαίτερα των στρογγύλων, μπορεί να προκαλέσει την εμφάνιση ραγοειδίτιδας (Schwink 1992, Slatter 2000).



Εικόνα 1. Οίδημα κερατοειδούς και παρουσία υπόπτων σε περιστατικό οξείας ραγοειδίτιδας σε άλογο (δική μας περίπτωση).

Τέλος, το **πρωτόζωο** *Toxoplasma gondii*, που έχει τελικό ξενιστή τη γάτα (Lavach 1990, Schwink 1992), μπορεί να προκαλέσει ραγοειδίτιδα ύστερα από τη μηχανική διεύθυνση κατά τη διάρκεια της μετανάστευσης των ταχυζωϊτών του ή λόγω της ανοσολογικής αντίδρασης στα διάφορα αντιγόνα του.

Οποιοδήποτε τραύμα στον οφθαλμό (Lavach 1990) θα μπορούσε να οδηγήσει σε ραγοειδίτιδα λόγω μηχανικής διαταραχής της τοπικής κυκλοφορίας ή λόγω της απελευθέρωσης χημειοδιαβιβαστών (προσταγλανδίνες, θρομβοξάνες, λευκοτριένια) από τα φωσφολιπίδια των κατεστραμμένων κυτταρικών μεμβρανών. Τέλος, οποιοδήποτε λοιμώδες ή νεοπλασματικό νόσημα, που επηρεάζει το σύστημα των μακροφάγων-φαγοκυττάρων, είναι σε θέση να προκαλέσει ανοσολογική ραγοειδίτιδα (Schwink 1992, Spiess 1997).

Ανεξάρτητα από τη φύση του αιτίου που προκάλεσε το πρώτο επεισόδιο ραγοειδίτιδας, οι υποτροπές είναι αναπόφευκτες στη συντριπτική πλειοψηφία των περιστατικών.

Κλινική εικόνα

Τα συμπτώματα της ΥΡ, που ποικίλουν ανάλογα με το στάδιο εξέλιξης της νόσου, συνήθως αφορούν στον έναν οφθαλμό και μόνο στο 20% των περιστατικών έχουν αμφοτερόπλευρη εντόπιση (Brooks 2002). Στο *οξύ στάδιο* παρατηρούνται βλεφαρόσπασμος, φωτοφοβία, δακρύρροια, πόνος, προβολή του τρίτου βλεφάρου, συμφόρηση του σκληρού χιτώνα και του επιπεφυκότα, οίδημα του κερατοειδούς, θολερότητα του υδατοειδούς υγρού και υπόπτων (εικόνα 1), μύση, πάχυνση και διήθηση της ίριδας, ανάπτυξη πρόσθιων και οπίσθιων συνεχειών, εναπόθεση ινικής και χρωστικής στο πρόσθιο περιφάκιο, μείωση της ενδοφθάλμιας πίεσης και χοριοειδίτιδα με εστιακή ή διάχυτη αποκόλληση του αμφιβληστροειδή χιτώνα, που συνήθως εντοπίζεται στο μη ταπητιακό βυθό (Mathews και



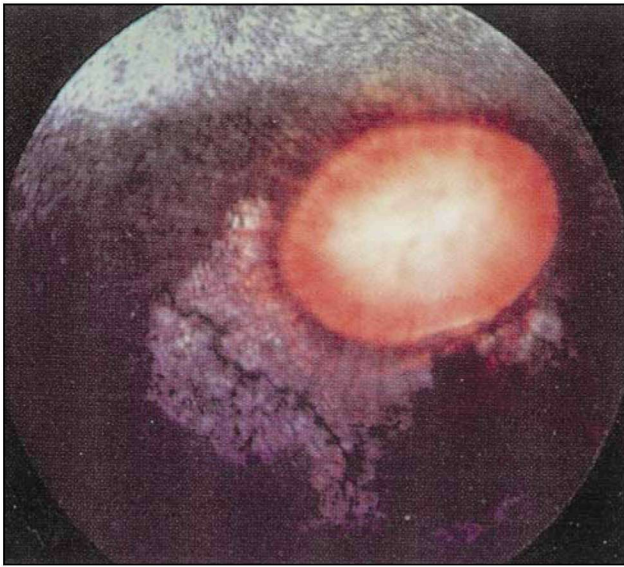
Εικόνα 2. Δευτερογενής καταρράκτης και ανάπτυξη οπίσθιων συνεχειών σε άλογο με χρόνια ραγοειδίτιδα. Διακρίνεται η εναπόθεση μελανίνης στο πρόσθιο περιφάκιο (δική μας περίπτωση).

Handscombe 1983, Lavach 1990, Schwink 1992, Spiess 1997, Rebhun 1999, Gelatt 1999, Slatter 2000).

Στο *ανενεργό ή χρόνιο στάδιο* η φλεγμονή υφίσταται χωρίς όμως να είναι κλινικά εμφανής, αν και οι συνέπειες των προηγούμενων επεισοδίων διαπιστώνονται μάλλον συχνά σε τυχαία κλινική εξέταση. Συγκεκριμένα, παρατηρούνται νεοαγγείωση, μόνιμο οίδημα και θολερότητα του κερατοειδή χιτώνα, παρουσία χρωστικής στο πρόσθιο περιφάκιο, πρόσθιες και οπίσθιες συνεχείες, κορικός αποκλεισμός, ατροφία ίριδας, καταρράκτης (εικόνα 2), εξάρθρωμα του φακού, θολερότητα του υαλοειδούς σώματος και δευτερογενές γλαύκωμα, με κατάληξη την ατροφία του οφθαλμικού βολβού, την αποκόλληση, εκφύλιση και αποχρωματισμό του αμφιβληστροειδή χιτώνα σε «σχήμα πεταλούδας» γύρω από τον οπτικό δίσκο (εικόνα 3) και τη μερική ή την ολική τύφλωση (Lavach 1990, Schwink 1992, Rebhun 1999, Gelatt 2000, Slatter 2000).

Διάγνωση

Η διάγνωση, αν και κατά κύριο λόγο βασίζεται στην οφθαλμολογική εξέταση, επικουρείται από τις *ορολογικές* (λεπτοσπείρωση, βρουκέλλωση, τοξοπλάσμωση), τις *αιματολογικές* και τις *βιοχημικές* εξετάσεις, παρά το γεγονός ότι η προγνωστική τους αξία είναι σχετικά μικρή. Με αυτές, όμως, μπορούν να διαγνωστούν άλλες οργανικές διαταραχές ή συστηματικές λοιμώξεις που ενδέχεται να υπεισέρχονται στην αιτιοπαθογένεια της ΥΡ του αλόγου (Lavach 1990, Schwink 1992). Το αποτέλεσμα των ορολογικών εξετάσεων, ιδιαίτερα στη λεπτοσπείρωση, συνήθως είναι δύσκολο να αξιολογηθεί, αν ληφθεί υπ' όψιν ότι πολλά άλογα παρουσιάζουν θετικό τίτλο σε διάφορους ορότυπους της *L. interrogans*, χωρίς όμως να εκδηλώνουν γενικά ή οφθαλμικά συμπτώματα. Παρά το γεγονός αυτό, η ορολογική εξέταση για λεπτοσπείρωση θα πρέπει να γίνεται σε όλα τα άλογα που προσκομίζονται με ραγοειδί-



Εικόνα 3. Αποχρωματισμός (εκφύλιση) του αμφιβληστροειδή χιτώνα σε σχήμα «πεταλούδας» γύρω από τον οπτικό δίσκο σε άλογο με ΥΡ (K.C. Barnett 1990).

τιδα. Τίτλος από 1/400 και πάνω υποδηλώνει προηγούμενη μόλυνση από λεπτόσπειρες, αν και η εξέταση θα πρέπει να επαναλαμβάνεται μετά από 2-4 εβδομάδες (Schwink 1992). Η ορολογική αυτή εξέταση καλό είναι να γίνεται ταυτόχρονα και στο υδατοειδές υγρό, ενώ η δοκιμή PCR για την ανίχνευση του ίδιου του βακτηριδίου μέσα στον οφθαλμό παίζει καθοριστικό ρόλο. Η παρακέντηση του πρόσθιου θαλάμου για τη λήψη υδατοειδούς υγρού πρέπει να περιορίζεται σε ειδικές περιπτώσεις εξαιτίας των δυσμενών επιπτώσεών της στο φλεγμαίνοντα οφθαλμό (ύφαιμα, ρήξη πρόσθιου περιφάρκτου, βλάβη του ενδοθηλίου, γλαύκωμα) (Gelatt 1999).

Η κυτταρολογική εξέταση υδατοειδούς υγρού ή υαλοειδούς σώματος συμβάλλει σημαντικά στην επιβεβαίωση της παρουσίας ενεργούς βακτηριακής λοίμωξης, παρασιτικής φλεγμονής ή ενδοφθάλμιου νεοπλασματος. Σε βιοψία από το βολβικό επιπεφυκότα (κροταφική μοίρα) μπορεί να εντοπιστούν μικροφιλάρια της *Onchocerca cervicalis*, χωρίς όμως η παρουσία τους να συνδέεται απαραίτητα με την πρόκληση της νόσου (Mathews και Handscombe 1983, Schwink 1992, Gelatt 1999, Gelatt 2000).

Στην πράξη, η μη εντόπιση του αιτιολογικού παράγοντα σε καμία περίπτωση δεν επηρεάζει το είδος της θεραπευτικής αγωγής που τελικά θα εφαρμοστεί.

Θεραπεία

Η θεραπεία εφόδου επιβάλλεται προκειμένου να αποκατασταθεί η μειωμένη όραση ή έστω να αποφευχθεί η τύφλωση του ζώου. Η τελευταία συνήθως οφείλεται στη δημιουργία οπίσθιων συνεχειών, στον καταρράκτη και στην ατροφία του αμφιβληστροειδή χιτώνα. Σκοπός της θεραπείας είναι η διατήρηση της όρασης, η αντιμετώπιση του



Εικόνα 4. Τοποθέτηση υποβλεφαρικού καθετήρα για την εντατική τοπική χορήγηση οφθαλμικών σκευασμάτων (δική μας περίπτωση).

πόνου, η αντιμετώπιση των συνεπειών της φλεγμονής και η αποτροπή ή ελαχιστοποίηση των επεισοδίων υποτροπής. Η ειδική θεραπεία και πρόληψη συνήθως δεν είναι εφικτή, επειδή πάντοτε δεν είναι εύκολο να ταυτοποιηθεί ο αιτιολογικός παράγοντας (Schwink 1992, Brooks 2002). Για τον καλύτερο έλεγχο της ΥΡ, η θεραπεία εφόδου πρέπει να έχει επιθετικό χαρακτήρα, ενώ αυτή της συντήρησης μπορεί να διαρκέσει εβδομάδες ή και μήνες. Στην τελευταία περίπτωση η ελάττωση της δόσης των φαρμάκων πρέπει να γίνεται αργά και σταδιακά, ενώ η απότομη διακοπή της ενδέχεται να προκαλέσει υποτροπή. Σε μερικά ζώα η θεραπεία συντήρησης συνιστάται εφόρου ζωής, ενώ παράλληλα θα πρέπει να ενημερωθεί ο ιδιοκτήτης για το ενδεχόμενο τύφλωσης του ζώου ή της εξόρυξης του οφθαλμού.

Τα φάρμακα που χρησιμοποιούνται στην ΥΡ του αλόγου είναι τα παρακάτω:

-Τα γλυκοκορτικοστεροειδή χορηγούνται για τον έλεγχο της φλεγμονής, στην αρχή με ενστάλαξη ή με τη βοήθεια υποβλεφαρικού καθετήρα (πρεδνιζολόνη 1%, δεξαμεθαζόνη 0.1 % /4-6 ώρες) (εικόνα 4). Αν και με την ενστάλαξη θεωρητικά επιτυγχάνεται μεγαλύτερη συγκέντρωση του φαρμάκου στον πρόσθιο θάλαμο, ο συνδυασμός της με την έγχυση κάτω από το βολβικό επιπεφυκότα (θειική νατριούχος δεξαμεθαζόνη 2mg /24ωρο, μεθυλοπρεδνιζολόνη, 40mg /1-3 εβδομάδες ή τριαμσινολόνη 40mg/ 1-3 εβδομάδες) αποτελεί την καλύτερη θεραπευτική προσέγγιση. Σε βαριά περιστατικά, γλυκοκορτικοστεροειδή χορηγούνται και από το στόμα (πρεδνιζολόνη 1-2mg/kg ΣΒ) ή ενδομυϊκά ή ενδοφλέβια (δεξαμεθαζόνη 0.06mg/kg ΣΒ x 5-7 ημέρες) παρά τον κίνδυνο πρόκλησης ενδοουχίτιδας (Mathews και Handscombe 1983, Lavach 1990, Schwink 1992, Spiess 1997, Gelatt 1999, Rebhun 1999, Gelatt 2000).

- Τα μη στεροειδή αντιφλεγμονώδη, χορηγούμενα τοπικά, φαίνεται να ελέγχουν καλά και τον πόνο (φλουρομπιπροφαίνη, ινδομεθακίνη, δικλοφαιναμικό οξύ ή σου-

προφαΐνη x 4-6 φορές το 24ωρο). Σε ορισμένα πάλι περιστατικά συνιστάται και η συστηματική χορήγησή τους (φλουνιξίνη μεγκλουμίνη 0.25-1.0mg/kg ΣΒ, φάρμακο εκλογής- φαινυλοβουταζόνη 1g ενδοφλεβίως ή από το στόμα ή ασπιρίνη 25mg/kg ΣΒ από το στόμα ημερησίως) (Mathews και Handscombe 1983, Lavach 1990, Schwink 1992, Spiess 1997, Gelatt 1999, Gelatt 2000).

- Τα *μυδριατικά* - *κυκλοπληγικά* προκαλούν παρατεταμένη μυδρίαση με στόχο την αποτροπή πρόκλησης συνεχειών και κορικού αποκλεισμού και για τον έλεγχο του πόνου. Τοπικά χορηγούνται θειική ατροπίνη (1%-3% κολλύριο, αλοιφή) ή τροπικαμίδη (1% κολλύριο) ή συνδυασμός ατροπίνης 1%- φαινυλεφρίνης 2.5%. Σε βαριά περιστατικά μπορεί να γίνει έγχυση ατροπίνης (5-10mg) κάτω από το βολβικό επιπεφυκότα. Μετά τη χορήγηση το ζώο θα πρέπει να παρακολουθείται για ενδεχόμενη εκδήλωση κολικού ή ατονίας του εντέρου (Spiess 1997, Gelatt 1999, Rebhun 1999, Gelatt 2000). Επειδή η επιπλοκή αυτή μπορεί να έχει σοβαρές επιπτώσεις, συνιστάται η αντικατάσταση της ατροπίνης από το μυδριατικό βραχείας δράσης, τροπικαμίδη.

- Η τοπική εφαρμογή των *αντιβιοτικών* επιβάλλεται σε περίπτωση ελκώδους κερατίτιδας. Εφόσον, όμως, υπάρχει ενεργός βακτηριακή λοίμωξη συνιστάται η συστηματική τους χορήγηση. Προτιμάται η χρησιμοποίηση ευρέως φάσματος αντιβιοτικών, αν και καλύτερα η επιλογή γίνεται μετά από το αντιβιογράμμα (Schwink 1992). Στη λεπτοσπειρώση η χορήγηση στρεπτομυκίνης (11mg/kg ΣΒ) συνιστάται για τον έλεγχο της λεπτοσπειρουρίας, ενώ η νατριούχος πενικιλίνη G (10.000 u/kg ΣΒ ενδοφλεβίως ή ενδομυϊκώς κάθε 6 ώρες) ή η τετρακυκλίνη (6.6 mg-11 mg/kg ΣΒ κάθε 12 ώρες) δίνουν καλά αποτελέσματα στο οξύ στάδιο της νόσου (Brooks 2002).

- Στην *ονκοέγκωση* πολύ καλό θεραπευτικό αποτέλεσμα δίνει η ιβερμεκτίνη (Schwink 1992, Rebhun 1999, Slatter 2000).

- Η χορήγηση *κυκλοσπορίνης* Α με ενστάλαξη ή με τη μορφή εμφυτευμάτων κάτω από τον επιπεφυκότα ή το υαλοειδές έχει δώσει ιδιαίτερα ενθαρρυντικά αποτελέσματα σε περιστατικά στα οποία τα γλυκοκορτικοστεροειδή δεν ήταν ιδιαίτερα αποτελεσματικά (Mathews και Handscombe 1983, Spiess 1997, Gilger και συν. 2000, Gilger και συν 2001, Brooks 2002).

- Η *βιτρεκτομή* pars plana, που σκοπό έχει τη διακοπή του κύκλου των επαναλαμβανόμενων επεισοδίων της ΥΠ. Αυτό επιτυγχάνεται με την απομάκρυνση των εγγλωβισμένων στο υαλοειδές σώμα φλεγμονικών κυττάρων,

ινικής και γενικότερα αντιγονικού υλικού, το οποίο πυροδοτεί την αντίδραση μεταξύ υαλοειδούς και ραγοειδούς και έτσι μειώνει την ένταση των κλινικών συμπτωμάτων και τη συχνότητα των υποτροπών, ενώ ταυτόχρονα βελτιώνει την όραση (Mathews και Handscombe 1983, Spiess 1997, Fruhauf και συν. 1998, Gelatt 1999, Gelatt 2000, Brooks 2002).

- Τα τελευταία χρόνια στην ΥΠ εφαρμόζονται και εναλλακτικές μέθοδοι θεραπείας, όπως η ομοιοπαθητική, ο βελονισμός και η φωτοθεραπεία (Brooks 2002).

- Ο συχνός καθαρισμός των οφθαλμικών εκκρίσεων, ο περιορισμός του ζώου σε σκοτεινό χώρο, η διάθεση τροφής από το έδαφος και η αποφυγή αυτοτραυματισμού επιταχύνουν την ίαση και καθιστούν την πρόληψη ευκολότερη (Mathews και Handscombe 1983, Lavach 1990, Schwink 1992, Slatter 2000).

- Στη χρόνια ραγοειδίτιδα συνιστάται η συστηματική και μακροχρόνια χορήγηση μη στεροειδών αντιφλεγμονωδών φαρμάκων (ασπιρίνη 15-100mg/kg ΣΒ/24ωρο ή φαινυλοβουταζόνη 2,2-4,4mg/kg ΣΒ/24ωρο per os) σε συνδυασμό με τοπικά γλυκοκορτικοστεροειδή (αλοιφή πρεδνιζολόνης) για μεγάλο χρονικό διάστημα (Schwink 1992, Slatter 2000).

Μακροπρόθεσμα, θα πρέπει να ελέγχεται όσο το δυνατό καλύτερα η υπολειπόμενη φλεγμονή και να αποφεύγεται η έκθεση του ζώου σε παράγοντες που θα μπορούσαν να οδηγήσουν σε υποτροπή. Έτσι, η θεραπεία συντήρησης με μειωμένη δοσολογία θα πρέπει να συνεχίζεται για αρκετές εβδομάδες ή μήνες μετά την υποχώρηση των συμπτωμάτων και των αλλοιώσεων (Mathews και Handscombe 1983).

Πρόγνωση

Η πρόγνωση στην ΥΠ του αλόγου είναι επιφυλακτική έως δυσμενής, επειδή δεν είναι δυνατό να προβλεφθεί ο βαθμός έντασης και η συχνότητα των υποτροπών (Lavach 1990, Rebhun 1999). Συνήθως, η τελική πρόγνωση είναι ασφαλέστερη μετά την πάροδο ενός εύλογου χρονικού διαστήματος. Το πρόβλημα γίνεται οξύτερο σε περίπτωση αγοραπωλησίας, στην οποία ο κτηνίατρος καλείται να προσδιορίσει τη μελλοντική εξέλιξη της νόσου. Στην περίπτωση αυτή, η πρόταση για την αγορά ή όχι του αλόγου θα πρέπει να γίνεται ύστερα από προηγούμενη συζήτηση και ανάλυση του προβλήματος με τον αγοραστή και έχοντας ως βάση τα ευρήματα της οφθαλμολογικής εξέτασης τη στιγμή της συναλλαγής (Schwink 1992). □

BIBΛΙΟΓΡΑΦΙΑ - REFERENCES

1. Brooks D (2002). *Ophthalmology of the Equine Practitioner*. Teton NewMedia, Innovative Publishing, Jackson, Wyoming 83001.
2. Carlton WW (1983). Pathophysiology of equine recurrent uveitis. In: Peiffer R.L (ed). *Comparative Ophthalmic Pathology*. Springfield, IL, Charles C., Thomas Publishers.
3. Cook CS, Peiffer RL, Harling DE (1983): Equine recurrent uveitis. *Equine Veterinary Journal* (suppl) 1:57-60
4. Fruhauf B, Ohnesorge B, Deegen E, Boeve M (1998): Surgical management of equine recurrent uveitis with single pars plana vitrectomy. *Veterinary Ophthalmology* 1(2-3): 137-151
5. Gelatt NK (1999). *Equine Ophthalmology*. In *Veterinary Ophthalmology*, 3rd edition. Lippincott Williams & Wilkins: 1101-1105.
6. Gelatt NK (2000) *Equine Ophthalmology*. In *Essentials of Veterinary Ophthalmology*. Lippincott Williams & Wilkins: 365-368.
7. Gilger BC, Malok E, Stewart T, Horohov D, Ashton P, Smith T, Jaffe GJ, Allen JB (2000): Effect of an intravitreal cyclosporine implant on experimental uveitis in horses. *Veterinary Immunology Immunopathology*, 31; 76(3-4): 239-255
8. Gilger BC, Wilkie DA, Davidson MG, Allen JB. (2002). Use of an intravitreal sustained-release cyclosporine delivery device for the treatment of equine recurrent uveitis. *Am J Vet Res* 2001, vol 62, issue 12 1982-6.
9. Jones TDC (1942): Equine periodic ophthalmia. *American Journal of Veterinary Research*, 3:45-71.
10. Lavach SD (1990). In *Large Animal Ophthalmology*. The CV Mosby Company. St Louis, Missouri: 162-172.
11. Mathews AG, Handscombe MC (1983): Uveitis in the horse: A review of the etiological and immunopathological aspects of the disease. *Equine Veterinary Journal*, (suppl) 2:61-64
12. O'Conor GR (1983). Basic mechanism responsible for the initiation and recurrence of uveitis. *American Journal of Ophthalmology* 96:577-599.
13. Redhun WC (1979): Diagnosis and treatment of equine uveitis. *Journal of the American Veterinary Medical Association*, 175: 803-809.
14. Rebhun WC (1999): Immune-mediated uveitis. In: *Equine Medicine and Surgery* (5th edition). Edited by Colahan PT, Merritt AM, Moore JN, Mayhew IG. Published by Mosby, St. Louis, Missouri.; 1255-1258
15. Roberts SR (1963): Etiology of periodic ophthalmia. *American Journal of Ophthalmology*, 55: 1049-1055.
16. Schwink KL (1992): Equine Uveitis. In: *Veterinary Clinics of North America: Equine Practice* vol. 8, number 3, pp 557-573.
17. Schmidt GM et al. (1982) Equine ocular onchocercosis histopathologic study. *American Journal of Veterinary Research* 43:1371-1375.
18. Slatter D (2000). *Equine Recurrent Uveitis*. In: *Fundamentals of Veterinary Ophthalmology*. 3rd Edition. W.B. Saunders Company.; 340-346.
19. Spiess BM (1997): *Equine Recurrent Uveitis*. In: *Current Therapy in Equine Medicine*. 4th edition, W.B. Saunders Company, Philadelphia, Pennsylvania.; 363-366.
20. Swan RA, Williams ES, Taylor EG (1981). Clinical and serologic observations on horses with suspected leptospirosis. *Australian Veterinary Journal* 57: 528-529.
21. Williams M, Spiess B, Pascoe P and O'Grady M. (2000). Systemic effects of topical and subconjunctival ophthalmic atropine in the horse. *Veterinary Ophthalmology* 3, 193-199.
22. Wollanke B, Rohrbach B.R., Gerhards H. (2001). Serum and vitreous humor antibody titers in and isolation of *Leptospira interrogans* from horses with recurrent uveitis. *J Amer Vet Med As*, Vol 219, No 6 : 795-800.