ePublishing
ΕΘΝΙΚΟ ΚΕΝΤΡΟ ΤΕΚΜΗΡΙΩΣΗΣ
NATIONAL DOCUMENTATION CENTRE

Περιοδικό της Ελληνικής Κτηνιατρικής Εταιρείας

Τόμ. 56, Αρ. 2 (2005)



Ισχοπαθολογικές αλλοιώσεις των γονάδων των Τελεόστεων

L. KOKOKIRIS (Λ. ΚΟΚΟΚΥΡΗΣ), V. RAGIAS (Β. ΡΑΓΙΑΣ), F. ATHANASSOPOULOU (ΑΘΑΝΑΣΟΠΟΥΛΟΥ Φ.)

doi: 10.12681/jhvms.15078

Βιβλιογραφική αναφορά:

KOKOKIRIS (Λ. ΚΟΚΟΚΥΡΗΣ) L., RAGIAS (Β. ΡΑΓΙΑΣ) V., & ATHANASSOPOULOU (ΑΘΑΝΑΣΟΠΟΥΛΟΥ Φ.) F. (2017). Ισχοπαθολογικές αλλοιώσεις των γονάδων των Τελεόστεων. *Περιοδικό της Ελληνικής Κτηνιατρικής Εταιρείας*, *56*(2), 138–153. https://doi.org/10.12681/jhvms.15078

https://epublishing.ekt.gr | **e-Εκδότης:** EKT | **Πρόσβαση:** 27/02/2026 17:08:41

ΠΕΡΙΟΔΙΚΟ ΤΗΣ ΕΛΛΗΝΙΚΗΣ ΚΤΗΝΙΑΤΡΙΚΗΣ ΕΤΑΙΡΕΙΑΣ 2005, 56(2): 138-153
JOURNAL OF THE HELLENIC VETERINARY MEDICAL SOCIETY 2005, 56(2): 138-153

Ανασκόπηση
Review article

Ιστοπαθολογικές αλλοιώσεις των γονάδων των Τελεόστεων

Λ. Κοκοκύρης, Β. Ράγιας , Φ. Αθανασσοπούλου

ΠΕΡΙΛΗΨΗ. Στην εργασία αυτή γίνεται μια συστηματική παρουσίαση των ιστολογικών μεταβολών που παρατηρούνται στις γονάδες των τελεόστεων. Πιο συγκεκριμένα, παρουσιάζονται οι φυσιολογικές μεταβολές κατά την ωογένεση και σπερματογένεση και οι παθολογικές μεταβολές εξαιτίας της καταπόνησης που προκαλεί το περιβάλλον. Υπό συνθήκες περιβαλλοντικής επιβάρυνσης (π.χ. ρύπανση) ή και ακαταλληλότητας των περιβαλλοντικών συνθηκών, οι αλλοιώσεις των γονάδων περιλαμβάνουν την εκτεταμένη ατρησία και την τροποποίηση των ιστολογικών χαρακτηριστικών της ωογένεσης (μέγεθος και ένταση χρώσης των λιπιδιακών κυστιδίων), τη νέκρωση του σπέρματος, την αύξηση του μεγέθους και της συχνότητας των μελανοσωμάτων, την εμφάνιση παρασίτων, την παρουσία νεοπλασιών και γοναδικών κύστεων και φυσικά τον πολλαπλασιασμό των κυττάρων Sertoli και την ινωμάτωση. Η γνώση των ιστολογικών μεταβολών των γονάδων μπορεί να φανεί πολύ χρήσιμη στον εντοπισμό των παραγόντων που προκαλούν μεταβολές στην αναπαραγωγική υγεία των ψαριών και στην κατανόηση του μηχανισμού μέσω του οποίου επιδρούν.

Λέξεις ευρετηρίασης: ιστοπαθολογία, ατρησία, γονάδες, τελεόστεοι

Histopathological alterations of gonads in teleosts

Kokokiris L, Ragias V, Athanassopoulou E.

ABSTRACT. A systematic presentation of various histological changes in teleosts gonads is presented, as well as the pathological changes caused by environmental stress. Under conditions of environmental stress (e.g. pollution) or even inappropriate environmental conditions, the gonadal histological changes include the expansive atresia, the modification of characteristics of ovogenesis (size and intensity of pigmentation of lipid globules), the necrosis of sperm, the proliferation of Sertoli cells, the presence of brown-yellow bodies, parasites, neoplasias and gonadal cysts. The knowledge of histological changes can be very useful for the identification of factors affecting the reproductive health of fish populations and the way they affect them.

Key words: histopathology, atresia, gonads, teleosts

ΕΙΣΑΓΩΓΗ

Από τότε που διαπιστώθηκε ότι μερικές ουσίες στο νερό προκαλούν διαταραχές στην ενδοκρινολογική κατάσταση των ψαριών, αναπτύχθηκε έντονο ενδιαφέρον για την αποτίμηση της επίδρασης αυτών των ουσιών στην αναπαραγωγική λειτουργία (Jobling et al. 1998, Kime 1998, Rolland 2000). Οι μέθοδοι εκτίμησης της αναπαραγωγικής λειτουργίας, που έχουν εφαρμοστεί μέχρι σήμερα, αφορούν στις μεταβολές των συγκεντρώσεων των στεροειδών ορμονών (McMaster et al. 1996, Qian et al. 2004, Spanò et al. 2004), της λεκιθογενίνης (Denslow et al. 1999, Gillespie and de Peyster 2004, Navas et al. 2004) του γοναδοσωματικού δείκτη, των δευτερογενών φυλετικών γνωρισμάτων (Miles-Richardson et al. 1999, Kinnberg et al. 2003) και την ιστοπαθολογία των γονάδων. Ο σκοπός αυτής της εργασίας είναι να ανασκοπήσει τα διαθέσιμα δεδομένα για την ιστοπαθολογική εικόνα των γονάδων των τελεόστεων υπό συνθήκες περιβαλλοντικής καταπόνησης. Η γνώση αυτή είναι εξαιρετικά χρήσιμη για την εκτίμηση των περιβαλλοντικών επιπτώσεων στην επιβίωση και στην αναπαραγωγή των ψαριών.

Θηλυκές γονάδες

Ωογένεση

Οι γονάδες είναι ένα ζεύγος οργάνων που βρίσκεται στην οροφή της περιτοναϊκής κοιλότητας (Εικόνα 1Α). Αποτελούνται από συνδετικό ιστό, αγγεία, νευρικό ιστό και ωοθυλάκια που περιέχουν ωογόνια, τα οποία αναπτύσσονται και ωριμάζουν σε ωάρια (ωογέ-

Εργαστήριο Ιχθυολογίας και Ιχθυοπαθολογίας, Πανεπιστήμιο Θεσσαλίας, Τμήμα Κτηνιατρικής, Τρικάλων 221, Καρδίτσα, 431 00, Ελλάς

Ημερομηνία υποβολής: 11.02.2005
Ημερομηνία εγκρίσεως: 13.06.2005

Laboratory of Ichthyology and Ichthyopathology, University of Thessaly, Faculty of Veterinary Medicine, Trikalon 221, 431 00, Hellas

Submission date: 11.02.2005
Approval date: 13.06.2005

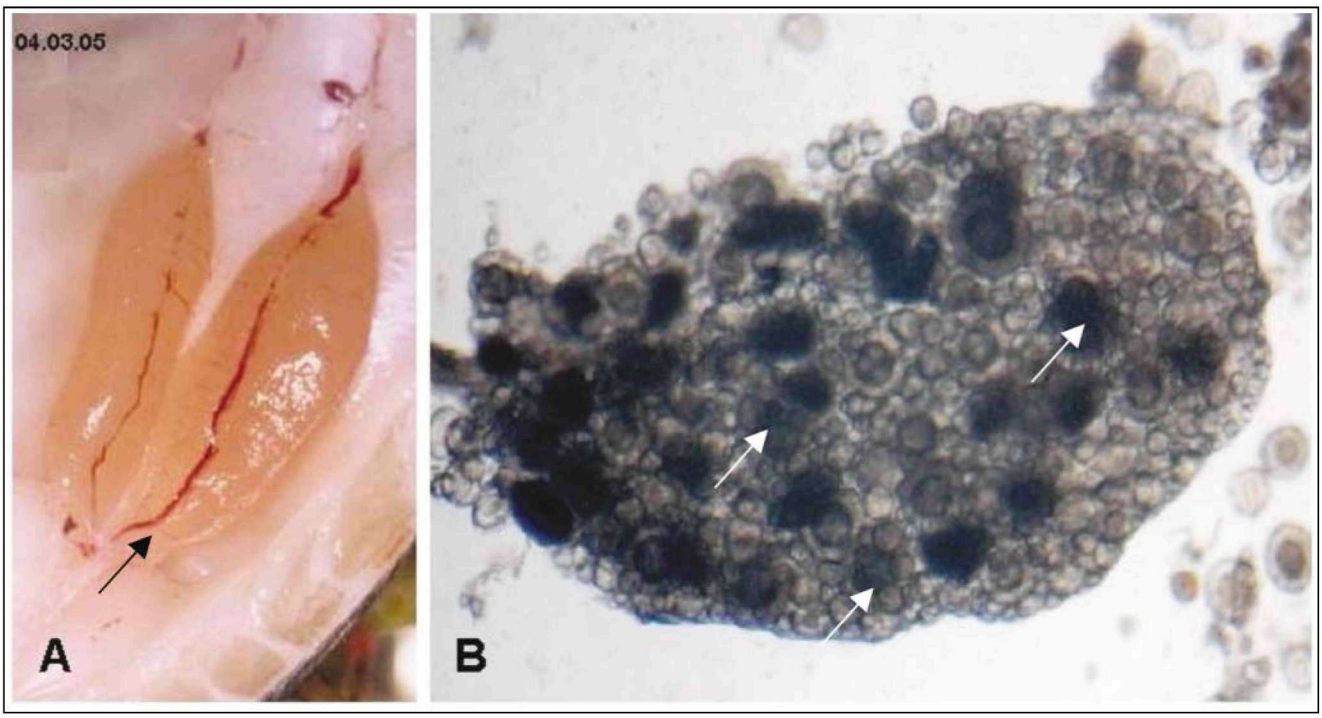

Εικόνα 1. A: *Ωοθήκες του φαγκριού (Pagrus pagrus) στο στάδιο της δευτερογενούς αύξησης. Με το βέλος σημειώνεται η κεντρική αρτηρία.* **B:** *Βιοψία από ωοθήκη του φαγκριού. Διακρίνονται ωοκύτταρα διαφόρων μεγεθών, προσκολλημένα στα ωοθυλάκια. Τα μικρά και διαφανή κύτταρα είναι προλεκιθογόνα ή λεκιθογόνα, ενώ τα μεγάλα και σκουρόχρωμα είναι τα λεκιθικά ωοκύτταρα (βέλος), (Buffer saline, x20).*

Figure 1. A: *Ovaries of the Mediterranean red porgy (Pagrus pagrus) in secondary growth stage. Central artery (arrow).* **B:** *Ovarian biopsy of the red porgy. Oocytes of various sizes attached to the ovarian follicles. Small and translucent cells are previtellogenic or in primary growth phase stage. The big and dark oocytes are vitellogenic (arrows), (Buffer saline, x20).*

νεση). Ανάλογα με την ιστολογική εμφάνιση των ωοκυττάρων (Εικόνα 1B και 2A-C) η ωογένεση διακρίνεται στα ακόλουθα στάδια: (α) προλεκιθογένεση (προλεκιθογόνο ωοκύτταρο). Το προλεκιθογόνο ωοκύτταρο χαρακτηρίζεται από μικρό κυτταρόπλασμα και μεγάλο πυρήνα με έναν κεντρικώς τοποθετημένο πυρηνίσκο (στάδιο πυρηνικής χρωματίνης) ή με ελαφρώς μεγαλύτερο κυτταρόπλασμα και έναν πυρήνα με πολλούς πυρηνίσκους περιφερειακά διατεταγμένους (στάδιο περιπυρηνίσκου). (β) πρωτογενής αύξηση (λεκιθογόνο ωοκύτταρο). Στο κυτταρόπλασμα του ωοκυττάρου εμφανίζονται λιπιδιακά κυστίδια που βάφονται θετικά με τη χρώση Periodic Acid Schiff (PAS), τα οποία μεταναστεύουν από την περιπυρηνική περιοχή προς την περιφέρεια για το σχηματισμό της φλοιώδους μοίρας. Το μέγεθος του ωοκυττάρου μεγαλώνει εξαιτίας της ανάπτυξης των κυτταροπλασματικών οργανιδίων και της επακόλουθης αύξησης του κυτταροπλάσματος. (γ) δευτερογενής αύξηση ή λεκιθογένεση (λεκιθικό ωοκύτταρο). Στο κυτταρόπλασμα εμφανίζονται μεγάλα χρωματισμένα κοκκία και κυστίδια (λεκιθικά κυστίδια) μέσα στα οποία συγκεντρώνεται λεκιθικό υλικό που εισέρχεται στο ωοκύτταρο από την αιματική κυκλοφορία με μικροπινοκύτωση (Patiño and Sullivan 2002). (δ) τελική ωρίμανση. Τα ώριμα ωοκύτταρα είναι μεγάλου μεγέθους και δεν διαθέτουν εμφανή πυρήνα (ώριμα ωοκύτταρα). Στο κυτταρόπλασμα δεν διακρίνονται λεκιθικά κυστίδια, αλλά ενυδατωμένο ομογενοποιημένο υλικό που προήλθε από τη σύντηξη και διάρρηξη των λεκιθικών κυστιδίων. (ε) ωορρηξία-ωοτοκία. Το ωοθυλάκιο είναι μεγάλου μεγέθους και παραμένει κενό μετά τη διάσπαση των δεσμών του ωοκυττάρου με το ωοθυλάκιο και την πτώση στην κοιλότητα της ωοθήκης. Το κενό ωοθυλάκιο απορροφάται σταδιακά. Ο συνολικός χρόνος απορρόφησής του εξαρτάται από τη θερμοκρασία (Selman and Wallace 1989). Μετά την ωοτοκία, η ωοθήκη εισέρχεται σε μια φάση ανάκτησης, στην οποία απορροφώνται ωοκύτταρα που δεν πρόλαβαν να ωριμάσουν και κενά ωοθυλάκια και αναδιοργανώνεται το στρώμα της ωοθήκης (συνδετικός ιστός, αγγεία και νεύρα). Κατά τη διάρκεια της ωογένεσης, τα ωοκύτταρα αναπτύσσονται με τρεις διαφορετικούς τρόπους (Selman and Wallace 1989): (α) σύγχρονα, δηλαδή όλα τα ωοκύτταρα αναπτύσσονται και ωριμάζουν ταυτόχρονα, (β) σύγχρονα κατά ομάδες, δηλαδή υπάρχουν τουλάχιστον

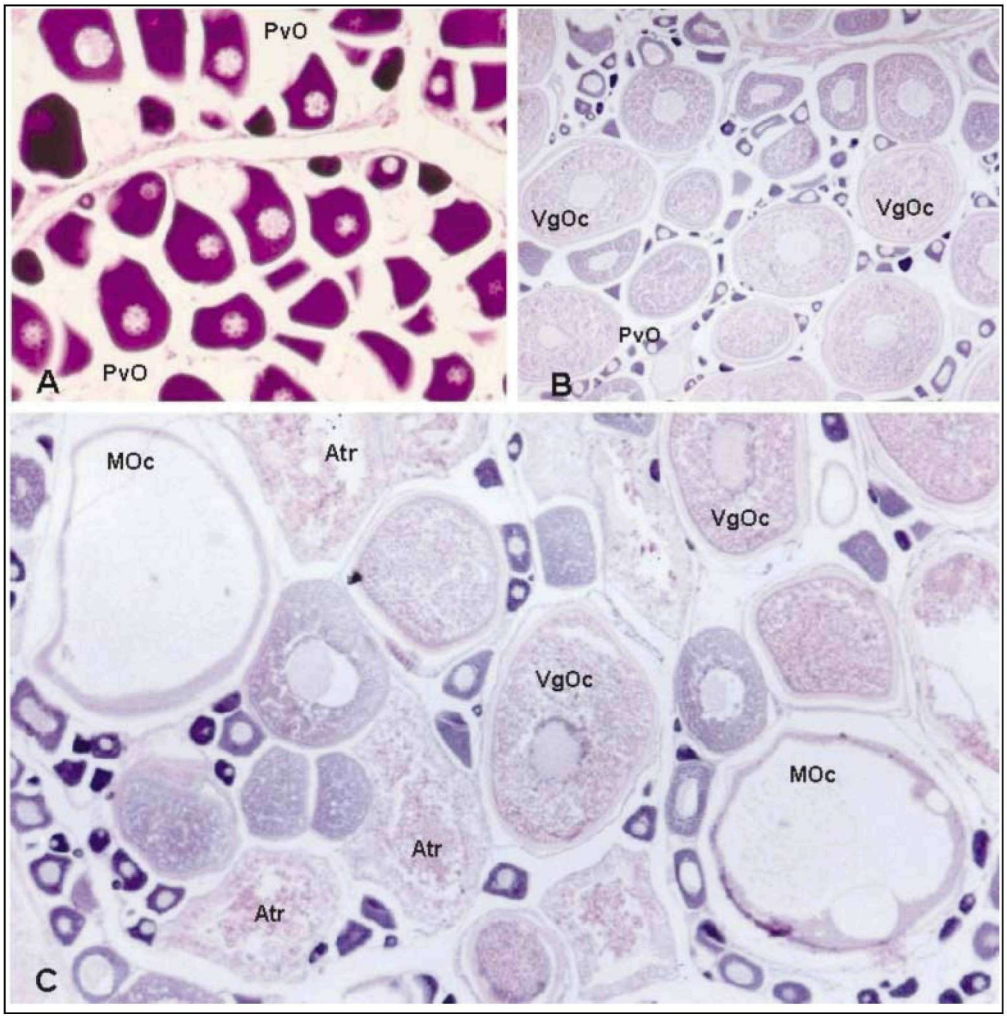

Εικόνα 2. *Εγκάρσιες τομές ωοθήκης φαγκριού.*
A: *στάδιο προλεκιθογένεσης. Προλεκιθογόνα ωοκύτταρα (PvO), (H&E, x200).*
B: *στάδιο δευτερογενούς αύξησης. Λεκιθικά (VgOc) και ατρητικά λεκιθικά ωοκύτταρα (Atr) σε διάφορα στάδια απορρόφησης (H&E, x40).*
C: *στάδιο τελικής ωρίμανσης. Ενυδατωμένα ωοκύτταρα (MOc), (H&E, x50).*

Figure 2. *Transverse ovarian sections of the red porgy.*
A: *previtellogenesis stage. Previtellogenic oocytes (PvO), (H&E, x200).*
B: *secondary growth stage. Vitellogenic (VgOc) and atretic vitellogenic oocytes (Atr) at various stages of absorption (H&E, x40).*
C: *final maturation stage. Hydrated oocytes (MOc), (H&E, x50).*

δύο ομάδες ωοκυττάρων, αυτά που ωριμάζουν και αυτά που βρίσκονται ακόμα στη φάση προλεκιθογένεσης ή λεκιθογένεσης (της πρωτογενούς ή δευτερογενούς αύξησης) και (γ) ασύγχρονα, δηλαδή σε κάθε χρονική στιγμή υπάρχουν περισσότερες από δύο ομάδες ωοκυττάρων, καθεμιά εκ των οποίων βρίσκεται σε διαφορετικό στάδιο ωογένεσης (Εικόνα 1B).

Οι ιστολογικές μεταβολές κατά τη γεννητική ωρίμανση των ψαριών έχουν περιγραφεί σε ένα μεγάλο αριθμό ειδών (Tyler et al. 1990, Selman et al. 1993, Jackson and Sullivan 1995, Palmer et al. 1995, Rodriguez et al. 1995, Grier 2000, Kokokiris et al. 1999, 2001). Μια από τις σημαντικότερες παραμέτρους για την περιγραφή της αναπαραγωγικής κατάστασης των θηλυκών ατόμων είναι το στάδιο ωρίμανσης της ωοθήκης, το οποίο περιγράφεται ανάλογα με το είδος του ψαριού και τα κριτήρια που χρησιμοποιεί ο κάθε ερευνητής, αν και συνήθως χρησιμοποιείται η σχετική αφθονία των πιο ανεπτυγμένων ωοκυττάρων. Γενικά, δεν υπάρχει καμία τυποποιημένη μέθοδος για τον προσδιορισμό του σταδίου και ο αριθμός των σταδίων που έχουν περιγραφεί κυμαίνεται από 4 ή 5 έως και 10, με τα λιγότερα να υπερισχύουν στις περισσότερες μελέτες μέχρι σήμερα.

Ατρησία

Με τον όρο ατρησία περιγράφεται η διακοπή της ανάπτυξης των ωοκυττάρων, ο εκφυλισμός και η απορρόφησή τους από το ωοθυλάκιο (Byskov 1978). Η ατρησία στα ψάρια αναπτύσσεται σε μικρό ποσοστό υπό φυσιολογικές συνθήκες (Saidapur 1978), αλλά σε μεγάλο ποσοστό κάτω από δυσμενείς περιβαλλοντικές συνθήκες, όπως η ρύπανση του νερού (Cross and Hose 1988, Johnson et al. 1988, McCormick et al. 1989, Van Den Belt et al. 2002), η καταπόνηση, η νηστεία, η αιχμαλωσία (Rizzo and Bazzoli 1997, Mylonas et al. 1997), η ακαταλληλότητα της θερμοκρασίας, της φωτοπεριόδου ή και άλλων περιβαλλοντικών παραμέτρων και γενικά υπό συνθήκες που προκαλούν ορμονικές διαταραχές (Nagahama 1983). Πιο συχνά παρατηρεί-

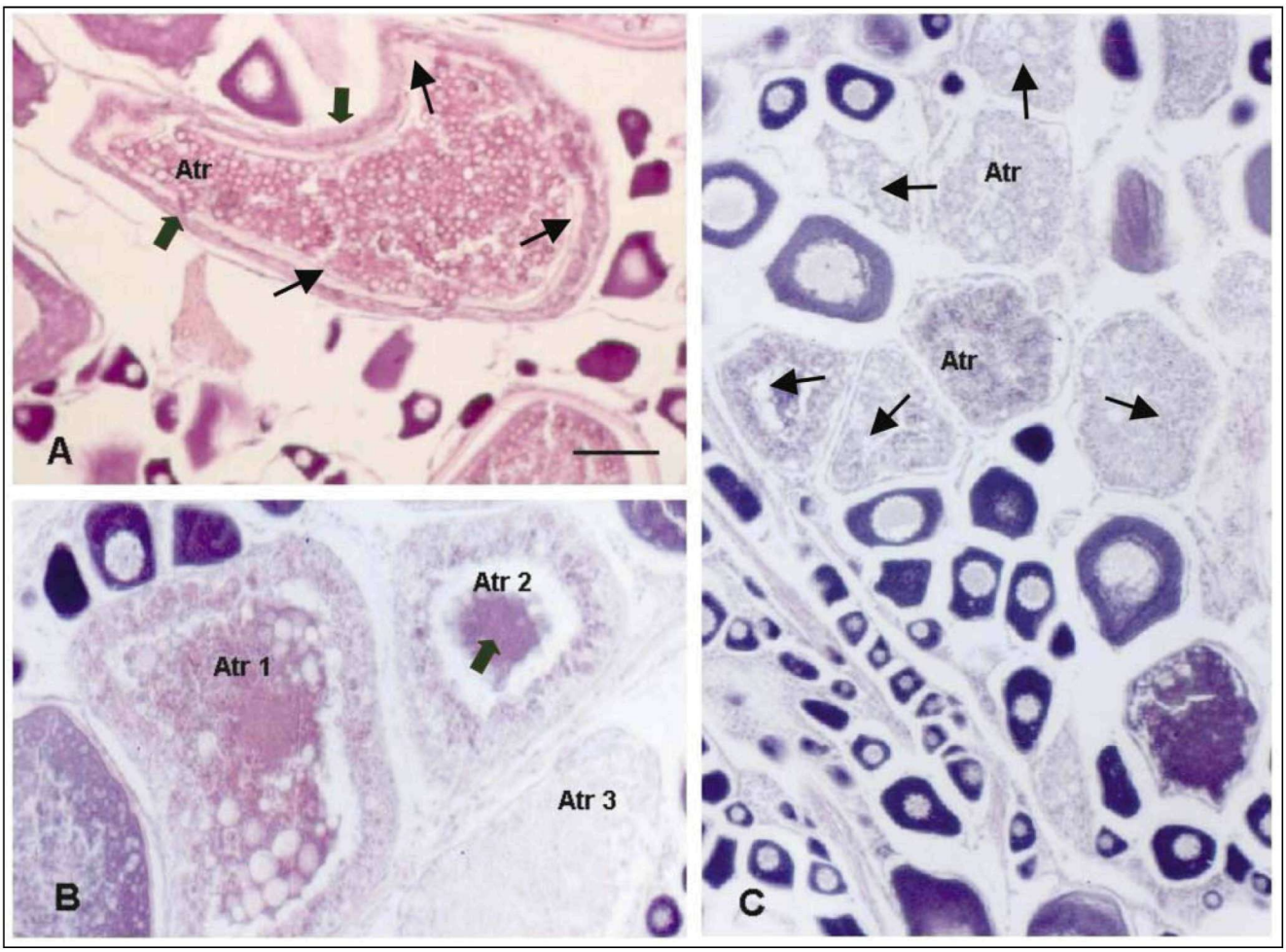

Εικόνα 3. *Ατρητικά ωοθυλάκια στις ωοθήκες του φαγκριού.* **A:** *Λεκιθικό ωοκύτταρο στο αρχικό στάδιο ατρησίας, χωρίς πυρήνα. Διακρίνεται η πάχυνση του ωοθυλακίου (βέλος) και η υγροποιημένη λέκιθος (βέλος με λεπτό άξονα) (H&E, ράβδος=100 μm).* **B:** *Ατρητικά ωοθυλάκια σε τρία διαδοχικά στάδια απορρόφησης. Atr 1: ωοκύτταρο στο στάδιο της πάχυνσης των κυττάρων του ωοθυλακίου, Atr 2: προχωρημένη απορρόφηση της υγροποιημένης λεκίθου και συγκέντρωση του κυτταροπλάσματος (βέλος), Atr 3: πλήρης απορρόφηση του εσωτερικού του ωοκυττάρου, (H&E, ράβδος=100 μm).* **C:** *Ωοθήκη στο στάδιο της δευτερογενούς αύξησης (λεκιθογένεση), στην οποία όλα τα λεκιθικά ωοκύτταρα έχουν μεταπέσει σε ατρησία (H&E, x65).*

Figure 3. *Atretic follicles in the ovariew of the red porgy.* **A:** *Vitellogenic oocyte in initial stage of atresia, without nucleus. Hypertrophy of the follicular cells (βέλος) and liquefaction of the yolk (arrow with thin axis), (H&E, bar=100 μm).* **B:** *Atretic ovarian follicles in three sequential stages. Atr 1: atretic oocyte with hypertrophied follicle cells, Atr 2: advanced absorption of the yolk and shrinkage of the cytoplasm (arrow) Atr 3: complete reabsorption of yolk and cytoplasm, (H&E, bar=100 μm).* **C:** *Ovary in secondary growth stage (vitellogenesis), with vitellogenic oocytes in atresia (H&E, x65).*

ται στα λεκιθικά ωοκύτταρα (Guraya 1994) και κυρίως στο τέλος της περιόδου ωοτοκίας σε όσα ωοκύτταρα δεν προλαβαίνουν να ωριμάσουν. Η ατρησία έχει περιγραφεί στα ψάρια (Saidapur 1978, Hunter and Macewicz 1985, Guraya 1986, Karlou-Riga and Economidis 1996, Miranda et al. 1999, Ganias et al. 2003, Kurita et al. 2003) και εξελίσσεται με τα ακόλουθα ιστολογικά γνωρίσματα, σύμφωνα με τις παρατηρήσεις στους τελεόστεους που έχουν μελετηθεί μέχρι σήμερα (Εικόνα 3): (1) αποδιοργάνωση του πυρήνα και του κυτταροπλάσματος του ωοκυττάρου. Ο πιο κοινός τύπος αποικοδόμησης του πυρήνα είναι αυτός κατά τον οποίο μετά τη λύση του πυρηνικού φακέλου, το περιεχόμενο του πυρήνα εξαφανίζεται μέσα στο ωόπλασμα (Schultz and Blum 1983, Miranda et al. 1999). (2) αναδίπλωση του ωοθυλακίου, (3) πτύχωση, κατάτμιση και διάλυση του χορίου, (4) υπερτροφία των κυττάρων της θήκης (Rizzo and Bazzoli 1995, Lowerre-Barbieri et al 1996, Mylonas et al. 1997, Miranda et al. 1999), σύντηξη και υγροποίηση των λεκιθικών κυστιδίων, (5) εισβολή των κυττάρων του ωοθυλακίου στο ωόπλασμα, φαγοκύτωση των λεκιθικών κυστιδίων και εναπόθεση καφε-κίτρινων χρωστικών που περιβάλλονται από συνδετικό ιστό με έντονη αγγείωση, (6) συ-

γκέντρωση κοκκωδών κυττάρων κοντά στο ατρητικό ωοθυλάκιο. Για την απορρόφηση των ατρητικών ωοθυλακίων δρουν τα κύτταρα του ωοθυλακίου σε συνδυασμό με κύτταρα του αίματος (Ferreira 1993), τα οποία προέρχονται από το στρώμα της ωοθήκης ή τη θήκη του ωοθυλακίου (Guraya 1986, Palmer et al. 1995). Σύμφωνα με τους Besseau and Faliex (1994), τα κύτταρα του αίματος είναι εωσινόφιλα κοκκοκύτταρα και μακροφάγα, τα οποία απελευθερώνουν ειδικά ένζυμα για την αποικοδόμηση του εκφυλιζόμενου ωοκυττάρου. Στο τέλος, τα κύτταρα του αίματος και τα κύτταρα του ωοθυλακίου εκφυλίζονται και οι καφε-κίτρινες χρωστικές που περιέχουν, γνωστές ως λιποφουσκίνες, δημιουργούν τα καφε-κίτρινα σωμάτια (ή συναθροίσεις) κοντά στα αιματικά αγγεία και στα κύτταρα της κοκκώδους στιβάδας του ωοθυλακίου. Τα καφε-κίτρινα σωμάτια έχουν αναφερθεί σε πολλά είδη ψαριών. Ενδεικτικά αναφέρονται ο γάβρος (*Engraulis ecransicolus*, Hunter and Macewicz 1985), η μουρμούρα (*Lithognathus mormyrus*, Besseau and Faliex 1994), η σαρδέλα (*Sardina pilchardus*, Ganias et al. 2003) και τα είδη *Astyanax bimaculatus lacustrisand* και *Leporinus reinhardti* (Miranda et al. 1999). Η ατρησία είναι σημαντικός παράγοντας μείωσης της γονιμότητας των ψαριών (Lam 1983, Fenerich-Verani et al. 1984, Rizzo and Bazzoli 1995). Το ατρητικό ωοθυλάκιο των ψαριών δεν παράγει στεροειδείς ορμόνες (Hoar 1983, Babu and Nair 1983).

Ποιοτική εκτίμηση των ωοκυττάρων. Όπως έδειξε στην ανασκόπησή του ο Rolland (2000), πολλές επιβαρυντικές χημικές ουσίες που υπάρχουν στο νερό και ανιχνεύονται στα ώριμα θηλυκά, ανιχνεύονται στη συνέχεια και στα αβγά τους. Ένας τρόπος για την αποτίμηση της αναπαραγωγικής υγείας των ψαριών είναι μέσω της ποιότητας των ωοκυττάρων που παράγουν. Συνήθως όταν συγκρίνονται πληθυσμοί ψαριών από περιοχές που διαφέρουν ως προς την περιβαλλοντική επιβάρυνση, τα ιστολογικά κριτήρια της ποιότητας των ωοκυττάρων και των ωοθηκών μπορούν να μαρτυρήσουν τις περιοχές που είναι περιβαλλοντικώς επιβαρημένες. Τα κριτήρια που συνήθως χρησιμοποιούνται είναι το μέγεθος του ωοθυλακίου, η εμφάνιση των λεκιθικών κυστιδίων και το πάχος του χορίου. Στις περιοχές με αυξημένη συγκέντρωση ρυπαντών, τα ωοκύτταρα είναι μικρότερα, περιέχουν μικρότερα λεκιθικά κυστίδια, χρωματίζονται ασθενέστερα και διαθέτουν λιγότερο ανεπτυγμένο χόριο, ενώ, οι συγκεντρώσεις της λεκιθογενίνης (Vg) στο αίμα είναι χαμηλότερες (Bandyopadhyay and Aditya 1998, Johnson et al. 1997). Καθοριστικής σημασίας προϋπόθεση για την εξαγωγή χρήσιμων συμπερασμάτων είναι οι συγκρινόμενοι πληθυσμοί να είναι της ίδιας ηλικίας, του ίδιου σταδίου ωρίμανσης και να μεγαλώνουν υπό τις ίδιες περιβαλλοντικές συνθήκες (π.χ. θερμοκρασία).

Αρσενικές γονάδες

Σπερματογένεση

Οι όρχεις είναι ζυγό όργανο με λοβοειδή οργάνωση στα περισσότερα είδη των ψαριών. Οι λοβοί διαχωρίζονται από στρώμα συνδετικού ιστού, μέσα στο οποίο υπάρχουν πολυάριθμα κύτταρα Leydig, στα οποία παράγονται ορμόνες που συμμετέχουν στη ρύθμιση της σπερματογένεσης (Grier 1981). Η σπερματογένεση πραγματοποιείται μέσα στους λοβούς, σε κύστεις που περιέχουν αρσενικά βλαστικά κύτταρα και σωματικά κύτταρα Sertoli. Τα κύτταρα Sertoli συμμετέχουν στη ρύθμιση του αιματο-ορχικού φραγμού (Nagahama 1983), είναι υπεύθυνα για τη διατροφή των σπερματικών κυττάρων (Schulz and Miura 2002) και αναπτύσσουν φαγοκυτταρική δραστηριότητα για την απομάκρυνση των κυτταρικών υπολειμμάτων. Κατά τη γεννητική ωρίμανση συμβαίνουν σημαντικές μεταβολές της ιστολογίας των όρχεων που έχουν περιγραφεί σε ένα μεγάλο αριθμό τελεόστεων (Burke and Leatherland 1984, Berlinsky et al. 1995, Sulistyo et al. 2000, Kokokiris et al. 2001, Santos et al. 2001). Όπως και για τα θηλυκά άτομα, το στάδιο ωρίμανσης προσδιορίζεται συνήθως από τη σχετική αναλογία των διαφόρων τύπων σπερματικών κυττάρων, αν και μπορούν να οριστούν και άλλα κριτήρια ανάλογα με το μελετούμενο είδος και τις ανάγκες της εργασίας. Στις περισσότερες εργασίες και με κριτήριο τη σχετική αναλογία των σπερματικών κυττάρων, η ωρίμανση των όρχεων διακρίνεται στα στάδια: (α) ανάπαυσης, (β) σπερματογένεσης, (γ) σπερμιογένεσης, (δ) σπερμίασης και (ε) εξάντλησης (Εικόνα 4). Στο στάδιο ανάπαυσης, στους όρχεις απαντούν μόνο σπερματοκύτταρα και ενδεχομένως υπολείμματα σπέρματος. Στο στάδιο σπερματογένεσης, τα σπερματοκύτταρα και οι σπερματίδες κυριαρχούν, ενώ είναι παρόντα μερικά σπερματοζωάρια. Στο στάδιο σπερμιογένεσης, στους όρχεις υπάρχει ένας μεγάλος αριθμός σπερματίδων, λιγότερα σπερματοζωάρια, ενώ μερικά σπερματοκύτταρα είναι ακόμα παρόντα. Στο στάδιο σπερμίασης, όλοι οι τύποι σπερματικών κυττάρων είναι παρόντες, αλλά οι σπερματικοί αυλοί καταλαμβάνονται από μεγάλες μάζες ενυδατωμένου σπέρματος. Τέλος, στο στάδιο της εξάντλησης, οι σπερματικοί λοβοί είναι ακόμα διευρυμένοι και περιέχουν υπολείμματα του σπέρματος σε φάση εκφυλισμού και απορρόφησης.

Νέκρωση των σπερματικών κυττάρων. Στους όρχεις μπορεί να παρατηρηθεί νέκρωση ή μη-προγραμματισμένος κυτταρικός θάνατος των σπερματικών κυττάρων σε οποιοδήποτε στάδιο ανάπτυξης (Εικόνα 5Α).

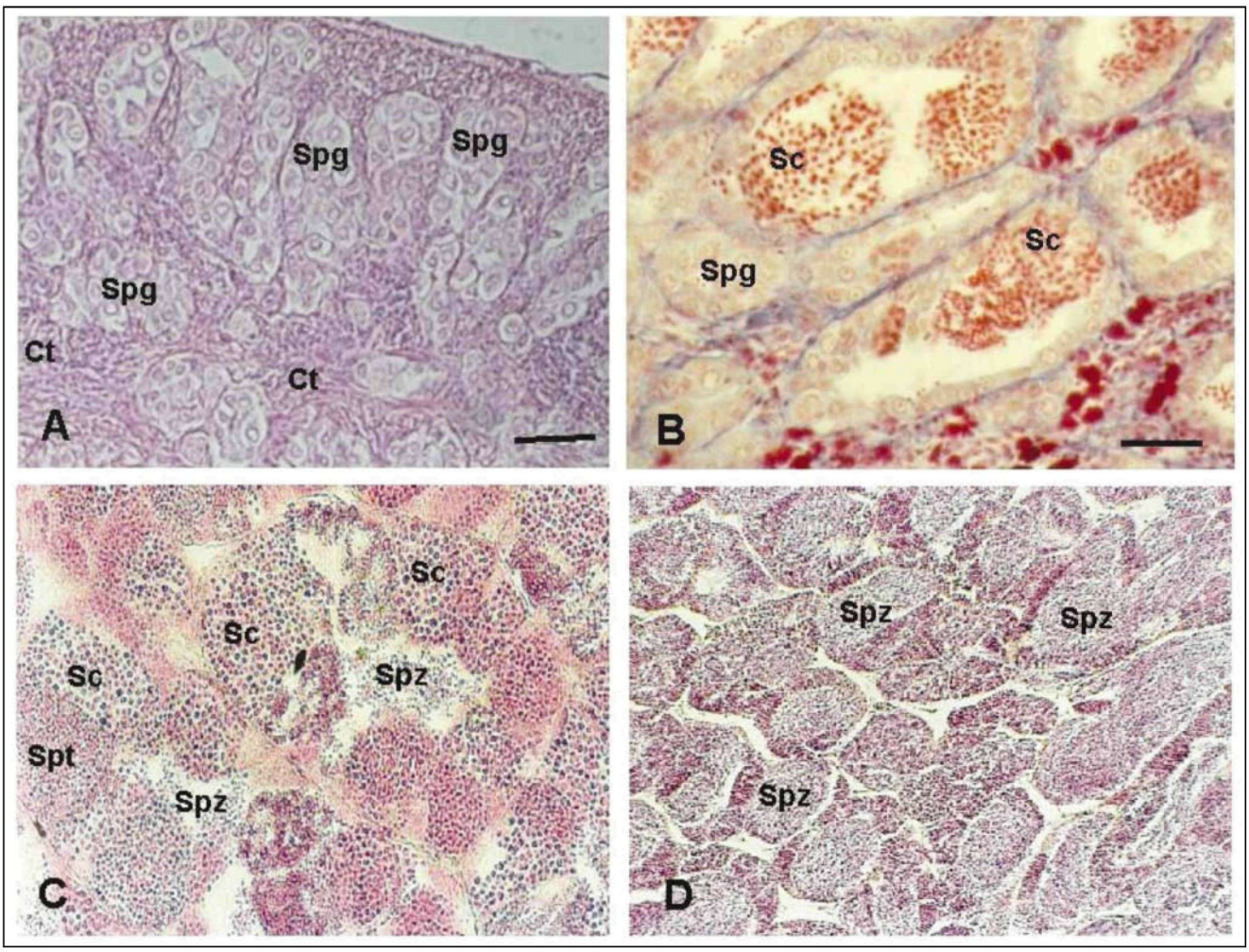

Εικόνα 4. *Στάδια ωρίμανσης των όρχεων στο φαγκρί και στη χιόνα (Puntazzo puntazzo).* **A:** *στάδιο ηρεμίας, (H&E, ράβδος=50μm).* **B:** *στάδιο σπερματογένεσης, (Azan de Heidenhain, ράβδος=50μm).* **C:** *στάδιο σπερμιογένεσης, (χιόνα, H&E).* **D:** *στάδιο σπερμίασης (χιόνα, H&E). Ct: συνδετικός ιστός, Spg: σπερματογόνια, Sc: σπερματοκύτταρα, Spt: σπερματίδες, Spz: σπερματοζωάρια.*

Figure 4. *Testicular maturity stages in red porgy and sharpsnout sea bream (Puntazzo puntazzo).* **A:** *resting stage, (H&E, bar=50 μm).* **B:** *spermatogenesis stage, (Azan de Heidenhain, bar=50μm).* **C:** *spermiogenesis stage (sharpsnout sea bream, H&E, 200x).* **D:** *spermiation stage, (sharpsnout sea bream, H&E, x50). Ct: connective tissue, Spg: spermatogonia, Sc: spermatocytes, Spt: spermatids, Spz: spermatozoa.*

Νέκρωση των σπερματικών κυττάρων έχει παρατηρηθεί μετά από έκθεση σε 17β-οιστραδιόλη ή σε μίγματα που περιέχουν οιστρογόνα ή σε υδράργυρο (Miles-Richardson et al. 1999, Flammarion et al. 2000). Στα νεκρωτικά κύτταρα παρατηρείται μια σειρά σημαντικών μορφολογικών αλλαγών στον πυρήνα (Εικόνα 5B), όπως συρρίκνωση και σκίαση (πύκνωση), θρυμματισμός (καρυόρηξη) και τελικά διάλυση (καρυόλυση). Σε μερικές περιπτώσεις παρατηρήθηκε και ένα είδος δυστροφικής ασβεστοποίησης που εκδηλώνεται με την εναπόθεση των αλάτων ασβεστίου στον εκφυλιζόμενο ιστό (Εικόνα 5C).

Πολλαπλασιασμός των κυττάρων Sertoli. Στα ψάρια, όπως και στα θηλαστικά, τα κύτταρα Sertoli υποστηρίζουν τα σπερματικά κύτταρα κατά τη σπερματογένεση, ενώ μετά την ωρίμανση του σπέρματος απομακρύνουν με φαγοκύτωση τα υπολείμματα του σπέρματος και άλλα νεκρά κύτταρα ή γενικά κυτταρικό υλικό. Σε περιπτώσεις έκθεσης σε 17β-οιστραδιόλη ή γενικά σε ουσίες που μπορεί να προκαλέσουν διακοπή της σπερματογένεσης, έχει αναφερθεί πολλαπλασιασμός και υπερπλασία των κυττάρων Sertoli (Εικόνα 5A) ή και πλήρης έμφραξη των σπερματικών σωληναρίων (Miles-Richardson et al. 1999), (Εικόνα 10B). Επίσης, υπερτροφία των κυττάρων Sertoli έχει αναφερθεί σε ψάρια που συλλέχθηκαν από περιοχή με πετρελαιοκηλίδα (Morone americana, Εικόνα 5D). Γενικά, ο πολλαπλασιασμός μπορεί να περιορίζεται μόνο στην επικράτεια λίγων λοβών (Εικόνα 5E) ή να εκτείνεται σε μεγάλη έκταση (Εικόνα 5F), με αποτέλεσμα

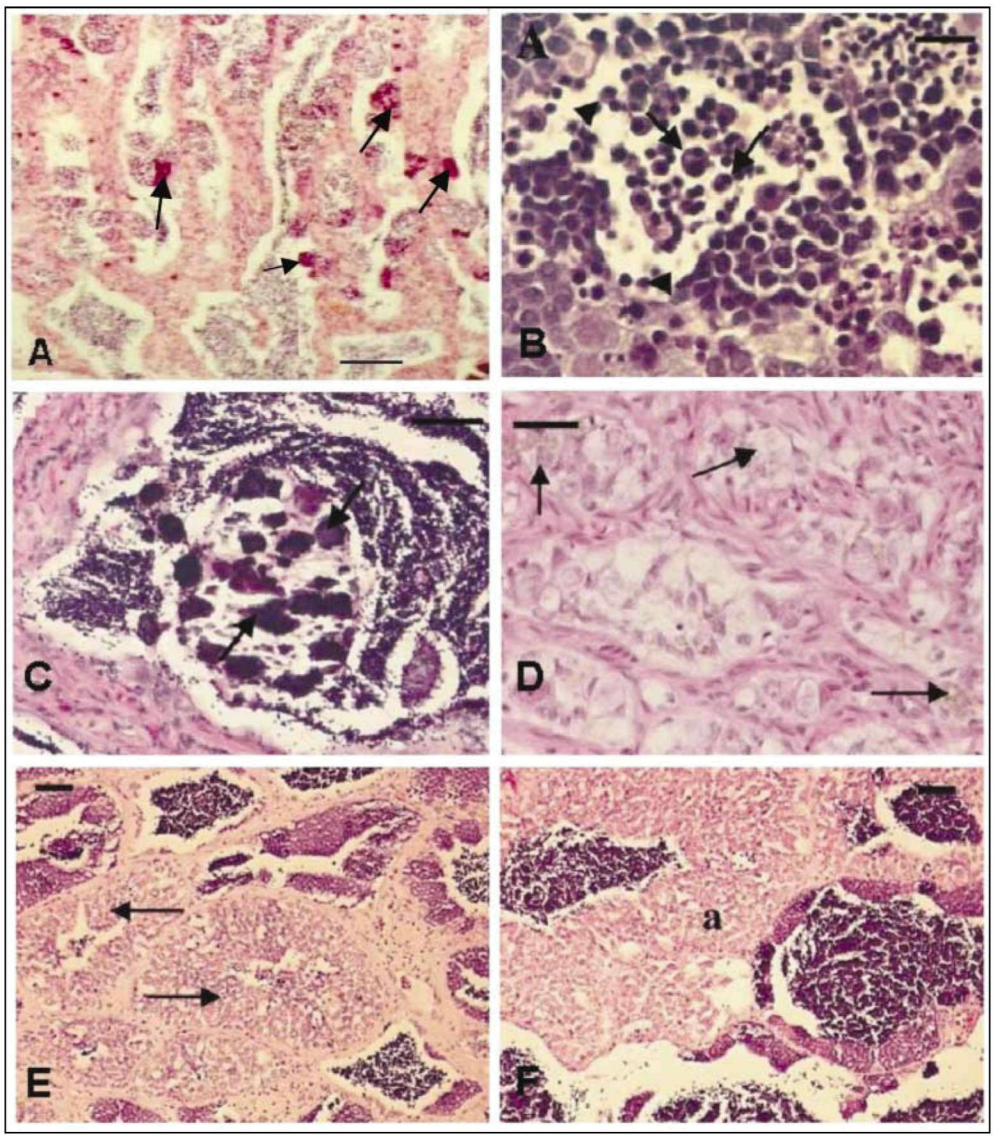

Εικόνα 5. *Εκφυλισμός και νέκρωση των σπερματοζωαρίων.* **A:** *Σπερματοκύτταρα με πύκνωση (βέλος) στους όρχεις του φαγκριού, (H&E, ράβδος=50 μm).* **B:** *Σπερματοζωάρια και άλλα σπερματικά κύτταρα με πύκνωση (κεφαλή βέλους) στους όρχεις της πέρκας, Perca flavescens (H&E, ράβδος=10 μm).* **C:** *περιοχές ασβεστοποίησης (βέλος) μέσα στην κοιλότητα του ορχικού λοβού στην άσπρη πέρκα (H&E, ράβδος=20 μm).* **D:** *Κύτταρα Sertoli. Υπερτροφία και υπερπλασία των κυττάρων Sertoli και εμφάνιση καφεκίτρινων χρωστικών (βέλη) σε μεταναπαραγωγικές πέρκες (Morone americana) που συλλέχθηκαν κοντά σε πετρελαιαγωγό, (H&E, ράβδος= 20 μm).* **E:** *Πολλαπλασιασμός των κυττάρων Sertoli και κατάληψη της κοιλότητας των ορχικών λοβών (βέλη) στους όρχεις του κοινού κυπρίνου (H&E, ράβδος=50 μm).* **F:** *Πολλαπλασιασμός των κυττάρων Sertoli (a) στους όρχεις του κοινού κυπρίνου (H&E, ράβδος =50 μm), (από Blazer 2001).*

Figure 5. *Degeneration and necrosis of spermatozoa.* **A:** *Spermatocytes showing pyknosis (arrows) in the testes of the red porgy, (H&E, bar=50 μm).* **B:** *Spermatozoa, as well as other stages in the spermatogenic cycle, showing pyknosis (arrow heads) and karyorrhexis (arrows) in the testes of a yellow perch, (H&E, bar=10 μm).* **C:** *Areas of calcification (arrow) within the lumen of a lobule of testes from white perch, (H&E, bar=20 μm).* **D:** *Sertoli cell conditions. Hypertrophy and hyperplasia of cells containing yellowish-brown pigment (arrows) observed post-spawning in white perch from an oil-spill site, (H&E, bar=20 μm).* **E:** *Proliferation of Sertoli cells filling much of the lumen of selected lobules (arrows) in the testes of common carp, (H&E, bar=50 μm).* **F:** *Proliferation of Sertoli cells (a) in testes of common carp (H&E, bar=50 μm), (από Blazer 1997).*

να χάνεται η κανονική δομή των λοβών και κατ' επέκταση η οργάνωση των όρχεων.

Διάφορες περιπτώσεις σε ωοθήκες και όρχεις

Συγκριτικά με άλλα ζώα, στα ψάρια είναι σχετικά εύκολο να διαπιστώσει κανείς συνύπαρξη αρσενικού και θηλυκού ιστού στην ίδια γονάδα, γιατί στα ψάρια, εξαιτίας του τρόπου φυλοκαθορισμού, αλλά και της αστάθειας του φύλου, υπάρχει μια μεγάλη ποικιλία φυλετικών προτύπων. Έτσι, λοιπόν, ο ερμαφροδιτισμός (ατελής ή λειτουργικός) και η αλλαγή του φύλου είναι ο κανόνας σε αρκετά είδη (Atz 1964). Στα διαδοχικά ερμαφρόδιτα είδη το φύλο της γονάδας μπορεί να αλλάζει από αρσενικό σε θηλυκό (πρώτανδρο) ή από θηλυκό σε αρσενικό (πρωτόγυνο) στο ίδιο άτομο σε διαφορετικούς χρόνους κατά τη διάρκεια της ζωής του ή οι δύο ιστοί μπορεί να συνυπάρχουν ταυτόχρονα (σύγχρονα είδη). Η διαδικασία της αλλαγής του φύλου είναι μια σύνθετη διαδικασία που προϋποθέτει τη σταδιακή ανάπτυξη του δεύτερου φύλου (ή δευτερογενούς ιστού) και το σταδιακό εκφυλισμό του πρώτου φύλου (πρωτογενούς ιστού). Επειδή η διαδικασία αυτή δε διεξάγεται με μεγάλη ταχύτητα, είναι πολύ πιθανό να δούμε σε άτομα ερμαφρόδιτων ειδών τους δύο ιστούς

(τα δύο διαδοχικά φύλα) να συνυπάρχουν στα διάφορα στάδια ανάπτυξης της γονάδας. Η παρατήρηση ανάλογων ατόμων σε μεγάλο ποσοστό είναι μια από τις σημαντικές ενδείξεις της ύπαρξης ερμαφροδιτισμού στο εξεταζόμενο είδος.

Γονάδες ενδιάμεσου φύλου. Στα γονοχωριστικά είδη, τα άτομα των οποίων δεν αλλάζουν φύλο, η πιθανότητα εμφάνισης αρσενικού και θηλυκού ιστού στην ίδια γονάδα είναι μικρή. Όμως, σε περιοχές με υποβαθμισμένη ποιότητα νερού, είναι συχνή περίπτωση η ύπαρξη στους όρχεις λεκιθογόνων ή προλεκιθιγόνων ωοκυττάρων (μεμονωμένων ή συναθροισμένων) ανάμεσα στον αρσενικό ιστό (Εικόνα 6A,B). Σήμερα πλέον υπάρχουν ισχυρές ενδείξεις ότι η εμφάνιση ωοκυττάρων μέσα στους όρχεις και η παρουσία μεγάλου ποσοστού ερμαφρόδιτων ατόμων στους πληθυσμούς είναι το αποτέλεσμα μιας σειράς διαταραχών στις συγκεντρώσεις των οιστρογόνων (Purdom et al. 1994, Jobling et al. 1998, Van Aerle et al. 2001, Viganò et al. 2001, Kavanagh et al. 2004) ή άλλων χημικών ουσιών (Mikaelian et al. 2002) στο υδρόβιο περιβάλλον. Η παρουσία ωοκυττάρων στους όρχεις και η παρουσία ατόμων με ερμαφρόδιτες γονάδες σε μεγάλο ποσοστό έχει προταθεί ως ιστοπαθολογικός δείκτης της έκθεσης των ψαριών σε συνθήκες ρύπανσης του νερού. Για παράδειγμα, πληθυσμοί του *Coregonus clupeaformis*, σε λίμνες που δέχονταν νερό από ποτάμια επιβαρυμένα με χημικές ουσίες, 11.6% των αρσενικών ατόμων περιείχαν συναθροίσεις προλεκιθογόνων και λεκιθογόνων ωοκυττάρων στους όρχεις (Mikaelian et al. 2002). Επειδή, όμως, υπάρχει πιθανότητα παρατήρησης ερμαφρόδιτων γονάδων, ακόμα και σε πληθυσμούς που δεν εκτίθενται σε επιβαρυμένο περιβάλλον, χρειάζεται ιδιαίτερη προσοχή όταν η αιτιολογία παρατήρησης ερμαφρόδιτων γονάδων αποδίδεται σε περιβαλλοντικά αίτια (Strüssman and Nakamura 2002).

Μελανοσώματα (ή μελανομακροφάγα ή καφε-κίτρινα σωμάτια). Η παρουσία των μελανοσωμάτων (ΜΣ) στο σπλήνα, στο συκώτι και στο νεφρό έχει θεωρηθεί σε μεγάλο βαθμό ως ένας αξιόπιστος βιολογικός δείκτης της έκθεσης των ψαριών σε ρυπαντές (Blazer et al. 1994, 1997, Fournie et al. 2001, Agius and Roberts 2003). Σ' αυτά τα όργανα, τα ΜΣ αποτελούνται από μακροφάγα που εγκολπώνουν υλικό από μακριά και το μεταφέρουν στις συναθροίσεις (Ziegenfues and Wolke 1991). Στο σπλήνα και στο συκώτι φαίνεται ότι περιέχουν σωματιδιακό και διαλυτό υλικό και μία ή περισσότερες από τις χρωστικές μελανίνη, αιμοσιδερίνη (περιέχει σίδηρο) και λιποφουσκίνη (Εικόνα 7A,B). Παίζουν σημαντικό ρόλο στην ειδική ανοσολογική απόκριση. Σύμφωνα με την ανασκόπηση των

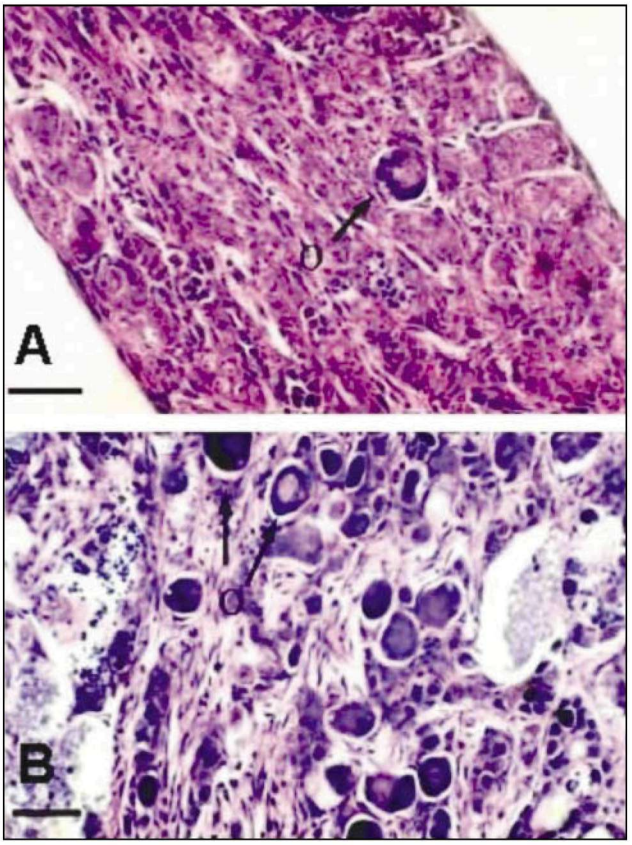

Εικόνα 6. *Γονάδες ενδιάμεσου φύλου (αμφισεξουαλικές).*
A: *Όρχις αρσενικής πέρκας, (Morone americana) με ένα μεμονωμένο προλεκιθογόνο ωοκύτταρο (O) (H&E, bar=30 μm).*
B: *Όρχις αρσενικής άσπρης πέρκας με πολυάριθμα προλεκιθογόνα ωοκύτταρα (O) ανάμεσα στον ορχικό ιστό, (H&E, bar=30 μm), (από Kavanagh et al. 2004).*
Figure 6. *Gonads of intermediate sex.* **A:** *Testis of a male white perch with a single primary oocyte (O), (H&E, bar=30 μm).*
B: *Testis of a male white perch with numerous primary oocytes (O) present in the testicular tissue, (H&E, bar=30 μm), (from Kavanagh et al. 2004).*

Agius and Roberts (2003), τα ΜΣ στα ψάρια (ΚΜ) μπορεί να αναπτύσσονται σε συνδυασμό με χρόνια φλεγμονώδη αντίδραση οπουδήποτε στο σώμα, ακόμα και κατά τη διάρκεια της ωοθηκικής ατρησίας. Το μέγεθος και ο αριθμός τους αυξάνονται σε συνθήκες περιβαλλοντικής καταπόνησης και γι' αυτό θεωρούνται αξιόπιστοι δείκτες της ποιότητας του νερού και συγκεκριμένα της περιβαλλοντικής υποξίας, αλλά και της χημικής ρύπανσης.

Στις γονάδες των ψαριών παρατηρούνται τα καφε-κίτρινα σωμάτια (ΚκΣ), συναθροίσεις όμοιες με τα ΚΜ στο συκώτι και στο σπλήνα, αλλά μέχρι σήμερα δεν υπάρχει καμία μελέτη που να περιγράφει οριστικά τα ΚκΣ ως κέντρα μελανομακροφάγων (Εικόνα 7C,D). Τα ΚκΣ μπορεί να είναι συναθροίσεις φαγοκυττάρων, κυτταρικών υπολειμμάτων και οξειδωμένου λιπιδια-

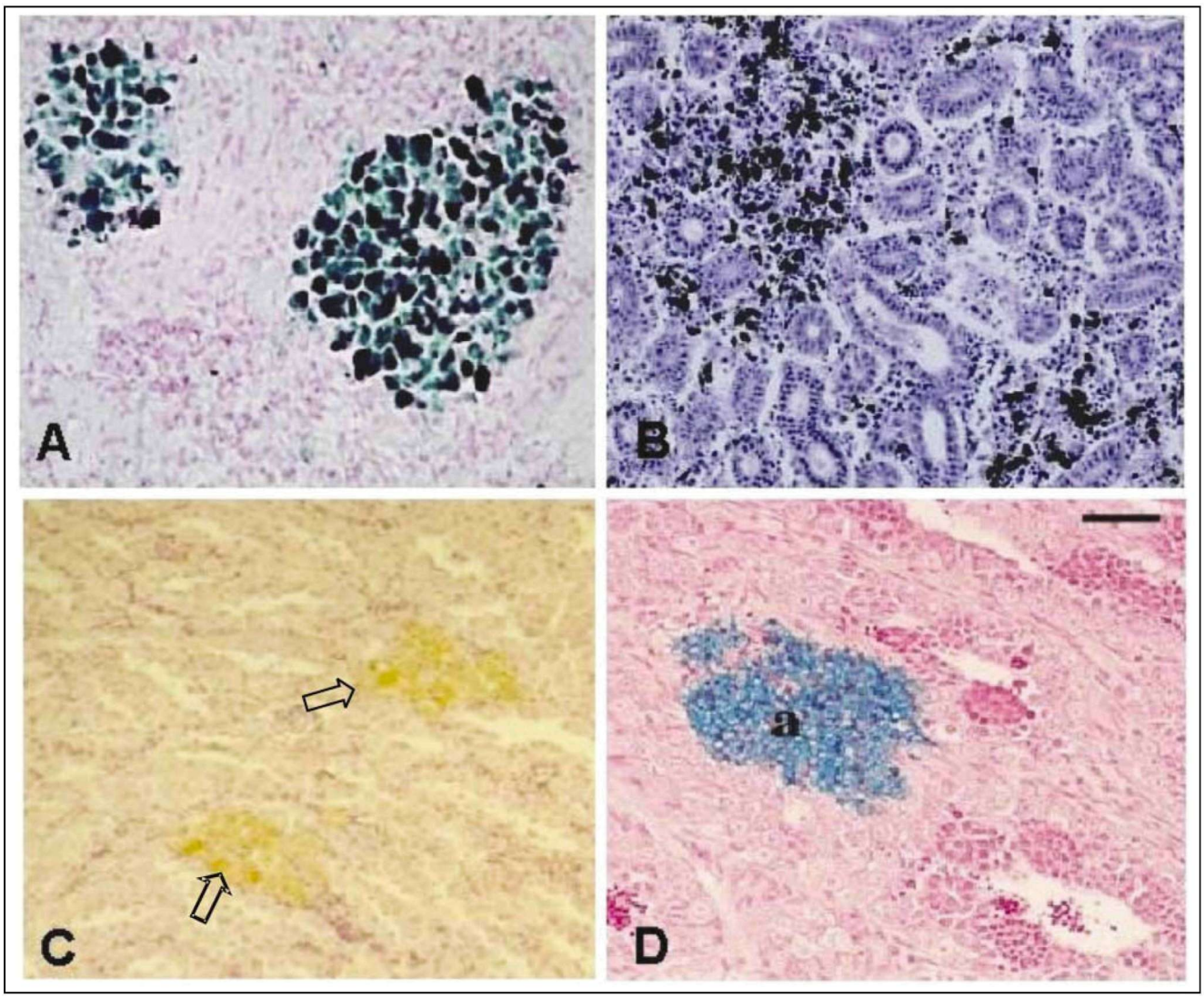

Εικόνα 7. *Κέντρα μελανομακροφάγων.* **A:** *Μελανομακροφάγα κύτταρα στον αιμοποιητικό ιστό του νεφρού της άγριας πέστροφας, (H&E, x75, από Agius and Roberts 2003).* **B:** *Εναπόθεση αιμοσιδερίνης στα μελανομακροφάγα κέντρα της γλώσσας μετά από χρόνια προσβολή με Vibrio anguillarum, (Perl's Prussian blue, x75, from Agius and Roberts 2003).* **C:** *Συσσώρευση κυττάρων με καφεκίτρινες χρωστικές (βέλος) στους όρχεις του φαγκριού, (H&E, ράβδος=50 μm).* **D:** *Συσσώρευση χρωματισμένων κυττάρων που υποδηλώνουν την παρουσία αιμοσιδερίνης (μπλε) και καφεκίτρινης λιποφουσκίνης, (Perl's, ράβδος=30 μm).*

Figure 7. *Melano-macrophage centers.* **A:** *Melano-macrophage cells in the haemopoietic tissue of the kidney of an old brown trout, (H&E, x75, from Agius and Roberts 2003).* **B:** *Deposition of haemosiderin in the melano-macrophage centres of a plaice with chronic Vibrio anguillarum infection, (Perl's Prussian blue, x75, from Agius and Roberts 2003).* **C:** *Accumulation of cells containing yellowish-brown pigment (arrow) in the testes of the mediterranean red porgy, (H&E, bar=50 μm).* **D:** *Pigmented cell accumulation in the testes demonstrating the presence of hemosiderin (blue) and lipofuscin/ceroid yellowish brown, (Perl's, bar=30 μm).*

κού υλικού, μεμονωμένες ή σε συνδυασμό με κύτταρα του ωοθυλακίου στις ωοθήκες ή κύτταρα Sertoli στους όρχεις. Οι Besseau and Faliex (1994) πιστεύουν ότι αποτελούνται από εωσινόφιλα κοκκώδη, μακροφάγα και κύτταρα του ωοθυλακίου, τα οποία δρουν όλα μαζί για την απορρόφηση των ατρητικών ωοκυττάρων, ενώ οι Ravaglia and Maggese (1995) περιέγραψαν τα ΚΚΣ ως δομές καθαρισμού των ατρητικών ωοθυλακίων, παρασιτικών εγκυστώσεων, εκφυλιζόμενου σπέρματος, κυτταρικών υπολειμμάτων και γενικά της μη-ειδικής απορρόφησης των ιστών. Στις αρσενικές γονάδες τα ΚΚΣ σχηματίζονται στο τελικό στάδιο του πολλαπλασιασμού των κυττάρων Sertoli μετά από τη συσσώρευση οξειδωμένου λιπιδιακού υλικού. Σύμφωνα με τους Grier and Taylor (1998), τα ΚΚΣ σχηματίζονται όταν τα PAS θετικά κοκκώδη μεταναστεύουν από τα αιματικά αγγεία στους όρχεις και συνενώνονται, ενώ κατά την άποψη του Blazer (2001) τα μελα-

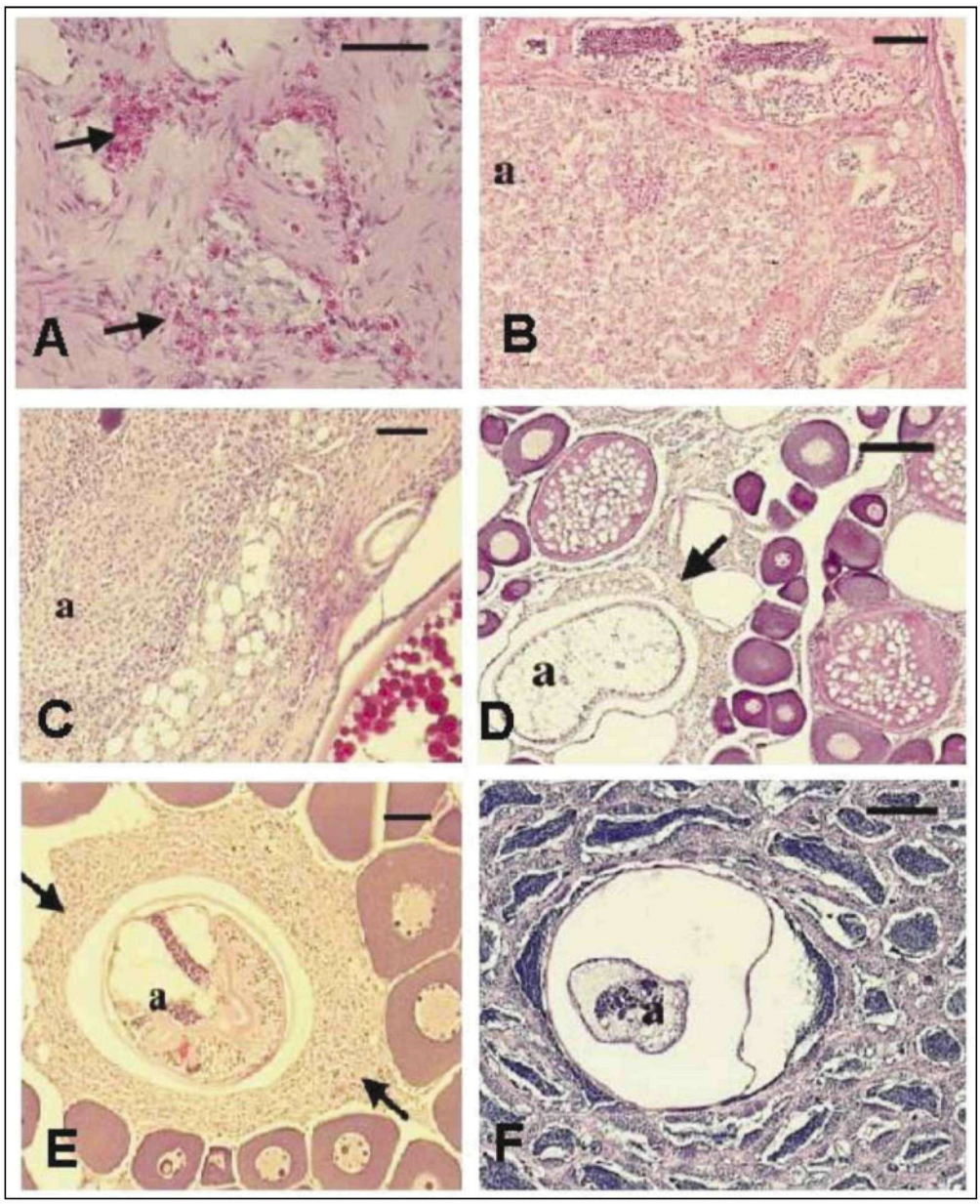

Εικόνα 8. *Παράσιτα και φλεγμονώδης αντίδραση στους ιστούς των γονάδων του Micropterus salmoides.* **A:** *Εωσινοφιλικά κοκκώδη κύτταρα (βέλη) στον ενδιάμεσο ιστό των όρχεων, (H&E stain, bar=50 μm).* **B:** *Κύστη με μυξοσπορίδιο (a) στους όρχεις, (H&E stain, bar=50 μm).* **C:** *Κοκκιώδης φλεγμονή (a) στην ωοθήκη, (H&E, bar=50 μm).* **D:** *Κεστώδης (a) στην ωοθήκη και στοιχεία φλεγμονώδους απόκρισης (βέλη), (H&E, bar=200 μm).* **E:** *Τρηματώδης (a) στην ωοθήκη και στοιχεία φλεγμονώδους απόκρισης (βέλη), (H&E, bar=50 μm).* **F:** *Εγκυστωμένος τρηματώδης (a) στους όρχεις με μικρή απόκριση του ξενιστή, (H&E, bar=200 μm), (από Blazer 1997).*

Figure 8. *Parasites and inflammatory reactions in gonadal tissue.* **A:** *Eosinophilic granular cells (arrows) within the interstitium of the testes of a largemouth bass, (H&E stain, bar=50 μm).* **B:** *Myxosporidian cyst (a) within the testes of a smallmouth bass, (H&E stain, bar=50 μm).* **C:** *Granulomatous inflammation (a) in a largemouth bass ovary, (H&E stain, bar=50 μm).* **D:** *Cestode (a) within the ovary of a largemouth bass, eliciting an inflammatory response (arrows), (H&E stain, bar=200 μm).* **E:** *Digenetic trematode (a) within the ovary of white perch eliciting an inflammatory reaction (arrows), (H&E stain, bar=50 μm).* **F:** *Digenetic trematode (a) encysted within the testes of a largemouth bass with very little host resposnse, (H&E stain, bar=200 μm), (from Blazer 1997).*

νοσώματα σχηματίζονται από μακροφάγα και λεμφοκύτταρα (και όχι κοκκώδη κύτταρα) που περιέχουν λιποφουσκίνη, η οποία βάφεται θετικά με τη χρώση PAS. Τα μακροφάγα μεταναστεύουν από το αίμα στα εκφυλιζόμενα ωοκύτταρα και αφού αναπτύξουν φαγοκυτταρική δράση στα κυτταρικά υπολείμματα, στο τέλος συναθροίζονται (Blazer 2001). Πάντως σε κάθε περίπτωση, η ύπαρξη μεγάλου αριθμού ΚκΣ (ή μελανοσωμάτων) ή η παρουσία ΚκΣ μεγάλου μεγέθους είναι ενδεικτική της ύπαρξης κάποιου είδους περιβαλλοντικής επιβάρυνσης που προκαλεί καταπόνηση (π.χ. οξειδωτική καταπόνηση ή οξειδωτικό στρες).

Παράσιτα. Στις γονάδες των ψαριών έχουν παρατηρηθεί διάφορα είδη πρωτοζώων και μεταζώων. Πιο συχνά παρατηρούνται οι παρασιτικοί έλμινθες και μεταξύ αυτών οι τρηματώδεις, οι κεστώδεις και οι νηματώδεις (Εικόνα 8). Τα πιο συχνά πρωτόζωα είναι τα μικροσπορίδια και τα μυξοσπορίδια. Η ανίχνευση τόσο των πρωτοζώων όσο και των μεταζώων γίνεται με ιστολογικές τομές, αλλά συνήθως ο προσδιορισμός τους απαιτεί την αφαίρεση του παρασίτου και την εφαρμογή μιας λεπτομερούς παρασιτολογικής εξέτασης

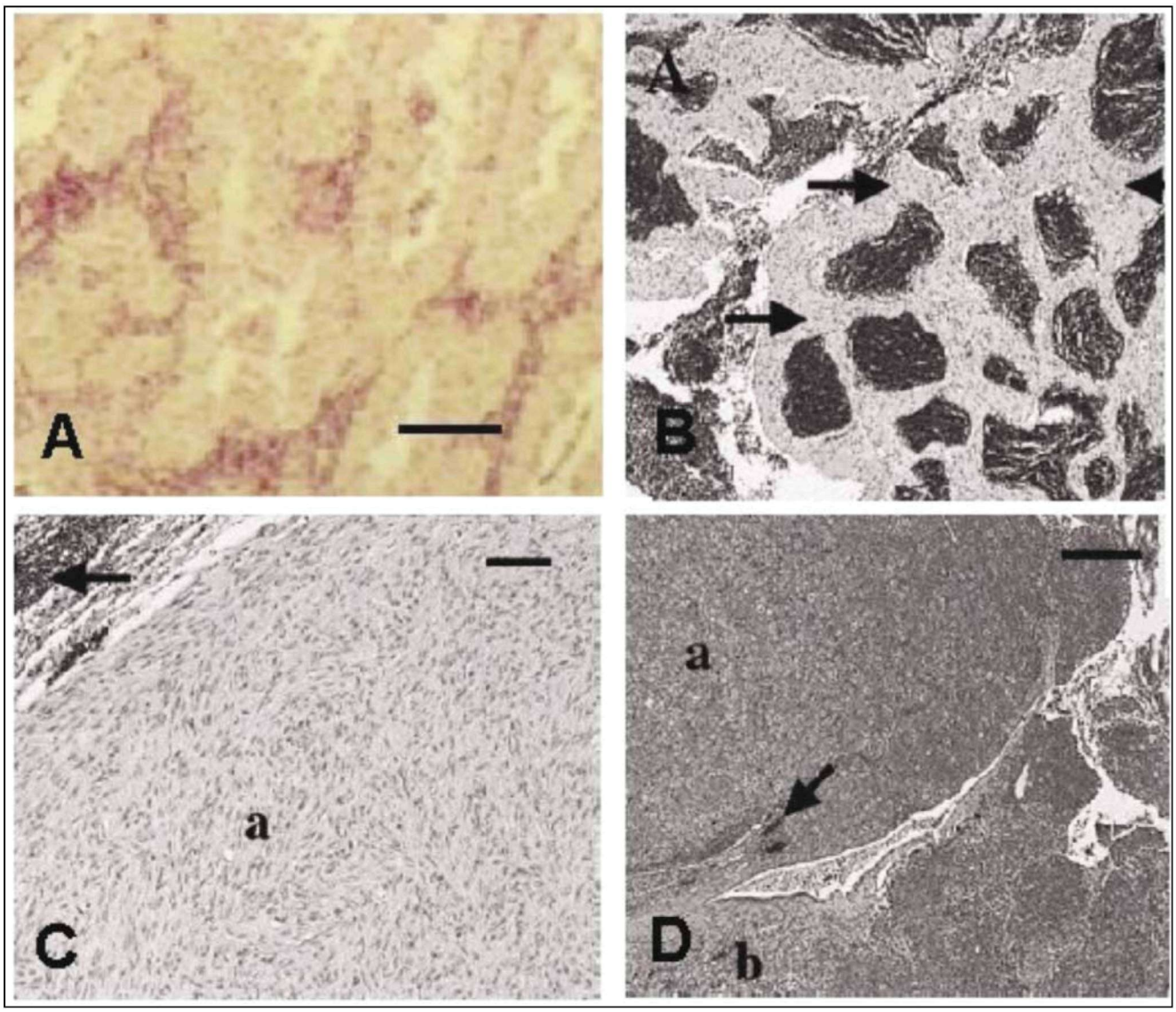

Εικόνα 9. *Πολλαπλασιασμός και νεοπλαστικές αποκρίσεις.* **A:** *Πάχυνση ή ινωμάτωση (βέλη) του τοιχώματος των λοβών στους όρχεις του φαγκριού, (H&E, ράβδος=50 μm).* **B:** *Πάχυνση ή ινωμάτωση (arrows) του τοιχώματος των λοβών στους όρχεις της κίτρινης πέρκας (H&E, ράβδος=50 μm).* **C:** *Λειομύωμα (a) στους όρχεις της κίτρινης πέρκας (a), που παρουσιάζει σπερματοζωάρια έξω από το νεοπλαστικό ιστό των λείων μυικών κυττάρων (H&E, ράβδος=50 μm).* **D:** *Νεοπλασία (a) στους όρχεις της πέρκας, (Perca flavescens) με μικρή παρουσία φυσιολογικού ιστού (b) και μερικές συναθροίσεις σπερματοζωαρίων (βέλη), (H&E, ράβδος=200 μm).*

Figure 9. *Proliferative and neoplastic responses.* **A:** *Thickening or fibrosis (arrows) of the lobular wall in the testes of a mediterranean red porgy, (H&E, bar=50 μm).* **B:** *Thickening or fibrosis (arrows) of the lobular wall in the testes of a yellow perch, (H&E, bar=50 μm).* **C:** *Leiomyoma (a) in the testes of a yellow perch (a), showing spermatozoa outside of the neoplastic tissue, which is composed of interlacing bundles of smooth muscle cells, (H&E, bar=50 μm).* **D:** *Seminoma (a) in the testes of a yellow perch. Very little normal tissue is present (b), but pockets of spermatozoa are present (arrows), (H&E, bar=200 μm).*

(Chitwood and Lichtenfels 1972, Gardiner et al. 1998, Gardiner and Poynton 1999). Τα πρωτόζωα μπορεί να μην προκαλούν φλεγμονή ή όταν προκαλούν φλεγμονή, αυτή μπορεί να είναι μικρή ή και μεγάλη. Γενικά και όσον αφορά σε όλα τα παράσιτα, η φλεγμονώδης αντίδραση που έχει παρατηρηθεί στα ψάρια περιλαμβάνει εωσινόφιλα κοκκώδη κύτταρα, κοκκιδιωματώδη φλεγμονή ή οξείες ουδετερόφιλες αποκρίσεις. Σε μερικές περιπτώσεις, ο παράγοντας που ευθύνεται (βακτήρια, παράσιτα, μύκητες) είναι ορατός, ενώ σε άλλες όχι.

Πολλαπλασιαστικές και νεοπλαστικές αποκρίσεις. Με τον όρο ινωμάτωση περιγράφεται η πάχυνση του διάκενου χώρου μεταξύ των ωοθυλακίων και των σπερματικών λοβών (Εικόνα 9A,B). Πάχυνση των τοιχωμάτων των σπερματικών λοβών έχει αναφερθεί στο είδος *Gadus morhua* και έχει αποδοθεί στον έντονο πολ-

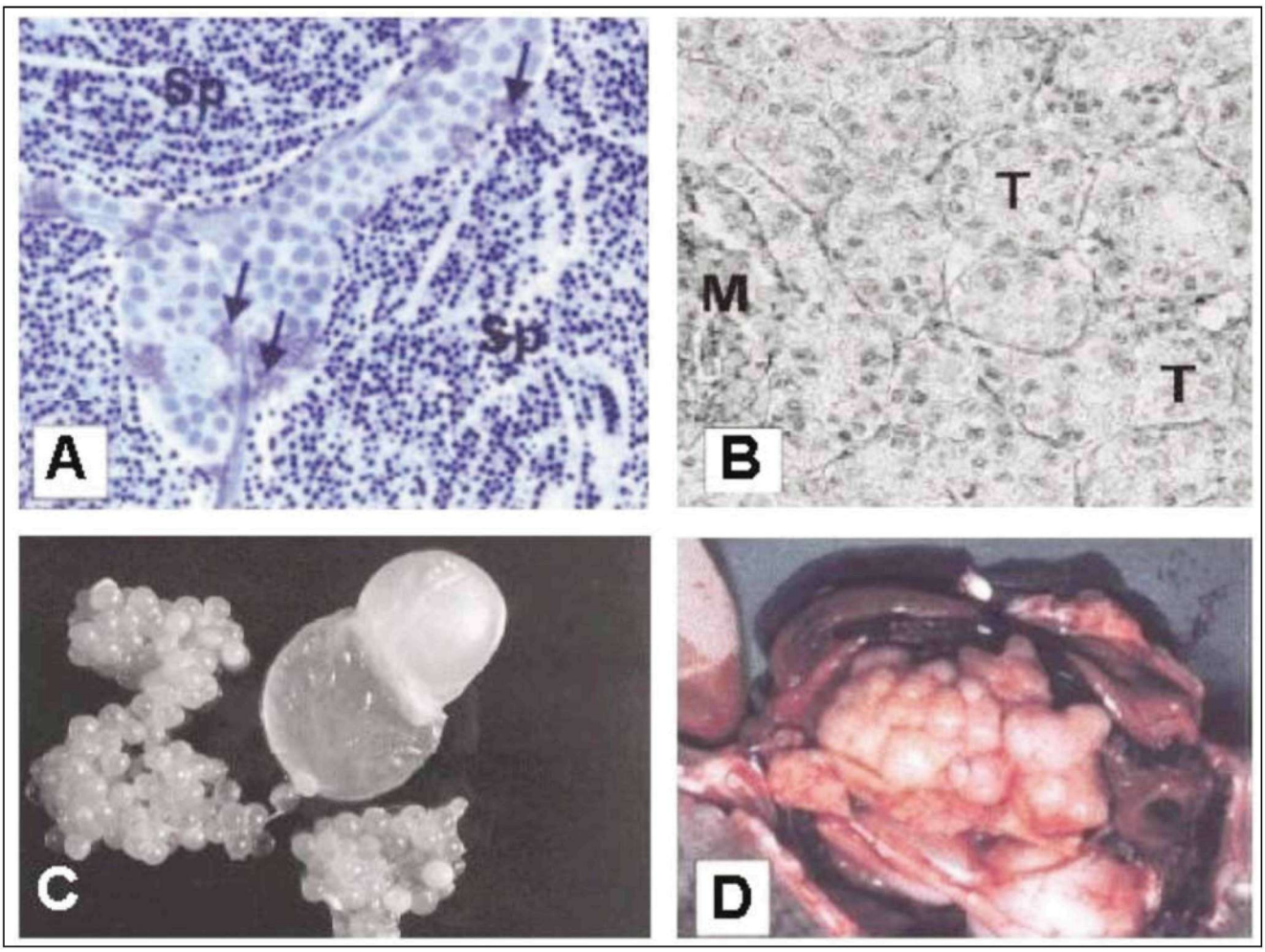

Εικόνα 10. A: *Φυσιολογικός όρχις γεννητικώς ώριμου κυπρίνου (Cyprinus carpio), με σπερματικούς λοβούς που περιέχουν σπερματίδες (Sp). Διακρίνονται οι λιπιδιακές αποθέσεις (βέλη) στο κυτταρόπλασμα των κυττάρων Sertoli. Οι κυτταρικές μάζες στο κέντρο της φωτογραφίας είναι συναθροίσεις σπερματογονίων στον ενδιάμεσο ιστό (Alcian blue, bar= 10 μm).* **B:** *Αρχικό στάδιο πολλαπλασιασμού των κυττάρων Sertoli σε υβρίδια κυπρίνου και χρυσόψαρου (Cyprinus carpio x Carassius auratus). Πολλοί μικροί ορχικοί λοβοί (T) καταλαμβάνονται από εκφυλιζόμενα σπερματογόνια. Κέντρο μακροφάγων (M), (H&E, ράβδος=10 μm, από Leatherland and Down 2001).* **C:** *Δύο κύστεις από μία ωοθήκη του Salvelinus alpinus, μαζί με μερικά φυσιολογικά και μερικά ατρητικά ωοθυλάκια (από Khan et al. 1996).* **D:** *Όγκοι στη γονάδα πρόδρομου αρσενικού υβριδίου κυπρίνου και χρυσόψαρου, Cyprinus carpio x Carassius auratus (ράβδος=5cm, από Leatherland and Down 2001).*

Figure 10. A: *Normal testis of a sexually mature Cyprinus carpio showing the seminiferous lobes containing spermatids (Sp). The Sertoli cells can not be seen clearly in the micrograph, except for the lipid droplets (arrows) in the cytoplasm. The cell masses in the centre of the figure are clusters of spermatogonia that are still resident in the interstitial compartment, (Epon section: alcian blue, bar=10μm).* **B:** *Early stage of a tubular Sertoli cell proliferation in a Cyprinus carpio x Carassius auratus hybrid in which many small tubules (T) are filled with degenerating spermatogonia: a macrophage centre (M) is present, (H&E, bar=10μm, from Leatherland and Down 2001).* **C:** *Whole preparation of the two ovarian cysts taken from one of the ovaries of the Salvelinus alpinus, together with ovarian follicles removed from the same fish. Some of the ovarian follicles exhibit signs of atresia (from Khan et al., 1996).* **D:** *Gross pathology of gonadal tumours and related disorders in a presumptive male Cyprinus carpio x Carassius auratus hybrid. A specimen showing the open body cavity with the exposed multinodular gonadal lesions (bar=5cm, from Leatherland and Down 2001).*

λαπλασιασμό των ινοβλαστών, εξαιτίας της τοξικότητας της προσφερόμενης τροφής (Sangalang et al. 1981).

Σε γενικές γραμμές, οι αποκρίσεις που μοιάζουν με όγκους (ΑΜΟ) είναι σπάνιες στο γοναδικό ιστό των ψαριών. Ιδιαίτερα κατατοπιστική είναι η ανασκόπηση των Leatherland and Down (2001), στην οποία δίνονται στοιχεία για τις ΑΜΟ σε σχέση με τα ενδοκρινή στοιχεία των γονάδων. Έχει αναφερθεί όγκος με στεροειδογενή κύτταρα Leydig σε άτομα του είδους *Xiphophorus helleri*, μετά από έκθεση σε σουσαμέλαιο και νεοπλασία στα κύτταρα Sertoli στα υβρίδια κοινού κυπρίνου και χρυσόψαρου (*Cyprinus carpio* x *Carrasius auratus*). Οι όγκοι ήταν μικτοί και περιείχαν γεννητικά κύτταρα και στεροειδογεννητικά κύτταρα Sertoli (Ει-

κόνα 10D). Σε μια άλλη περίπτωση ΑΜΟ, στα ίδια υβρίδια δεν υπήρχε σχηματισμός των σπερματικών αυλών και οι ΑΜΟ περιείχαν κύτταρα που προέρχονταν από κύτταρα Sertoli δικτυωμένα σαν αδράχτι (Εικόνα 10B). Επίσης, ΑΜΟ έχουν αναφερθεί στους όρχεις των ειδών *Micropterus salmoides* (Masahito et al. 1984) και *Mystus macropterus* (Majeed and Wang 1994) και έχουν παρατηρηθεί στα γεννητικά κύτταρα του *Oryzias latipes* μετά από δοκιμές διαφόρων καρκινογενετικών ουσιών (Hawkings et al., 1996) ως νεοπλασία σπερματογονίων (Εικόνα 9D) και ωογονίων. Νεοπλασία σπερματογονίων έχει, επίσης, παρατηρηθεί σε γόνο του είδους *Danio rerio* μετά από έκθεση σε *N*-methyl-*N*-nitro-*N*-nitrosoguanidine (Spitsbergen et al. 2000). Μέχρι σήμερα δεν υπάρχουν πληροφορίες για τη σχέση ανάμεσα στα νεοπλάσματα, τη στεροειδογένεση στις γονάδες και τις συγκεντρώσεις των ορμονών στο αίμα. Έτσι, λοιπόν, παραμένει άγνωστο εάν αυτές οι βλάβες προκαλούνται από διαταραχές στη στεροειδογένεση ή εάν έχουν αντίστροφα αρνητικές επιπτώσεις στη στεροειδογένεση. Όσον αφορά στις ωοθήκες, όγκος με συμμετοχή των κυττάρων του ωοθυλακίου (γοναδοβλάστωμα), έχει αναφερθεί στις γονάδες θηλυκών υβριδίων κοινού κυπρίνου και χρυσόψαρου (Down and Leatherland 1989). Ανάλογες νεοπλασίες έχουν, επίσης, αναφερθεί σε άγριους και εκτρεφόμενους πληθυσμούς του κυπρίνου (Ito et al. 1984), αλλά και σε πληθυσμούς του *Xiphophorus maculates* (Burns and Kallman 1985) και της τούρνας, *Esox lucius* (Khan et al. 1996). ΑΜΟ έχουν, επίσης, αναφερθεί στα κύτταρα του ωοθυλακίου στον κοινό κυπρίνο, αλλά και στα υβρίδια κυπρίνου και χρυσόψαρου, στην τούρνα και στην πέρκα, *Perca fluviatilis*. Επίσης, έχει αναφερθεί νεοπλασία των λείων μυών στη γονάδα (λειομύωμα) της πέρκας και άλλων ειδών. Το λειομύωματα ήταν άσπρες και σκληρές μάζες ιστού κατά μήκος της γονάδας που αποτελούνταν από πυκνό πλέγμα λείων μυϊκών κυττάρων (Εικόνα 9C). Οι περισσότερες περιπτώσεις είναι περιπτώσεις αναφοράς (case studies), ενώ οι επιδημιολογικές μελέτες είναι εξαιρετικά σπάνιες και γι' αυτό είναι αδύνατο να προσδιοριστούν οι παράγοντες που ευθύνονται για τη δημιουργία των ΑΜΟ (Leatherland and Down 2001). Πάντως, στους πιθανούς παράγοντες συμπεριλαμβάνονται οι ιοί, οι χημικοί παράγοντες, οι γενετικοί, οι μη γοναδικοί ορμονικοί παράγοντες, αλλά και τα ανθρωπογενή χημικά που μιμούνται τις φυσικές ορμόνες ή αλληλεπιδρούν μ' αυτές και προκαλούν διαταραχές στη φυσιολογική ενδοκρινολογική κατάσταση.

Γοναδικές κύστεις. Έχει αναφερθεί η παρουσία κύστεων σε ωοθήκες θηλυκών ατόμων. Πρόκειται για ένα άτομο του χρυσόψαρου, *Carassius auratus,* με κύστη ισοδύναμη με το 35% της μάζας του (Bath 1980) και ενός ατόμου του είδους *Salvelinus alpinus* (Khan et al. 1996), βάρους 3,5 kg με κύστη βάρους 26.5 g, που περιείχε 15ml υγρό (Εικόνα 10C). Η ιστολογική εξέταση αποκάλυψε ότι η κύστη αποτελούνταν από ινώδη συνδετικό ιστό και είχε υπερτροφικό στρώμα με πολλά κοκκώδη κύτταρα στο τμήμα επαφής της κύστης με την ωοθήκη (Khan et al. 1996). Αυτό το άτομο, παρ' όλο που είχε ωριμάσει, δεν μπορούσε να προχωρήσει σε ωοτοκία.

ΣΥΜΠΕΡΑΣΜΑΤΑ

1. Η ιστολογική εικόνα της γονάδας των τελεόστεων μεταβάλλεται φυσιολογικώς κατά τη διάρκεια του αναπαραγωγικού κύκλου, αλλά και παθολογικώς ανάλογα με το είδος και την ένταση της καταπόνησης που ασκείται από το περιβάλλον. Σημαντική παράμετρος καταπόνησης είναι η ρύπανση του νερού και ειδικά η υψηλή περιεκτικότητα του νερού σε ουσίες που επηρεάζουν την αναπαραγωγική λειτουργία, όπως είναι οι ουσίες που προκαλούν διαταραχές στην ενδοκρινολογική κατάσταση.

2. Η ιστολογία είναι ένα χρήσιμο εργαλείο της έκθεσης των ψαριών σε συνθήκες περιβαλλοντικής επιβάρυνσης. Οι ιστοπαθολογικές αλλοιώσεις της γονάδας μπορούν να αποκαλύψουν μεταβολές στην ποιότητα του νερού, όταν ποσοτικοποιηθούν και συσχετιστούν με δεδομένα της φυσιολογικής αναπαραγωγικής λειτουργίας.

3. Χρειάζεται πιο συστηματική διερεύνηση των περιβαλλοντικών επιδράσεων για να κατανοήσουμε τον τρόπο με τον οποίο οι ρυπαντές επιδρούν στην αναπαραγωγική υγεία των ψαριών. ❑

ΒΙΒΛΙΟΓΡΑΦΙΑ - REFERENCES

Agius C, Roberts R J (2003) Melano-macrophage centres and their role in fish pathology. J. Fish Dis, 26:499-509

Atz JW (1964) Intersexuality in fishes. In: Intersexuality in Vertebrates Including Man, Armstrong and Marshall (eds), Academic Press, New York: 145–232

Babu N, Nair NB (1983) Follicular atresia in *Amblypharyngodon chakaiensis*. Z mikrosk-anat Forsch, 97:499–504

Bandyopadhyay MP, Aditya AK (1998) Chemical induced changes in percentage and sizes of diameter in the ovarian oocytes of *Anabas testudineus* (Bloch). J Freshwat Biol, 10:75–82

Bath GF (1980) The ultimate ovarian cyst. J South Africa Vet Assoc, 51:124

Berlinsky DL, Jackson LF, Smith TIJ, Sullivan CV (1995) The annual reproductive cycle of the white bass *Morone chrysops*. J World Aqua Soc, 26:252–260

Besseau L, Faliex E (1994) Resorption of unemitted gametes in *Lithognathus mormyrus* (Sparidae, Teleostei): a possible synergic action of somatic and immune cells. Cell Tissue Res, 276:123–132

Blazer VS, Facey DE, Fournie JW, Courtney LA and Summers JK (1994) Macrophage aggregates as indicators of environmental stress. In: Modulators of Fish Immune Responses, Vol. 1, Stolen and Fletcher (eds), SOS Publications, Fair Haven, NJ, 169–185

Blazer VS, Fournie JW, Weeks-Perkins BA (1997) Macrophage aggregates: Biomarker for immune function in fish? In: Environmental Toxicology and Risk Assessment: Modeling and Risk Assessment (6th Volume), 360–375

Blazer VS (2001) Utility of splenic macrophage aggregates as an indicator of fish exposure to degraded environments. J Aquat Anim Health, 13:105–116

Burke MG, Leatherland JF (1984) Seasonal changes in testicular histology of brown bullheads, *Ictalurus nebulosus* Lesueur. Can J Zool, 62:1185–1194

Burns JR, Kallman KD (1985) The ovarian regression syndrome in the platyfish, *Xiphophorus maculatus*. J Zootech Coll, 233:301–316

Byskov AG (1978) Follicular atresia. In: The Vertebrate Ovary. Jones R (ed.), Plenum Press, New York: 533–562

Chitwood M, Lichtenfels JR (1972) Identification of parasitic metazoa in tissue sections. Exp Parasitol, 32:407–519

Cross JN, Hose JE (1988) Evidence for impaired reproduction in white croaker *Genyonemus lineatus* from contaminated areas off southern California. Mar Environ Res, 24:185–188

Denslow ND, Chow MC, Kroll KJ, Green L (1999) Vitellogenin as a biomarker of exposure for estrogen or estogen mimics. Ecotoxicol, 8:385-398

Down NE, Leatherland JF (1989) Histopathology of gonadal neoplasms in cyprinid fish from the Lower Great Lakes of North America. J Fish Dis, 12:415–437

Fenerich-Verani N, Godinho HM, Narahara MY (1984) The size composition of the eggs of curimbatá *Prochilodus scrofa*, induced to spawn with human chorionic gonadotropin (HCG). Aquaculture, 24:37–41

Ferreira BP (1993) Reproduction of the inshore coral trout *Plectropomus maculatus* (Perciformes: Serranidae) from the central Great Barrier Reef, Australia. J Fish Biol, 42:831–844

Flammarion P, Brion F, Babut M, Garric J, Migeon B, Noury P, Thybaud E, Tyler CR, Palazzi X (2000) Induction of fish vitellogenin and alterations in testicular structure: Preliminary results of estrogenic effects in chub *(Leuciscus cephaus)*. Ecotoxicol 9: 127-135

Fournie JW, Summers JK, Courtney LA, Engle VD, Blazer VS (2001) Utility of splenic macrophage aggregates as an indicator of fish exposure to degraded environments. J Aquat Anim Health, 13:105-116

Ganias K, Somarakis S, Koutsikopoulos C, Machias A, Theodorou A (2003) Ovarian atresia in the Mediterranean sardine, *Sardina pilchardus sardina*. J Mar Biol Ass UK, 63:1327-1332

Gardiner CH, Fayer R, Dubey JP (1998) An Atlas of Protozoan Parasites in Animal Tissues. Registry of Veterinary Pathology, Armed Forces Institute of Pathology, American Registry of Pathology, Washington, 84 pp

Gardiner CH, Poynton SL (1999) An Atlas of Metazoan Parasites in Animal Tissues. Registry of Veterinary Pathology, Armed 100 Forces Institute of Pathology, American Registry of Pathology, Washington, 63 pp

Gillespie DK, de Peyster A (2004) Plasma calcium as a surrogate measure for vitellogenin in fathead minnows (*Pimephales promelas*). Ecotoxicol Environ Saf, 58: 90-5

Grier H (1981) Cellular organization of the testis and spermatogenesis in fishes. Amer. Zool. 21:345–357

Grier H (2000) Ovarian germinal epithelium and folliculogenesis in the common snook, *Centropomus undecimalis* (Teleostei: Centropomidae). J Morphol 243:265–281.

Grier HJ, Taylor RG (1998) Testicular maturation and regression in common snook. J Fish Biol, 53:521–542

Guraya SS (1986) The Cell and Molecular Biology of Fish Oogenesis. In: Monographs in Developmental Biology Vol. 18, Sauer HW (eds) Karger, Basel, 223 pp

Guraya SS (1994) Gonadal development and production of gametes in fish. Proc Indian natn Sci Acad, 60:15–32

Hawkins, WE, Fournie, JW, Ishikawa T, Walker WW (1996) Germ cell neoplasms in Japanese medaka. J Aquat Anim Health, 8:120–129

Hoar WS (1983) Reproduction. In: Fish Physiology, Hoar WS, Randall DJ, Donaldson EM (eds), Academic Press, London: 1–72

Hunter JR, Macewicz B (1985) Rates of atresia in the ovary of captive and wild northern anchovy, *Engraulis mordax*. Fish Bull, 83:119-136

Jackson LF, Sullivan CV (1995) Reproduction of white perch: Annual gametogenic cycle. Trans Amer Fish Soc, 124:563–577

Jobling S, Nolan M, Tyler CB, Brighty G, Sumpter JP (1998) Widespred sexual disruption in wild fish. Environ Sci Technol, 32:2498-2506

Johnson LL, Casillas E, Collier TK, McCain BB, Varanasi U (1988) Contaminant effects on ovarian development in English sole (*Parophrys vetulus*) from Puget Sound Washington. Can J Fish Aquat Sci, 45:2133–2146

Johnson LL, Sol SY, Lomax DP, Nelson GM, Sloan CA, Casillas E (1997) Fecundity and egg weight in English sole, *Pleuronectes vetulus*, from Puget Sound, Washington: influences of nutritional status and chemical contaminants. Fish Bull, 95:231–249

Ito J, Fujimaki Y, Hatai K, Isoda M (1984) A case of ovarian tumor in colored carp. Bull Nippon Vet Zootech Coll, 33:151–155

Karlou-Riga C, Economides P (1996) Ovarian atretic rates and sexual maturity of European horse mackerel, *Trachurus trachurus* (L) in the Saronikos gulf (Greece). Fish Bull, 94: 66-76

Kavanagh RJ, Balch GC, Kiparissis Y, Niimi AJ, Sherry J, Tinson C, Metcalfe CD (2004) Endocrine disruption and altered gonadal development in white perch (*Morone americana*) from the lower Great lakes region. Environ Health Perspect, 112:898-902

Khan MN, Renaud R, Leatherland JF (1996) Plasma steroid hormone profile in an anovulatory Arctic charr, *Salvelinus alpinus* (L.), exhibiting ovarian cysts. J Fish Dis, 19: 389-394

Kime DE (1998) Endocrine disruption in fish. Kluwer Academic Publishers, Norwell

Kinnberg K, Korsgaard B, Bjerregaard P (2003) Effects of octylphenol and 17β-estradiol on the gonads of guppies (*Poecilia reticulata*) exposed as adults via the water or as embryos via the mother. Comp Biochem Physiol C:134:45-55

Kokokiris L, Bruslé S, Kentouri M, Fostier A (1999) Sexual maturity and hermaphroditism of the red porgy *Pagrus pagrus* (Teleostei: Sparidae). Mar Biol 134:621-629

Kokokiris L, Le Menn F, Kentouri M, Kagara M, Fostier A (2001) Seasonal cycle of gonadal development and serum levels of vitellogenin of the red porgy, *Pagrus pagrus* (Teleostei: Sparidae). Mar Biol, 139:549-559

Kurita Y, Meier S, Kjesbu OS (2003) Oocyte growth and fecundity regulation by atresia of Atlantic herring (*Clupea harengus*) in relation to body condition throughout the maturation cycle. J Sea Res, 49:203-219

Lam TJ (1983) Environmental influences on gonadal activity in fish. In: Fish Physiology, Hoar WS, Randall DJ, Donaldson EM (eds), Academic Press, London:65-116

Leatherland JF, Down NE (2001) Tumours and related lesions of the endocrine system of bony and cartilaginous fishes. Fish Fisheries 2:59-77

Lowerre-Barbieri SK, Chittenden ME, Barbieri LR (1996) The multiple spawning pattern of weakfish in the Chesapeake Bay and Middle Atlantic Bight. J Fish Biol, 48:1139-1163

Majeed SK, Wang DS (1994) Tumours in the gonads of the bagrid catfish, *Mystus macropterus* (Bleeker). J Fish Dis 17:527-532

Masahito Prince H, Ishikawa T, Takayama S, Sugimora H (1984) Gonadal neoplasms in largemouth bass, *Micropterus salmoides* and Japanese dace (ugui), *Tribolomon hakonensis*. Ganns 75:776-783

McCormick JH, Stokes GN, Hermanutz RO (1989) Oocyte atresia and reproductive success in fathead minnows (*Pimephales promelas*) exposed to acidified hardwater environments. Arch Environ Contam Toxicol, 18:207-214

McMaster ME, Van den Kraak GJ, Munkittrick KR (1996) An epidemiological evaluation of the biochemical basis for steroid hormone depressions in fish exposed to industrial wastes. J Great Lakes Res, 22:152-171

Mikaelian I, de Lafontaine Y, Harshbarger JC, Lee LLJ, Martineau D (2002) Health of lake whitefish (*Coregonus clupeaformis*) with elevated tissue levels of environmental contaminants. Environ Toxicol Chem 21:532-541

Miles-Richardson SR, Kramer VJ, Fitzgerald SD, Render JA, Yamini B, Barbee SJ, Giesey JP (1999) Effects of waterborne exposure of 17β-estradiol on secondary sex characteristics and gonads of fathead minnows (*Pimephales promelas*). Aquat Toxicol 47:129-145

Miranda ACL, Bazzoli N, Rizzo E, Sato Y (1999) Ovarian follicular atresia in two teleost species: a histological and ultrastructural study. Tiss Cell, 31:480-488

Mylonas CC, Woods III LC, Zohar Y (1997) Cyto-histological examination of post-vitellogenesis and final oocyte maturation in captive-reared striped bass. J Fish Biol, 50:34-49

Nagahama Y (1983) The functional morphology of teleost gonads. In: Fish Physiology, Hoar WS, Randall DJ, Donaldson EM (eds), Academic Press, London:233-275

Navas JM, Zanuy S, Segner H, Carrillo M (2004) β-Naphthoflavone alters normal plasma levels of vitellogenin, 17β-estradiol and luteinizing hormone in sea bass broodstock. Aqua Toxicol, 67:337-345

Palmer EE, Sorensen PW, Adelman IR (1995) A histological study of seasonal ovarian development in freshwater drum in the Red Lakes, Minnesota. J Fish Biol 47:199-210

Patiño R, Sullivan CV (2002). Ovarian follicle growth, maturation and ovulation in teleost fishes. Fish Physiol Biochem, 26:57-70

Purdom CE, Hardiman PA, Bye VJ, Eno NC, Tylel CR, Sumpter JP (1994) Estrogenic effects of effluents from sewage treatment works. Chem Ecol, 8:275-285

Qian Y, D Yin D, Y Li Y, Wang J, Zhang M, Hu S (2004) Effects of four chlorobenzenes on serum sex steroids and hepatic microsome enzyme activities in crucian carp, *Carassius auratus*. Chemosphere, 57:127-133

Ravaglia MA, Maggese MC (1995) Melano-macrophage centers in the gonads of the swamp eel, *Synbranchus marmoratus* Bloch, (Pisces, Synbranchidae): histological and histochemical characterization. J Fish Dis 18:117-125

Rizzo E, Bazzoli N (1995) Follicular atresia in curimatá-pioa *Prochilodus affinis* Reinhardt, 1874 (Pisces, Characiformes). Rev Brasil Biol, 55:697-703

Rizzo E, Bazzoli N (1997) Atresia folicular em surubins *Pseudoplatystoma coruscans* submetidos à hipofisação. In: Miranda, M.O.T (ed). Surubim. Brasil, Série Estudos Pesca, 91-100

Rodriguez JN, Oteme ZJ, Hem S (1995) Comparative study of vitellogenesis of two African catfish species *Chrysichthys nigrodigitatus* (Claroteidae) and *Heterobranchus longifilis* (Clariidae). Aquat Living Res 8:291-296

Rolland RM (2000) Ecoepidemiology of the effects of pollution on reproduction and survival of early life stages in teleosts. Fish Fish, 1: 41–72

Saidapur SK (1978) Follicular atresia in the ovaries of non - mammalian vertebrates. Int Rev Cytol, 54:225-244

Sangalang GB, Freeman HC, Crowell R (1981) Testicular abnormalities in cod (*Gadus morhua*) fed aroclor 1254. Arch Environ Contam Toxicol, 10:617-626

Santos JE, Bazzoli N, Rizzo E, Santos GB (2001) Morphofunctional organization of the male reproductive system of the catfish *Iheringichthys labrosus* (Lütken, 1874) (Siluriformes: Pimelodidae). Tiss Cell 33:533-540

Selman K, Wallace RA (1989) Cellular aspects of oocyte growth in teleosts. Zool Sci, 6:211-231

Selman K, Wallace RA, Sarka A, Xiaoping Q (1993) Stages of oocyte development in the zebrafish, *Brachydanio rerio*. J Morphol, 218:203-224

Schulz RW and Blum V (1983) Elimination of the nucleus in preovulatory oocytes of the rainbow trout, Salmo gairdneri Richardson (Teleostei). Cell Tissue Res, 232: 685-689

Schulz RW, Miura T (2002) Spermatogenesis and its endocrine regulation. Fish Physiol Biochem, 26:43-56

Spanò L, Tyler CR, Aerle van R, Devos P, Mandiki SNM, Silvestre F, Thomé J-P, Kestemont P (2004) Effects of atrazine on sex steroid dynamics, plasma vitellogenin concentration and gonad development in adult goldfish (*Carassius auratus*) Aqua Toxicol, 66:369-379

Spitsbergen JM, Tsai HW, Reddy A, Miller T, Arbogast D, Hendricks JD, Bailey GS (2000) Neoplasia in zebrafish (*Danio rerio*) treated with *N*-methyl-*N*-nitro-*N* nitrosoguanidine by three exposure routes at different developmental stages. Toxicol Pathol, 28:716-725

Strüssmann CA, Nakamura M (2002) Morphology, endocrinology and environmental modulation of gonadal sex differentiation in teleost fishes. Fish Physiol Biochem 26: 13-29

Sulistyo I, Fontaine P, Rinchard J, Gardeur J-N, Migaud H, Capeville B, Kestemont P (2000) Reproductive cycle and plasma levels of steroids in male Eurasian perch *Perca fluviatilis*. Aquat Living Res, 13:99-106

Tyler CR, Sumpter JP, Witthames PR (1990) The dynamics of oocyte growth during vitellogenesis in the rainbow trout (*Oncorhychus mykiss*). Biol Reprod, 43:202-209

Van Aerle R, Nolan TM, Jobling S, Christiansen LB, Sumpter JP, Tyler CR (2001) Sexual disruption in a second species of wild cyprinid fish (the gudgeon, *Gobio gobio*) in United Kingdom freshwaters. Environ Toxicol Chem, 20:2841-2847

Van Den Belt K, Wester PW, Van Der Ven, LTM, Verheyen, Witters H (2002) Effects of ethynylestradiol on the reproductive physiology in zebrafish (*Danio rerio*): time dependency and reversibility. Environ Toxicol Chem, 21:767-775

Viganò L, Arillo A, Bottero S, Massari A, Mandich A (2001) First observation of intersex cyprinids in the Po River (Italy). Sci Total Environ, 269:189-194

Ziegenfuss MC, Wolke RE (1991) The use of fluorescent microspheres in the study of piscine macrophage aggregate kinetics. Dev Comp Immunol, 15:165-171