ePublishing

Περιοδικό της Ελληνικής Κτηνιατρικής Εταιρείας

Τόμ. 56, Αρ. 4 (2005)



Σησαμοειδίτιδα του ίππου: Αναφορά σε ένα κλινικό περιστατικό

N. DIAKAKIS (Ν.ΔΙΑΚΑΚΗΣ), M. MARAKI (Μ. ΜΑΡΑΚΗ), M. PATSIKAS (Μ. ΠΑΤΣΙΚΑΣ), A. DESIRIS (Α. ΔΕΣΙΡΗΣ)

doi: 10.12681/jhvms.15095

Βιβλιογραφική αναφορά:

DIAKAKIS (Ν.ΔΙΑΚΑΚΗΣ) N., MARAKI (Μ. ΜΑΡΑΚΗ), M., PATSIKAS (Μ. ΠΑΤΣΙΚΑΣ) M., & DESIRIS (Α. ΔΕΣΙΡΗΣ) A. (2017). Σησαμοειδίτιδα του ίππου: Αναφορά σε ένα κλινικό περιστατικό. *Περιοδικό της Ελληνικής Κτηνιατρικής Εταιρείας*, *56*(4), 350–357. https://doi.org/10.12681/jhvms.15095

ΠΕΡΙΟΔΙΚΟ ΤΗΣ ΕΛΛΗΝΙΚΗΣ ΚΤΗΝΙΑΤΡΙΚΗΣ ΕΤΑΙΡΕΙΑΣ 2005, 56(4): 350-357
JOURNAL OF THE HELLENIC VETERINARY MEDICAL SOCIETY 2005, 56(4): 350-357

Ενδιαφέρουσα Περίπτωση
Interesting Case Report

Σησαμοειδίτιδα του ίππου: Αναφορά σε ένα κλινικό περιστατικό.

Ν. Διακάκης[1], Μ. Μαράκη[2], Μ. Πατσίκας[1], Α. Δεσίρης[1]

ΠΕΡΙΛΗΨΗ. Σησαμοειδίτιδα είναι η φλεγμονή των σησαμοειδών οστών της πρώτης φάλαγγας. Η αιτιοπαθογένεια της νόσου παραμένει αδιευκρίνιστη, ενώ για την αντιμετώπισή της έχουν προταθεί διάφορα θεραπευτικά πρωτόκολλα. Στην εργασία αυτή παρουσιάζεται περίπτωση ίππου φυλής Dutch Warmblood, ηλικίας 16 ετών, με σησαμοειδίτιδα του δεξιού πρόσθιου άκρου. Αρχικά ο ίππος παρουσίαζε χωλότητα (3/10) του δεξιού πρόσθιου άκρου με θετική δοκιμασία κάμψης του περιφερικού τμήματος του άκρου και οίδημα του κυνήποδα. Μετά το θετικό αποτέλεσμα της άνω παλαμιαίας αναισθησίας έγινε ακτινολογικός έλεγχος και διαπιστώθηκαν πολλαπλές ακτινοδιαυγείς εστίες κατά μήκος της οπίσθιας επιφάνειας των σησαμοειδών οστών της πρώτης φάλαγγας και ελάχιστη παραγωγή νέου οστίτη ιστού στη βάση των οστών αυτών. Κατά την υπερηχοτομογραφική διερεύνηση του άκρου ο σύνδεσμος αναρτήρας του κυνήποδα και οι κάτω σησαμοειδικοί σύνδεσμοι δεν εμφάνισαν παθολογικά ευρήματα. Χορηγήθηκε φαινυλοβουταζόνη (4mg/kg ενδοφλεβίως S.I.D.) επί 5 ημέρες και συστήθηκε ανάπαυση του ίππου επί 15 ημέρες. Κατά την επανεξέτασή του 3 μήνες μετά από την αρχική εξέταση με τον ακτινολογικό έλεγχο του κυνήποδα αναδείχθηκαν οι ίδιες με το παρελθόν αλλοιώσεις. Από την υπερηχοτομογραφική εξέταση, όμως, διαπιστώθηκε διόγκωση κατά 50% του έξω κλάδου του συνδέσμου αναρτήρα του κυνήποδα και απώλεια του περιγράμματός του. Επίσης, διαπιστώθηκαν ανηχογενείς περιοχές σε αυτόν, καθώς και η παρουσία επασβεστώσεων, ιδίως στην κατάφυσή του. Για την αντιμετώπιση της τοπικής φλεγμονής χορηγήθηκε και πάλι φαινυλοβουταζόνη (4mg/kg ενδοφλεβίως S.I.D.) επί 10 ημέρες, έγινε τοπική υδροθεραπεία με ψυχρό νερό και συστήθηκε ανάπαυση του ίππου επί 30 ημέρες. Στο τέλος της χρονικής αυτής περιόδου η τοπική φλεγμονή είχε υποχωρήσει πλήρως. Για την αντιμετώπιση των χρόνιων πλέον αλλοιώσεων των σησαμοειδών και του συνδέσμου αναρτήρα του κυνήποδα εφαρμόστηκε εκδορίο (TWYDIL Liquid Blister®). Ο ίππος παρέμεινε στο στάβλο για ακόμη τρεις εβδομάδες και πεταλώθηκε με ειδικό ορθοπεδικό πέταλο (κλειστό ωοειδές με ανασηκωμένες πτέρνες και κεκλιμένο πρόσθιο τμήμα). Στη συνέχεια συστήθηκε προοδευτική επάνοδος του ίππου στην εργασία.

Λέξεις ευρετηρίασης: ίππος, σησαμοειδίτιδα

[1]Χειρουργική Κλινική, Τμήμα Κτηνιατρικής, Α.Π.Θ.
[2]Φοιτήτρια, Τμήμα Κτηνιατρικής, Α.Π.Θ.

Ημερομηνία υποβολής: 27.06.2005
Ημερομηνία εγκρίσεως: 31.01.2006

Equine Sesamoiditis: Report on one case

Diakakis N.[1], Maraki M.[2], Patsikas M.[1], Desiris A.[1]

ABSTRACT. Sesamoiditis is the inflammation of the proximal sesamoid bones. The aetiopathogenesis of sesamoiditis is still open to discussion, while several therapeutic protocols have been put forward. This study presents the case of a 16year-old Dutch Warmblood gelding with sesamoiditis of the right forelimb. A right forelimb lameness (3/10), with a positive lower limb flexion test (5/10) was noted, and enlargement of the soft tissues of the right fore fetlock. Based on the positive low four point nerve block, radiographic examination of the fetlock revealed the presence of numerous radiolucent areas along the palmar aspect of the sesamoidean bones, but only minimal new bone formation on its base. An ultrasonographic evaluation of the suspensory ligament and the distal sesamoidean ligaments was made, something which did not detect any abnormalities. Phenylobutazone (4mg/kg i.v. SID) was administered for five days and, also, local hydrotherapy with cold water was used and the horse was given a 15- day box rest. The horse was re-examined three months following the initial inspection. The radiographic examination of the fetlock showed the same lesions with the initial examination. The second ultrasonographic evaluation, though, showed enlargement by 50% of the lateral branch of the suspensory ligament with loss of the normal outline. Moreover, anechoic areas were noted within the branch with calcification at its insertion site. To address the inflammation phenylobutazone (4mg/kg i.v.) was administered for ten days and, also, local hydrotherapy with cold water was used. Box-rest for 30 days was recommended. In the end of this period there was no inflammation in the fetlock region. A blister (TWYDIL liquid blister®) was used in order to resolve the chronic inflammation of the suspensory apparatus. The horse was then given three weeks of box rest and received correcting shoeing (egg- bar shoe with elevated heels and rolled- toe). It was then put in a gradually increasing exercise program.

Key words: horse, sesamoiditis

[1]Clinic of Surgery, Department of Veterinary Medicine, A.U.T.
[2]Veterinary Student, Department of Veterinary Medicine, A.U.T.

Submission date: 27.06.2005
Approval date: 31.01.2006

ΕΙΣΑΓΩΓΗ

Σησαμοειδίτιδα είναι η φλεγμονή των σησαμοειδών οστών της πρώτης φάλαγγας, η οποία αφορά συνήθως σε ολόκληρο το σύστημα ανάρτησης του κυνήποδα. Στη σησαμοειδίτιδα διαπιστώνονται διευρυμένα τα αγγειακά τρήματα στα σησαμοειδή οστά και εναπόθεση νέου οστίτη ιστού στην περιφέρειά τους (Butler και συν., 1993). Η αιτιοπαθογένεια της νόσου δεν είναι απόλυτα γνωστή μέχρι σήμερα. Στο παρελθόν υποστηριζόταν ότι τα σησαμοειδή οστά δεν έχουν αγγείωση (Wirstad, 1963). Από νεότερες όμως έρευνες προέκυψε ότι υπάρχει σημαντική παροχή αίματος στα οστά αυτά, ανάλογη με αυτή των σησαμοειδών οστών στον άνθρωπο (Trumble και συν., 1995). Υποστηρίχθηκε, επίσης, ότι οι ακτινοδιαυγείς περιοχές στην οπίσθια επιφάνεια των σησαμοειδών οστών, οι οποίες στη σησαμοειδίτιδα αυξάνουν σε μέγεθος και αριθμό, είναι στην πραγματικότητα αγγειακά τρήματα (Trumble και συν., 1995). Σημειώνεται ότι αγγειακά τρήματα διαμέτρου μικρότερης των 2mm, ανεξαρτήτως αριθμού, είναι φυσιολογικά (Spike-Pierce και Bramlage, 2003). Λόγω της αύξησης του αριθμού και του μεγέθους των αγγειακών τρημάτων, οι αγγειακές διαταραχές αρχικά ενοχοποιήθηκαν ως ο πιθανός αιτιολογικός ή παράγοντας που προδιαθέτει στην νόσο (Nemeth, 1973). Όμως σε άλλες μελέτες υποστηρίζεται ότι οι αγγειακές διαταραχές δεν είναι η αιτία, αλλά το αποτέλεσμα της σησαμοειδίτιδας (Cornelissen και συν., 2002). Επίσης, εκφράζεται η άποψη ότι οποιαδήποτε υπέρμετρη αύξηση της πίεσης στην περιοχή του κυνήποδα θα μπορούσε να προκαλέσει σησαμοειδίτιδα και ότι η πίεση αυτή συνήθως προκαλείται από κάκωση του συνδέσμου αναρτήρα του κυνήποδα (Stashak, 1987). Η θεραπεία της νόσου δεν είναι ακόμη απόλυτα ικανοποιητική.

Στη μελέτη αυτή περιγράφεται περίπτωση ίππου φυλής Dutch Warmblood, ηλικίας 16 ετών με σησαμοειδίτιδα του δεξιού πρόσθιου άκρου. Ειδικότερα, περιγράφονται τα κλινικά συμπτώματα, οι μέθοδοι διάγνωσης που εφαρμόστηκαν και γίνεται λεπτομερής αναφορά στο θεραπευτικό πρωτόκολλο που ακολουθήθηκε. Σημειώνεται ότι η νόσος αντιμετωπίστηκε όχι μόνο ως πρόβλημα των οστών, αλλά ως γενικότερο πρόβλημα του συστήματος ανάρτησης του κυνήποδα.

Περιγραφή περιστατικού

Ίππος φυλής Dutch Warmblood, ηλικίας 16 ετών, προσκομίστηκε στη Χειρουργική Κλινική του Τμήματος Κτηνιατρικής Α.Π.Θ. με ιστορικό χωλότητας του δεξιού πρόσθιου άκρου.

Κατά την κλινική εξέταση διαπιστώθηκε διόγκωση της περιοχής του δεξιού πρόσθιου κυνήποδα. Κατά την ψηλάφηση του άκρου και την εφαρμογή ήπιας δακτυλικής πίεσης στους κλάδους του συνδέσμου αναρτήρα

INTRODUCTION

Sesamoiditis is the inflammation of the proximal sesamoid bones, which usually affects the whole suspensory apparatus of the fetlock. It is characterized by a clear ragiographic appearance, where the proximal sesamoid bones of the horse may show widened vascular channels (lucent areas) within the bones and new bone production (Butler *et al.*, 1993). The aetiopathogenesis of sesamoiditis is still not fully understood and is still open to discussion. The sesamoid bones of the horses were thought to be avascular bones (Wirstad, 1963). A later study, however, proved that there is a substantial blood supply to these bones, which is similar to that of the sesamoid bones of humans (Trumble *et al.*, 1995). That study supported the hypothesis that the radiolucent areas on the abaxial surface of the sesamoid bones that enlarge and increase in number in sesamoiditis are in fact vascular channels (Trumble et al., 1995). It is also thought that vascular channels with parallel sides smaller than 2mm in width in any number are normal (Spike-Pierce and Bramlage, 2003). Because of this increase in number and size of the vascular channels, circulatory disturbances had been put forward initially as a possible crucial predisposing or causing factor in the pathogenesis of the disease (Nemeth, 1973). In a much later study, however, it was concluded that vascular changes are not likely to be important as a primary aetiopathogenic factor, but are still an important consequence of sesamoiditis (Cornelissen *et al.*, 2002). Finally, it has been suggested that all unusual strain to the fetlock region could cause sesamoiditis and also that it is caused by injury to the suspensory ligament (Stashak, 1987). Several methods of diagnosis have been suggested for sesamoiditis, but therapy is still under consideration.

This study presents the case of a 16year-old Dutch Warmblood gelding with sesamoiditis of the right forelimb. Clinical signs and methods of diagnosis are described in relation to previous studies. Moreover, treatment of this case is given in detail, as an effort was made to address sesamoiditis as a general problem of the suspensory apparatus.

Case Details

A 16-year-old Dutch Warmblood gelding was presented with a history of a right forelimb lameness at the Clinic of Surgery, Veterinary Hospital, Aristotle University of Thessaloniki, Greece.

Clinical examination of the right forelimb revealed an enlargement of the soft tissues in the fetlock region of the right forelimb. On palpation the horse was withdrawing its limb and palpation of the branches of the suspensory ligament elicited a painful reaction. At

του κυνήποδα διαπιστώθηκε αντίδραση άλγους. Κατά τον τροχασμό σε ευθεία παρατηρήθηκε χωλότητα του δεξιού πρόσθιου άκρου (3/10), ενώ με τη δοκιμή κάμψης του κυνήποδα επιδεινώθηκε η χωλότητα (5/10). Επίσης, παρατηρήθηκε επιδείνωση της χωλότητας κατά τον τροχασμό σε κύκλο (με συρραγωγέα) με το δεξιό πρόσθιο άκρο εσωτερικά. Η διενέργεια περιφερικής αναισθησίας στο ύψος της βάσης των σησαμοειδών οστών της πρώτης φάλαγγας του δεξιού πρόσθιου άκρου (μέση παλαμιαία αναισθησία) ήταν αρνητική. Αντίθετα, μετά από άνω παλαμιαία αναισθησία (έγχυση σε 4 σημεία), ο βαθμός χωλότητας μειώθηκε σημαντικά (1/10) και η δοκιμή κάμψης του κυνήποδα ήταν αρνητική. Από τα αποτελέσματα της περιφερικής αναισθησίας προέκυψε ότι εστία της χωλότητας ήταν η χώρα του κυνήποδα.

Ακολούθησε ακτινολογική εξέταση του κυνήποδα, η οποία περιελάμβανε τις εξής προβολές: προσθιοπίσθια, πλαγιοπλάγια, πλαγιοπλάγια υπό κάμψη, πρόσθια, 45° έξω – οπίσθια, έσω λοξή και πρόσθια, 45° έσω – οπίσθια, έξω λοξή. Από την ακτινολογική εξέταση διαπιστώθηκαν πολλαπλές ακτινοδιαυγείς εστίες κατά μήκος της οπίσθιας επιφάνειας των σησαμοειδών οστών της πρώτης φάλαγγας και ελάχιστη παραγωγή νέου οστίτη ιστού στη βάση των οστών αυτών (εικόνα 1). Ακολούθησε δοκιμή ενδοαρθρικής αναισθησίας της μετακαρπιοφαλαγγικής άρθρωσης, η οποία όμως ήταν αρνητική. Έγινε, επίσης, υπερηχοτομογραφική διερεύνηση του άκρου, από την οποία διαπιστώθηκε ότι ο σύνδεσμος αναρτήρας του κυνήποδα και οι κάτω σησαμοειδικοί σύνδεσμοι δεν εμφάνισαν παθολογικά ευρήματα. Έτσι, τέθηκε διάγνωση εξωαρθρικής (αληθούς) σησαμοειδίτιδας.

Για τη θεραπευτική αντιμετώπιση της φλεγμονής των σησαμοειδών οστών της πρώτης φάλαγγας χορηγήθηκε φαινυλοβουταζόνη (4mg/kg ενδοφλεβίως S.I.D.) επί 5 ημέρες και έγινε τοπική υδροθεραπεία με ψυχρό νερό. Συστήθηκε ανάπαυση του ίππου επί 15 ημέρες και προοδευτική στη συνέχεια επάνοδός του στην εργασία.

Ο ίππος επανεξετάστηκε 3 μήνες μετά την αρχική εξέταση. Από τη λήψη του ιστορικού προέκυψε ότι ο ίππος είχε επανέλθει σχεδόν πλήρως στην αθλητική του δραστηριότητα. Κατά την κλινική εξέταση διαπι-

the trot on a straight line, a right forelimb lameness (3/10), with a positive lower limb flexion test (5/10) was noted. The degree of the lameness was also exacerbated when the horse was asked to trot on a circle (5/10) with the affected limb to the inside. An abaxial sesamoid nerve block did not alter the degree of the lameness. On the contrary, following a low four point nerve block, the degree of the right forelimb lameness was markedly improved (1/10) and the relevant flexion test was then negative. Based on the results of the regional anesthesia, a conclusion was made that the source of the lameness was the area of the fetlock.

Subsequent radiographic examination (dorsopalmar, lateral, flexed lateral, dorso 45° lateral – palmaromedial oblique and dorso 45° medial – palmarolateral oblique views) of the fetlock revealed the presence of numerous radiolucent areas along the palmar aspect of the sesamoidean bones, but only minimal new bone formation on its base (figure 1). Intra – articular anesthesia of the metacarpophalangeal joint did not alter the degree of the lameness. Also, an ultrasonographic evaluation of the suspensory ligament and the distal sesamoidean ligaments that was carried out, did not detect any abnormalities. Based on the clinical and radiographic examination a diagnosis of sesamoiditis was made, with possible arthritis of the metacarpophalangeal joint.

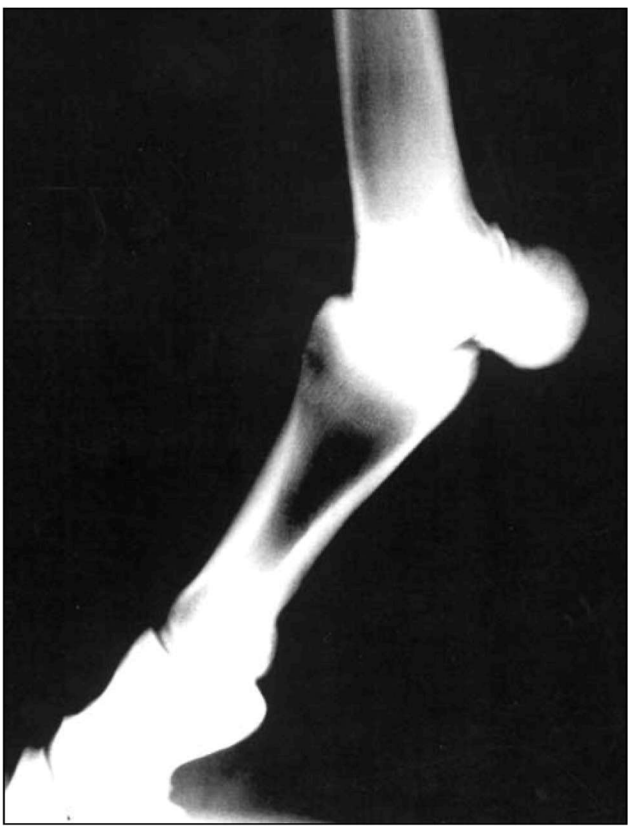

Εικόνα 1. *Πολλαπλές ακτινοδιαυγείς εστίες κατά μήκος της οπίσθιας επιφάνειας των σησαμοειδών οστών της πρώτης φάλαγγας και ελάχιστη παραγωγή νέου οστίτη ιστού στη βάση των οστών αυτών.*

Figure 1. *Radiolucent areas are present along the palmar aspect of the sesamoidean bones, but only minimal new bone formation is seen on the base of the sesamoid bones.*

στώθηκε έντονη φλεγμονή στην ψηλάφηση του συνδέσμου αναρτήρα του κυνήποδα, χωρίς όμως χωλότητα του ίππου κατά την κίνησή του σε ευθεία γραμμή ή σε κύκλο (στο συρραγωγέα). Από τον ακτινολογικό έλεγχο του κυνήποδα που ακολούθησε διαπιστώθηκαν ίδιες αλλοιώσεις με εκείνες που διαπιστώθηκαν στα αρχικά ακτινογραφήματα. Όμως, από την υπερηχοτομογραφική εξέταση διαπιστώθηκε διόγκωση κατά 50% του έξω κλάδου του συνδέσμου αναρτήρα του κυνήποδα με απώλεια του περιγράμματός του, καθώς επίσης και παρουσία ανηχογενών περιοχών σε αυτόν με επασβεστώσεις, ιδίως στην κατάφυσή του. Ο έσω κλάδος του συνδέσμου αναρτήρα του κυνήποδα παρουσίαζε μικρή μόνο διόγκωση. Κατά την υπερηχοτομογραφική διερεύνηση των κάτω σησαμοειδικών συνδέσμων δε διαπιστώθηκε τίποτα το παθολογικό.

Για την αντιμετώπιση της τοπικής φλεγμονής χορηγήθηκε φαινυλοβουταζόνη (4 mg/kg ενδοφλεβίως S.I.D.) επί 10 ημέρες και έγινε τοπική υδροθεραπεία με ψυχρό νερό. Συστήθηκε, επίσης, ανάπαυση του ίππου επί 30 ημέρες, μετά το τέλος της οποίας η τοπική φλεγμονή είχε υποχωρήσει πλήρως. Για την αντιμετώπιση των χρόνιων πλέον αλλοιώσεων των σησαμοειδών και του συνδέσμου αναρτήρα του κυνήποδα εφαρμόστηκε εκδόριο (TWYDIL Liquid Blister®) και ο ίππος παρέμεινε στο στάβλο για ακόμη τρεις εβδομάδες. Στη συνέχεια πεταλώθηκε με ειδικό ορθοπαιδικό πέταλο (κλειστό ωοειδές πέταλο με ανασηκωμένες πτέρνες και κεκλιμένο πρόσθιο τμήμα) και συστήθηκε προοδευτική επάνοδος του ίππου στην εργασία του ως εξής: την 1η εβδομάδα ασκήθηκε ο ίππος με βάδην 5-15′ λεπτών, τη 2η εβδομάδα με βάδην 10′ λεπτών και τροχάδην 5-20′ λεπτών και την 3η εβδομάδα με βάδην 10′ λεπτών, τροχάδην 20′ λεπτών και ήπιο καλπασμό 5-10′ λεπτών.

Επιπλέον, χορηγήθηκαν από το στόμα γλυκοζαμινογλυκάνες επί δύο μήνες. Ο ίππος εξετάστηκε εκ νέου 45 ημέρες μετά το πέρας της θεραπείας και ήταν κλινικά υγιής, χωρίς διόγκωση του κυνήποδα. Με βάση την κλινική αυτή εικόνα ο ίππος εισήλθε στη συνήθη αγωνιστική του δραστηριότητα, συστήθηκε όμως στον ιδιοκτήτη να είναι ιδιαίτερα επιμελής στην εφαρμογή υδροθεραπείας τοπικά μετά την εργασία. Από νέα ακτινογραφική διερεύνηση της περιοχής του κυνήποδα τρεις μήνες μετά τη θεραπευτική αγωγή διαπιστώθηκε σαφής βελτίωση της σησαμοειδίτιδας, καθώς οι ακτινοδιαυγάσεις του οπίσθιου χείλους των σησαμοειδών της πρώτης φάλαγγας ήταν λιγότερο εμφανείς και μικρότερης διαμέτρου (εικόνα 2).

ΣΥΖΗΤΗΣΗ

Η σησαμοειδίτιδα περιγράφηκε για πρώτη φορά το 1845 από τον Brauell ως εκφυλιστική διεργασία των σησαμοειδών της πρώτης φάλαγγας και των γύρω

In order to address the inflammation of the sesamoid bones, phenylobutazone (4mg/kg i.v.) was administered for five days and, also, local hydrotherapy with cold water was used. The horse was given a 15- day box rest and was gradually put back to exercise.

The horse was re-examined three months following the initial inspection. According to the owner, it has resumed almost full athletic activity. At that time it showed intense pain on the palpation of the suspensory ligament and increased heat in the same area. Those symptoms where not followed by lameness of the horse, when trotted on a straight line or on a circle. The radiographic examination of the fetlock showed the same lesions with the initial examination. A second ultrasonographic evaluation was performed. The later evaluation showed enlargement by 50% of the lateral branch of the suspensory ligament with loss of the normal outline. Moreover, anechoic areas were noted within the branch with calcification at its insertion site. The medial branch was only slightly enlarged. No abnormalities were detected on the distal sesamoidean ligaments.

To address the inflammation phenylobutazone (4 mg/kg i.v.) was administered for ten days and, also, local hydrotherapy with cold water was used. Box-rest for 30 days was recommended. In the end of this period there was no inflammation in the fetlock region. A blister (TWYDIL liquid blister®) was used in order to resolve the chronic inflammation of the suspensory apparatus. The horse was then given three weeks of box rest and received corrective shoeing (egg- bar shoe with elevated heels and rolled- toe). It was then put in a gradually increasing exercise program as follows: during the first week it walked for 5-15 minutes, the second week it walked for 10 minutes and trotted for 5-20 minutes and the third week it walked for 10 minutes, trotted for 5-20 minutes and also galloped for 5-10 minutes.

Moreover glycosaminoglycanes were given orally for a period of two months. The horse was re-examined 45 days after therapy and was clinically sound. Furthermore, the enlargement of the soft tissues in the fetlock region of the right forelimb was not detected. The horse was allowed to return to competition, but the owner was advised to train the horse at a diminished intensity and to be consistent in using local hydrotherapy after strenuous work. New radiographs, that were taken after three months, showed clear signs of improvement of the sesamoiditis, since the radiolucent areas along the palmar aspect of the proximal sesamoid bones became less evident and smaller in size (figure 2).

DISCUSSION

Sesamoiditis was described for the first time in 1845

ιστών, περιλαμβανομένης και της μετακαρπιοφαλαγγικής άρθρωσης (Cornelissen και συν., 2002). Πρόκειται, δηλαδή, για μία χρόνια νόσο, η οποία αφορά στο σύνολο του συστήματος ανάρτησης του κυνήποδα.

Στη διάγνωση της σησαμοειδίτιδας περιλαμβάνονται η κλινική εξέταση, η περιφερική αναισθησία και ο απεικονιστικός έλεγχος του κυνήποδα. Εφόσον διαπιστωθούν ακτινολογικές αλλοιώσεις σησαμοειδίτιδας, ο υπερηχοτομογραφικός έλεγχος του συνδέσμου αναρτήρα και των κάτω σησαμοειδικών συνδέσμων είναι επιβεβλημένος, διότι είναι συχνή η ανεύρεση μη ψηλαφητών αλλοιώσεων (Neuwirth, 1998). Στην κλινική εξέταση περιλαμβάνονται η προσεκτική επισκόπηση του ίππου σε στάση και σε κίνησή του σε ευθεία γραμμή και σε κύκλο (στο συρραγωγέα) και η δοκιμή κάμψης του κυνήποδα.

Στη σησαμοειδίτιδα διαπιστώνεται χωλότητα, η οποία ποικίλλει σε βαρύτητα. Συνήθως, παρατηρείται χωλότητα εν ψυχρώ, η οποία εντείνεται μετά την άσκηση σε σκληρό έδαφος. Επίσης, παρατηρείται μείωση της ικανότητας έκτασης του κυνήποδα (Stashak, 1987). Άλλα συμπτώματα είναι η διόγκωση των μαλακών μορίων του κυνήποδα και η επώδυνη αντίδραση κατά την ψηλάφηση της οπίσθιας επιφάνειας των σησαμοειδών οστών (Stashak, 1987). Η περιφερική αναισθησία είναι ιδιαίτερα επωφελής, προκειμένου να καθοριστεί η εστία της βλάβης που προκαλεί τη χωλότητα. Για τον πλήρη ακτινολογικό έλεγχο απαιτούνται τουλάχιστον τέσσερις προβολές (πλαγιοπλάγια, προσθιοπίσθια, πρόσθια έξω- οπίσθια έσω λοξή και πρόσθια έσω - οπίσθια έξω λοξή). Στα ακτινολογικά ευρήματα περιλαμβάνονται η εξωαρθρική ανάπτυξη νέου οστού, η απώλεια της δοκιδωτής δομής και η διόγκωση των αγγειακών τρημάτων των σησαμοειδών οστών (Neuwirth, 1998). Η σοβαρότητα των ακτινογραφικών ευρημάτων ποικίλλει, από την ύπαρξη μικρού αριθμού ακτινοδιαυγάσεων κατά μήκος της οπίσθιας επιφάνειας των σησαμοειδών οστών με ελάχιστη ανάπτυξη οστίτη ιστού τοπικά, έως την εκτεταμένη παραγωγή οστίτη ιστού στην έσω και έξω επιφάνειά της (Butler και συν., 1993). Με βάση την εντόπιση των αλλοιώσεων, η σησαμοειδίτιδα διακρίνεται σε αρθρική και εξωαρθρική. Η αρθρική μορφή χαρακτηρίζεται από ανάπτυξη οστεοφύτων στην κορυφή και στη βάση των σησαμοειδών οστών, τα οποία συχνά προκύπτουν δευτερογενώς, ως αποτέλεσμα εκφυλιστικής αρθροπάθειας του κυνήπο-

by Brauell as a degenerative process of the proximal sesamoid bones and surrounding area, including the metacarpophalangeal joint (Cornelissen *et al.*, 2002). Sesamoiditis is a chronic disease that involves lesions to the whole of the suspensory apparatus.

In sesamoiditis the degree of lameness varies considerably. Usually, the lameness is more evident in the beginning of exercise and is more exaggerated when the horse is exercised on hard surfaces. Also, a reduction in the extension of the fetlock will be noticed (Stashak, 1987). Other symptoms of sesamoiditis are the swelling of the soft tissues in the fetlock region and withdrawing of the limb when the abaxial surface of the sesamoid bone is palpated (Stashak, 1987). Perineural anesthesia is crucial in order to establish the source of lameness. At least four views (lateral, dorsopalmar, dorsolateral-palmaromedial oblique, dorsomedial- palmarolateral oblique) should be taken from the fetlock in order to fully visualize this area to confirm clinical diagnosis. As mentioned earlier, radiographic findings include non-articular new bone growth, coarse or mottled trabeculation and increased number and enlargement of the vascular channels of the proximal sesamoid bones (Neuwirth, 1998).

The diagnosis of sesamoiditis includes clinical examination, perineural anesthesia and radiographs of the fetlock. When radiographic evidence of sesamoiditis is identified, ultrasonographic evaluation of the suspensory and the distal sesamoidean ligaments is warranted, because abnormalities that are not palpable may be detected (Neuwirth, 1998). The clinical examination should include a careful examination of the limb in a standing position and also at the trot both

Εικόνα 2. *Οι ακτινοδιαυγάσεις του οπίσθιου χείλους των σησαμοειδών της πρώτης φάλαγγας είναι λιγότερο εμφανείς και μικρότερης διαμέτρου.*

Figure 2. *The radiolucent areas along the palmar aspect of the proximal sesamoid bones are less evident and smaller in size.*

δα. Η εξωαρθρική μορφή σχετίζεται με νόσους του συστήματος ανάρτησης του κυνήποδα και χαρακτηρίζεται από αύξηση τόσο του εύρους όσο και του αριθμού των ενδοστικών τρημάτων, με ενδεχόμενη απώλεια της δοκιδωτής δομής των οστών και παραγωγή νέου οστού στην έξω επιφάνεια ή στη βάση των σησαμοειδών. Η εξωαρθρική μορφή θεωρείται ως αληθής σησαμοειδίτιδα (O'Brien, 1971).

Οι ακτινοδιαυγείς περιοχές ταυτίζονται με τις περιοχές συχνότερης εμφάνισης των καταγμάτων των σησαμοειδών οστών (Trumble και συν., 1995). Λόγω της φλεγμονής προκύπτουν ασθενείς περιοχές στα σησαμοειδή, στις οποίες υπάρχει ισχυρή προδιάθεση δημιουργίας κατάγματος (Stashak, 1987). Στα πρώιμα στάδια έχει ιδιαίτερη σημασία η διαφοροποίηση των διευρυμένων αγγειακών τρημάτων από ρωγμώδη κατάγματα χωρίς παρεκτόπιση. Η φορά των καταγματικών γραμμών συνήθως είναι παράλληλη προς τη βάση των σησαμοειδών οστών και συνήθως εκτείνονται προς την οπίσθια επιφάνεια του οστού. Μολονότι η παρουσία των ατελών αυτών καταγμάτων δεν γίνεται εύκολα αντιληπτή, μπορεί να οδηγήσουν στη δημιουργία τέλειων καταγμάτων με παρεκτόπιση (Richardson, 1999).

Σχετικά με τη θεραπεία της νόσου έχουν κατά καιρούς προταθεί διάφορες μέθοδοι, στις οποίες περιλαμβάνονται ανάπαυση, αποκατάσταση της ευστάθειας της οπλής, μείωση της έντασης της προπόνησης και υδροθεραπεία με ψυχρό νερό τοπικά (Richardson, 1999). Επιπλέον, η ενδοαρθρική έγχυση υαλουρονικού οξέος στα αρχικά στάδια είναι ιδιαίτερα επωφελής, όπως επίσης και των κορτικοστεροειδών για τη μείωση του άλγους (Richardson, 1999). Με τη χρήση πολυθειούχων γλυκοζαμινογλυκανών είναι δυνατό να ανασταλεί η δράση ενζύμων που προάγουν την εκφύλιση της άρθρωσης (Richardson, 1999). Η επωφελής δράση των ουσιών αυτών μετά από ενδομυϊκή έγχυση αποδείχθηκε πρόσφατα και στον ίππο (Caron και συν., 1996). Σύμφωνα με άλλους ερευνητές, κατά την οξεία φάση η ακινητοποίηση του περιφερικού τμήματος του άκρου με τη βοήθεια ενός νάρθηκα, ο οποίος εκτείνεται από την οπλή έως και τον καρπό, θεωρείται ιδιαίτερα επωφελής. Η υποχώρηση των συμπτωμάτων επιτυγχάνεται με την πάροδο 2 – 3 εβδομάδων, οπότε και αφαιρείται ο νάρθηκας. Εφόσον τα συμπτώματα επιμένουν, είναι δυνατό να επανατοποθετηθεί εκ νέου ο νάρθηκας (Stashak, 1987). Στις χρόνιες περιπτώσεις έχουν κατά καιρούς εφαρμοστεί καυτηριασμοί και εκδόρια με περιορισμένη επιτυχία, ενώ ορισμένοι συγγραφείς συστήνουν την ακτινοθεραπεία ή τη λιθοτριψία ως φυσιοθεραπευτικά μέσα. Όπως αναφέρθηκε και προηγουμένως, η σησαμοειδίτιδα προδιαθέτει στην εμφάνιση καταγμάτων των σησαμοειδών οστών, οπότε είναι απαραίτητη η μακρόχρονη ανάπαυση των ασθενών ίππων (Stashak, 1987). Από τα παρα-

in a straight line and in the circle. Flexion of the fetlock and flexion tests should be performed. Perineural anesthesia is beneficial in order to pinpoint the source of the lameness. The radiographic appearance can be variable, from a number of radiolucent areas along the palmar aspect of the bones, with minimal new bone formation, to extensive new bone on the axial and abaxial surfaces with an apparently normal structure to the bone (Butler *et al.*, 1993). Sesamoiditis is divided in the articular and non-articular sesamoiditis. The articular form is characterized by peripheral ostoephytosis of the apical and basilar portions of the proximal sesamoid bone and it is usually secondary to intra-articular disease of the fetlock. The non-articular form is associated with primary diseases involving the suspensory apparatus and it is characterized by increased intraosseous canals and/or coarseness of the bone and increased bone production on the abaxial or basal portion of the proximal sesamoid bone. Non-articular sesamoiditis is considered to be the true sesamoiditis (O'Brien, 1971).

The location of the lucent areas on the high-resolution radiographs appears to correlate with the typical fracture patterns of apical sesamoid fracture seen on radiographs (Trumble *et al.*, 1995). It is certain that sesamoiditis produces weak points on the sesamoid bone, which may predispose the bone to fracture (Stashak, 1987). Indeed, it is important to distinguish the vascular channels observed in radiographs of horses with sesamoiditis from incomplete non-displaced fractures. These fractures usually run slightly more parallel to the base of the sesamoid and extend to the abaxial edge of the bone. If they pass undetected they could lead to displaced fractures (Richardson, 1999).

As far as therapy is concerned, several methods have been suggested which included rest, correction of any hoof imbalances, training of the horse in a diminished intensity and local hydrotherapy (Richardson, 1999). It is also suggested that intra-articular administration of hyaluronic acid, especially in combination with corticosteroids, is most useful in the early stages and that are useful in alleviating pain (Richardson, 1999). The use of polysulphated glycosaminoglycanes can inhibit many of the enzymes that promote deterioration of the joint (Richardson, 1999). The beneficial effect of intramuscular injections of this agent has been recently proved in the horse (Caron *et al.*, 1996). According to other studies, one of the best methods of therapy in the acute cases is to immobilize the limb, from the hoof wall to the carpus with a cast, which should be left in place for 2-3 weeks and then removed and replaced if necessary (Stashak, 1987). In chronic stages neurecto-

πάνω είναι προφανές ότι η θεραπεία της σησαμοειδίτιδας δεν έχει ακόμη απόλυτα καθοριστεί. Ενδεχομένως αυτό να οφείλεται στο γεγονός ότι η αντιμετώπισή της είναι ιδιαίτερα δύσκολη, διότι δεν είναι εύκολο να μειωθούν οι πιέσεις που ασκούνται στην πάσχουσα περιοχή, όπως άλλωστε συμβαίνει και με άλλες κακώσεις σε οποιοδήποτε σημείο του κυνήποδα (Richardson, 1999).

Η θεραπεία της σησαμοειδίτιδας θα πρέπει να αποσκοπεί στην αντιμετώπιση των αλλοιώσεων και/ ή των καταγμάτων των σησαμοειδών οστών, όπως έχει προταθεί στο παρελθόν από διάφορους συγγραφείς, αλλά, επίσης, και στην αποφυγή κάκωσης του συνδέσμου αναρτήρα του κυνήποδα. Εκτός από τη φαρμακευτική αγωγή, ιδιαίτερη σημασία θα πρέπει να δίνεται στην αποκατάσταση της ευστάθειας της οπλής. Στο περιστατικό αυτό χρησιμοποιήθηκε κλειστό ωοειδές πέταλο με ανασηκωμένες πτέρνες και κεκλιμένο το πρόσθιο τμήμα του. Ιδιαίτερη σημασία έχει επίσης η λήψη μέτρων πρόληψης για την ανάπτυξη νέου οστού στα σησαμοειδή οστά. Η ανάγκη χρήσης εκδορίου στο περιστατικό αυτό προέκυψε από τη δυστροφική ασβεστοποίηση στο σύνδεσμο αναρτήρα. Παράλληλα, χορηγήθηκαν γλυκοζαμινογλυκάνες από το στόμα λόγω της χονδροπροστατευτικής τους δράσης και της ιδιότητάς τους να μειώνουν τη φλεγμονή στην άρθρωση. Η ανάπαυση του ασθενούς ίππου αποσκοπούσε στη βελτίωση των αλλοιώσεων τόσο του συνδέσμου αναρτήρα όσο και των σησαμοειδών οστών. Από τα ακτινογραφικά ευρήματα πριν και μετά τη θεραπευτική αγωγή διαπιστώνεται σαφής βελτίωση της κατάστασης του ίππου.

Η πρόγνωση είναι καλύτερη στα νεαρά ζώα, ηλικίας κάτω των 3 ετών, όπου η κύρια ακτινολογική αλλοίωση είναι οι ακτινοδιαυγάσεις και η εξέλιξη μπορεί να είναι καλή εφόσον ο ίππος παραμείνει σε ανάπαυση για μεγάλο χρονικό διάστημα (Butler και συν., 1993). Η πρόγνωση γίνεται επιφυλακτική, όταν διαπιστωθούν αλλοιώσεις σε μεγαλύτερης ηλικίας ίππους. Επίσης, η πρόγνωση εξαρτάται από την έκταση παραγωγής νέου οστού και τη σοβαρότητα της κάκωσης του συνδέσμου αναρτήρα του κυνήποδα και των κάτω σησαμοειδικών συνδέσμων (Stashak, 1987; Butler και συν., 1993).

Η θεραπεία της σησαμοειδίτιδας ποικίλλει ευρέως ανάλογα με τις αλλοιώσεις, οι οποίες συνοδεύουν τη φλεγμονή των σησαμοειδών οστών της πρώτης φάλαγγας, και τη γενικότερη εικόνα του συστήματος ανάρτησης του κυνήποδα. Ο σύνδεσμος αναρτήρας του κυνήποδα και οι κάτω σησαμοειδικοί σύνδεσμοι θα πρέπει να ελέγχονται λεπτομερώς σε κάθε περιστατικό ύποπτο σησαμοειδίτιδας. Συστήνεται ότι στις περιπτώσεις εκείνες όπου διαπιστώνονται χρόνιες αλλοιώσεις στο σύνδεσμο αναρτήρα του κυνήποδα εξαιτίας της σησαμοειδίτιδας, με παράλληλη ελάχιστη ανάπτυξη νέου οστού γύρω από τα σησαμοειδή οστά, η χρήση ενός μέτριου

my, firing and blistering have been used, but with only limited success and some authors consider gamma-ray radiation and extra-corporeal shock wave therapy to be valuable tools in this condition. As it is already mentioned before, sesamoiditis may predispose the bone to fracture and that is why prolonged rest is essential to prevent possible sesamoid fracture (Stashak, 1987). It is clear that treatment of sesamoiditis is still open to discussion. A possible reason could be that, as with injuries to any part of the suspensory apparatus, it is a difficult problem to solve because of the inability to moderate the forces affecting the injured region (Richardson, 1999).

Therapy of sesamoiditis should involve measures not only to prevent remodelling and/or fractures of the sesamoid bones, as it has already been suggested by other authors, but also to avoid injury of the suspensory ligament. Besides the pharmaceutical administration, restoring hoof balance is also crucial. In this particular case, an egg-bar, rolled toe, shoe with raised heels was used. It is also important to take measures that will prevent the new bone formation on the sesamoid bones. The need to use blister in this case became obvious because of the dystrophic calcification within the suspensory ligament. At the same time glycosaminoglycanes were used orally because of their chondroprotective properties and their ability to decrease joint inflammation. The horse was given box rest for the improvement of the suspensory ligament and for the sesamoiditis. The radiographic findings before and after therapy showed clear improvement of the horse's condition.

Prognosis of sesamoiditis is better in young horses (less than 3 years old), where the lucent areas are the predominant radiographic abnormality and a fair prognosis can be given if the horse receives adequate rest (Butler *et al.*, 1993). The prognosis may be more guarded, when these lesions develop in older horses. The prognosis also depends on the amount of new bone formed and the extend of injury to the suspensory ligament and the distal sesamoidean ligaments (Stashak, 1987; Butler *et al.*, 1993).

The treatment of sesamoiditis can vary widely depending on the lesions that accompany the inflammation of the sesamoid bone and the whole appearance of the suspensory apparatus. The suspensory ligament and the distal sesamoidean ligaments should be examined thoroughly in all cases of suspected sesamoiditis. It is suggested that if the suspensory ligament shows chronic lesions due to sesamoiditis and the sesamoid bone has minimal new bone formation, a medium to strong blister should be used locally. The concomitant administration of oral

έως ισχυρού εκδορίου θα έχει ευεργετικά αποτελέσματα. Η ταυτόχρονη χορήγηση γλυκοζαμινογλυκανών από το στόμα για χρονικό διάστημα τουλάχιστον δύο μηνών κρίνεται επίσης επωφελής. ❑

glycosaminoglycanes for a period of at least two months is also recommended. ❑

ΒΙΒΛΙΟΓΡΑΦΙΑ - REFERENCES

Butler J.A, Colles C.M, Dyson J.S, Kold E.S, Poulos P.W (1993): Sesamoiditis. In: Clinical radiology of the horse. Blackwell Science Ltd. pp. 94-95

Caron JP, Kaneene JB, Miller R (1996). Results of a survey of equine practitioners on the use and perceived efficacy of polysulphated glycosaminoglycanes J.Am Vet Med Assos: 1564-1568

Cornelissen B.P.M, Rijkenhuizen A.B.M, Buma P., Barneveld A (2002). A Study on the pathogenesis of Equine Sesamoiditis: the Effects of Experimental Occlusion of the Sesamoidean Artery. J.Vet Med:244-250

Nemeth F. (1973): The pathology of sesamoiditis. Tijdschr. Diergeneesk. 98: 1003-1021

Neuwirth L. (1998): Sesamoiditis. In: Current Techniques in Equine Surgery and Lameness (second edition) Edited by White N.A., Moore J.N: pp. 660

O'Brien T.R (1971): Sesamoiditis in the thoroughbred:a radiographic study J.Am.Vet.Rad.Soc 12: 75

Richardson D.W. (1999): Sesamoiditis. In Equine Medicine and Surgery (fifth edition). Edited by Colahan P.T, Merritt A.M., Moore J.N., Mayhew I.G: pp. 1585-1586

Spike-Pierce D.L., Bramlage LR (2003): Correlation of racing performance with radiographic changes in the proximal sesamoid bones in 487 thoroughbred yearlings. Equine Vet J.: 350-353

Stashak TS (1987) Sesamoiditis. In: Adam's lameness in horses (4th edition). Edited by Stashak T. Lea and Febiger.Philadelphia:582-584

Trumble T.N, Arnoczky S.P., Stick J.A, Stickle R.L (1995): Clinical relevance of the microvasculature of the equine proximal sesamoid bone. J. Vet.Res Vol 56: 720-724

Wirstad HF (1963): Fractures of the proximal phalangeal sesamoid bones. Vet Rec: 509-513