

Journal of the Hellenic Veterinary Medical Society

Vol 55, No 4 (2004)



Two cases of freemartinism in Lacaune ewes

J. MENEGATOS (Ι. ΜΕΝΕΓΑΤΟΣ), E. XYLOURI (Ε. ΞΥΛΟΥΡΗ), A. ΑΙΟΥΤΑΝΤΙ (Α. ΑΓΙΟΥΤΑΝΤΗ), O. ΣΑΒΑΤΑΚΟΥ (Ο. ΣΑΜΠΑΤΑΚΟΥ), E. ΠΑΡΑΣΚΕΥΑΚΟΥ (Ε. ΠΑΡΑΣΚΕΥΑΚΟΥ), E. VAINAS (Ε. ΒΑΪΝΑΣ)

doi: [10.12681/jhvms.15119](https://doi.org/10.12681/jhvms.15119)

To cite this article:

MENEGATOS (Ι. ΜΕΝΕΓΑΤΟΣ) J., XYLOURI (Ε. ΞΥΛΟΥΡΗ) Ε., ΑΙΟΥΤΑΝΤΙ (Α. ΑΓΙΟΥΤΑΝΤΗ) Α., ΣΑΒΑΤΑΚΟΥ (Ο. ΣΑΜΠΑΤΑΚΟΥ) Ο., ΠΑΡΑΣΚΕΥΑΚΟΥ (Ε. ΠΑΡΑΣΚΕΥΑΚΟΥ) Ε., & VAINAS (Ε. ΒΑΪΝΑΣ) Ε. (2017). Two cases of freemartinism in Lacaune ewes. *Journal of the Hellenic Veterinary Medical Society*, 55(4), 299–308. <https://doi.org/10.12681/jhvms.15119>

Δύο περιπτώσεις freemartin σε αμνάδες φυλής Lacaune

I. Μενεγάτος¹, Ε. Ξυλούρη¹, Α. Αγιουάντη²,
Ο. Σαμπατάκου³, Ε. Παρασκευάκου⁴,
Ε. Βαϊνάς⁵

ΠΕΡΙΛΗΨΗ. Στην εργασία αυτή περιγράφεται η μακροσκοπική ανατομική του γεννητικού συστήματος, η ιστολογική εξέταση των γονάδων, η φυλετική συμπεριφορά και ο καρύοτυπος δύο αμνάδων φυλής Lacaune με σύνδρομο freemartin. Οι αμνάδες είχαν εξωτερική εμφάνιση κριού, ενώ τα εξωτερικά γεννητικά όργανα ήταν θήλεος και η κλειτορίδα ήταν υπερμεγέθους. Οι γονάδες ήταν όρχεις. Στην περίπτωση της αμνάδας Νο1, οι όρχεις ήταν υποπλαστικοί, δύσκολα ψηλαφητοί στη βουβωνική χώρα, ενώ στην αμνάδα Νο2 ήταν σχεδόν ατροφικοί. Υπήρχαν σπερματικοί πόροι, οι οποίοι στην περίπτωση της αμνάδας Νο2 ενώνονταν. Η αμνάδα Νο1 είχε κυστεοειδείς και βολβοουρηθραίους αδένες, ενώ στη Νο2 οι κυστεοειδείς αδένες απουσίαζαν. Η αμνάδα Νο1 είχε γεννητική συμπεριφορά άρρενος, ενώ η Νο2 ουδέτερη. Η ιστολογική εξέταση των γονάδων της αμνάδας Νο1 έδειξε άφθονη ανάπτυξη αγγειοσυνδετικού ιστού εντός του οποίου παρατηρήθηκαν λίγες νησίδες σπερματικών σωληναρίων. Ο αυλός των σπερματικών σωληναρίων, σε κάποιες θέσεις, επενδύονταν από δύο σειρές αώρων σπερμογονίων κυττάρων, ενώ σε άλλες θέσεις τα σπερματικά σωληνάρια είχαν παχιά βασική μεμβράνη και ο αυλός τους επενδύονταν από κύτταρα Sertoli. Οι γονάδες της αμνάδας Νο2 παρουσίαζαν μεγάλη ίνωση. Η καρυστυπική έρευνα έδειξε ότι και οι δύο προβατίνες εμφάνιζαν χμαιρισμό (54,XX/XY) των φυλετικών τους χρωμοσωμάτων. Η συμμετοχή των XY κυττάρων στις αμνάδες Νο1 και Νο2 ήταν 63% και 61%, αντίστοιχα, ενώ των κυττάρων XX στις αμνάδες Νο1 και Νο2 ήταν το υπόλοιπο 37% και 39%, αντίστοιχα.

Λέξεις ευρετηρίασης: freemartin, πρόβατο, Lacaune

Two cases of freemartinism in Lacaune ewes

Menegatos J.¹, Xylouri E.¹, Ayoutanti A.²,
Sabatakou O.³, Paraskevaku E.⁴, Vainas E.⁵

ABSTRACT. In this study the anatomy of the genital system, the histology of gonads, the reproductive behavior and the chromosome examinations of two freemartin Lacaune ewes were described. The appearance of these ewes resembled that of a ram, but their external genitalia were female with an enlarged clitoris. The gonads were small testicles located subcutaneously in the prepubic region. In the case of the ewe1 the testicles were palpated with difficulty, while in ewe 2 they were almost atrophic. In both cases there were epididymides, but in ewe 2 the ends of vasa differentia were joined. In ewe1 there were vesicular and bulbo-urethral glands. In ewe 2 the vesicular glands were absent. The ewe1 had male sexual behavior, but the ewe 2 had a neutral one. The histological examination of the gonads of ewe 1 showed excessive development of the vasso-connective tissue, where a small number of seminiferous tubules and Sertoli cells were also visible. The gonads of ewe 2 showed excessive fibrosis. The results of chromosome examination showed chimaerism (54,XX/XY) in both cases. The XY cells were 63% and 61% for the ewes 1 and 2, respectively. The rest cells 37% and 39% were respectively XX ones.

Key words: freemartin, ewe, Lacaune

¹ Εργαστήριο Ανατομίας και Φυσιολογίας Αγροτικών Ζώων, Τμήμα Ζωικής Παραγωγής, Γεωπονικό Πανεπιστήμιο Αθηνών, Ιερά Οδός 75, 118 55 Αθήνα • E-mail: jmen@aua.gr.

² Εργαστήριο Γενικής και Ειδικής Ζωοτεχνίας, Γεωπονικό Πανεπιστήμιο Αθηνών, Ιερά Οδός 75, 118 55 Αθήνα.

³ Ινστιτούτο Κτηνιατρικών Ερευνών Αθηνών, ΕΘΙΑΓΕ, Νεαπόλεως 25, Αγ. Παρασκευή, Αθήνα.

⁴ Ιατρική Σχολή, Πανεπιστήμιο Αθηνών, Αθήνα.

⁵ Ινστιτούτο Κτηνιατρικών Ερευνών Θεσσαλονίκης, ΕΘΙΑΓΕ, Θεσσαλονίκη.

¹ Department of Anatomy and Physiology of Farm Animals, Faculty of Animal Science, Agricultural University of Athens, 75 Iera Odos str., Athens 118 55, Greece • E-mail: jmen@aua.gr.

² Department of Animal Breeding and Husbandry, Faculty of Animal Science, Agricultural University of Athens.

³ Institute of Veterinary Research of Athens, NAGREF, 25 Neapoleos str., Agia Paraskevi, 153 10, Greece.

⁴ Medical School of Athens University, Athens, Greece.

⁵ Veterinary Research Institute of Thessaloniki, NAGREF, Thessaloniki, Greece.

ΕΙΣΑΓΩΓΗ

Η εμφάνιση του συνδρόμου freemartin είναι πολύ συνηθισμένη στα βοοειδή και για το λόγο αυτό έχει μελετηθεί αρκετά (Marcum 1974, Kastli and Hall 1978, McEntee 1990, Vainas et al., 1992). Στα άλλα είδη των κατοικίδιων θηλαστικών εμφανίζεται σπανίως.

Από τους Kastli and Hall (1978) αναφέρεται ότι ανατομικές μελέτες σε ζώα freemartin είχαν ξεκινήσει από το 1692.

Οι Wilkes et al. (1978) αναφέρουν ότι το 1928 ο Fraser Roberts και ο Greenwood είχαν περιγράψει περιστατικό μεσόφυλου αμνού, με όρχεις στη βουβωνική χώρα και εξωτερικά γεννητικά όργανα θηλυκού.

Στα πρόβατα το σύνδρομο εμφανίζεται σε πολύ χαμηλό ποσοστό, σε φυλές με υψηλή πολυδυμία (Bruere and Macnab 1968, Dain 1971, Wilkes et al. 1978, Long 1980, Bindon et al. 1985, Matejka et al. 1987, Spedding and Dobson 1989, Cribru et al. 1990, Hanrahan 1990, Gill and Davies 1991, Szatkowska 1995, Smith et al. 2000, Papachristoforou et al. 2003). Επειδή, όμως, οι πολυδυμοτοκετοί είναι συνηθισμένοι στα πρόβατα, είναι πιθανόν ο αριθμός των αμνάδων freemartin στη χώρα μας να είναι μεγάλος. Η κατάσταση αυτή διαπιστώνεται συνήθως μετά την αποτυχία των αμνάδων αυτών να αναπαραχθούν.

Στην παρούσα εργασία αναλύονται δύο περιπτώσεις αμνάδων freemartin, οι οποίες μελετήθηκαν με ανατομικές, ιστολογικές, φυσιολογικές και γενετικές τεχνικές.

ΠΕΡΙΓΡΑΦΗ ΤΩΝ ΠΕΡΙΣΤΑΤΙΚΩΝ

Κλινική εξέταση

Οι δύο αμνάδες ήταν ηλικίας 10-12 μηνών, φυλής Lacaune, είχαν εισαχθεί από τη Γαλλία και διαβίωσαν σε μονάδα 600 προβατινών στην Αττική. Η κλινική εξέταση και η μελέτη της γεννητικής συμπεριφοράς των ζώων έγινε κατά την οιστρική τους περίοδο, η οποία για τη συγκεκριμένη φυλή αρχίζει τη 2η περίπου εβδομάδα του Αυγούστου και ολοκληρώνεται την 4η περίπου εβδομάδα του Ιανουαρίου (Menegatos et al., 2003). Και οι δύο αμνάδες εξωτερικά έμοιαζαν με κριοί, χωρίς κέρατα, όπως είναι κανονικά όλοι οι κριοί της φυλής.

Οι αμνάδες αυτές, οι οποίες εξετάστηκαν κλινικά, δεν εμφάνιζαν οίστρους, ενώ είχαν υπερμεγέθεις κλειτορίδες. Εντοπίστηκαν γεννητικοί αδένες κάτω από το δέρμα της βουβωνικής χώρας, πίσω ακριβώς από τις θηλές των μη αναπτυγμένων μαστών. Η ψηλάφηση των γονάδων ήταν εφικτή με δυσκολία.

Σύμφωνα με την κλινική εξέταση, οι δύο αμνάδες εμφανίζονταν ως περιστατικά "μεσοφυλετικότητα" μεσόφυλο ονομάζεται το άτομο εκείνο, στο οποίο εμφανίζεται δυσκολία στον καθορισμό του φύλου τους. Θα έπρεπε, λοιπόν, να γίνει διαφορική διάγνωση μεταξύ του συνδρόμου freemartin και του αρσενικού ψευδοερωμαφροδισμού του τύπου αναστροφής του φύλου, επειδή οι δύο αυτές καταστάσεις μοιάζουν.

INTRODUCTION

The incidence of freemartinism is very high in cattle, so it has been extensively studied in this species (Marcum 1974, Kastli and Hall 1978, McEntee 1990, Vainas et al. 1992). In other species this congenital malformation is rare.

It was referred by Kastli and Hall (1978) that the first case of freemartin heifers was observed in 1692.

It was referred by Wilkes et al. (1978) that in 1928, Fraser Roberts and Greenwood had described a case of intersex lamb with testicles in bubonic region and female external genitalia.

In sheep the incidence of freemartinism in mixed sex multiple births is much lower than those in cattle and it has rarely been observed in high prolific breeds (Bruere and Macnab 1968, Dain 1971, Wilkes et al. 1978, Long 1980, Bindon et al. 1985, Matejka et al. 1987, Spedding and Dobson 1989, Cribru et al. 1990, Hanrahan 1990, Gill and Davies 1991, Szatkowska 1995, Smith et al. 2000, Papachristoforou et al. 2003).

However, due to multiple lambings, a large number of undiagnosed freemartin ewes is possible to exist among the national sheep population. This condition is usually found out after the failing of ewes to reproduce.

In this study the anatomy of the genital system, the histology of gonads, the reproductive behavior and the chromosome examination of two freemartin ewes are described.

CASES DESCRIPTION

Clinical examination

The ewes aged 10-12 months. They belonged to Lacaune breed and had been imported from France. They were raised in the region of Attika in a flock of 600 ewes. The external appearance of these ewes resembled to that of a male one. They were polled, like the rams of this breed.

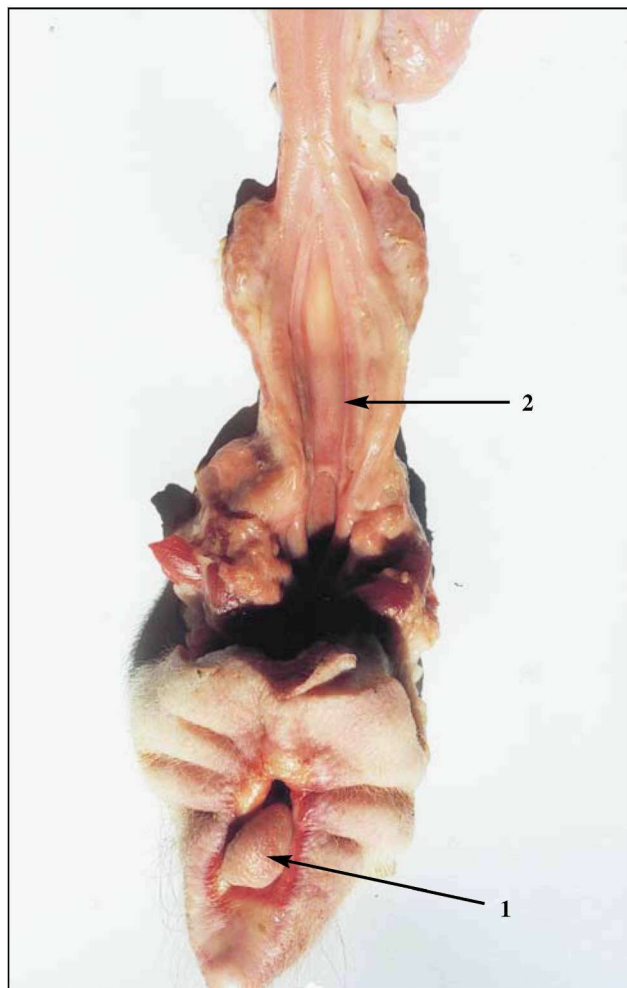
The ewes were clinically examined, because they never exhibited estrous behavior.

The gonads were located subcutaneously in the prepubic region, behind the teats of underdeveloped mammary glands. The gonads were palpated with difficulty. The clitoris was enlarged in both ewes.

After clinical examination both ewes were classified as intersexual. Therefore, differential diagnosis should be made between freemartinism and male pseudohermaphroditism of type sex-reverse, because these two forms of intersexuality have the same clinical manifestation.

The sexual behavior of intersexes was observed during a ten-day period from clinical examination to slaughter. The observations were done in the breeding season. The onset of the breeding season begins in the 2nd week of August and ends in the 4th week of January (Menegatos et al., 2003).

Blood samples were collected for cytogenetic



Εικόνα 1. Τα εξωτερικά γεννητικά όργανα και ο κόλπος της αμνάδας Νο1 (1: κλειτορίδα, 2: κόλπος)

Figure 1. The external genital organs and the vagina of ewe 1 (1: clitoris, 2:vagina)

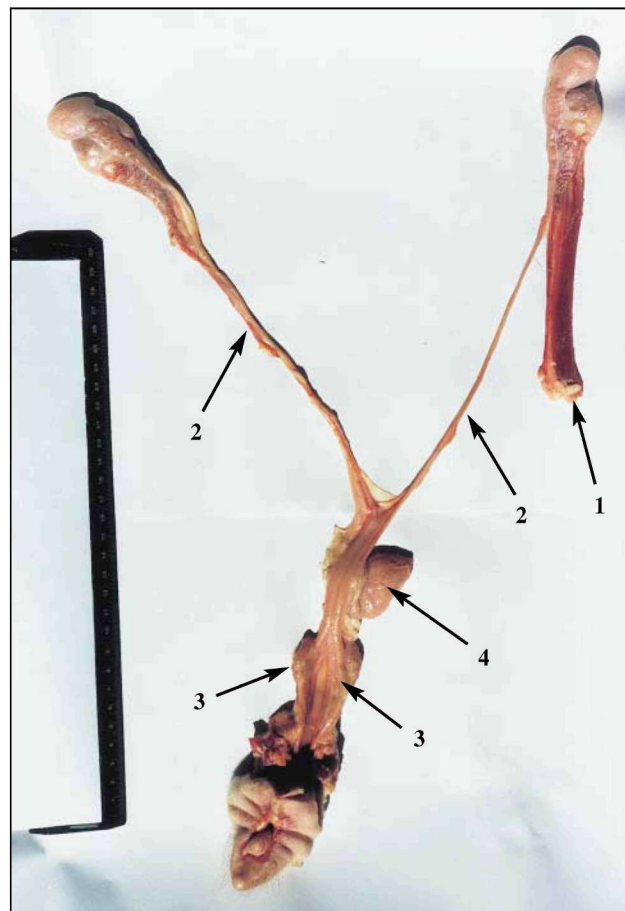
Η γεννητική συμπεριφορά των αμνάδων μελετήθηκε για διάστημα δύο εβδομάδων, μετά την αρχική τους εξέταση και μέχρι την αξιοποίησή τους. Κατά τη σφαγή τους έγινε αιμοληψία για τη μελέτη του καρυότυπου. Μετά τον εκσπλαχνισμό, παρασκευάστηκε ανατομικώς το γεννητικό τους σύστημα, ενώ οι γεννητικοί αδένες εξετάστηκαν ιστολογικά.

ΑΝΑΤΟΜΙΚΑ ΕΥΡΗΜΑΤΑ

Αμνάδα Νο 1

Η αμνάδα είχε εξωτερικά γεννητικά όργανα θηλυκού. Η κλειτορίδα ήταν υπερμεγέθης και προεξείχε (Εικόνα 1). Διαπιστώθηκε ότι το αιδοίο και ο κόλπος εμφάνιζαν υποπλασία και υπήρχε απλασία τραχήλου και μήτρας.

Τα εσωτερικά γεννητικά όργανα ήταν αρσενικού φύλου. Οι γεννητικοί αδένες ήταν όρχεις και έφεραν επιδιδυμίδες. Οι κρεμαστήρες μύες των όρχεων ήταν ιδιαίτερα αναπτυγμένοι. Στην εικόνα 2 φαίνεται ο υπερμεγέθης



Εικόνα 2. Το γεννητικό σύστημα της αμνάδας Νο1 (1: ο έξω κρεμαστήρας μης του δεξιού όρχη, 2: σπερματικοί πόροι, 3: κυστεοειδείς αδένες, 4: ουροδόχος κύστη)

Figure 2. The genital system of ewe 1 (1: external cremaster muscle of right testicle, 2: vasa differentia, 3: vesicular glands, 4: urinary bladder).

examination before slaughter. After slaughter the genital system was macroscopically examined and the gonads were sent to laboratory for histological examination.

ANATOMY

Ewe 1

This ewe had female external genital organs. The clitoris was enlarged being protruded between the vulva labia (Figure 1). The vulva and the vagina were underdeveloped. The cervix was absent.

The internal genital organs were masculine. The gonads were testicles. There were epididymides. The external cremaster muscles of the testicles were enlarged. In figure 2 the external cremaster muscle of the right testicle is shown. There was no scrotum. The testicles were small and had spherical shape (Figure 3). The size of the epididymis' tail was the same with that of the testicle (Table 1).

The vasa differentia were extended from the epididymis to the ampulla. The ampullae were joined with

Πίνακας 1.

	Αμνάδα Νο 1		Αμνάδα Νο 2	
	Αριστερός	Δεξιός	Αριστερός	Δεξιός
Βάρος όρχεως	3.3gr	3.8gr	1.5gr	2.6gr
Μήκος όρχεως	21mm	22mm	18mm	19mm
Βάρος επιδιδυμίδας	6.2gr	6.4gr	1.0gr	1.8gr
Βάρος ουράς επιδιδ.	3.3gr	3.4gr		
Μήκος ουράς επιδιδ.	26mm	28mm		
Σπερματικός πόρος	272mm	262mm	310 mm*	
Σπερματική λήκυθος	115mm	115mm		
Μήκος κυστεοειδούς αδένα	53mm	55mm		
Βάρος κυστεοειδούς αδένα	2.6gr	2.7gr		
Βάρος βολβουρηθραίου αδένα	1.4gr	1.4gr	1.0gr	1.0gr
Μήκος αιδοίου		35mm		65mm
Βάρος κλειτορίδας		1.5gr		1.9gr
Μήκος κλειτορίδας		15mm		17mm
Μήκος κόλπου		50mm		75mm
Εύρος κόλπου				25mm

*(από τον έναν όρχη στον άλλο όρχη)

Table 1.

	Ewe 1		Ewe 2	
	Left	Right	Left	Right
Weight of testis	3.3gr	3.8gr	1.5gr	2.6gr
Length of testis	21mm	22mm	18mm	19mm
Weight of epididymis	6.2gr	6.4gr	1.0gr	1.8gr
Weight of epididymis' tail	3.3gr	3.4gr		
Length of epididymis' tail	26mm	28mm		
Length of vas deferent	272mm	262mm	310 mm*	
Length of ampulla	115mm	115mm		
Length of vesicular gland	53mm	55mm		
Weight of vesicular gland	2.6gr	2.7gr		
Weight of bulbo-urethral gland	1.4gr	1.4gr	1.0gr	1.0gr
Length of vulva		35mm		65mm
Weight of clitoris gland		1.5gr		1.9gr
Length of clitoris gland		15mm		17mm
Length of vagina		50mm		75mm
Width of vagina				25mm

*From one testicle to the other

έξω κρεμαστήρας μυς του δεξιού όρχη. Δεν υπήρχε οσχικός θύλακας, ενώ οι δύο σφαιρικού σχήματος μικρομεγέθεις όρχεις (εικόνα 3) είχαν το ίδιο περίπου μέγεθος με την ουρά της επιδιδυμίδας.

Οι εκσπερματιστικοί πόροι κατέληγαν τυφλά στα πλάγια του υπανάπτυκτου σπερματικού λοφιδίου, το οποίο παρουσίαζε πτυχή μήκους 18mm και εύρους 15mm. Υπήρχαν κυστεοειδείς και βολβουρηθραίοι αδένες (πίνακας 1).

Από το εξωτερικό στόμιο της ουρήθρας έλειπε το υποουρηθραίο κόλπωμα.

Αμνάδα Νο 2

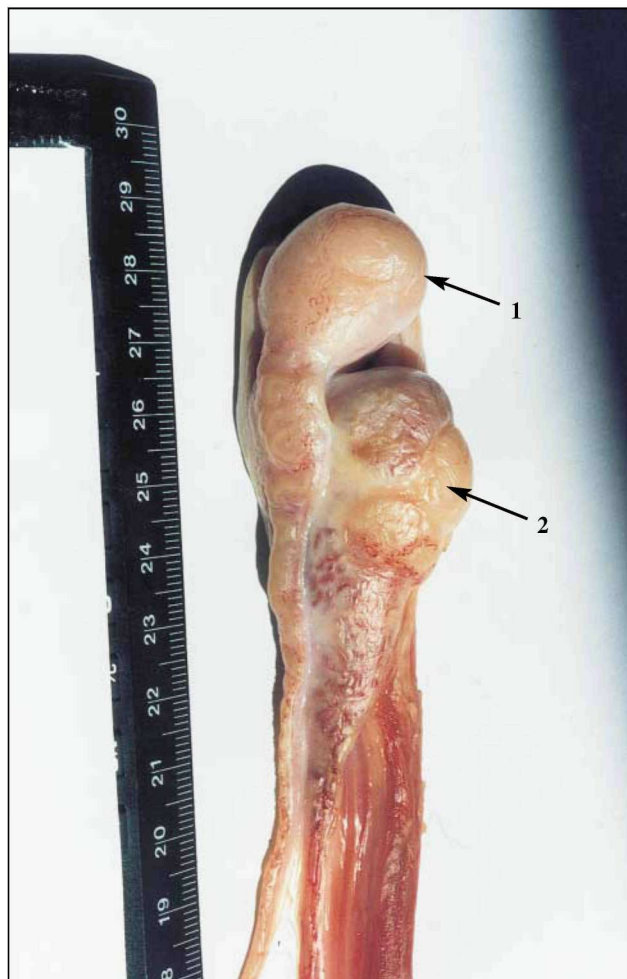
Η αμνάδα είχε εξωτερικά γεννητικά όργανα θηλυκού

the ducts of the vesicular vesicles to form the ejaculatory ducts that were ended blindly to each side of the underdeveloped urethral orifice, in a fold of 18 mm length and 15 mm width. There were vesicular and bulbo-urethral glands.

The external urethral orifice opened to the floor of the vagina. The suburethral diverticulum was absent.

Ewe 2

This ewe had female external genital organs. The clitoris was enlarged. The clitoris gland was embedded to its fossa and was fully observed only after pressure (Fig. 4). The cephalic end of the vagina was blind.



Εικόνα 3. Ο ένας από τους δύο γεννητικούς αδένες της αμνάδας Νο1 (1: ουρά επιδιδυμίδας, 2: ατροφικός όρχις)
Figure 3. The gonad of ewe 1 (1: tail of epididymis, 2: hypoplastic testicle)

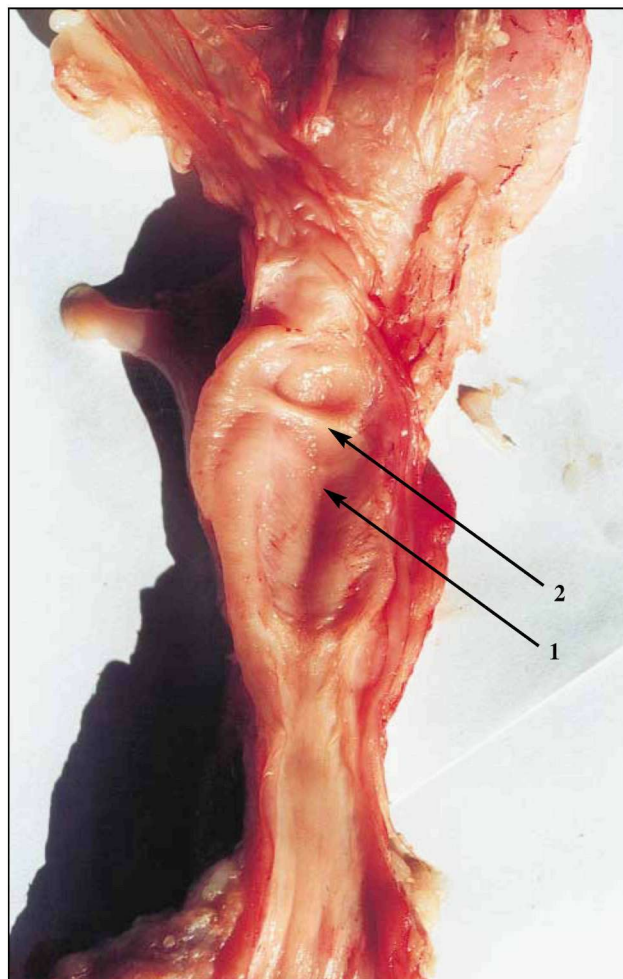
ζώου. Η κλειτορίδα ήταν υπερμεγέθης, η βάλανός της ήταν εγκλωβισμένη στο βόθρο της κλειτορίδας και εξερχόταν δύσκολα. Στο πρόσθιο τμήμα του κόλπου υπήρχε μία στένωση (εικόνα 4), έτσι ώστε ο κόλπος να φαίνεται τυφλός προσθίως.

Τα εσωτερικά γεννητικά όργανα ήταν όμοια με αρσενικού ζώου. Οι όρχις ήταν μικρομεγέθεις (πίνακας 1) και οι επιδιδυμίδες υποπλαστικές. Υπήρχαν βολβουρηθραίοι αδένες, ενώ οι κυστεοειδείς απουσίαζαν και οι σπερματικοί πόροι ενώνονταν (εικόνα 5).

ΙΣΤΟΛΟΓΙΚΑ ΕΥΡΗΜΑΤΑ

Κατά την ιστολογική εξέταση των γονάδων της αμνάδας Νο1 βρέθηκε άφθονος αγγειοβριθής συνδετικός ιστός με λίγα σπερματικά σωληνάκια.

Σε μερικές θέσεις ο αυλός των σπερματικών σωληναρίων επενδύεται από δύο σειρές άωρων σπερματογόνων, τα οποία είχαν σκοτεινόχρωμους πυρήνες με ομα-



Εικόνα 4. Ο κόλπος της αμνάδας Νο2 (1: στένωση στο πρόσθιο τυφλό τμήμα του κόλπου, 2: υποσπώδης τραχηλικό διάφραγμα)
Figure 4. The vagina of ewe 2 (1: the cephalic blind end of vagina, 2: fold of the atrophic cervix ring)

The internal genital organs were masculine. There were bulbo-urethral glands. The testicles were very small (Table 1). The epididymides were atrophic. The vesicular glands were absent and the vasa differentia were joined (Fig 5).

HISTOLOGICAL FINDINGS

Histological examination of the ewe 1 gonads revealed excessive development of the vascularconnective tissue, where a small number of seminiferous tubules were also visible.

The lumen of the seminiferous tubules was in some parts with a double row of the immature spermatogenic cells with deeply stained nuclei and smooth periphery.

In other parts of the lumen, a thickening of the basal lamina and closely associated Sertoli cells were visible.

Signs of inflammation were visible in the interstitial tissue, as manifested by the presence of several lymphocytes and mast cells.

λή περιφέρεια. Σε άλλες θέσεις πάλι τα σπερματικά σωληνάκια είχαν παχιά βασική μεμβράνη, ενώ ο αυλός τους περιείχε εμφανείς πυρήνες κυττάρων του Sertoli.

Στο διάμεσο συνδετικό ιστό υπήρχαν στοιχεία φλεγμονής, που αποτελούνταν από λίγα λεμφοκύτταρα και αρκετά σιτευτικά κύτταρα.

Κατά την ιστολογική εξέταση των γονάδων της αμνάδας Νο2 οι όρχεις παρουσίαζαν άφθονο συνδετικό ιστό. Παρατηρήθηκαν, επίσης, πολλά σπερματικά σωληνάκια χωρίς στοιχεία σπερματογένεσης.

ΕΛΕΓΧΟΣ ΤΟΥ ΚΑΡΥΟΤΥΠΟΥ

Για τον έλεγχο του καρυότυπου χρησιμοποιήθηκε η μέθοδος των Basrur and Gilman (1964) μετά από τροποποιήσεις (Vainas et al., 1992).

Η καρυοτυπική έρευνα απέδειξε ότι και οι δύο προβατίνες εμφάνιζαν χιμαιρισμό (54,XX/XY) των φυλετικών τους χρωματοσωμάτων, γεγονός που χαρακτηρίζει τα freemartin. Η συμμετοχή των XY κυττάρων στις αμνάδες Νο1 και Νο2 ήταν 63% και 61%, αντίστοιχα, ενώ των κυττάρων XX ήταν 37% και 39%, αντίστοιχα.

ΓΕΝΝΗΤΙΚΗ ΣΥΜΠΕΡΙΦΟΡΑ

Αμνάδα Νο 1

Η αμνάδα παρουσίαζε ανύψωση του άνω χείλους, λάκτιζε με τα πρόσθια άκρα και συμπεριφερόταν προς τις προβατίνες του ποιμνίου ως κριός.

Αμνάδα Νο 2

Η αμνάδα είχε ουδέτερη γεννητική συμπεριφορά, δηλαδή δεν έδειχνε ενδιαφέρον ούτε προς τα αρσενικά ούτε προς τα θηλυκά άτομα.

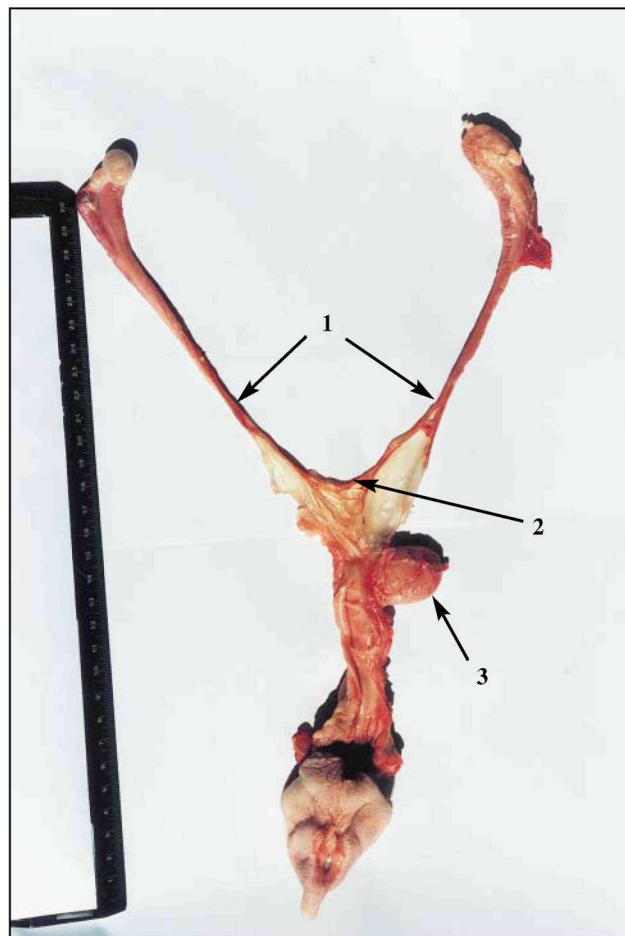
ΣΥΖΗΤΗΣΗ

Το σύνδρομο freemartin και ο αρσενικός ψευδοεμφροδιτισμός, του τύπου αναστροφής φύλου, εμφανίζουν παρόμοια μορφολογικά χαρακτηριστικά στα εξωτερικά γεννητικά όργανα. Τούτο έχει ως αποτέλεσμα να προκαλείται δυσκολία στη διαφορική διάγνωση.

Από την καρυοτυπική και την παθολογοανατομική εξέταση οι περιπτώσεις των δύο αυτών μεσοφυλετικών αμνάδων μπορούν να χαρακτηριστούν ως freemartin και όχι ως αρσενικός ψευδοεμφροδιτισμός, του τύπου αναστροφής φύλου.

Στον αρσενικό ψευδοεμφροδιτισμό ο καρυότυπος και τα εσωτερικά γεννητικά όργανα (εκτός των γονάδων) είναι θηλυκού τύπου (54,XX) με διάφορου βαθμού διαμαρτίες διάπλασης (π.χ. απλασία τραχήλου και φυμάτων). Στα άτομα freemartin ο καρυότυπος είναι χιμαιρικού τύπου (54,XX/XY), ενώ τα εσωτερικά γεννητικά όργανα είναι αρσενικού τύπου. Και στις δύο περιπτώσεις τα εξωτερικά γεννητικά όργανα είναι θηλυκού τύπου, ενώ οι γονάδες είναι όρχεις.

Οι αμνάδες freemartin είναι αρχικά θηλυκού γενετι-



Εικόνα 5. Το γεννητικό σύστημα της αμνάδας Νο2 (1: σπερματικοί πόροι, 2: η σύννευση των σπερματικών πόρων, 3: οροδόχος κύστη)

Figure 5. The genital system of ewe 2 (1: vasa differentia, 2: joined vasa differentia, 3: urinary bladder)

Histological examination of the ewe 2 genitalia revealed fibrosis of the testis displayed connective tissue with numerous immature seminiferous tubules.

CYTOGENETIC ANALYSIS

The chromosome examination was based on the method of Basrur and Gilman (1964) after modifications (Vainas et al., 1992).

The results of chromosome examination showed that the ewes were haemopoetic sex chromosome chimaeras (54,XX/XY) and were diagnosed as freemartins.

The proportion of XY cells were 63% and 61% for the ewe 1 and 2 with the respective remaining 37% and 39% being XX cells.

BEHAVIOURAL STUDIES

Ewe 1

This ewe showed flehment and foreplay in the form of foot striking. Its sexual behaviour towards the other ewes

κού φύλου, στις οποίες, όμως, η ανάπτυξη των ανατομικών τους μορφωμάτων, που προέρχονται από τον πόρο του Müller, έχει πλήρως ανασταλεί, εξαιτίας της δράσης της αντιμυλλεριοανής ορμόνης, η οποία παράγεται από τα κύτταρα του Sertoli του υποπλαστικού όρχη. Αντιθέτως, τα ανατομικά μορφώματα που προέρχονται από τον πόρο του Wolff έχουν αναπτυχθεί. Στις αμνάδες freemartin οι γονάδες έχουν εξελιχθεί σε υποπλαστικούς όρχεις, ενώ τα εξωτερικά γεννητικά όργανα έχουν παραμείνει ως εκείνα του θηλυκού τύπου (Jost et al., 1972). Οι όρχεις των αμνάδων freemartin παράγουν ανδρογόνα, με αποτέλεσμα τα ενήλικα να εμφανίζουν γεννητική συμπεριφορά άρρενος (Wilkes et al., 1978).

Η συχνότητα των περιστατικών freemartin στα πρόβατα είναι πολύ μεγαλύτερη από εκείνη των περιστατικών του αρσενικού ψευδοερμαφροδιτισμού. Αντιθέτως, στις αίγες ο αρσενικός ψευδοερμαφροδιτισμός του τύπου αναστροφής φύλου είναι η συχνότερη μορφή μεσοφυλετικότητας και εμφανίζεται μόνο στις ομοζυγωτές, όσον αφορά στο ακέρατο χαρακτηριστικό (Menegatos et al, 1984), ενώ η εμφάνιση της κατάστασης freemartin είναι ανεξάρτητη της παρουσίας ή μη κεράτων (Padeh et al., 1965).

Οι Smith et al. (2000) εξέτασαν 23 περιστατικά μεσόφυλων προβατίνων, που τα εξωτερικά γεννητικά όργανα είχαν υπερμεγέθη κλειτορίδα. Τα δύο (8,7%) ήταν περιστατικά αρσενικού ψευδοερμαφροδιτισμού, ενώ τα υπόλοιπα 21 (91,3%) ήταν freemartin.

Η ιστολογική εικόνα των δύο περιστατικών συμφωνεί με εκείνη που περιγράφεται από άλλους συγγραφείς (Wilkes et al., 1978).

Η συχνότητα εμφάνισης των αμνάδων freemartin είναι πολύ χαμηλότερη από εκείνη των μοσχίδων και κυμαίνεται από 1.2% έως 7%, στο σύνολο των πολύδυμων τοκετών, αν και τα διζυγωτικά δίδυμα είναι πολύ περισσότερα στα πρόβατα απ' ό,τι στα βοοειδή (Dain 1971, Long 1980, Bindon et al. 1985, Hanrahan 1990, Gill and Davies 1991, Szatkowska 1995, Smith et al. 2000). Αυτό οφείλεται αφενός στο ότι μόνο το 8% των διζυγωτικών διδύμων στα πρόβατα εμφανίζουν αναστομώσεις των αγγείων του πλακούντα, σε αντίθεση με τα βοοειδή όπου το ποσοστό είναι 80-90% (Alexander and Williams, 1964) και αφετέρου ότι στα πρόβατα οι αναστομώσεις αφορούν κυρίως σε μικρότερα αγγεία (0.8 mm), ενώ αναστομώσεις μεγαλύτερων αγγείων είναι σπάνιες (Mellor, 1969).

Η σπανιότητα των περιστατικών freemartin σε πρόβατα, σε σχέση με τα βοοειδή, οφείλεται στο σχηματισμό ζωνών ή ραφών, οι οποίες διαχέονται στα προσκολλημένα χόρια και αποκλείουν το σχηματισμό μεγάλων αγγειακών αναστομώσεων και κατά συνέπεια τη δημιουργία ατόμων freemartin. Τέτοιοι σχηματισμοί είναι σπάνιοι στις πολύδυμες κυήσεις των βοοειδών (Mellor, 1969).

Η γεννητική συμπεριφορά των αμνάδων freemartin των δύο περιστατικών (αμνάδα No1 συμπεριφορά αρσενικού και αμνάδα No2 ουδέτερη) συμφωνεί με περιγραφές άλλων ερευνητών (Smith et al., 2000), οι οποίοι ανα-

of the flock was that of a ram.

Ewe 2

This ewe showed neutral sexual behavior to the other ewes and rams of the flock.

DISCUSSION

The results of the chromosome examinations and the anatomic findings showed that the two ewes were freemartins and not male pseudohermaphrodites of the type sex reverse.

These two types of intersexuality show the same external genitalia, making difficult the differentiation of each case on the basis of clinical examination.

In the male pseudohermaphrodite the caryotype is that of female (54,XX), whereas the ewes have female external and internal genital organs with various malformations (e.g. absent of the cervix and caruncles), but male gonads. In the freemartins the caryotype is of chimaeric cells (54,XX/XY), whereas the ewes have male internal genital organs and gonads, but female external organs. The male pseudohermaphrodite of type sex-reverse is common in polled goats (homozygotes in polled trait) (Menegatos et al., 1984).

The ewe freemartins are female in which Mullerian derivatives have been entirely inhibited, while Wolffian duct systems have developed. The gonads have become entirely male, yet the external genitalia remain basically female (Jost et al., 1972).

After the twins' parturition, the freemartin ewe's testes are producing androgens (Wilkes et al, 1978) resulting in male sexual behavior.

Smith et al (2000) examined 23 cases of intersexual ewes with female external genitalia and enlarged clitoris. Two cases were male pseudohermaphrodites and the rest 21 were freemartins.

The anatomical and histological findings of the cases we examined are in agreement with those of other researchers (Wilkes et al., 1978).

The frequency of freemartinism in sheep is much lower than that of heifers. The frequency varies from 1.2% to 7% of multiple births, although in sheep the dizygotic twins are more frequent than in cattle (Dain 1971, Long 1980, Bindon et al. 1985, Hanrahan 1990, Gill and Davies 1991, Szatkowska 1995, Smith et al. 2000). This is due to the fact that only the 8% of dizygotic twins in sheep showed placenta vessels anastomosis in contrast to the cattle's, where the percentage is 80-90% (Alexander and Williams, 1964). Also in sheep placenta anastomoses are mainly developed in small vessels (0.8mm) whereas those in larger vessels are rare (Mellor, 1969).

The rarity of freemartin cases in sheep in comparison with that in cattle is due to the formation of fibrous bands or sutures, when the adjacent chorions fuse, excluding major anastomoses and hence freemartinism as well in the majority of the cases (Mellor, 1969). Such suture

φέρουν ότι η γεννητική συμπεριφορά των προβατίνων freemartin ποικίλλει από ουδέτερη έως εκείνης αρσενικού ζώου. Η ουδέτερη συμπεριφορά της αμνάδας Νο2 πιθανόν να οφείλεται στους μικρομεγέθεις όρχεις.

Επισημαίνεται ότι οι αμνάδες με αρσενικό ψευδοεμφροδιτισμό έχουν αρσενική γεννητική συμπεριφορά. Αξιοσημείωτο είναι ότι οι αμνάδες freemartin ουδέποτε δείχνουν συμπεριφορά θηλυκού έναντι των κριών, ενώ οι μοσχίδες freemartin εμφανίζουν ουδέτερη συμπεριφορά και ποτέ συμπεριφορά ταύρου (Dabrowski et al., 2000; Smith et al., 2000). Επίσης, αξίζει να σημειωθεί ότι οι προβατίνες freemartin έχουν κέρατα σε φυλές, όπου μόνο οι κριοί είναι κερασφόροι (Wilkes et al., 1978, Dabrowski et al., 2000). Αυτό εξηγείται από το γεγονός ότι η αρρενοποίηση των αμνάδων freemartin είναι πιο έντονη από εκείνη των μοσχίδων freemartin (Wilkes et al., 1978, Smith et al., 2000). Πάντως ο βαθμός της αρρενοποίησης στα πρόβατα freemartin (Smith et al., 2000), καθώς και στα βοοειδή freemartin (Marcum et al., 1974) δεν εξαρτάται από το λόγο των XX/XY χιμαιρικών κυττάρων.

Οι Tandler και Keller (1911) είναι οι πρώτοι που περιέγραψαν τις αναστομώσεις μεταξύ των αγγείων των εμβρυϊκών υμένων ετερόφυλων μοσχαριών, δίδυμης κύησης. Το 1916, οι Keller και Tandler στην Αυστρία και ο Lillie στην Αμερική υποστήριξαν την ορμονική θεωρία για το σχηματισμό των freemartin. Σύμφωνα με τη θεωρία αυτή, ορμόνες από το αρσενικό μεταφέρονται μέσω των αναστομώσεων των αγγείων των εμβρυϊκών υμένων στο θηλυκό, το οποίο και αρρενοποιούν. Όμως η Jost et al. (1963), όταν χορήγησαν τεστοστερόνη σε έγκυες αγελάδες, γεννήθηκαν μεσοφυλετικά άτομα, με εξωτερικά γεννητικά όργανα αρσενικού και εσωτερικά θηλυκού, και όχι μοσχάρια freemartin. Επίσης, η χορήγηση τεστοστερόνης σε έγκυες προβατίνες 25-40 ημερών προκάλεσε στα θηλυκά έμβρυα ανάπτυξη επιδιδυμίδων, κυστεοειδών αδένων, προστάτη, βολβουρηθραίων αδένων, οσχέου και πέους, ενώ οι ωοθήκες, οι ωαγωγοί, η μήτρα και το πρόσθιο τμήμα του κόλπου παρέμειναν κανονικά (Alifakiotis et al., 1976). Οι πειραματισμοί αυτοί αποδεικνύουν ότι η δημιουργία ατόμων freemartin δεν οφείλεται στις στεροειδείς ορμόνες του φύλου.

Αργότερα, η ανακάλυψη από τον Kanagawa et al. (1965) των X και Y χρωμοσωμάτων σε κύτταρα του μυελού των οστών οδήγησε τους Herschler και Fechheimer (1967) να θεωρήσουν ότι η κατάσταση freemartin οφείλεται στην παρουσία του Y χρωματοσώματος (κυτταρική θεωρία). Όμως, το γεγονός ότι στον άνθρωπο και στον πίθηκο εμφανίζεται αιματοποιητικός χιμαιρισμός σε ετερόφυλα δίδυμα άτομα (Muller et al., 1974), χωρίς το θηλυκό άτομο να εμφανίζει συμπτώματα μεσοφυλετικότητας, καταρρίπτει την παραπάνω θεωρία (Gengozian et al., 1964, 1969, Gengozian 1971).

Αξιοσημείωτο είναι ότι στα πτηνά, οι αγγειακές αναστομώσεις είναι συχνές μεταξύ εμβρύων σε δίχροκα αυγά, με αποτέλεσμα τη θηλεοποίηση του γεννητικού συ-

formation is seldom seen in bovine multiple pregnancies.

The sexual behavior of freemartin ewes in our cases (ewe1 male and ewe 2 neutral) is in agreement with the findings of other researchers (Smith et al., 2000), who reported that the sexual behavior varies from neutral to the male one. The neutral sexual behavior of the ewe 2 may be due to the very small testes of this animal.

The male pseudohermaphrodite ewes showed male sexual behavior. Noticeable is the fact that freemartin ewes never showed female behavior to rams, whereas freemartin heifers never showed male sexual behavior (Dabrowski et al., 2000; Smith et al., 2000).

It is remarkable that freemartin ewes have horns in breeds in which only rams are horned (Wilkes et al., 1978, Dabrowski et al., 2000).

In goats the most frequent type of intersexuality is male pseudohermaphroditism and appears only in homozygote to polledness, whereas freemartinism in goats doesn't depend on the horn presence (Padeh et al., 1965).

The masculinization of freemartin ewes is more pronounced than that of freemartin heifers (Wilkes et al., 1978; Smith et al., 2000).

The degree of masculinization in freemartin sheep (Smith et al., 2000) and in freemartin cattle (Marcum et al., 1974) doesn't depend on the ratio of XX/XY chimaeric cells.

Tandler and Keller (1911) were the first who described the anastomoses of the blood vessels between the placentas of the male and female twin calves.

In 1916, Keller and Tandler in Austria and Lillie in America supported the hormonal theory for freemartinism. According to this theory, hormones of the male gonads are transferred through the vessel anastomoses of the fetal membranes to the female which they masculinize.

However, when Jost et al. (1963) administered testosterone in pregnant cows, intersexes calves were born with male external and female internal genitalia, but not freemartin in any case.

Testosterone administration in 25-40 days pregnant ewes induced development of epididymides, vesicular glands, prostate, bulbo-urethral glands, scrotum and penis, while the ovaries, the uterine tubes, the uterus and the cephalic portion of the vagina remained normal (Alifakiotis et al., 1976).

Later, the discovery of X and Y cells in bone marrow by Kanagawa et al. (1965) made Herscher and Fechheimer (1967) support the cell theory considering that freemartinism is due to the presence of Y chromosome.

However, this theory is rejected by the fact that blood chimaerism appears in human heterosexual twins (Muller et al., 1974) and marmoset monkeys (Gengozian et al., 1964, 1969, Gengozian, 1971) without the female individual showing any symptoms of intersexuality.

In birds vascular anastomoses are common in doubled-

στήματος των αρσενικών εμβρύων, σε αντίθεση με ότι συμβαίνει στα θηλαστικά. Αυτό είναι επόμενο, αφού στα πτηνά τα αρσενικά είναι ομοζυγωτά ως προς τα φυλετικά χρωμοσώματα (Nicholas, 1987).

Σήμερα θεωρείται ότι υπεύθυνο για τη δημιουργία των ατόμων freemartin είναι ένα αντιγόνο προερχόμενο από τα XY κύτταρα (Ohno et al., 1976). Το H-Y αντιγόνο, που παράγεται στο σώμα του αρσενικού διδύμου, μεταφέρεται μέσω των αναστομώνσεων των αγγείων στο θηλυκό δίδυμο, το οποίο και αρρενοποιείται (Wachtel et al., 1980). Αργότερα βρέθηκε ότι το H-Y αντιγόνο, που προέρχεται από το αρσενικό δίδυμο άτομο και μεταφέρεται μέσω των αναστομώνσεων των αγγείων στο θηλυκό δίδυμο, προσκολλάται στους υποδοχείς των εμβρυϊκών γονάδων του θηλυκού και προκαλεί πρόωρη ορχική οργανογένεση στις XX αδιαφοροποίητες γονάδες του (Wachtel and Koo, 1981).

Αξιοσημείωτο είναι το γεγονός ότι σε ετερόφυλα δίδυμα ασιατικών βουβάλων δεν έχουν εμφανιστεί άτομα freemartin (Keller and Tandler, 1916). Επίσης, αρκετές φοράδες, που προέρχονται από ετερόφυλη διδυμία, με χιμαρισμό φυλετικών χρωματοσωμάτων, είναι γόνιμες (Bouters and Vandeplassche, 1972, Podliachouk et al., 1974).

Είναι, επίσης, ενδιαφέρον ότι έχουν αναφερθεί δύο περιστατικά μοσχίδων, από ετερόφυλη διδυμία, με χιμαρισμό φυλετικών χρωματοσωμάτων, που ήταν γόνιμες (Eldridge and Blazak, 1977, Smith et al., 1977). Στα περιστατικά αυτά φαίνεται ότι οι αναστομώσεις των αγγείων έγιναν μετά την ολοκλήρωση της οργανογένεσης του γεννητικού συστήματος.

Αν και η συχνότητα εμφάνισης των ατόμων freemartin στα πρόβατα είναι σχετικά μικρή, εντούτοις το επιστημονικό ενδιαφέρον των μορφολειτουργικών διεργασιών, που σχετίζονται με τη δημιουργία του φύλου, είναι μεγάλο. □

yolked embryo eggs, resulting in the feminization of the male reproductive tract, in direct contrast to what happens in mammals. This fits in neatly with the fact that the sex determination mechanism in birds is the reverse of that in mammals (Nicholas, 1987).

Nowadays it is considered that the cause of freemartinism is the H-Y antigen derived from the XY cells (Ohno et al., 1976). This antigen is transferred from male twin through the placenta vessel anastomoses to the female twin that is masculinized (Wachtel, et al. 1980). Later it was found that this antigen binds to the receptors of undifferentiated XX female fetal gonads resulting in testis organogenesis (Wachtel and Koo, 1981).

It is noticeable that freemartinism has never appeared in water buffalo heifers (Keller and Tandler, 1916). Also some chimaeric mares, which were twins to a male, were fertile (Bouters and Vandeplassche, 1972, Podliachouk et al., 1974). It is remarkable that two cases of chimaeric heifers co-twins to a male were fertile as it is referred by Eldridge and Blazak, 1977 and Smith et al., 1977.

Although the frequency of freemartinism in sheep is relatively low, the scientific interest in sex differentiation is great. □

BIBΛΙΟΓΡΑΦΙΑ - REFERENCES

- Alexander, G. and Williams D. (1964). Ovine freemartins. *Nature* 201: 1296-1298
- Alifakiotis, T.A., J.W. Call and W.C. Foote (1976). Androgen induction of intersexuality in sheep. *Theriogenology* 6: 21-28.
- Basrur, P.K. and Gilman, J.P.W. (1964). A blood culture method for the study of bovine chromosomes. *Nature* 204: 1335-1337.
- Bernischke, K. (1981). Hermaphrodites, freemartins, mosaics and chimaeras in animals. In "Mechanisms of Sex Differentiation in Animals and Man". Chapt. 11 pp. 421-464 edited by C.R. Austin and R.G. Edwards. Academic press
- Bindon, B.M., Piper, L.R., and Nethery, R.D. (1985). Freemartins in Booroola Merino populations. *Proceedings of the Australian Society of Reproduction Biology* 17: 108.
- Bouters, R and Vandeplassche, M. (1972). Twin gestation in the mare: The incidence of placental vascular anastomoses and their influence on the reproductive of heterosexual equine twins. Referred by Marcum, 1974
- Bruere, A.N. and Macnab, J. (1968). A cytogenetical investigation of six intersex sheep, shown to be freemartins. *Res. Vet. Sci.* 9: 170-180
- Cribiu, E.P., Durand, V. and Chaffeaux, S. (1990). Frequency of freemartinism in Booroola Ales Merino ewes lambs. *Recueil de Medecine Veterinaire* 161: 61-68.
- Dabrowski, T., Sysa, P., Jaszczak, K., Keszka, J. (2000). Freemartinism in sheep. A histological analysis of the reproductive system. *Animal Science Papers and Reports. Polish Academy of Sciences. Institute of Genetics and Animal Breeding Jastrzebiek.* 18(1): 43-63.
- Dain, A. (1971). The incidence of freemartinism in sheep. *Journal of Reproduction and Fertility* 24: 91-97.
- Eldridge, F. E. and Blazak, W.F. (1977). Chromosomal analysis of fertile heterosexual twins in cattle. *Journal of Dairy Science* 60: 458-463.
- Fraser Roberts and Greenwood (1928). *Journal of anatomy* 63: 87 (referred by Wilkes et al. 1978).
- Gengozian, N. (1971). Second Conference on experimental Medicine and Surgery of Primates in New York, Karger, Bael (referred by. Kastli, F. and Hall, J.G. 1978).

- Gengozian, N., Batson, J. S., Eide, P. (1964). Cytogenetics. 3: 384 (referred by. Kastli, F. and Hall, J.G. 1978).
- Gengozian, N., Batson, J. S., Greene, C.T.J., Gosslee, D.G. (1969). Transplantation. 8: 633 (referred by Kastli, F. and Hall, J.G. 1978).
- Gill, J.J.B. and Davies, D.A.R. (1991). XX/XY chimerism in infertile sheep of the Cambridge breed. *Genetique Selection et Evolution* 23 (Suppl. 1) 126-130.
- Hanrahan, J.P. (1990). Evidence of single gene effects on ovulation rate in Cambridge and Belclare breeds. Second International Booroola Workshop, Toulouse.
- Herschler, M.S. and Fechheimer, N.S. (1967). The role of sex chromosome chimerism in altering sexual development of mammals. *Cytogenetics* 6: 204-212.
- Jost, A., Chodkiewicz, M. and Mauleon, P. (1963). Intersexualite du foetus de veau produite par des androgens. Comparison entre l'hormone foetale responsable du freemartinisme et l'hormone testiculaire adulte. *C.R. Acad. Sci. (Paris)* 256: 274-276.
- Jost, A., Vigier, B. and Prepin, J. (1972). Freemartins in cattle: the first steps of sexual organogenesis. *Journal of Reproduction and Fertility* 29: 349-379.
- Kanagawa, H., Muramoto, J., Kawata, K. and Ishikawa, T. (1965). Chromosome studies on heterosexual twins in cattle. I. Sex-chromosome chimerism (XX/XY). *Jap. J. Vet. Res.* 13: 33-42.
- Kastli, F. and Hall, J.G. (1978). Cattle twins and freemartin diagnosis. *The Veterinary Record* 102: 80-83.
- Keller, K. and Tandler, J. (1916). Ueber das Verhalten der Eihäute bei der Zwillingsträchtigkeit des Rindes. *Wien. Tierärztl. Mschr.* 3: 513-527
- Lillie, F. R. (1916). The theory of the freemartin. *Science* 43: 611-613.
- Long, S.E. (1980). Some pathological conditions of the reproductive tract of the ewe. *Veterinary Record* 106: 175-176.
- Marcum, J.B. (1974). The freemartin syndrome. *Animal Breeding Abstracts* 42: 227-242.
- Matejka, J.B., Crihiu, E.P., Ricordeau, G. and Chaffeaux, X.S. (1987). Frequency of freemartins in Romanov ewes. *Recueil de Medecine Veterinaire* 163: 635-638.
- McEntee, K. (1990). *Reproductive Pathology of Domestic Animals*. San Diego Academic Press. Pp 14-19.
- Mellor, D. J. (1969): Vascular anastomosis and fusion of foetal membranes in multiple pregnancy in the sheep. *Res. Vet. Sci.* 10: 361-367.
- Menegatos, J., Chadio, S., Dosopoulos, V., Kalogiannis, D., Xylouri, E. (2003). Ovarian and thyroid activity of the Lacaune ewes breed during the year in Greece *Journal of the Hellenic veterinary medical society* 54(3): 209-220
- Menegatos, J., Loukas, M., Pitoulis, S., Xyouri, E., Chadio, S., Diamantopoulou, E., Stoforos, E. (1984). A case of intersex (sex-reverse) in Zaanen goats. Their heredity, cytogenetics, anatomy and endocrinology. 3rd Greek Veterinary Congress 23: 70-71
- Muller, A., De Grouchy, J., Garreta, M., Andre, J., Roubin, M., Moullek, J., (1974). *Annales de Genetique* 17: 23.
- Nicholas, F.W. (1987). "Veterinary Genetics" pp. 143-151. Oxford Science Publications.
- Ohno, S., Christian, L.D., Wachtel S.S. and Koo G.C. (1976). Hormone-like role of H-Y antigen in bovine freemartin gonad. *Nature* 261: 597-599.
- Padeh, B., Wysoki, M., Ayalon, N. And Soller, M. (1965). An XX/XY hermaphrodite in the goat. *Israel Journal Medicine Science* 2: 1008-1012.
- Papachristoforou, C., Mavrogenis, A.P., Toumazos, P., Hatjicostis, A., and Ferguson-Smith, M.A. (2003). Sex ratio and freemartinism in Chios sheep. *EAAP-54th Annual Meeting, Rome. Book of Abstracts*, pag. 29.
- Podliachouk, L., Vandeplasseche, M. and Bouters, R. (1974). Gestation gernellaire, chimerisme et freemartinisme chez le cheval. *Acta Zool. Path. Antwerp.* 58: 13-28.
- Robinson, T.J. (1957): In "Progress in the Physiology of Domestic Animals" (J. Hammond, ed.), Butterworths London, Vol 3: 793-904.
- Smith, G.S., Van Camp, S.D. and Basrur, P.K. (1977). A fertile female co-twin to a male calf. *Can Vet. J.* 18: 287-289.
- Smith, K.C., Parkinson, T.J., Long, S.E. and Barr, F.J. (2000). Anatomical, cytogenetic and behavioural studies of freemartin ewes. *The Veterinary Record* 146(20): 574-578.
- Spedding, R.N. and Dobson, H. (1989). Diagnosis of freemartinism in sheep. *The Veterinary Record* 123: 18-19.
- Szatkowska, I. (1995). Frequency of lemphocyte XX/XY chimerism in Leine sheep coming from heterosexual twin multiple births. *Journal of Applied Genetics* 36: 373-378.
- Tandler, J. and Keller, K. (1911). Ueber das Verhalten des Chorions bei verschiedengeschlechtlicher Zwillingsgravidität des Rindes und über die Gravidät entstammen. *Dtsch. Tierärztl. Wschr.* 10: 148-149.
- Vainas, E., Boscos, C., Lekkas, S. (1992). Evaluation of fertility of heterosexual twin heifers by means of cytogenetic analysis. *Bulletin of the Hellenic Veterinary Medical Society* 43: 53-58.
- Wachtel, S.S. and Koo, G.C. (1981). H-Y antigen in gonadal differentiation. In "Mechanisms of Sex Differentiation in Animals and Man". Chapt. 7 pp. 255-299 edited by C.R. Austin and R.G. Edwards. Academic press
- Wachtel, S.S., Hall, J.L., Muller, U., Chaganti, R.S. (1980). Serum-borne H-Y antigen in the fetal bovine freemartin. *Cell* 21: 917-929.
- Wachtel, S.S., Koo, G.C. and Boyse, E.A. (1977). Evolutionary conservation of H-Y ("male") antigen. *Nature* 254: 270-272.
- Wilkes, P.R., Munro, I.B., Wijeratne, W.V.S. (1978). Studies on a sheep freemartin. *The Veterinary Record* 102: 140-142.