

Journal of the Hellenic Veterinary Medical Society

Vol 55, No 4 (2004)



Contemporary aspects on the immunopathogenesis of pemphigus group in the dog

E. M. PAPADOGIANNAKIS (E. I. ΠΑΠΑΔΟΓΙΑΝΝΑΚΗΣ)

doi: [10.12681/jhvms.15128](https://doi.org/10.12681/jhvms.15128)

To cite this article:

PAPADOGIANNAKIS (E. I. ΠΑΠΑΔΟΓΙΑΝΝΑΚΗΣ) E. M. (2017). Contemporary aspects on the immunopathogenesis of pemphigus group in the dog. *Journal of the Hellenic Veterinary Medical Society*, 55(4), 319–323. <https://doi.org/10.12681/jhvms.15128>

Σύγχρονες απόψεις πάνω στην ανοσοπαθγένεια της ομάδας της πέμφιγας στο σκύλο

Ε.Ι. Παπαδογιαννάκης

ΠΕΡΙΛΗΨΗ. Τα αυτοάνοσα νοσήματα της επιδερμίδας στο σκύλο δημιουργούνται από την ενεργοποίηση του ανοσοποιητικού συστήματος απέναντι σε αυτοαντιγόνα, που αποτελούν δομικά συστατικά των συνδέσεων μεταξύ των κερατινοκυττάρων. Τελικό αποτέλεσμα είναι η πρόκληση ακανθόλυσης που χαρακτηρίζει τις δερματοπάθειες αυτές. Με την ανασκόπηση αυτή δίδονται λεπτομέρειες πάνω στην ανοσοπαθγένεια καθεμιάς από τις πέμφιγες και τους μηχανισμούς που διέπουν την ακανθόλυση. Στα αυτοάνοσα νοσήματα της επιδερμίδας περιλαμβάνονται η φυλλώδης, η κοινή, η πανεπιδερμική φλυκταινώδης, η ερυθρηματώδης, η παρανεοπλασματική και η φαρμακευτική πέμφιγα. Οι σύγχρονες ανοσοπαθολογιοανατομικές και μοριακές τεχνικές έχουν συμβάλει σημαντικά στην κατανόηση της παθογένειας των δερματοπαθειών της ομάδας της πέμφιγας, ενώ παράλληλα αυξάνουν την προοπτική για αποτελεσματικότερα θεραπευτικά σχήματα με βάση τα κλινικά και μοριακά χαρακτηριστικά τους.

Λέξεις ευρετηρίασης: επιδερμίδα, πέμφιγα, σκύλος, ανοσοπαθγένεια

ΕΙΣΑΓΩΓΗ

Αυτοανοσία είναι η απώλεια της ικανότητας του ανοσοποιητικού συστήματος να αναγνωρίζει τα σωματικά αντιγόνα (αυτοαντιγόνα), χωρίς όμως να ενεργοποιείται εναντίον τους. Η ανοσολογική ανοχή λαμβάνει χώρα στο θύμο αδένα για τα Τ-λεμφοκύτταρα ή στο μυελό των οστών για τα Β-λεμφοκύτταρα. Στο θύμο αδένα με το μηχανισμό της **θετικής** επιλογής επιλέγονται τα λεμφοκύτταρα, εκείνα που αναγνωρίζουν διάφορα αυτοαντιγόνα σε συνδυασμό με τα μόρια του Μείζονος Συμπλέγματος Ισοσυμβατότητας I και II (MHC-I, MHC-II). Στην **αρνητική** επιλογή, τα λεμφοκύτταρα που αναγνωρίζουν αυτοαντιγόνα με μεγάλη χημική συνάφεια, αποκλείονται από την κυκλοφορία του αίματος και στη συνέχεια καταστρέφονται με το μηχανισμό της απόπτωσης (Day 1999, Affolter 2000, Olivry 2000).

Έδρα Κτηνιατρικής Δημόσιας Υγείας,
Εθνική Σχολή Δημόσιας Υγείας, Αθήνα

Ημερομηνία υποβολής: 15.06.2004
Ημερομηνία εγκρίσεως: 19.10.2004

Contemporary aspects on the immunopathogenesis of pemphigus group in the dog

Papadogiannakis E.I.

ABSTRACT. Autoimmune diseases of the canine epidermis originate from the activation of the immune system against some adhesion molecules, which link the keratinocytes. Epidermal autoimmunity eventually induces acantholysis, which is the pathological hallmark of these skin diseases. In this review article, a thorough analysis of the immunopathogenesis for each of these skin diseases has been attempted along with the mechanisms that modulate the process of acantholysis. Epidermal autoimmune diseases in the dog include pemphigus foliaceus, vulgaris, panepidermal pustular, erythematosus, paraneoplastic and pharmaceutical. The recent advances in immunopathological and molecular techniques have markedly facilitated the understanding of their pathogenesis, thus giving the opportunity for the development of new therapeutic strategies that may lead to their successful treatment.

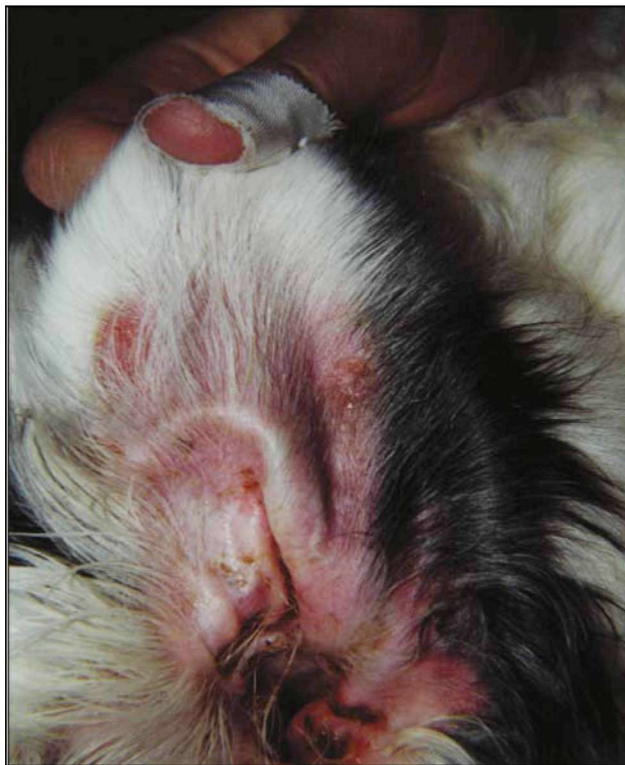Key words: epidermis, pemphigus, dog, immunopathogenesis

Σε μοριακό επίπεδο, οι μηχανισμοί που προκαλούν αυτοανοσία στο δέρμα έχουν άμεση σχέση με τα γονίδια του MHC και εκείνα που κωδικοποιούν τις πρωτεΐνες της κυτταρικής απόπτωσης. Επιπλέον, ενδέχεται να συμμετέχουν η απελευθέρωση απομονωμένων από το ανοσοποιητικό σύστημα αυτοαντιγόνων, η παρουσίαση νέων ενδοκυτταρικών επιτόπων που σχηματίζονται κατά την εξεργασία της φλεγμονής, η εμφάνιση ανενεργών Τ-λεμφοκυττάρων εξαιτίας της παρουσίας αυτοαντιγόνων του δέρματος από μη επαγγελματικά αντιγονοπαρουσιαστικά κύτταρα, η μοριακή ομοιότητα ορισμένων πεπτιδίων διαφόρων μικροοργανισμών με εκείνη των αυτοαντιγόνων και η ανοσολογική αντίδραση απέναντι σε τροποποιημένα αυτοαντιγόνα (Janeway and Travers 1997, Steinman 1995, Olivry 2000).

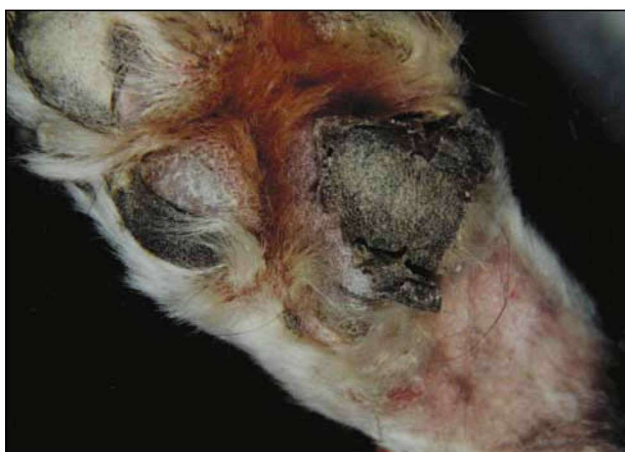Τα αυτοάνοσα νοσήματα της επιδερμίδας συνιστούν

Dept. of Veterinary Public Health
National School of Public Health, Athens

Submission date: 15.06.2004
Approval date: 19.10.2004



Εικόνα 1. Ερύθημα, διαβρώσεις και εφελκίδες στην έσω επιφάνεια του περουργίου του αυτιού σε σκύλο με φυλλώδη πέμφιγα.

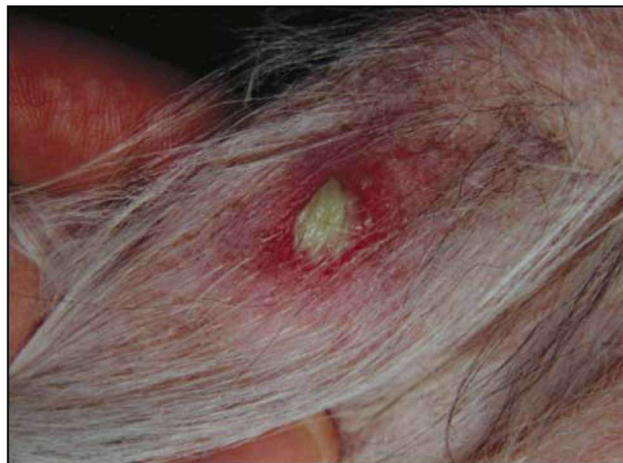

Εικόνα 2. Ερύθημα, υπερκεράτωση και επιδερμική αποκόλληση στα πελματικά φύματα του σκύλου της εικόνας 1.

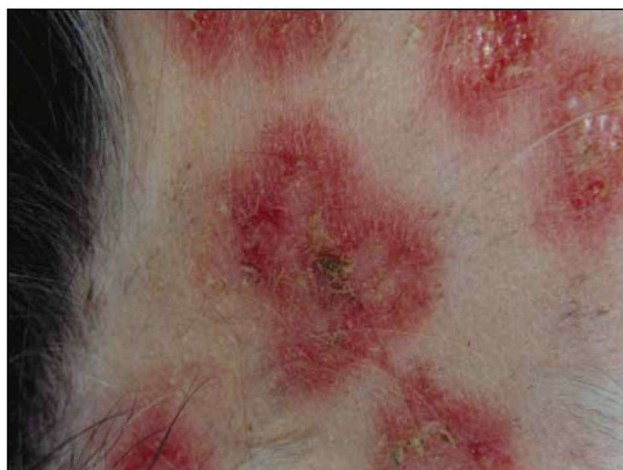την ομάδα της πέμφιγας, στην οποία περιλαμβάνονται η φυλλώδης πέμφιγα, η κοινή πέμφιγα, η πανεπιδερμική φλυκταινώδης ή βλαστική πέμφιγα, η ερυθματώδης πέμφιγα, η παρανεοπλασματική πέμφιγα και ενδεχομένως η φαρμακευτική πέμφιγα.

ΦΥΛΛΩΔΗΣ ΠΕΜΦΙΓΑ

Πρόκειται για τη συχνότερη μορφή πέμφιγας (Werner et al.1983, Scott et al.1987), στην οποία οι φυλές *Akita*, *Chow-Chow*, *Shetland sheepdog*, *Bearded collie*, *Newfoundland* και *Doberman* παρουσιάζουν ιδιαίτερη προδιάθεση (Day 1999, Olivry and Chan 2001). Στην αρχή



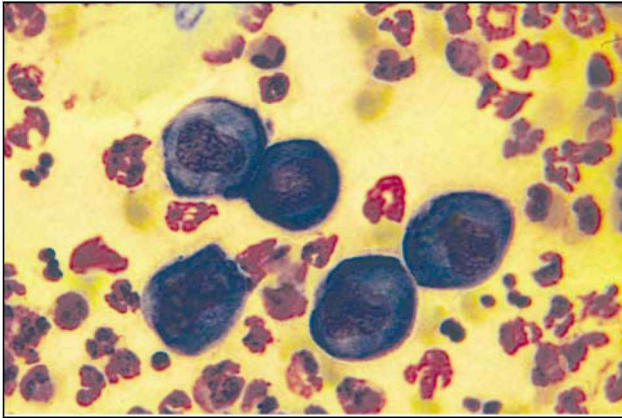
Εικόνα 3. Φλύκταινα με ερυθματώδη άλω στο δέρμα του σκύλου της εικόνας 1.



Εικόνα 4. Ερύθημα, επιδερμική αποκόλληση και εφελκίδες στο δέρμα του σκύλου της εικόνας 1.

της εξέλιξης της πέμφιγας αυτής εμφανίζονται φλύκταινες που γρήγορα μεταπίπτουν σε διαβρώσεις και εφελκίδες (εικόνες 1, 2, 3, 4) (Ihrke et al. 1985, Rosenkrantz 1993, Scott et al.2001).

Στη φυλλώδη πέμφιγα δημιουργούνται κυρίως IgG αυτοαντισώματα κατά της δεσμογλεΐνης 1 των δεσμοσωμάτων των κερατινοκυττάρων, με τελικό αποτέλεσμα το σχηματισμό φυσαλλίδων, φλυκταινών και την εμφάνιση ακανθολυτικών κυττάρων (Εικόνα 5) (Garrod et al. 1996, Suter et al. 1998). Στα δεσμοσώματα, που συνδέουν μεταξύ τους τα κερατινοκύτταρα, η δεσμογλεΐνη 1 αποτελεί βασική δομική πρωτεΐνη. Στην εξεργασία της ακανθολυσης συμμετέχουν η αποτροπή της συγκολλητικής λειτουργίας των δεσμοσωμάτων, όταν τα αυτοαντισώματα ενωθούν με τη δεσμογλεΐνη 1, η ένωση των αυτοαντισωμάτων με τη δεσμογλεΐνη 1, με αποτέλεσμα την ενδοκυττάρωση των δεσμοσωμάτων και ο διαχωρισμός των δεσμοσωμάτων με την αποκόλληση της πλακοσφαιρίνης (δομική πρωτεΐνη της πλάκας του δεσμοσώματος) από το ενδοκυτταρικό τμήμα της δεσμογλεΐνης 1.



Εικόνα 5. Παρουσία ακανθολυτικών κυττάρων σε επίχρισμα από πύο φλύκταινας, σε σκύλο με φυλλώδη πέμφιγα (χρώση Haemacolor, x 400).

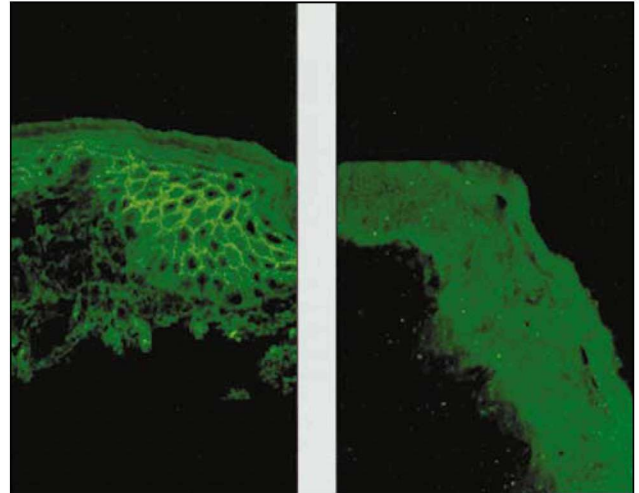
Επιπλέον, η φωσφορυλίωση της φωσφολιπάσης C, που μεταδίδει το σήμα στο εσωτερικό του κυττάρου για την έκφραση του ενεργοποιητή του πλασμινογόνου και του υποδοχέα του, ενεργοποιεί την πλασμίνη στην επιφάνεια των κερατινοκυττάρων, μέσω της οποίας επιτυγχάνεται η πρωτεόλυση των δεσμοσωμάτων. Τέλος, η ενεργοποίηση των κερατινοκυττάρων, απελευθερώνει το χημειοτακτικό παράγοντα των ουδετερόφιλων ιντερλευκίνη 8 (IL-8), ενώ τα ίδια τα ουδετερόφιλα επιτείνουν την ακανθόλυση λόγω της δράσης των πρωτεασών και των κυτταροκινών τους πάνω στα δεσμοσώματα (Lin and Mascar 1997, Day 1999, Olivry 2000).

Σήμερα είναι γνωστό ότι τα δεσμοσώματα και τα ημι-δεσμοσώματα δεν είναι στατικές κατασκευές, όπως εξάλλου και η επιδερμίδα εξαιτίας του συνεχούς πολλαπλασιασμού και της διαδοχικής μετακίνησης των κυττάρων της βασικής στοιβάδας προς την ακανθώδη, την κοκκιώδη και τελικά την κεράτινη στοιβάδα. Κατά τη διεργασία αυτή απαιτείται η επανειλημμένη αποδόμηση και επανένωση των δεσμοσωμάτων και των ημιδεσμοσωμάτων (Kwochka 1993).

Για τους μηχανισμούς που ρυθμίζουν τη φυσιολογική αποδόμηση και επανένωση των δεσμοσωμάτων υποστηρίζεται ότι στη φυλλώδη πέμφιγα τα κατά της δεσμογλείνης 1 αυτοαντισώματα παρεμβαίνουν, με άγνωστο ακόμη τρόπο, στη φυσιολογική διεργασία επανένωσης των δεσμοσωμάτων, με τελικό αποτέλεσμα την ακανθόλυση (Suter et al, 1998).

Με την ακανθόλυση προκαλείται φλεγμονή, σχηματίζονται ενδοεπιδερμικές φυσαλλίδες και στη συνέχεια άσηπτες φλύκταινες με τη χημειοταξία των ουδετερόφιλων και δημιουργούνται ενδοεπιδερμικά ρήγματα στο άνω τριτημόριο της επιδερμίδας.

Η ετερογένεια στην έκφραση του επιτόπου της δεσμογλείνης 1 μεταξύ των διαφόρων ζωικών ειδών εξηγεί το αρνητικό αποτέλεσμα της δοκιμής του έμμεσου ανοσοφθορισμού σε περίπτωση μη χρησιμοποίησης ομόλογων αντιδραστηρίων (Εικόνα 6) (Udey and Stanley, 1999).



Εικόνα 6. Έμμεσος ανοσοφθορισμός (IIF) με ανθρώπινο ορό από ασθενή με φυλλώδη πέμφιγα. Η δοκιμή είναι θετική σε ανθρώπινη επιδερμίδα (A) και αρνητική σε επιδερμίδα σκύλου (B) (Suter et al. 1998).

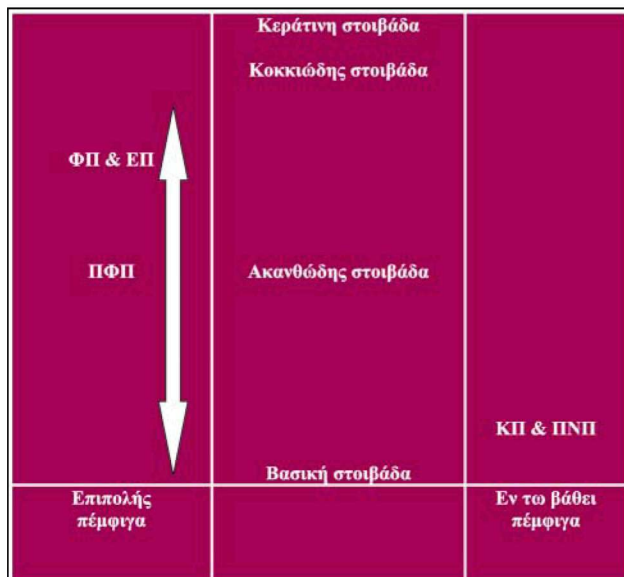
ΚΟΙΝΗ ΠΕΜΦΙΓΑ

Πρόκειται για σπάνια δερματοπάθεια των ενήλικων και υπερήλικων κυρίως ζώων στην οποία δεν έχει διαπιστωθεί προδιάθεση ως προς τη φυλή ή το φύλο (Scott et al. 1987, Carlotti et al. 1999, Scott et al. 2001). Οι δερματικές αλλοιώσεις χαρακτηρίζονται από ερύθημα, διαβρώσεις, έλκη, φολίδες και εφελκίδες. Φυσαλλίδες, πομφόλυγες και φλύκταινες παρατηρούνται μόνο σπάνια, ενώ σε ορισμένα ζώα οι αλλοιώσεις εντοπίζονται στα πελματικά φύματα ή στη βάση των νυχιών (Olivry et al. 1992, Carlotti et al. 1999). Η σημαντικότερη διαφορά της κοινής από τη φυλλώδη πέμφιγα είναι η προσβολή των βλεννογόνων και των βλεννογονοδερματικών ορίων στην πρώτη.

Στην κοινή πέμφιγα τα κατά βάση IgG αυτοαντισώματα στρέφονται κατά της δεσμογλείνης 1 και της δεσμογλείνης 3 στο δέρμα, ενώ στους βλεννογόνους μόνο κατά της δεσμογλείνης 3 (Amagai et al. 1991, Iwasaki et al. 1997). Το αποτέλεσμα είναι η ρήξη των δεσμοσωμάτων και ο σχηματισμός φυσαλλίδων και διαβρώσεων-ελκών, καθώς και η αποκόλληση της επιδερμίδας αμέσως πάνω από τη βασική στοιβάδα (Εικόνα 7) (Wurms et al. 1994). Ο μηχανισμός της ακανθόλυσης και οι συνέπειές του είναι παρόμοιος με εκείνον της φυλλώδους πέμφιγας. Επειδή η δεσμογλείνη 3, που αποτελεί τη βασική δομική πρωτεΐνη των δεσμοσωμάτων στους βλεννογόνους, εντοπίζεται στο κατώτερο τμήμα της επιδερμίδας, η προσβολή της εξηγεί τη διαφορετική εντόπιση των αλλοιώσεων και τη βαρύτερη κλινική της εικόνα σε σύγκριση με τη φυλλώδη πέμφιγα.

ΠΑΝΕΠΙΔΕΡΜΙΚΗ ΦΛΥΚΤΑΙΝΩΔΗΣ ΠΕΜΦΙΓΑ

Στη σπάνια αυτή δερματοπάθεια δεν έχει βρεθεί μέχρι σήμερα προδιάθεση ως προς τη φυλή, το φύλο ή την ηλικία (Wurms et al. 1994, Suter et al. 1998). Εντύπωση προκαλεί η μορφολογική αλληλοεπικάλυψη μεταξύ των



Εικόνα 7. Σχηματική παράσταση των διαφόρων μορφών πέμφιγας στο σκύλο. ΦΠ: Φυλλώδης πέμφιγα, ΚΠ: Κοινή πέμφιγα, ΠΦΠ: Πανεπιδερμική φλυκταινώδης πέμφιγα, ΠΝΠ: Παρaneoπλασματική πέμφιγα, ΕΠ: Ερυθηματώδης πέμφιγα (Olivry 2000, τροπ/νος)

δερματικών αλλοιώσεων της φυλλώδους και της πανεπιδερμικής φλυκταινώδους πέμφιγας, στην οποία, όμως, η κατανομή των αλλοιώσεων είναι περισσότερο εντοπισμένη (Wurms et al. 1994). Ορισμένοι ερευνητές εξακολουθούν να πιστεύουν ότι η δερματοπάθεια αυτή αποτελεί παραλλαγή της φυλλώδους ή της ερυθηματώδους πέμφιγας (Scott et al. 2001). Παρά το γεγονός ότι η παθογένειά της είναι παρόμοια με εκείνη της φυλλώδους πέμφιγας, η ακανθόλυση συνήθως αφορά σε όλο το πάχος της επιδερμίδας (Εικόνα 7) (Olivry 2000).

ΕΡΥΘΗΜΑΤΩΔΗΣ ΠΕΜΦΙΓΑ

Στην πέμφιγα αυτή οι φυλές *Collie* και *German shepherd* παρουσιάζουν ιδιαίτερη προδιάθεση, χωρίς να έχει διαπιστωθεί κάτι ανάλογο ως προς το φύλο ή την ηλικία (Scott et al. 1987, Scott et al. 2001). Η ερυθηματώδης θεωρείται (Scott et al. 1980, Fukuda et al. 1998) παραλλαγή της φυλλώδους πέμφιγας, στην οποία συνυπάρχουν ορισμένα ιστοπαθολογικά και ανοσοπαθολογοανατομικά στοιχεία του ερυθηματώδη λύκου. Η υπόθεση όμως αυτή δεν έχει επιβεβαιωθεί με τη χρησιμοποίηση σύγχρονων ανοσολογικών τεχνικών (Olivry 2000). Οι δερματικές αλλοιώσεις, που περιορίζονται κατά κύριο λόγο στην κεφαλή, περιλαμβάνουν τις φλύκταινες, τις διαβρώσεις, τα έλκη και τις εφελκίδες (πρόσωπο, πτερύγια των αυτιών). Στο ακρορύνιο παρατηρούνται απώλεια του φυσιολογικού διατετραγωνισμού, αποχρωματισμός, ερύθημα, διαβρώσεις και έλκη (Scott et al. 1980, Scott et al. 1987, Scott et al. 2001).

Τα αυτοαντιγόνα, απέναντι στα οποία δημιουργούνται τα ανάλογα αυτοαντισώματα, παραμένουν μέχρι

στιγμής άγνωστα. (Suter et al. 1998). Στο σκύλο έχει διαπιστωθεί η ύπαρξη φωτοευαίσθητης υποομάδας της φυλλώδους πέμφιγας, στην οποία τα αυτοαντισώματα στρέφονται κατά της δεσμογλεΐνης 1 με ιστοπαθολογική και ανοσοϊστοχημική εικόνα παρόμοια με εκείνη της κλασικής φυλλώδους πέμφιγας (Iwasaki and Maeda, 1997).

Στην ιστοπαθολογική εξέταση συνήθως παρατηρούνται ενδοκοκκιδείς ή υποκεράτιες φλύκταινες και ακανθόλυση, ενώ σε ορισμένα ζώα παρατηρείται και λειχηνοειδής λεμφοπλάσμοκυτταρική δερματίτιδα και εναπόθεση ανοσοσφαιρινών στα μεσοκυττάρια διαστήματα της επιδερμίδας και κατά μήκος της βασικής μεμβράνης με τη μέθοδο του άμεσου ανοσοφθορισμού (Scott et al. 1987, Suter et al. 1998).

ΠΑΡΑΝΕΟΠΛΑΣΜΑΤΙΚΗ ΠΕΜΦΙΓΑ

Αυτή εμφανίζεται πολύ σπάνια στην πράξη και έχει άμεση σχέση με διάφορα νεοπλάσματα των εσωτερικών οργάνων, γεγονός που θα μπορούσε να εξηγήσει την απουσία προδιάθεσης ως προς τη φυλή, το φύλο ή την ηλικία. Οι αλλοιώσεις χαρακτηρίζονται από εκτεταμένες και έντονες διαβρώσεις και έλκη στη στοματική κοιλότητα, τα βλεννογονοδερματικά όρια και το δέρμα του προσώπου (Lemmens et al.1998).

Στη δερματοπάθεια αυτή δημιουργούνται αυτοαντισώματα (IgG) κατά της ενβοπλακίνης (210 kDa) και της περιπλακίνης (190 kDa) στην πλάκα των δεσμοσωμάτων (de Bruin et al.1999). Παρά την αιτιολογική σύνδεση με διάφορα κακοήγη νεοπλάσματα, ο ακριβής μηχανισμός της δημιουργίας αυτοαντισωμάτων δεν έχει διευκρινισθεί. Πάντως πιθανολογείται ότι σχετίζεται με διαταραχή της θετικής ή της αρνητικής επιλογής των T-λεμφοκυττάρων στο θύμο αδέν, λόγω της νεοπλασματικής εξεργασίας του τελευταίου. Η ιστοπαθολογική εξέταση των βιοψιών από το δέρμα ενισχύει την πιθανότητα αυτή με τη διαπίστωση αποπτωτικών και ακανθολυτικών κεραινοκυττάρων πάνω από τη βασική στοιβάδα της επιδερμίδας. Οι παραπάνω αλλοιώσεις είναι συμβατές με εκείνες του πολύμορφου ερυθήματος και της κοινής πέμφιγας, αντίστοιχα (Lemmens et al. 1998). Οι μηχανισμοί ακανθόλυσης και οι συνέπειές της προφανώς μοιάζουν με εκείνους της φυλλώδους πέμφιγας.

ΦΑΡΜΑΚΕΥΤΙΚΗ ΠΕΜΦΙΓΑ

Και στη σπάνια αυτή πέμφιγα δε φαίνεται να υπάρχει προδιάθεση ως προς τη φυλή, το φύλο ή την ηλικία. Οι δερματικές αλλοιώσεις είναι παρόμοιες με εκείνες που παρατηρούνται στη φυλλώδη και την ερυθηματώδη πέμφιγα (White et al. 2002).

Για την αδιαμφισβήτητη επιβεβαίωση της φαρμακευτικής πέμφιγας απαιτούνται επιπρόσθετα επιδημιολογικά, φαρμακολογικά και ανοσολογικά δεδομένα. Σύμφωνα με ορισμένους ερευνητές (Olivry, 2000), ο ανοσοπαθογενετικός μηχανισμός δεν έχει αποκαλυφθεί πλήρως, αν και κατά καιρούς έχουν διατυπωθεί διάφορες υποθέσεις αναφορικά με την ακανθόλυση, τουλάχιστον όσον αφορά

στον άνθρωπο. Συγκεκριμένα, το φάρμακο προσκολλάται στην κυτταρική μεμβράνη των κερατινοκυττάρων, με αποτέλεσμα την ανεπαρκή μεταξύ τους σύνδεση ή την αλλαγή διάταξης των επιφανειακών αντιγόνων και τη δημιουργία αυτοαντισωμάτων (Wolf and Ruocco, 1997). Το φάρμακο θα μπορούσε να προκαλέσει καταστολή των αναστολέων του ενεργοποιητή του πλασμινογόνου και αναστολή των ενζύμων που είναι απαραίτητα για την κερατινοποίηση (Lombardi et al. 1993). Τα περισσότερα φάρμακα που ενοχοποιούνται στην πρόκληση φαρυμακευτικής πέμφιγας περιέχουν ομάδες θειόλης (-SH) στο μόριό τους (Brenner et al. 1993).

ΕΠΙΛΟΓΟΣ

Οι σύγχρονες εξελίξεις στις ανοσολογικές τεχνικές και τη μοριακή βιολογία έχουν οδηγήσει στη διαπίστωση νέων κλινικών οντοτήτων ή έχουν επιτρέψει την ανακατάταξη των αυτοάνοσων νοσημάτων της επιδερμίδας του σκύλου, ενώ παράλληλα ρίχνουν φως σε αρκετά “σκοτεινά” σημεία της παθογένειάς τους. Η ακριβής διάκριση των διαφόρων μορφών της πέμφιγας στο σκύλο, με βάση τη μοριακή τους δομή, καθιστά ασφαλέστερη την πρόγνωση και προσανατολίζει τον κλινικό κτηνίατρο σε αποτελεσματικότερα θεραπευτικά σχήματα. □

ΒΙΒΛΙΟΓΡΑΦΙΑ - REFERENCES

- Affolter V.K (2000) The skin immune system, Proceedings of the Workshop on skin immunology organized by ESVD, France, pp:65-93.
- Amagai M., Klaus-Kontum V. and Stanley J.R. (1991) Autoantibodies against a novel epithelial in pemphigus vulgaris, a disease of cell adhesion. *Cell*, 67: 869-877.
- Brenner S., Walt R. and Ruocco V. (1993) Drug-induced pemphigus I.A survey, *Clinics in Dermatology*, 11: 501-505.
- Carlotti D., Terrier S., Collinot C. and Dierrat C. (1999) Pemphigus vulgaris in the dog: a report of 8 cases, Proceedings of the AAVD/ACVD Annual Meeting, Maui, Hawaii, pp: 21-22.
- Day M.J. (1999) *Clinical Immunology of the Dog and Cat*, Manson Publishing, UK.
- de Bruin A., Muller E., Wyder M., Auhalt G.J, Lemmens P., Suter M.M (1999) Periplakin and envoplakin are target antigens in canine and human paraneoplastic pemphigus, *Journal of the American Academy of the Dermatology*, 40:682-685.
- Fukuda E et al. (1998) Pemphigus erythematosus in a Shetland sheepdog, *J Vet Med (Tokyo)* 51:24
- Garrod D., Chidgey M. and North A. (1996) Desmosomes: Differentiation, development, dynamics and disease. *Curr Opin Cell Biol*, 8:670-678.
- Ihrke P.J., Stannard A.A, Ardans A.A and Griffin C.E. (1985) Pemphigus foliaceus in dogs: a review of 37 cases, *Journal of the American Veterinary Association*, 186: 59-66.
- Iwasaki T. and Maeda Y. (1997) The effect of ultraviolet (UV) on the severity of canine pemphigus erythematosus, Proceedings of the AAVD/ACVD Annual Meeting, Nashville, TN, p: 86.
- Iwasaki T., Shimizu M., Obata H. et al. (1997) Detection of canine pemphigus foliaceus autoantigen by immunoblotting, *Veterinary Immunology and Immunopathology*, 59: 1-10.
- Janeway C.A and Travers P. (1997) *Immunobiology, The immune system in health and disease*, 3rd edition, Current Biology and Garland Publ., London, UK.
- Kwochka K.W (1993) Keratinization Abnormalities: Understanding the mechanisms of scale formation, *Advances in Veterinary Dermatology*, volume 2, Pergamon Press, pp:91-111.
- Lemmens P., de Bruin A., Demenlemeister J., Wyder M., Suter M.M. (1998) Paraneoplastic pemphigus in a dog. *Veterinary Dermatology*, 9: 127-134.
- Lin M.S and Mascar J.M.J. (1997) The desmosomes and hemidesmosome in cutaneous autoimmunity, *Clin Exp Immunol* 107 (suppl1): 9-15.
- Lombardi M.L., de Angelis E., Rossano F. and Ruocco V. (1993) Imbalance between plasminogen activator and its inhibitors in thiol-induced acantholysis, *Dermatology*, 186: 118-122.
- Olivry T. (2000) Mechanisms of Autoimmunity- Current concepts and Pemphigus in Domestic animals: comparative aspects, Proceedings of the workshop on Skin Immunology organized by the ESVD, Saint-Paul de Vence, France pp: 109-130.
- Olivry T. and Chan L.S (2001) Autoimmune blistering dermatoses in domestic animals, *Clinics in Dermatology*, 19: 750-760.
- Olivry T., Ihrke P.J. and Atlee B.A. (1992) Pemphigus vulgaris lacking mucosal involvement in a German shepherd dog: possible response to heparin therapy, *Veterinary Dermatology*, 3: 79-84.
- Rosenkrantz W.S (1993) Pemphigus foliaceus. In: Griffin et al. (eds): *Current Veterinary Dermatology*, Mosby-Year Book, St. Louis, USA, pp:141
- Scott D.W, Miller W.H., Lewis R.M., Manning T.O and Smith C.A (1980) Pemphigus erythematosus in the dog and the cat, *JAAHA*, 16: 815-823.
- Scott D.W., Walton D.K., Slater M.R., Smith C.A and Lewis R.M. (1987) Immune-mediated dermatoses in domestic animals: Ten years after-part I, *Compendium on Continuing Education for Practicing Veterinarian*, 9: 424-434.
- Scott D.W., Miller W.H. and Griffin C.E (2001) Immune mediated disorders In: *Small Animal Dermatology*, 6th edition, W.B.Saunders Co, Philadelphia, pp:667-779.
- Steinman L. (1995) Escape from “Horror Autotoxicus”: pathogenesis and treatment of autoimmune diseases, *Cell*, 80: 7-10.
- Suter M.M, de Bruin A., Wyder M., Wurm S., Credille K., Cramer F.M and Muller E. (1998) Autoimmune diseases of Domestic animals: an update. In: K.W.Kwochka, T.Willemsse and C.V Tscharnner (eds): *Advances in Veterinary Dermatology*, vol.3, Butterworth Heinemann, Oxford pp: 321-334.
- Udey M.C and Stanley J.R. (1999) Pemphigus -Diseases of antidesmosomal autoimmunity, *JAMA* 282: 572-576.
- Werner L.L., Brown K.A and Halliwell R.E.W. (1983) Diagnosis of autoimmune skin diseases in the dog: correlation between histopathologic, direct immunofluorescence and clinical findings, *Veterinary Immunology and Immunopathology*, 5: 47-64.
- White S.D., Carlotti D.N., Pin D., Bonenberger T., Ihrke P.J Monet E., Nishifuji K., Iwasaki T. and Papich M.G (2002) Putative drug-related pemphigus foliaceus in four dogs, *Veterinary Dermatology*, 13: 195-202.
- Wolf R. and Ruocco V. (1997) Gaining more insight into the pathomechanisms of thiol-induced acantholysis, *Medical Hypotheses*, 48: 107-110.
- Wurms S., Mattise A.W. and Dustan R.W. (1994) Comparative pathology of pemphigus in dogs and humans. *Clinics in Dermatology*, 12: 515-524.