ePublishing

Journal of the Hellenic Veterinary Medical Society

Vol 55, No 4 (2004)



The most important Myxosparean parasite species affecting cultured Mediterranean fish

E. GOLOMAZOU (ΓΚΟΛΟΜΑΖΟΥ Ε.), E. KARAGOUNI (ΚΑΡΑΓΚΟΥΝΗ Ε.), F. ATHANASSOPOULOU (ΑΘΑΝΑΣΟΠΟΥΛΟΥ Φ.)

doi: 10.12681/jhvms.15145

To cite this article:

GOLOMAZOU (ΓΚΟΛΟΜΑΖΟΥ Ε.) E., KARAGOUNI (ΚΑΡΑΓΚΟΥΝΗ Ε.) E., & ATHANASSOPOULOU (ΑΘΑΝΑΣΟΠΟΥΛΟΥ Φ.) F. (2017). The most important Myxosparean parasite species affecting cultured Mediterranean fish. *Journal of the Hellenic Veterinary Medical Society*, *55*(4), 342–352. https://doi.org/10.12681/jhvms.15145

https://epublishing.ekt.gr | **e-Publisher:** EKT | **Downloaded at:** 22/12/2025 17:06:04

ΠΕΡΙΟΔΙΚΟ ΤΗΣ ΕΛΛΗΝΙΚΗΣ ΚΤΗΝΙΑΤΡΙΚΗΣ ΕΤΑΙΡΕΙΑΣ 2004, 55(4): 342-352
JOURNAL OF THE HELLENIC VETERINARY MEDICAL SOCIETY 2004, 55(4): 342-352

Ανασκόπηση
Review article

Τα κυριότερα Μυξοσπορίδια παράσιτα των εκτρεφόμενων Μεσογειακών ψαριών

Ε. Γκολομάζου[1], Ε. Καραγκούνη[2], Φ. Αθανασοπούλου[1*]

ΠΕΡΙΛΗΨΗ. Τη ραγδαία ανάπτυξη των υδατοκαλλιεργειών ακολούθησε η εμφάνιση παθολογικών προβλημάτων, κυρίως μικροβιακής ή παρασιτικής αιτιολογίας, τα οποία δυσκολεύουν την ομαλή ανάπτυξη των ψαριών κυρίως στα στάδια της πάχυνσης (κλωβοί), όπου, κατά περιόδους, στη χώρα μας έχει παρατηρηθεί μέχρι και 80% θνησιμότητα με σημαντικές οικονομικές επιπτώσεις, που πολλές φορές καθιστούν ασύμφορες τις υδατοκαλλιέργειες. Τα Μυξοσπορίδια έχουν ενοχοποιηθεί για επιδημίες τόσο σε θαλασσινά ψάρια όσο και σε ψάρια γλυκών υδάτων. Η παρασίτωση με *Myxidium leei* είναι μία σοβαρή παρασιτική ασθένεια που προσβάλλει κυρίως τη χιόνα και την τσιπούρα σε νεαρά στάδια πάχυνσης. Στην τσιπούρα, πρόσφατα αποδείχθηκε ότι ο βιολογικός κύκλος του παρασίτου είναι άμεσος, από ψάρι σε ψάρι, ενώ δεν έχει αποδειχθεί ο κύκλος σε άλλα παράσιτα των θαλασσινών ψαριών. Στα περισσότερα ψάρια του γλυκού νερού ο κύκλος είναι έμμεσος, με ενδιάμεσο ξενιστή σκώληκες (*Tubifex* spp.) Σε μικτές, ταυτόχρονες μολύνσεις με τα μυξοσπορίδια *Ceratomyxa diplodae* και *M. leei* η θνησιμότητα είναι πολύ μεγάλη. Η υψηλή σε λιπαρά διατροφή είναι ένας πολυσυζητημένος πιθανός προδιαθετικός παράγοντας. Το *Myxobolus* sp. είναι άλλο ένα μυξοσπορίδιο παράσιτο που παρατηρείται σε εκτρεφόμενα ψάρια Κύστεις *Myxobolus* sp., που περιέχουν ώριμους σπόρους που έχουν παρατηρηθεί στον ενδιάμεσο νεφρικό ιστό στην καλλιεργούμενη χιόνα με μεγάλο ποσοστό μόλυνσης και ένταση τους καλοκαιρινούς μήνες. Το *Sphaerospora dicentrarchi* είναι ένα παράσιτο το οποίο παρασιτεί σε όλα σχεδόν τα εσωτερικά όργανα του λαβρακιού με προτίμηση στο συνδετικό και μυϊκό ιστό της χοληδόχου κύστης και στο μυικό χιτώνα του εντέρου. Το ποσοστό μόλυνσης έχει βρεθεί ακόμη και 100% σε άγρια ψάρια και 70,5% σε καλλιεργούμενα. Το παράσιτο *S. testicularis* συνήθως παρασιτεί στις γονάδες του λαβρακιού χωρίς να προκαλεί φλεγμονώδη αντίδραση, όμως, όταν η μόλυνση είναι έντονη μπορεί να προκαλέσει ολική καταστροφή των γονάδων. Το μυξοσπορίδιο *Polysporoplasma sparis* έχει βρεθεί σε νεφρούς (νεφρικά σωμάτια) καλλιεργούμενης τσιπούρας στην

[1]Εργαστήριο Ιχθυολογίας και Ιχθυοπαθολογίας, Τμήμα Κτηνιατρικής, Πανεπιστήμιο Θεσσαλίας, Τρικάλων 224, 431 00, Καρδίτσα,
[*]Corresponding author e-mail: eathan@vet.uth.gr
[2]Ελληνικό Ινστιτούτο Pasteur, Βασ. Σοφίας 127, 115 21, Αθήνα
e-mail:ekaragouni@mail.pasteur.gr

Ημερομηνία υποβολής: 23.07.2004
Ημερομηνία εγκρίσεως: 25.11.2004

The most important Myxosporean parasite species affecting cultured Mediterranean fish

Golomazou E.[1], Karagouni E.[2], Athanassopoulou F.[1*]

ABSTRACT. Following the rapid development of fish farming, an outbreak of pathological problems appeared, mainly of parasitic origin. These have an effect on fish growth(especially at cage-growing stage), where periodically may cause mortality up to 80%, which has a serious economic impact on fish farming. Myxosporida have been implicated in outbreaks in both marine and freswhwater fish. The parasite *M. leei* causes serious disease affecting young sharp snout sea bream (*Diplodus puntazzo* C) and sea bream (*Sparus aurata* L). Recently, the life cycle of this parasite has been elucidated in sea bream as direct with fish to fish transmission, whereas there is no information on other marine Myxosporida species. In freshwater fish the life cycle of Myxosporida is indirect involving *Tubifex* spp. worms as intermediate hosts. In mixed infections of *Ceratomyxa diplodae* and *M. leei* mortality can be high. High fat diets is a well known predisposing factor. *Myxobolus* sp. is another myxosporean that affects farmed fish. Mature spores are found in cysts in the interstitial renal tissue in high prevalence and intensity in *D. puntazzo* during summer months. *Sphaerospora dicentrarchi* parasitises all the internal organs of sea bass (*Dicentrarchus labrax* L) with predilection in the gall bladder and in the muscular layers of intestine, where it can reach 100% and 70.5% of prevalence in wild and cultured fish, respectively, during summer months. *Sphaerospora testicularis* parasitises in the gonads of sea bass without inflammatory reaction, however, when intensity is high, it can cause total destruction of the organ. *Polysporoplasma sparis* has been reported in glomeruli of cultured sea bream in Spain, Andriatic Sea and fish farms all over Greece with high prevalence during summer. *Ceratomyxa* spp have also been found in various marine fish with no serious effect on fish hosts. *Kudoa* spp. have also been reported from many cultured and wild fish; these parasites affect the muscles and have an economic impact on processed fish products. Fish infected with Myxosporida spp are often emaciated, the gall bladder and abdomen are extended; the liver can be discolored showing fat degeneration; this may be obvious in most internal

[1] Laboratory of Ichthyology & Fish Pathology, School of Health Sciences, Faculty of Veterinary Medicine, University of Thessaly, 221 Trikalon str., 431 00 Karditsa, Greece.
[*]Corresponding author e-mail: eathan@vet.uth.gr
[2]Hellenic Pasteur Institute, 127 Bas. Sofias Ave., 115 21 Athens, Greece
e-mail:ekaragouni@mail.pasteur.gr

Submission date: 23.07.2004
Approval date: 25.11.2004

Ισπανία, στην Αδριατική θάλασσα και σε μονάδες σε όλη την Ελλάδα με υψηλά ποσοστά προσβολής την καλοκαιρινή περίοδο. Σε θαλασσινά ψάρια έχουν βρεθεί, επίσης, αρκετά είδη μυξοσπορίδιων του γένους *Ceratomyxa*. Τα είδη αυτά θεωρούνται απαθογόνα. Τα παράσιτα του γένους *Kudoa* έχουν βρεθεί σε πολλά εκτρεφόμενα και άγρια θαλασσινά ψάρια και προσβάλλουν τους μύες των ψαριών, υποβαθμίζοντας ακόμα και την ποιότητα των μεταποιημένων προϊόντων. Τα μολυσμένα με Μυξοσπορίδια ψάρια παρουσιάζουν απίσχναση με διογκωμένες χοληδόχους κύστεις και διογκωμένο κοιλιακό τοίχωμα. Περιστασιακά έχει παρατηρηθεί αποχρωματισμένο και πρασινωπό ήπαρ με εμφανή σημάδια λιπώδους εκφύλισης. Στα σπλάχνα των περισσότερων μολυσμένων ψαριών έχουν παρατηρηθεί σημαντικές ποσότητες λίπους . Πρώιμοι τροφοζωίτες του παρασίτου *Myxobolus* sp. παρατηρούνται στο νεφρικό παρέγχυμα, ενώ ελεύθεροι σπόροι είναι περικεχαρακωμένοι στα μελανομακροφάγα κέντρα. Ουρολιθίαση και ασβέστωση παρατηρείται στον ενδιάμεσο συνδετικό ιστό σε τελικά στάδια ανάπτυξης του παρασίτου. Η θεραπεία των μυξοσπορίδιων είναι δύσκολη. Πρωταρχικό ρόλο για την εφαρμογή οποιασδήποτε προληπτικής ή θεραπευτικής αγωγής έχει η σωστή και έγκαιρη εκτίμηση της κατάστασης των ψαριών και της σημαντικότητας του παρασίτου, το οποίο θα πρέπει να διαγνωσθεί έγκαιρα. Η fumagillin και ο συνδυασμός Salinomycin & Amprolium είναι αποτελεσματικά φάρμακα κατά των περισσοτέρων Μυξοσπορίδιων, όμως, η θεραπεία του *M. leei* παραμένει μέχρι σήμερα αναποτελεσματική.

Λέξεις ευρετηρίασης: Μεσογειακά είδη, Μυξοσπορίδια παράσιτα, *Myxidium leei, Myxobolus* sp., *Sphaerospora* sp., *Polysporoplasma sparis.*

organs. Early trophozoites of *Myxobolus* sp. can be found in the renal parenchyma or encysted in melanomacrophage centres. Nephrocalcinosis is also found in later stages of trophozoite or cyst development. The treatment of Myxosporida spp is difficult. It is important to detect and diagnose early the disease and to assess the severity of the parasitoses. Fumagillin and the combination of Salinomycin & Amprolium are effective against most of these parasites except *M. leei* for which no effective treatment is still available.

Key words: Mediterranean fish, Myxosporida spp., *Myxidium leei, Myxobolus* sp., *Sphaerospora* sp., *Polysporoplasma sparis.*

ΕΙΣΑΓΩΓΗ

Την τελευταία 25ετία, έχει αναπτυχθεί στον Ευρωπαϊκό και ιδιαίτερα στο Μεσογειακό χώρο μεγάλο ενδιαφέρον για τις υδατοκαλλιέργειες κάθε τύπου και μορφής και ιδιαίτερα τα τελευταία 15 χρόνια, για τις θαλάσσιες υδατοκαλλιέργειες, των οποίων η συνολική παραγωγή τους το 2000 έφτασε το 1.049.000 τόννους (FAO 2002). Η Ελλάδα, με ετήσια παραγωγή που ξεπερνά τους 60.000 τόννους (το έτος 2002), είναι πρώτη σε παραγωγή λαβρακιού (*Dicentrarchus labrax* L.) και τσιπούρας (*Sparus aurata* L.), με περισσότερες από 200 μονάδες εκτροφής, ενώ σε πολλές μονάδες της Ελλάδας είναι πλέον εφαρμοσμένη ικανοποιητικά η εντατική εκτροφή νέων ειδών, όπως το μυτάκι ή η χιόνα (*Diplodus puntazzo* C.), το φαγκρί (*Pagrus pagrus* L.), ο σαργός (*Diplodus sargus* L.), η συναγρίδα (*Dentex dentex* L.), το λιθρίνι (*Pagelus erithrinus* L.) και η γλώσσα (*Solea solea* L.).

Τη ραγδαία, όμως, ανάπτυξη των υδατοκαλλιεργειών ακολούθησε η εμφάνιση παθολογικών προβλημάτων, κυρίως μικροβιακής ή παρασιτικής αιτιολογίας, τα οποία δυσκολεύουν την ομαλή ανάπτυξη των ψαριών, κυρίως στα στάδια της προπάχυνσης και της πάχυνσης (κλωβοί), όπου, κατά περιόδους, στη χώρα μας έχει παρατηρηθεί μέχρι και 80% θνησιμότητα με σημαντικές οικονομικές επιπτώσεις, που πολλές φορές καθιστούν ασύμφορες τις υδατοκαλλιέργειες. Χαρακτηριστική είναι η εμφάνιση πρωτοζωικών παρασιτικών ειδών, τα οποία έχουν ενοχοποιηθεί για επιδημίες και πιο συγκεκριμένα των μυξοσπορίδιων, τα οποία παρασιτούν ευρέως τόσο σε θαλασσινά ψάρια (Alvarez – Pellitero και Sitjà-Bobadilla 1993a, Sakiti και συν. 1994, Alvarez – Pellitero 1995, Abella και Le Breton 1996, Αθανασοπούλου και συν. 1998, Rigos και συν. 1999) όσο και σε ψάρια γλυκών υδάτων (El-Matbouli και συν. 1992, Feist 1997). Μερικά από τα παράσιτα αυτά έχουν αναφερθεί σαν πολύ παθογόνα για τους ξενιστές τους, ενώ άλλα είδη παρασίτων δεν προκαλούν παθογένεια (Lom 1984, 1987, Paperna 1991). Τα σημαντικότερα μυξοσπορίδια παράσιτα που παρατηρούνται στα εκτρεφόμενα Μεσογειακά είδη είναι τα: *Myxidium leei* Diamant, Lom και Dykova, 1994, *Myxobolus* sp., *Sphaerospora* sp., *Polysporoplasma sparis* Sitjà-Bobadilla και Alvarez – Pellitero, 1995, *Ceratomyxa* sp, *Kudoa* sp. και *Henneguya* sp.

Πολύ λίγες αναφορές υπάρχουν στη διεθνή βιβλιογραφία σχετικά με τα παράσιτα των εκτρεφόμενων Μεσογειακών ψαριών. Έτσι, κρίθηκε σκόπιμο και απαραίτητο να δημοσιευτεί η παρούσα εργασία, η οποία αφορά κυρίως στα παθογόνα μυξοσπορίδια που προκαλούν προβλήματα στα Μεσογειακά εκτρεφόμενα θαλάσσια είδη. Στην παρούσα εργασία εξηγούνται εν συντομία η επιδημιολογία, τα κλινικά συμπτώματα, η παθολογία, η πρόληψη και η θεραπεία τους.

ΕΠΙΔΗΜΙΟΛΟΓΙΑ ΜΥΞΟΣΠΟΡΙΔΙΩΝ

Τα κυριότερα μυξοσπορίδια παράσιτα των Μεσογει-

Πίνακας 1. Τα σημαντικότερα μυξοσπορίδια παράσιτα των εκτρεφόμενων Μεσογειακών ψαριών

Είδος Παρασίτου	Είδος Ξενιστή	Όργανο / Στόχος	Βιβλιογραφικές Αναφορές
Myxidium leei	*Diplodus puntazzo* C. *Sparus aurata* L. *Pagrus pagrus* L. *Pagrus major* L.	Έντερο Χοληδόχος κύστη Ήπαρ Βράγχια	Diamant 1992,1997, Diamant and Wajsbrot 1997, Diamant et al,1994, Sakiti, Jacquemin & Marques 1994, Athanassopoulou et al 1999, Rigos et al., 1999
***Myxobolus* sp.**	*Diplodus puntazzo* C. *Sparus aurata* L. *Diplodus sargus* L. *Diplodus annularis* L. *Diplodus vulgaris* L.	Νεφρός	Athanassopoulou et al 2003, Παπαθανασίου 2004, Mladineo 2003
***Sphaerospora* sp.**	*Dicentrarchus labrax* L *Sparus aurata* L.	Όρχεις Νεφρός Πάγκρεας Χοληδόχος κύστη Έντερο	Sitjà-Bobadilla & Alvarez-Pellitero 1992a,b; 1993a,b,c
Polysporoplasma sparis	*Sparus aurata* L. *Diplodus* puntazzo C.	Νεφρός	Sitja-Bobadilla & Alvarez-Pellitero 1995, Rigos et al 1999, Mladineo 2003, Αθανασοπούλου et al 2003, Palenzuela et al 1999
***Ceratomyxa* sp.**	*Dentex dentex* L. *Diplodus puntazzo* C *Sparus aurata* L. *Pagrus pagrus* L. *Dicentrarchus labrax* L	Χοληδόχος κύστη Έντερο	Alvarez-Pellitero & Sitza-Bobadilla 1993a,b, Abella & Le Breton 1996, Palenzuela et al 1997, Rigos et al 1997, Αθανασοπούλου et al 1998, Company et al 1999
***Kudoa* sp.**	*Diplodus sargus* L. *Dicentrarchus labrax* L *Sparus aurata* L. *Pagelus acarne* L.	Μύες Βράγχια Ήπαρ Νεφρός Περιτόναιο Μεσεντέριο	Paperna 1982, Kabata & Whitaker 1986, 1989; Whitaker & Kent 1991, Alvarez-Pellitero & Sitza-Bobadilla 1993a, Maeno et al 1993, Whitaker et al1996, Moran et al 1999, Rigos et al 1999, Αθανασοπούλου, in press b
***Henneguya* sp.**	*Diplodus puntazzo* C. *Sparus aurata* L.	Χοληδόχος κύστη Βράγχια	Αθανασοπούλου (unpublished data) Bahri et al 1990
***Leptotheca sparidarum n* sp.**	*Dentex dentex* L. *Sparus aurata* L.	Νεφρός Έντερο	Sitza-Bobadilla & Alvarez-Pellitero 2001

ακών ειδών που έχουν βρεθεί, καθώς και τα είδη ξενιστών και τα όργανα ανεύρεσής τους φαίνονται στον πίνακα 1. Ο βιολογικός κύκλος των Μυξοσποριδίων που προσβάλλουν τα θαλασσινά είδη δεν είναι γνωστός.

Η παρασίτωση με *M. leei* είναι μία παρασιτική ασθένεια, η οποία είναι υπεύθυνη για σημαντικές απώλειες στις Μεσογειακές ιχθυοκαλλιέργειες. Στην τσιπούρα πρόσφατα αποδείχθηκε ότι ο βιολογικός κύκλος του παρασίτου είναι άμεσος, από ψάρι σε ψάρι, μάλλον μέσω μορφών που μεταδίδονται μέσω του νερού (Diamant 1997, Diamant και Wajsbrot 1997). Στην Ελλάδα, μόλυνση από *M. leei* στη χιόνα περιγράφηκε για πρώτη φορά το 1995 από τους Le Breton και Marques σε μονάδες πάχυνσης χιόνας και τσιπούρας, όπου το ποσοστό της θνησιμότητας έφτασε το 40%. Μεγάλες επιδημίες έχουν παρατηρηθεί κυρίως στο είδος χιόνα, σε βαθμό που να καθιστούν το εί-

Εικόνα 1α. *Ώριμος Myxobolus σπόρος. Νωπό παρασκεύασμα, Χ400.*
Figure 1a. *Mature Myxobolus spore. Fresh preparation, X 400.*

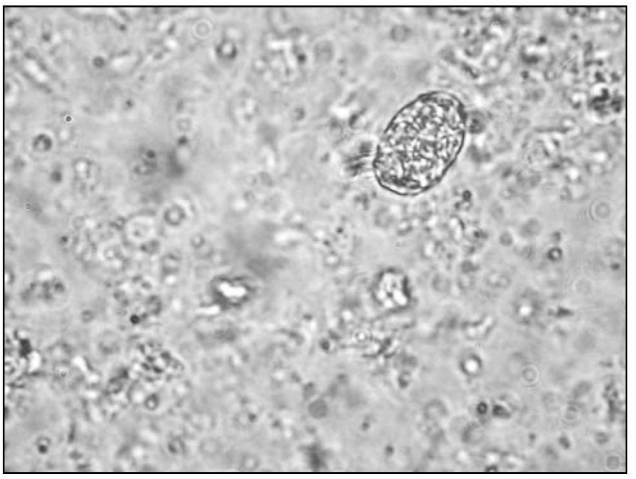

Εικόνα 1β. *Ανώριμα στάδια (τροφοζωίτης) Myxobolus από νεφρό χιόνας. Νωπό παρασκεύασμα, Χ400.*
Figure 1b. *Early* Myxobolus *sp. stage (trophozoite) from the kidney of D. puntazzo. Fresh preparation, X400.*

δος αυτό ασύμφορο για εντατική καλλιέργεια. Το 1997 επιδημία της μυξοσποριδίασης αυτής παρουσιάστηκε για δεύτερη φορά, προκαλώντας απώλειες σε χιόνα και τσιπούρα που έφτασαν το 80% της παραγωγής (πάχυνσης) της χιόνας στην Ελλάδα (Χριστοφιλογιάννης pers. comm.). Τα ποσοστά θνησιμότητας από *M. leei* συνήθως αυξάνονται σε θερμοκρασίες υψηλότερες των 22˚C και μειώνονται σε θερμοκρασίες χαμηλότερες των 15˚C (Αθανασοπούλου και συν. 1998, Rigos και συν. 1999). Ειδικά σε μικτές, ταυτόχρονες μολύνσεις με τα μυξοσπορίδια *Ceratomyxa diplodae* και *M. leei,* η θνησιμότητα είναι πολύ μεγάλη στη χιόνα και στην τσιπούρα (Αθανασοπούλου και συν. 1998, Rigos και συν. 1999). Μετά τις επιδημίες αυτές, σε επόμενες μελέτες που πραγματοποιήθηκαν από το 1998 μέχρι το 2001, βρέθηκε ότι το ποσοστό μόλυνσης από *M. leei* ήταν χαμηλό. Το παράσιτο βρέθηκε μόνο στη χιόνα στο στάδιο της πάχυνσης και ενώ είχε σημαντική επίδραση στην ανάπτυξη των ψαριών, προκάλεσε, πάντως, θνησιμότητες λιγότερες από αυτές των προηγούμενων ετών (1995-1997). Το γεγονός ότι τόσο τσιπούρες κλωβών γειτονικών με προσβεβλημένες χιόνες, όσο και άγριες χιόνες που αλιεύθηκαν και διατηρήθηκαν υπό συνθήκες κλωβών δεν εμφάνισαν μόλυνση από μυξοσπορίδια, αποτελεί ένδειξη πως κάποιοι δευτερογενείς παράγοντες μπορεί να παίζουν σημαντικό ρόλο στην εμφάνιση των θνησιμοτήτων από την παρασίτωση αυτή. Η υψηλή σε λιπαρά διατροφή είναι ένας πολυσυζητημένος πιθανός προδιαθετικός παράγοντας (Αθανασοπούλου και συν. 1998, Nengas και συν. 2000). Πιο ευαίσθητα είναι τα μικρά ιχθύδια χιόνας (20-85g).

Το *Myxobolus* sp. είναι άλλο ένα μυξοσπορίδιο παράσιτο που παρατηρείται σε εκτρεφόμενα ψάρια (Mladineo 2003, Παπαθανασίου 2004). Κύστεις *Myxobolus* sp. που περιέχουν ώριμους σπόρους έχουν παρατηρηθεί στον ενδιάμεσο νεφρικό ιστό στην καλλιεργούμενη χιόνα με μεγάλο ποσοστό μόλυνσης και ένταση τους καλοκαιρινούς μήνες. Το ποσοστό προσβολής εκυμαίνετο από 15,4% - 95,2%, ενώ το ποσοστό θνησιμότητας τους καλοκαιρινούς μήνες έφτασε το 18,7%. Το παράσιτο παρατηρήθηκε για πρώτη φορά τον Ιούλιο του 1999 σε μεγάλα μυτάκια (>50g) και τον Οκτώβριο του ίδιου έτους σε μικρότερα μυτάκια (Athanassopoulou unpubl. data). Από τότε, το παράσιτο παρατηρείται στην καλλιέργεια της χιόνας με αυξημένο ποσοστό προσβολής και ένταση μέχρι σήμερα. Στα προσβεβλημένα ψάρια παρατηρήθηκε χαμηλός ρυθμός ανάπτυξης που μπορεί να οφείλεται σε μία πιθανή οργανική δυσλειτουργία του απεκκριτικού συστήματος των ψα-

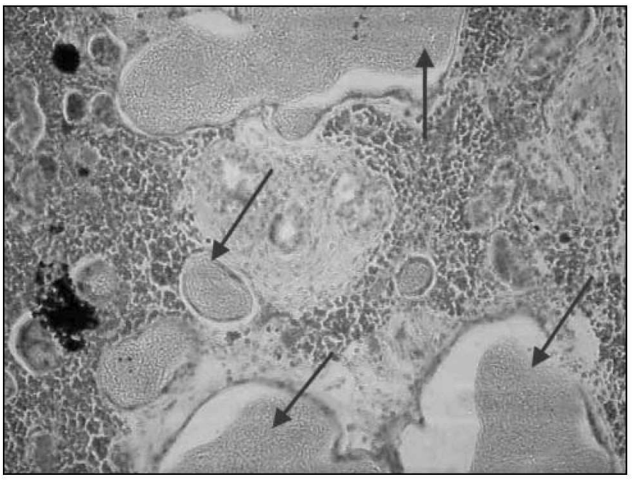

Εικόνα 1γ. *Μεγάλες κύστεις* Myxobolus *(τόξα) στον ενδιάμεσο συνδετικό ιστό νεφρού χιόνας που καταλαμβάνει μεγάλη επιφάνεια. H&E, X150.*
Figure 1c. *Large, demarcated Myxobolus* sp *cysts (arrows) in the interstitial renal tissue of a large D. puntazzo, occupying a large area of tissue. H&E, X150.*

ριών και στην καταστροφή του νεφρικού παρεγχύματος (Athanassopoulou unpubl. data). Αυτό έχει παρατηρηθεί και σε άλλα είδη Μυξοσποριδίων (Fiest 1997, Palenzuela και συν. 1999). Αυτό το εύρημα γίνεται πιο σημαντικό από το γεγονός ότι η χρονική περίοδος της έξαρσης των μυξοσποριδιακών παρασιτώσεων συμπίπτει με την περίοδο που παρατηρείται η μέγιστη ανάπτυξη των ψαριών, η οποία είναι πολύ σημαντική για κάθε επιχείρηση. Κύστεις *Myxobolus* sp. με ώριμους σπόρους, παρόμοιες με αυτές που έχουν παρατηρηθεί στη χιόνα, έχουν βρεθεί και στο διάμεσο νεφρικό ιστό σε καλλιεργούμενους σαργούς και τσιπούρες, σε υψηλά και χαμηλότερα ποσοστά προσβολής και έντασης, αντίστοιχα, κυρίως τους καλοκαιρινούς μήνες, ενώ το φθινόπωρο έχουν παρατηρηθεί κυρίως ανώριμα στάδια (τροφοζωίτες) (Παπαθανασίου 2004, Athanassopoulou και συν. 2003). Το ίδιο παράσιτο βρέθηκε, επίσης, στο νεφρό των άγριων ψαριών: σπάρος (*Diplodus annularis* L.) και κακαρέλος (*Diplodus vulgaris* L.), παρουσιάζοντας τα ίδια παθολογικά ευρύματα με αυτά που παρατηρούνται στη χιόνα (Παπαθανασίου 2004). Ένα μη ταυτοποιημένο είδος *Myxobolus* έχει παρατηρηθεί στον εντερικό σωλήνα σε χιόνες στην Κροατία (Mladineo 2003) με πολύ, όμως, χαμηλά ποσοστά προσβολής (10%).

Τα μυξοσπορίδια παράσιτα του γένους *Sphaerospora* έχουν παρατηρηθεί στο λαβράκι σε υδατοκαλλιέργειες της Μεσογείου και αφορούν κυρίως σε δύο διαφορετικά είδη: το παράσιτο *Sphaerospora dicentrarchi* Sitja-Bobadilla et Alvarez-Pellitero, 1992 και το *Sphaerospora testicularis* Sitja-Bobadilla et Alvarez-Pellitero, 1990 είναι τα πιο συχνά μυξοσπορίδια παράσιτα στο λαβράκι (Sitza-Bobadilla και Alvarez-Pellitero 1992a). Το *S. dicentrarchi* είναι ένα παράσιτο το οποίο παρασιτεί σε όλα σχεδόν τα εσωτερικά όργανα του ξενιστή με προτίμηση στο συνδετικό και μυϊκό ιστό της χοληδόχου κύστης και στο μυικό χιτώνα του εντέρου. Τα ποσοστά μόλυνσης έχουν βρεθεί ακόμη και 100% σε άγρια ψάρια και 70,5% σε καλλιεργούμενα (Sitjà-Bobadilla και Alvarez-Pellitero 1993a), ενώ στην Ελλάδα οι θνησιμότητες έχουν φτάσει το 5-10% ημερησίως τους καλοκαιρινούς μήνες (Rigos και συν. 1999). Το μυξοσπορίδιο αυτό έχει θεωρηθεί ιδιαίτερα επικίνδυνο σε περιπτώσεις μαζικών μολύνσεων, στις οποίες παρατηρείται εκτεταμένη καταστροφή του ιστού πολλών οργάνων και κυρίως του νεφρού, του παγκρέατος και των όρχεων (Sitjà-Bobadilla και Alvarez-Pellitero 1993c). Το *S. testicularis* είναι ένα παράσιτο που παρασιτεί στα σπερματοφόρα σωληνάρια, αλλά σε έντονη παρασίτωση το παράσιτο επεκτείνεται στον ιστό που βρίσκεται γύρω από τους όρχεις, προκαλώντας έτσι καταστροφή της ευρύτερης περιοχής των όρχεων (Sitjà-Bobadilla και Alvarez-Pellitero 1993b, c).

Ένα άλλο είδος *Sphaerospora* sp. (Sitjà-Bobadilla και Alvarez-Pellitero 1992a, b) έχει βρεθεί στην καλλιεργούμενη τσιπούρα και τα καλλιεργούμενα κεφαλοειδή σε ημι-εκτατικά συστήματα εκτροφής. Το ποσοστό μόλυνσης μπορεί να φτάσει το 80% και η ένταση της παρασίτωσης είναι αρκετά υψηλή, έτσι ώστε να προκαλεί σοβαρές ζημιές στους νεφρούς (Sitjà-Bobadilla και Alvarez-Pellitero 1992a, b). Το παράσιτο αυτό αργότερα ταυτοποιήθηκε ως *Polysporoplasma sparis* (Sitja-Bobadilla και Alvarez-Pellitero 1995).

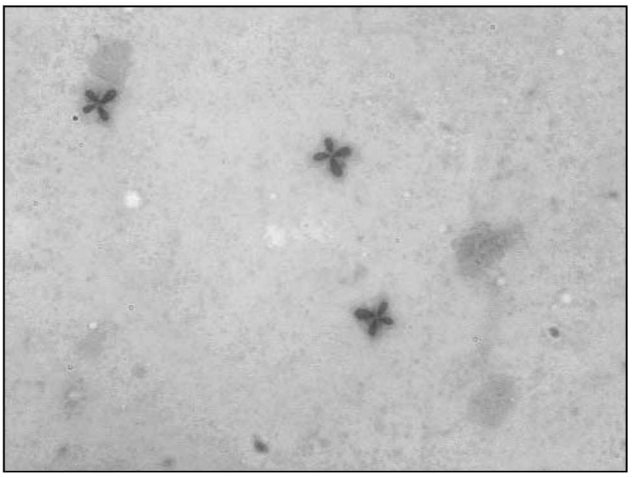

Εικόνα 2. *Kudoa sp. Σπόρος από μύες του* Diplodus sargus. *Giemsa, X400.*
Figure 2. *Kudoa sp. spores from* Diplodus sargus *musculaure. Giemsa X400.*

Το μυξοσπορίδιο *Polysporoplasma sparis* έχει βρεθεί σε νεφρούς καλλιεργούμενης τσιπούρας στην Ισπανία (Sitja-Bobadilla και Alvarez-Pellitero 1995), στην Αδριατική θάλασσα (Mladineo 2003) και σε μονάδες σε όλη την Ελλάδα με υψηλά ποσοστά προσβολής την καλοκαιρινή περίοδο (Rigos και συν. 1999, Athanassopoulou και συν. 2004). Το ίδιο μυξοσπορίδιο αυτό βρέθηκε σε μία περίπτωση και σε χιόνα (Rigos και συν. 1999). Οι Palenzuela και συν. (1999) μελέτησαν την παρασίτωση από *P. sparis* σε διαφορετικά συστήματα και βρήκαν το παράσιτο μόνο σε ημι-εντατικά συστήματα εκτροφής και σε ψάρια μεγαλύτερα των 51g, χωρίς όμως να παρατηρηθεί διαφορά στο ποσοστό μόλυνσης μεταξύ εποχών. Στην Ελλάδα, αντίθετα, έχουν βρεθεί υψηλά ποσοστά μόλυνσης που φτάνουν και το 93% και αυξημένη ένταση της παρασίτωσης σε τσιπούρες μικρού και μεγάλου μεγέθους σε πολλά εντατικά συστήματα εκτροφής σε κλωβούς από όλη την Ελλάδα (Rigos και συν. 1999, Athanassopoulou και συν. 2003, Athanassopoulou και συν., 2004).

Σε θαλασσινά ψάρια έχουν βρεθεί, επίσης, αρκετά είδη μυξοσποριδίων του γένους *Ceratomyxa* (Alvarez-Pellitero και Sitza-Bobadilla 1993a). Στην Ελλάδα, το παράσιτο *Ceratomyxa diplodae* Lubat, Radujkovic, Marques και Bouix, 1989, έχει προκαλέσει σοβαρές θνησιμότητες (>78%) στην εκτρεφόμενη συναγρίδα (*Dentex dentex*), (Rigos και συν. 1997, Αθανασοπούλου και συν. 1998, Company και συν. 1999), παρασιτώντας στη χοληδόχο κύστη, ενώ θνησιμότητες προκαλεί και στη χιόνα (Rigos και συν. 1997, Αθανασοπούλου και συν. 1998). Το *Ceratomyxa sparaurati* έχει παρατηρηθεί ότι σχετίζεται με θνησιμότητες στην τσιπούρα (Abella και Le Breton 1996,

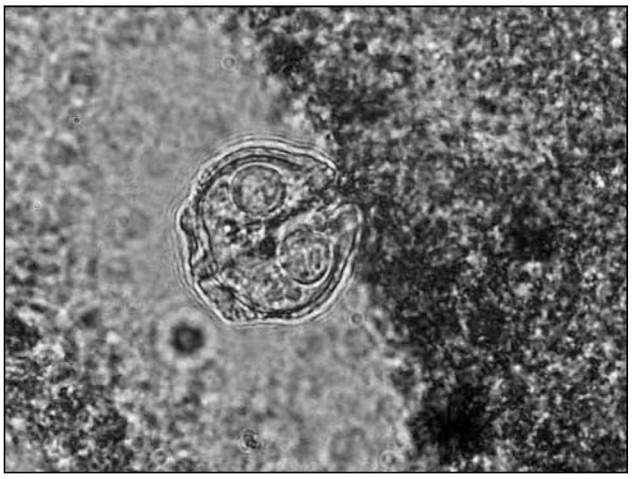

Εικόνα 3α. *Ώριμος σπόρος Polysporoplasma sparis. Νωπό παρασκεύασμα, Χ 400.*
Figure 3a. *Mature P. sparis spore. Fresh preparation, X 400.*

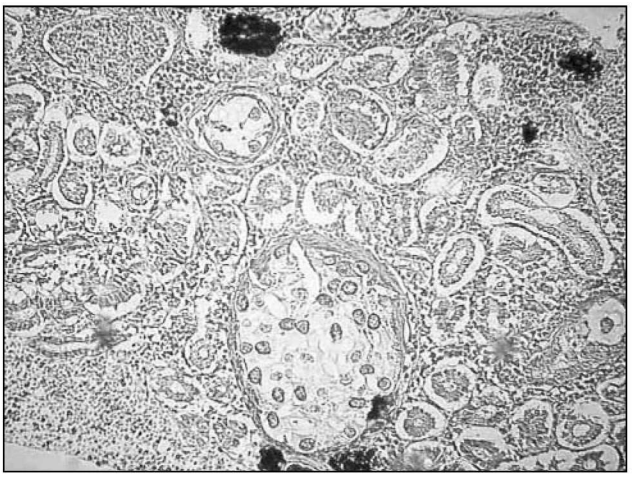

Εικόνα 3β. *Polysporoplasma sparis κύστη στον ενδιάμεσο συνδετικό ιστό νεφρού τσιπούρας που περιβάλλεται από συνδετικό ιστό. H&E, X250.*
Figure 3b. *P. sparis cyst in the renal interstitial tissue, demarcated by connective tissue. H&E, X250.*

Palenzuela και συν. 1997, Αθανασοπούλου και συν. 1998), αλλά και στο φαγκρί (Αθανασοπούλου και συν. 1998) προσβάλλοντας κυρίως τη χοληδόχο κύστη και το έντερο, ενώ έχει παρατηρηθεί και σε λαβράκι, σε πολύ χαμηλά όμως ποσοστά μόλυνσης (Rigos και συν. 1997), στο οποίο όμως παρασιτεί ένα άλλο είδος το *C. labracis* Sitza-Bobadilla και Alvarez-Pellitero, 1993 (Alvarez-Pellitero και Sitza-Bobadilla 1993b).

Τα μυξοσπορίδια παράσιτα του γένους *Kudoa* έχουν βρεθεί σε θαλασσινά ψάρια και ως επί το πλείστον προσβάλλουν τους μυικούς ιστούς των ψαριών (Moram και συν 1999, Whitaker και συν. 1996, Alvarez-Pellitero και Sitza-Bobadilla 1993a, Maeno και συν. 1993), υποβαθμίζοντας ακόμα και την ποιότητα των μεταποιημένων προϊόντων (Whitaker και Kent 1991) λόγω της γαλακτοματοειδούς υφής που παίρνουν οι παρασιτούμενοι μύες. Έχει παρατηρηθεί, επίσης, σε μικρότερο βαθμό στα βράγχια (Joy 1972), καθώς και στους καρδιακούς μυς (Alvarez-Pellitero και Sitza-Bobadilla 1993a, Kabata και Whitaker 1986, 1989), στο ήπαρ και στο νεφρικό ιστό (Alvarez-Pellitero και Sitza-Bobadilla 1993a) σε θαλασσινά ψάρια. Στην Ελλάδα έχει παρατηρηθεί σε μυικούς ιστούς, σε λαβράκι (Rigos και συν. 1999) και σε σαργό (Αθανασοπούλου unpublished data), χωρίς όμως να προκαλεί αξιοσημείωτες θνησιμότητες, ενώ άλλα Μεσογειακά είδη στα οποία έχει βρεθεί είναι η τσιπούρα, όπου προσβάλλει το νεφρικό ιστό, το περιτόναιο και το μεσεντέριο και το μουσμούλι (*Pagelus acarne* L.), το οποίο έχει παρατηρηθεί στους μυς (Paperna 1982).

ΚΛΙΝΙΚΗ ΕΙΚΟΝΑ ΚΑΙ ΜΑΚΡΟΣΠΟΠΙΚΕΣ ΑΛΛΟΙΩΣΕΙΣ

Για τα μυξοσπορίδια *Myxobolus* sp. και *P. sparis* δεν υπάρχουν πολλές εκτεταμένες αναφορές σχετικά με τις μακροσκοπικές αλλοιώσεις που προκαλούν στα ψάρια εκτροφής.

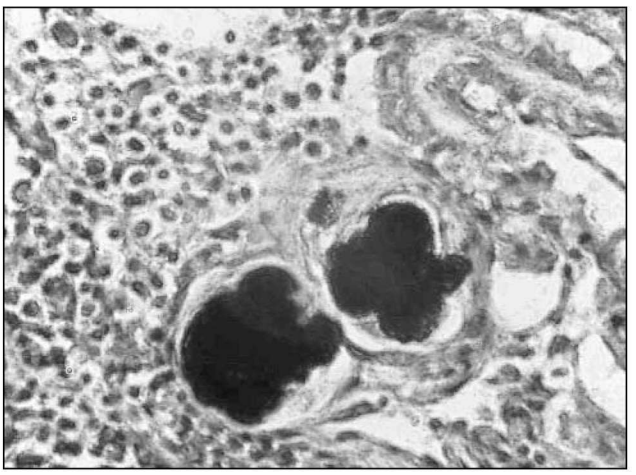

Εικόνα 3γ. *Μελανομακροφάγα κέντρα τσιπούρας (MMC), περιχαρακωμένα από συνδετικό ιστό στο νεφρικό παρέγχυμα λόγω πρώιμης μόλυνσης από P. sparis. H&E, X350.*
Figure 3c. *Encysted melanomacrophage centres (MMC) with no apparent spores in the interstitial renal tissue of S. aurata. H&E, X350.*

Στις περιπτώσεις μολύνσεων από το μυξοσπορίδιο *M. leei*, εξωτερικά, τα ψάρια παρουσιάζουν απίσχναση και χαρακτηριστική περιγεγραμμένη αλλοίωση με απώλεια λεπιών στη ραχιαία και πλευρική επιφάνεια του σώματος. Επίσης, το έντερο παρουσιάζει διάταση και πολτώδες τυροειδές περιεχόμενο και η χοληδόχος κύστη είναι επίσης διατεταμένη, ενώ το ήπαρ παρουσιάζει ελαφρύ αποχρωματισμό. Ανώριμες μορφές έχουν παρατηρηθεί σε ξέσματα από τον εντερικό βλεννογόνο, ενώ ώριμοι σπόροι του παρασίτου βρέθηκαν να παρασιτούν στο έντερο, το περιεχόμενο της χοληδόχου κύστης και σπανιότερα στο ήπαρ, στα βράγχια και το νεφρό. Το έντερο είναι το κύριο

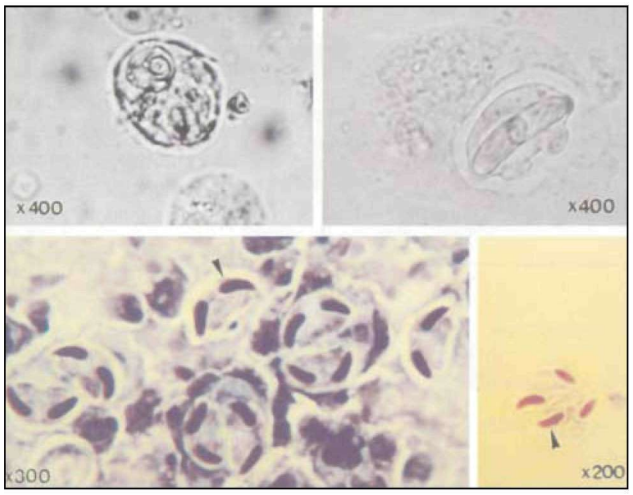

Εικόνα 4α. *Σπορόκύστη και σπόρος ώριμος του* Myxidium leei *(Νωπό παρασκεύασμα Χ400), Giemsa. Σπορόκύστεις σε παρασκευάσματα ιστών (Χ200).*
Figure 4a. *Myxidium leei sporocyst, spore (fresh preparations X400). Giemsa- stained sporocysts in tissue smears (X200).*

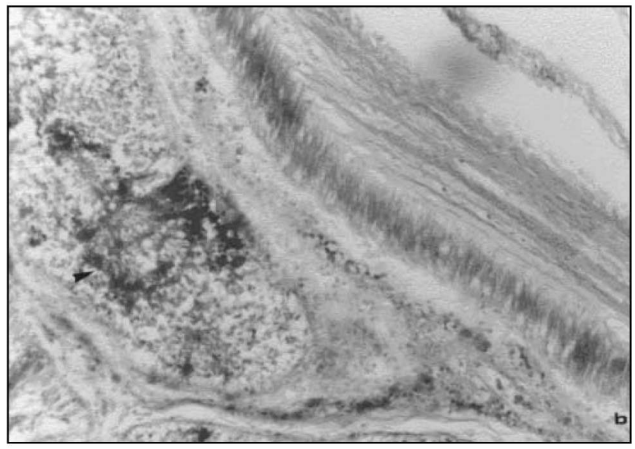

Εικόνα 4γ. *Κοκκιοματώδης αντίδραση και αιμορραγία (τόξο) λόγω μόλυνσης από M. leei στο έντερο (Η+Ε, Χ350).*
Figure 4c. *Granulomatous response and haemorrhage (arrow) due to Myxidium leei infection in the intestine. H&E, X350.*

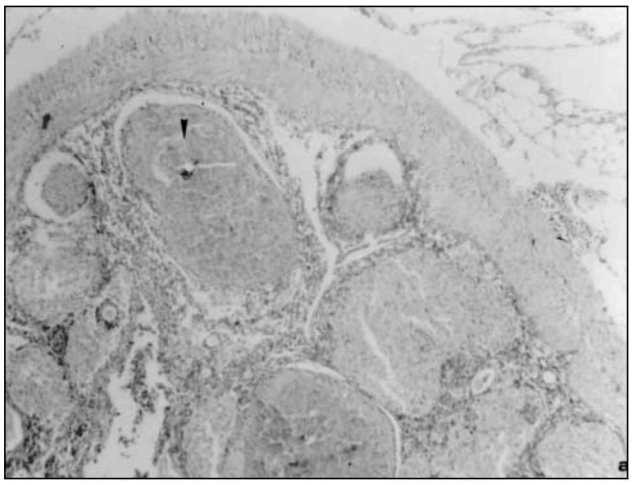

Εικόνα 4β. *Έντονη κοκκιωματώδη αντίδραση (τόξο) λόγω μόλυνσης με Myxidium leei στο έντερο χιόνας. H&E, X350.*
Figure 4b. *Granulomatous response (arrow) due to Myxidium leei infection in the intestine. H&E, X350.*

όργανο στόχος παρουσιάζοντας εκτεταμένη νέκρωση και εντοπισμένη αιμορραγία του βλεννογόνου (Athanassopoulou και συν. 1999). Τα μολυσμένα ψάρια παρουσιάζουν απίσχναση με διογκωμένες χοληδόχους κύστεις και διογκωμένο κοιλιακό τοίχωμα. Περιστασιακά έχει παρατηρηθεί αποχρωματισμένο και πρασινωπό ήπαρ με εμφανή σημάδια λιπώδους εκφύλισης. Στα σπλάχνα των περισσότερων μολυσμένων ψαριών έχουν παρατηρηθεί σημαντικές ποσότητες λίπους (Rigos και συν. 1999).

Ώριμοι σπόροι και ανώριμα στάδια του παρασίτου *S. dicentrarchi* που παρασιτεί στο έντερο, στη χοληδόχο κύστη, στο νεφρό, στο ήπαρ και στα βράγχια του λαβρακιού, δεν προκαλούν σοβαρές μακροσκοπικές αλλοιώσεις, παρά μόνο αν η μόλυνση είναι έντονη, οπότε σημαντικές ποσότητες άπεπτων ουσιών έχουν παρατηρηθεί στο έντερο των προσβεβλημένων ατόμων (Rigos και συν. 1999), αφού το παράσιτο αυτό μπορεί να σχετίζεται με μία δυσλειτουργία του πεπτικού συστήματος.

Το παράσιτο *S. testicularis* συνήθως παρασιτεί στις γονάδες (όρχεις) των ψαριών χωρίς να προκαλεί φλεγμονώδη αντίδραση, όμως, όταν η μόλυνση είναι έντονη μπορεί να προκαλέσει ολική καταστροφή των γονάδων. Τα κλινικά συμπτώματα τότε αφορούν στη διόγκωση της κοιλιακής κοιλότητας εξαιτίας του ασκίτη, υπερτροφία των όρχεων με αντικατάσταση του ιστού από ινώδη συνδετικό ιστό και παρασιτικές μορφές, προκαλώντας έτσι αισθητή αύξηση του γοναδοσωματικού δείκτη (Sitjà-Bobadilla και Alvarez-Pellitero 1993c). Κατά τη διάρκεια της αναπαραγωγικής περιόδου έχει παρατηρηθεί ότι παράσιτα ελευθερώνονται μαζί με το σπέρμα. Η παρασίτωση είναι χαμηλής σχετικά έντασης στην αρχή της περιόδου αναπαραγωγής, όπου παρατηρούνται κυρίως ανώριμοι τροφοζωίτες, οι οποίοι όμως σταδιακά αναπτύσσονται με την εξέλιξη της παρασίτωσης (Sitjà-Bobadilla και Alvarez-Pellitero 1993c).

ΠΑΘΟΛΟΓΟΑΝΑΤΟΜΙΚΕΣ ΚΑΙ ΙΣΤΟΠΑΘΟΛΟΓΙΚΕΣ ΑΛΛΟΙΩΣΕΙΣ

Στα προσβεβλημένα ψάρια, τα μυξοσπορίδια παράσιτα του είδους *M. leei* προκαλούν ιστοπαθολογικές αλλοιώσεις στο έντερο, στη χοληδόχο κύστη, στο ήπαρ και στα βράγχια, όπου ώριμοι σπόροι και αρχικά στάδια του παρασίτου προκαλούν απόπτωση του επιθηλίου με εκτεταμένη νέκρωση και τοπική αιμορραγία (Diamant 1992, Diamant και συν. 1994, Diamant 1997, Diamant και Wajsbrot 1997, Athanassopoulou και συν. 1999, Rigos και

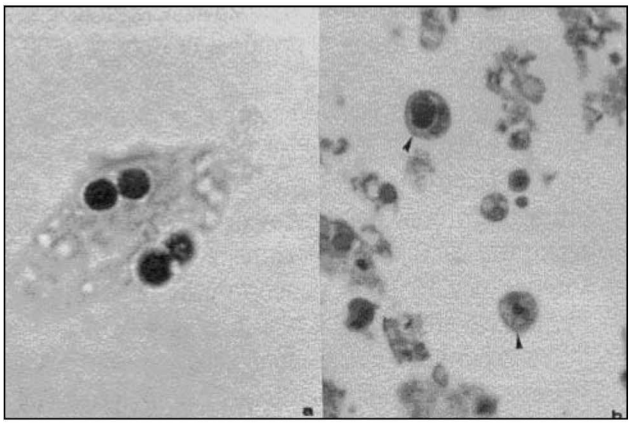

Εικόνα 5. α. *Ceratomyxa diplodae από χολή χιόνας. Giemsa X 400.* **β.** *Ανώριμα στάδια (τροφοζωίτης) του Ceratomyxa diplodae στη χολή. Giemsa X 400.*
Figure 5. a. *Ceratomyxa diplodae from D. puntazzo gall bladder. Giemsa X 400.* **b.** *Early stages of Ceratomyxa diplodae in the gall bladder. Giemsa X 400.*

συν. 1999). Σε ορισμένες περιπτώσεις έχει παρατηρηθεί εκτεταμένη απόρριψη του επιθηλίου και ταυτόχρονα αύξηση των εωσινόφιλων κυττάρων του εντερικού τοιχώματος. Στις περιπτώσεις μικτής μόλυνσης με *C. diplodae*, έχουν παρατηρηθεί στον εντερικό βλεννογόνο εκτεταμένες φλεγμονώδεις αλλοιώσεις κοκκιωματώδους φύσης, οι οποίες εμπεριείχαν λεμφοκύτταρα και άλλα φλεγμονώδη κύτταρα (Αθανασοπούλου και συν. 1998).

Πρώιμοι τροφοζωίτες του παρασίτου *Myxobolus* sp. παρατηρούνται στο νεφρικό παρέγχυμα, ενώ ελεύθεροι σπόροι είναι περικεχαρακωμένοι στα μελανομακροφάγα κέντρα (MMC). Ουρολιθίαση και ασβέστωση παρατηρείται τόσο στον ενδιάμεσο συνδετικό ιστό, αλλά και μέσα στα ουροφόρα σωληνάρια, τα οποία εμφανίζονται διευρημένα και εμφανίζουν επιθηλιακή ατροφία και εκφύλιση (Athanassopoulou και συν. 2003 και 2004 in press).

Η παθογένεια της επίδρασης του μυξοσπορίδου παρασίτου *Sphaerospora* sp. στα θαλασσινά ψάρια φαίνεται να είναι διαφορετική αναλόγως του ξενιστή όπου παρασιτεί (Sitjà-Bobadilla και Alvarez-Pellitero, 1993a, b, c). Τα είδη που προσβάλλουν το λαβράκι, *S. dicentrarchi* και *S. testicularis*, βρέθηκαν να προκαλούν διαφορετικά ποσοστά θνησιμότητας και διαφορετική παθογένεια. Έντονη μόλυνση με το *S. testicularis* στο λαβράκι προκαλεί μία σημαντική καταστροφή στους προσβεβλημένους όρχεις, η οποία συνοδεύεται και από σημαντική θνησιμότητα ψαριών. Εξαιτίας της παρατεταμένης μυξοσπορίδιάσης στα σπερματοφόρα σωληνάρια, τα σπερματογόνια και τα κύτταρα Sertoli εμφανίζονταν κενοτόπια, με αποδιοργανωμένα μιτοχόνδρια και υπερτροφικούς πυρήνες. Επίσης, σε έντονες παρασιτώσεις, τα παράσιτα εμφανίζονται και εξαπλώνονται και στον ορογόνο παρακείμενων οργάνων με παρουσία σημαντικής κυτταρικής αντίδρασης του ξενιστή (Sitjà-Bobadilla και Alvarez-Pellitero 1993c). Ο προσβεβλημένος ορογόνος παρουσιάζει υπερτροφία και παρατηρείται διήθηση λευκοκυττάρων - κυρίως κοκκιοκυττάρων- ενώ μείωση της αναπαραγωγικής ικανότητας των προσβεβλημένων ψαριών είναι πιθανή (Sitjà-Bobadilla και Alvarez-Pellitero 1993a). Το *S. dicentrarchi* εμφανίζεται λιγότερο παθογόνο συγκριτικά με το *S. testicularis* (Rigos και συν. 1999). Το έντερο και η χοληδόχος κύστη είναι τα όργανα στόχοι αυτού του παρασίτου. Σε πολύ σοβαρές όμως μολύνσεις, το παράσιτο αυτό μπορεί να βρεθεί και σε άλλους ιστούς, όπως στο νεφρό και στο πάγκρεας (Sitjà-Bobadilla και Alvarez-Pellitero 1993a). Στις περιπτώσεις αυτές στο νεφρό, τα νεφρικά σωμάτια είναι τελείως κατεστραμμένα και καταλαμβάνονται από τα παράσιτα που σχηματίζουν σχηματισμούς σαν ροζέτες. Η κάψα του Bowman είναι διογκωμένη και το αγγειώδες σπείραμα έχει καταστραφεί ή μετατοπιστεί.

Έντονη μόλυνση από *P. sparis* έχει περιγραφεί στους νεφρούς της τσιπούρας καταστρέφοντας τα νεφρικά σωμάτια και προκαλώντας διόγκωση των νεφρικών σωληναρίων. Οι κύριες ιστοπαθολογικές αλλοιώσεις στην τσιπούρα είναι καταστροφή των νεφρικών σωματίων, αιμορραγία και λευκοκυτταρική διήθηση στα νεφρικά σωμάτια. Σε μία μόνον επιδημία παρασίτωσης παρατηρήθηκαν εκτεταμένα δερματικά έλκη σε ποσοστό 20% σε τσιπούρες 18 μηνών. Μετά από νεκροσκοπική εξέταση αυτών των ψαριών, παρατηρήθηκε σε όλα το μυξοσπορίδιο *P. sparis* στους νεφρούς και στα δερματικά έλκη (Alvarez-Pellitero και Sitjà-Bobadilla 1993a). Το ίδιο μυξοσπορίδιο βρέθηκε και σε μία περίπτωση σε χιόνα, αλλά σε μικρότερη ένταση συγκριτικά με την ένταση της μόλυνσης στην τσιπούρα χωρίς μακροσκοπικές αλλοιώσεις. Στην περίπτωση αυτή, τα νεφρικά σωμάτια παρέμειναν απρόσβλητα και τα νεφρικά σωληνάρια δεν παρατηρήθηκαν διογκωμένα (Rigos και συν. 1999). Αντίθετα, στην τσιπούρα, τα νεφρικά σωμάτια μικροσκοπικά παρουσιάζονται συνήθως διογκωμένα με μέγεθος τριπλάσιο από το κανονικό. Στα νεφρικά σωμάτια με έντονη προσβολή, το αγγειώδες σπείραμα είναι εκτοπισμένο περιφερειακά και με παράλληλη παρουσία νεκρωτικών κυττάρων. Σε επόμενα στάδια, μόνο σπόροι είναι εμφανείς στα νεφρικά σωμάτια και αυτά είναι περιχαρακωμένα από συνδετικό ιστό χωρίς όμως έντονη φλεγμονώδη αντίδραση. Τα μολυσμένα νεφρικά σωμάτια γίνονται τελικά κύστεις που περιέχουν άμορφο υλικό το οποίο πολύ συχνά ασβεστοποιείται. Συχνά μόνο περιχαράκωση των μελανομακροφάγων κέντρων (MMC) από συνδετικό ιστό χωρίς εμφανείς σπόρους είναι εμφανής (Athanassopoulou και συν. 2004).

ΠΡΟΛΗΨΗ – ΘΕΡΑΠΕΙΑ

Η θεραπεία των μυξοσποριδίων είναι δύσκολη (Molnar 1993). Πρωταρχικό ρόλο για την εφαρμογή οποιασδήποτε προληπτικής ή θεραπευτικής αγωγής έχει η σωστή και έγκαιρη εκτίμηση της κατάστασης των ψαριών και της σημαντικότητας του παρασίτου, το οποίο θα πρέπει να διαγνωσθεί έγκαιρα και σωστά από ειδικευμένο επιστημονικό προσωπικό και να εκτιμηθεί αν πρόκειται για πρωτογενές ή δευτερογενές αίτιο.

Η fumagillin (και τα ανάλογά της) είναι το μόνο αποδεδειγμένα αποτελεσματικό φάρμακο στη θεραπεία μικροσποριδιακών και μυξοσποριδιακών μολύνσεων (Molnar και συν. 1987, Higgings και Kent 1988, Hedrick και συν. 1988, Kent και Dawe 1994). Για το παράσιτο *M.leei* θεραπεία δεν υπάρχει. Διάφορα θεραπευτικά σκευάσματα έχουν χρησιμοποιηθεί πειραματικά, αλλά δεν υπάρχει ικανοποιητική θεραπεία ιδίως στη χιόνα (Λύτρα 1997, Athanassopoulou και συν. 1999). Η πειραματική εφαρμογή fumagillin ενάντια στη μυξοσποριδίαση δε μείωσε τις απώλειες των ψαριών παρά το ότι ο βαθμός αφομοίωσης του φαρμάκου βρέθηκε ικανοποιητικός (72-75%) στις προτεινόμενες δόσεις στην τσιπούρα (Rigos και συν. 1999). Επομένως, η fumagillin φαίνεται αναποτελεσματική ενάντια στη μυξοσποριδίαση από M. leei στην τσιπούρα και στη χιόνα, σε αντίθεση με τα αποτελέσματα του φαρμάκου αυτού ενάντια σε άλλες μυξοσποριδιακές μολύνσεις (Hedrick και συν. 1988, El-Matbouli και Hoffmann 1991). Τελευταία, πειραματική θεραπεία με συνδυασμό Salinomycin και Amprolium έδειξε ότι τα πρώτα αποτελέσματα είναι ενθαρρυντικά (Αθανασοπούλου και συν. 2004, 2004a).

Αντίθετα, για το παράσιτο *P. sparis* στην τσιπούρα και *Myxobolus* sp. στη χιόνα έχουν εφαρμοστεί διάφορες πειραματικές θεραπείες (fumagillin, αιθέρια έλαια, sulphonamides), που έδειξαν ότι ο συνδυασμός Salinomycin και Amprolium καθυστερεί και περιορίζει σημαντικά τη μόλυνση. Επιπλέον, αυτός ο συνδυασμός δεν ήταν τοξικός για τα ψάρια στις δοκιμασμένες δόσεις (Athanassopoulou και συν. 2003, 2004a).

Η fumagillin αποδείχθηκε ασφαλής σε δόσεις <6 $mg.Kg^{-1}$ σε χιόνα και σε τσιπούρα (Athanassopoulou και συν. 2003). Η fumagillin σε χαμηλές δόσεις μπορεί να οδηγήσει σε ικανοποιητική μείωση του ποσοστού μόλυνσης χωρίς τοξικότητα, ενώ αντίθετα η θεραπεία με Toltrazuril σε χιόνα έχει αποδειχθεί τόσο αναποτελεσματική όσο και τοξική (Athanassopoulou και συν. 2003, 2004, 2004a).

Πειραματικές θεραπείες που έχουν γίνει με αιθέρια έλαια (ριγανέλαιο) έχουν βρεθεί να προκαλούν ανασταλτική δράση διαφόρων μικροοργανισμών τόσο βακτηριακών όσο και Μυξοσποριδίων (Athanassopoulou και συν. 2000), συμπεριλαμβανομένων και σπορόμορφων μικροοργανισμών (Sivropoulou και συν. 1996, Mejiholm και Dalgaard 2002). Σε πειραματικές θεραπείες που έγιναν σε τσιπούρα μολυσμένη με μυξοσπορίδια, τα αποτελέσματα ήταν ενθαρρυντικά, αφού τα ποσοστά προσβολής μειώθηκαν, όμως, περισσότερα πειραματικά δεδομένα χρειάζονται προκειμένου να εφαρμοστεί αυτή η θεραπεία σε ευρύτερη κλίμακα (Athanassopoulou και συν. 2003, Athanassopoulou και συν. 2004, 2004a).

Η συνδυαστική θεραπεία Salinomycin με Amprolium έχει αποδειχθεί η πιο αποτελεσματική και ασφαλής στη θεραπεία της τσιπούρας και της χιόνας από τα μυξοσπορίδια *P. sparis* και *Myxobolus* sp., αντίστοιχα (Athanassopoulou και συν. 2003, 2004 και 2004a). Όλα τα ψάρια στα οποία πραγματοποιήθηκε θεραπεία με Amprolium και Salinomycin 12% εμφάνισαν μία στατιστικώς σημαντική διαφορά στις τιμές έκκρισης NO-, IL-1 και TNFα συγκριτικά με τις άλλες θεραπείες ή ψάρια-μάρτυρες, τα οποία δεν υπέστησαν καμία θεραπεία. Αντίθετα, δεν ανιχνεύτηκαν διαφορές στα επίπεδα της λυσοζύμης (Athanassopoulou και συν. 2003)

Πρωταρχικό ρόλο για την εφαρμογή οποιασδήποτε θεραπευτικής αγωγής έχει η σωστή και έγκυρη διάγνωση και συνταγή από Κτηνιάτρο-ιχθυοπαθολόγο. Πριν την εφαρμογή κάποιας θεραπείας, η φυσική κατάσταση των ψαριών θα πρέπει να εξεταστεί και η πρωτογενής ή δευτερογενής σημασία του παθογόνου παράγοντα να εκτιμηθεί. Ωστόσο, θα πρέπει να λαμβάνονται κάποια προληπτικά μέτρα τα οποία θα μειώνουν όσο το δυνατόν τον κίνδυνο μετάδοσης της παρασίτωσης. Σε εκκολαπτήρια θα πρέπει να φιλτράρεται ή να αποστειρώνεται το εισερχόμενο νερό. Πρέπει, επίσης, να γίνεται μηνιαίος παρασιτικός έλεγχος στα ευαίσθητα είδη για να αρχίσει έγκαιρα προληπτική θεραπεία. Στις περισσότερες περιπτώσεις, η μη ειδική πρόληψη (χαμηλές ιχθυοφορτήσεις, σωστή και ισορροπημένη διατροφή και τάισμα, σχολαστικά μέτρα υγιεινής) μειώνουν πολύ την εμφάνιση των παρασιτώσεων. Η χρήση των ανοσοενισχυτικών βελτιώνει επίσης την κατάσταση σημαντικά (Athanassopoulou 2001).

ΣΥΜΠΕΡΑΣΜΑΤΑ

Τα δεδομένα που συνοψίζονται στην παρούσα εργασία δείχνουν ότι τα μυξοσπορίδια αποτελούν για τις θαλάσσιες ιχθυοκαλλιέργειες μία πραγματική και δύσκολη απειλή. Η ένταση ορισμένων νοσημάτων μπορεί να σχετίζεται με τη χορήγηση μη ισορροπημένης διατροφής. Οι διατροφικές απαιτήσεις της χιόνας, αλλά και άλλων νέων ειδών, δεν είναι γνωστές, γεγονός που ενοχοποιείται, μαζί με τους παθογόνους μικροργανισμούς, στη δημιουργία και εκδήλωση νοσολογικών καταστάσεων, ειδικά στα στάδια πάχυνσης, όπου δίνονται συχνά τροφές πλούσιες σε λιπαρά (17-22%), ενώ το απαιτούμενο ποσοστό για τη διατροφή των νέων ειδών είναι πολλές φορές μικρότερο (Parpoura και συν. 1993).

Ειδικά για το *M. leei*, παρατηρήθηκε ότι σε εκτροφές, όπου η διατροφή της χιόνας είναι χαμηλή σε λιπαρά, η νόσος είτε απουσίαζε τελείως είτε είχε ηπιότερη μορφή ακόμα και όταν, σε παρακείμενες εκτροφές, η νόσος παρουσίαζε έξαρση με μεγάλες θνησιμότητες (Αθανασοπούλου και συν. 1998). Στις εκτροφές που έχουν παρατηρηθεί προβλήματα, η διατροφή ήταν πάντα αυξημένη σε λιπαρά. Σιτηρέσια με πολύ υψηλά επίπεδα λιπιδίων επηρεάζουν τους μηχανισμούς της μη ειδικής ανοσίας στο μυτάκι, ενώ τα υψηλά επίπεδα κυτταρινών, όταν αυτά χρησιμοποιούνται σε σιτηρέσια που είναι υψηλά σε λιπαρά, φαίνεται ότι βελτιώνουν την ανοσία του ψαριού (όπως εκτιμάται από τα NO^-, τη μακροφαγική δραστηριότητα, TNF, τη λυσοζύμη και την ιντερλευκίνη) (Nengas και συν. 2000).

Είναι επιτακτική ανάγκη να υπάρξει συστηματική έρευνα ειδικά για τα Μεσογειακά είδη σχετικά με τη θεραπεία των παρασίτων. Ειδικότερα, είναι απαραίτητο να αναπτυχθούν έγκαιρες μέθοδοι ανίχνευσης των παρασίτων αυτών, όπως η αντίδραση της πολυμεράσης (PCR) που στοχεύει στην έγκαιρη διάγνωση, δηλαδή στον εντοπισμό των παρασίτων σε ένα πολύ αρχικό στάδιο, όπου η χημειοθεραπευτική παρέμβαση μπορεί να αποδειχθεί αποτελεσματική. Όμως, οι μέθοδοι αυτές βρίσκονται σε πειραματικό στάδιο ακόμη (Pelenzuela et al 2004). Επίσης, στον τομέα της γενετικής και μοριακής επιλογής, υπάρχει ανάγκη ερευνητικής διερεύνησης για να αντιμετωπιστούν σωστά οι ολοένα και αυξανόμενες σήμερα παρασιτώσεις των Μεσογειακών ειδών. Ειδικά για το *M. leei,* υπάρχει επιπλέον άμεση ανάγκη διερεύνησης της ταξινομικής του θέσης στο μυτάκι, καθώς ορισμένα μορφολογικά και φυλογενετικά χαρακτηριστικά του παρασίτου είναι ακόμη άγνωστα (Diamant και συν. 1994). ❑

ΒΙΒΛΙΟΓΡΑΦΙΑ - REFERENCES

Abella I και Le Breton M. (1996) Parasitofauna of cultured Sparidae. Fish health management in sea bass and sea bream farming. A training manual for the aquaculture industry. Nat Aquac Cent, Malta :215-222.

Alvarez-Pellitero P και Sitjà-Bobadilla A (1993a) Pathology of Myxosporea in marine fish culture. Dis Aquat Org, 17:229-238

Alvarez-Pellitero P και Sitza-Bobadilla A (1993b) Ceratomyxa spp. (Protozoa: Myxosporea) infections in wild and cultured sea bass, *Dicentrarchus labrax*, from the Spanish Mediterranean area. J Fish Biol, 42:889-901

Alvarez-Pellitero P (1995) Protozoan parasites of gilthead sea bream, *Sparus aurata* L., from different culture systems in Spain. J Fish Dis, 18:105-115.

Athanassopoulou F (2001) The most important parasitic diseases in marine cultured fish in Greece. Bull Hel Vet Med Soc, 52(1): 9-17

Αθανασοπούλου Φ, Παπαδοπούλου Γ και Λύτρα Κ (1998) Αξιοσημείωτες μολύνσεις από μυξοσπορίδια σε εντατικά καλλιεργούμενα ψάρια της Ελλάδας. Αλιευτ Νέα, Ιούνιος:66-69

Athanassopoulou F, Prapas Th και Rodger H (1999) Diseases of *Puntazzo puntazzo* Cuvier in marine aquaculture systems in Greece. J Fish Dis, 22:215-218

Αθανασοπούλου Φ, Πράπας Α, Σαββίδης Γ και Χριστοφιλογιάννης Π (2000) Νοσήματα ευρύαλων ψαριών και οστρακοειδών οφειλόμενα σε παράσιτα In: Πρακτικός Οδηγός ασθενειών εκτρεφόμενων ψαριών και οστρακοειδών. Έκδοση Υπουργείου Γεωργίας, Διεύθυνση Αλιευτικών Εφαρμογών και Εισροών Αλιευτικής Παραγωγής, Αθήνα, :75

Athanassopoulou F, Karagouni E, Dotsika E, Vatsos J, Christofilloyannis P, Lytra K και Dourala N (2003) Novel treatments of Myxosporida in Mediterranean fish and immunological response. Proceedings of the EAFP meeting, Malta

Athanassopoulou F, Karagouni E, Dotsika E, Ragias V, Tavla J και Christofilloyannis P. (2004). Efficacy and toxicity of orally administrated anti-coccidial drugs for innovative treatments of *Polysporoplasma sparis* infection in *Sparus aurata* L. J App Ichth. 20 (5) 345-354.

Athanassopoulou F, Karagouni E, Dotsika E, Ragias V, Tavla J, Christofilloyannis P και Vatsos J. (2004a) Efficacy and toxicity of orally administrated anti-coccidial drugs for innovative treatments of *Myxobolus* sp. infection in sharpsnout sea bream *Puntazzo puntazzo* C. Dis Aquat Org. Dis Aquat Org 62:217-226.

Bahri S, Hassine OKB και Marques A (1990) Henneguya sp. (Myxosporea, Bivalvulida) infecting of wild gilthead sea bream *Sparus aurata* L. from the coast of Tunisia. Bull Eur Ass Fish Pathol, 10(2):31

Company R, Sitza-Bobadilla A, Pujalte MJ, Garay E, Alvarez-Pellitero P και Pérez-Sánchez J (1999) Bacterial and parasitic pathogens in cultured common dentex, *Dentex dentex* L. J Fish Dis, 22:299-309

Diamant A. (1992) A new pathogenic histozoic *Myxidium* (Myxosporea) in cultured gilt-head sea bream *Sparus aurata*. Bull Eur Ass Fish Pathol, 12:64-66

Diamant A, Lom J και Dyková I (1994) *Myxidium leei* n. sp. a pathogenic myxosporean of cultured sea bream Sparus aurata. Dis Aquat Org, 20:137-141

Diamant A (1997) Fish – to – fish transmission of a marine myxosporean. Dis Aquat Org, 30:99-105

Diamant A και Wajsbrot N (1997) Experimental transmission of *Myxidium leei* in gilt head sea bream *Sparus aurata*. Bull Eur Ass Fish Pathol, 17(3/4):99 -103.

El-Marbouli M και Hoffmann RW (1991) Prevention of experimentally induced whirling disease in rainbow trout *Oncorhynchus mykiss* by fumagillin. Dis Aquat Org, 10:109-113.

El-Matbouli M, Fischer-Scherl Th και Hoffmann RW (1992) Present knowledge of the life cycle, taxonomy, pathology and therapy of some Myxosporea important for freshwater fish. Ann Rev Fish Dis, 2:367-402

FAO (2002) The State of World Fisheries and Aquaculture, Sofia, http://www.fao.org.

Fiest SW (1997) Pathogenicity of renal myxosporeans of fish. Bull Eur Ass Fish Pathol, 17:209-214

Hedrick RP, Groff JM, Foley P και McDowell T (1988) Oral administration of Fumagillin DCH protects Chinook salmon *Oncorhynchus tshawytscha* from experimentally-induced proliferative kidney disease. Dis Aquat Org, 4:165-168.

Higgins MJ και Kent ML (1988) TNP-470, the analogue of fumagillin DCH, controls PKX in naturally infected sockeye salmon, *Oncorhynchus necra* (Walbaum), underyearlings. J Fish Dis, 21:455-457

Joy JE (1972) A new species of Kudoa (Myxosporidea: Chloromyxidae) from the spot, *Leiostomus xanthurus* Lacépède, in Clear Lake, Texas. J Protozool, 19:264-265

Kabata Z και Whitaker DJ (1986) Distribution of two species of Kudoa (Myxozoa: Multivalvulida) in offshore population of the Pacific hake, *Merluccius productus* (Ayres, 1855) Can J Zool 64:2103-2110

Kabata Z και Whitaker DJ (1989) *Kudoa thyrsites* (Gilchrist, 1924) (Myxozoa) in the cardiac muscle of Pacific salmon (*Oncorhynchus* spp.) and steelhead trout (*Salmo gairdneri*) Can J Zool, 67:341-342

Kent ML και Dawe S (1994) Efficacy of fumagillin DCH against experimentally induced *Loma salmonae* infections. Dis Aquat Org, 20:231-233

Le Breton A και Marques A (1995). Occurrence of an histozoic Myxidium infection in two marine culture species: *Puntazzo puntazzo* C. and *Pagrus major*. Bull Eur Ass Fish Pathol, 15(6):210-212

Lom J (1984) Diseases caused by Protistans. In: Diseases of marine animals. Kinne O ed., Vol. IV. Part I. Biologische Anstalt Helgoland, Hamburg, p:114-168

Lom J (1987) Myxosporea: a new look at long known parasites of fish. Parasitol Today, 3:327-332

Λύτρα Κ (1997) Πειραματική μόλυνση σε *P. puntazzo* μολυσμένα με μυξοσπορίδια. Αλιευτικά νέα, 195:56-59

Maeno Y, Nagasawa K και Sorimachi M (1993) *Kudoa intestinalis* n. sp. (Myxosporea: Multivalvulida) from the intestinal musculature of the striped mullet, *Mugil cephalus*, from Japan. J of Parasit, 79:190-192.

Mejiholm O και Dalgaard P (2002) Antimicrobial effect of essential oils on the seafood spoilage micro-organism *Photobacterium phosphoreum* in liquid media and fish products. Let App Microb, 34:27.

Mladineo I (2003) Myxosporidean infections in Adriatic cage-reared fish. Bull Eur Ass Fish Pathol, 23:13-123.

Molnar K, Baska F και Szekely C (1987) Fumagillin an efficacious drug against renal sphaerosporosis of the common carp. Dis Aquat Org, 2:187-190

Molnar K (1993) Recent achievements in the chemotherapy of myxosporean infections of fish. Act Vet Hung, 41:51-58

Moran JDW, Whitaker DJ και Kent ML (1999) A review of the myxosporean genus *Kudoa* and its impact on the international aquaculture industry and commercial fisheries. Aquaculture, 172 :163-196.

Nengas J, Alexis M, Koutsodimou M, Athanassopoulou F, Dotsika E, Karagouni E, Kourtis G και Rigos G (2000) Effects of diet composition on growth feed utilization and immune system of the sheephead bream (*Puntazzo puntazzo*). 9th International symposium on nutrition and feeding in fish. Miyazaki, Japan, 21-25/5/00

Palenzuela O, Sitza-Bobadilla A και Alvarez-Pellitero P (1997) Ceratomyxa sparaurati (Protozoa: Myxosporea) infections in cultured gilthead sea bream, *Sparus aurata* (Pisces: Teleostei), from the Spain: aspects of the host-parasite relationship. Parasit Res, 83:539-548

Palenzuela O, Alvarez-Pellitero P και Sitja-Bobadilla A (1999) Glomerular disease associated with *Polysporoplasma sparis* (Myxozoa) infections in cultured gilthead sea bream *Sparus aurata*. Parasit 118:245-126.

Palenzuela O, Agnetti F, Albiñana G, Alvarez-Pellitero P, Athanassopoulou F, Crespo S, Diamant A, Ghittino C, Golomazou H, Le Breton A, Lipshitz A, Marques A, Padrós F, Ram S, Raymond JC. (2004). Applicability of PCR screening for the monitoring of *Enteromyxum leei* (MYXOZOA) infection in Mediterranean aquaculture: an epidemiological survey in Sparids facilities. European Aquaculture Society Meeting: April, 2004

Παπαθανασίου Γ (2004) Παρασιτικό φορτίο ιχθύων αλμυρών υδάτων. Μεταπτυχιακή Εργασία Ειδίκευσης, Πανεπιστήμιο Θεσσαλίας, Τμήμα Ζωικής Παραγωγής και Υδάτινου Περιβάλλοντος, Παν/μιο Θεσσαλίας.

Paperna I (1982) *Kudoa* infection in the glomeruli, mesenteri and peritoneum of cultured *Sparus aurata* L. J Fish Dis, 5:539-543.

Paperna I (1991) Diseases caused by parasites in the aqua-culture of warm water fish. Ann Rev Fish Dis 1:155-194

Parpoura A, Alexis M και Apostolopoulou M (1993) Nutritional requirements in protein-energy ratios of the fish *Puntazzo puntazzo* (Sparidae). In: Proceedings of the 4th Hellenic Symposium in Oceanography and Fisheries. National Centre for Marine Research Edition, :430-433

Rigos G, Grigorakis K, Christophilogiannis M, Nengas I και Alexis M (1997) *Ceratomyxa* spp. (Myxosporea) infections in cultured common dentex from Greece. Bull Eur Ass Fish Pathol, 17:174-176

Rigos G, Christophilogiannis P, Yiagnisi M, Andriopoulou A, Koutsodimou M, Nengas M και Alexis M (1999) Myxosporean infections in Greek mariculture. Aquacult Intern 7:361-364

Sakiti, Jacquemin και Marques (1994) Presence en Mediterranee occidentale d' une Myxosporidie histozoique pathogene parasite du tube digestif de la daurade en aquaculture. Poster GPLF, Nice.

Sitja-Bobadilla A και Alvarez-Pellitero P (1992a) Sphaerospora (Myxosporea: Bivalvulida) infection in cultured head sea bream, *Sparus aurata* L.: a preliminary report. J Fish Dis, 15:339-343

Sitja-Bobadilla A και Alvarez-Pellitero P (1992b) Light and electron microscopic descrition of Sphaerospora dicentrarchi n. sp. (Myxosporea: Sphaerospora) from wild and cultured sea bass (Dicentrarchus labrax L.). J Protozool, 39:273-281.

Sitja-Bobadilla A και Alvarez-Pellitero P (1993a) Pathology of Myxosporea in marine fish culture. Dis Aquat Org, 17:229-238

Sitja-Bobadilla A και Alvarez-Pellitero P. (1993b) Population dynamics of Sphaerospora dicentrarchi Sitja-Bobadilla et Alvarez-Pellitero, 1992 and S. testicularis Sitja-Bobadilla et Alvarez-Pellitero, 1990 (Myxosporea: Bivalvulida) infections in wild and cultured Mediterranean sea bass (Dicentrarchus labrax L.). Parasitol Res, 106:39-45

Sitja-Bobadilla A και Alvarez-Pellitero P. (1993c) Pathogenic effects of Sphaerospora dicentrarchi Sitja-Bobadilla et Alvarez-Pellitero, 1992 and S. testicularis Sitja-Bobadilla et Alvarez-Pellitero, 1990 (Myxosporea: Bivalvulida) parasitic in the Mediterranean sea bass Dicentrarchus labrax L. (Teleostei: Serranidae) and the cell-mediated immune reaction: a light and electron microscopy study. Parasitol Res, 106:39-45

Sitja-Bobadilla A και Alvarez-Pellitero P (1995) Light and electron microscopic descrition of Polysporoplasma ng (Myxosporea), Polysporoplasma sparis ns and Polysporoplasma mugilis nsp. from Liza aurata L. Eur J Parasitol 31(1):77-89

Sivropoulou A, Papanicolaou E, Nikolaou C, Kokkini S, Lanaras Th και Arsenakis M (1996) Antimicrobial and Cytotoxic Activities of Origanum Essential Oils. J Agric Food Chem, 44:1202-1205.

Whitaker DJ και Kent ML (1991) Myxosporean Kudoa thyrsites: A Cause of Soft Flesh in Farm-Reared Atlantic Salmon. J Aquat Anim Heal 3:291-294

Whitaker DJ, Kent ML και Sakanari JA (1996) Kudoa miniauriculata n. sp. (Myxozoa, Myxosporae) from the musculature of Bocaccio (*Sebastes paucispinis*) from California. J Parasitol 82(2):312-315