ePublishing

Journal of the Hellenic Veterinary Medical Society

Vol 55, No 1 (2004)



Equine hyperadrenocorticism: A report of 4 natural cases

C. K. KOUTINAS (Χ.Κ. ΚΟΥΤΙΝΑΣ), M. N. SARIDOMICHELAKIS (Μ.Ν. ΣΑΡΙΔΟΜΙΧΕΛΑΚΗΣ), M. E. MYLONAKIS (Μ.Ε. ΜΥΛΩΝΑΚΗΣ), K. HAMHOUGIAS (Κ. ΧΑΜΧΟΥΓΙΑΣ), A. FYTIANOU (Α. ΦΥΤΙΑΝΟΥ), N. DIAKAKIS (Ν. ΔΙΑΚΑΚΗΣ), A. F. KOUTINAS (Α.Φ. ΚΟΥΤΙΝΑΣ)

doi: 10.12681/jhvms.15149

To cite this article:

KOUTINAS (Χ.Κ. ΚΟΥΤΙΝΑΣ) C. K., SARIDOMICHELAKIS (Μ.Ν. ΣΑΡΙΔΟΜΙΧΕΛΑΚΗΣ) M. N., MYLONAKIS (Μ.Ε. ΜΥΛΩΝΑΚΗΣ) M. E., HAMHOUGIAS (Κ. ΧΑΜΧΟΥΓΙΑΣ) K., FYTIANOU (Α. ΦΥΤΙΑΝΟΥ) A., DIAKAKIS (Ν. ΔΙΑΚΑΚΗΣ) N., & KOUTINAS (Α.Φ. ΚΟΥΤΙΝΑΣ) A. F. (2017). Equine hyperadrenocorticism: A report of 4 natural cases. *Journal of the Hellenic Veterinary Medical Society*, *55*(1), 21–33. https://doi.org/10.12681/jhvms.15149

https://epublishing.ekt.gr | **e-Publisher:** EKT | **Downloaded at:** 31/07/2025 23:11:58

ΠΕΡΙΟΔΙΚΟ ΤΗΣ ΕΛΛΗΝΙΚΗΣ ΚΤΗΝΙΑΤΡΙΚΗΣ ΕΤΑΙΡΕΙΑΣ 2004, 55(1): 21-33
JOURNAL OF THE HELLENIC VETERINARY MEDICAL SOCIETY 2004, 55(1): 21-33

Ερευνητική
Original article

Υπερφλοιοεπινεφριδισμός στα ιπποειδή: αναφορά σε 4 κλινικά περιστατικά.

Χ.Κ. Κουτίνας[1], Μ.Ν. Σαριδομιχελάκης[1], Μ.Ε. Μυλωνάκης[1], Κ. Χαμχούγιας[2], Α. Φυτιάνου[3], Ν. Διακάκης[4], Α.Φ. Κουτίνας[1]

ΠΕΡΙΛΗΨΗ. Ο υπερφλοιοεπινεφριδισμός, που είναι η συχνότερη ενδοκρινοπάθεια των ιπποειδών, οφείλεται στην παρουσία υπερπλασίας ή λειτουργικού αδενώματος, κατά κανόνα στο διάμεσο λοβό της αδενοϋπόφυσης. Η νόσος αυτή διαπιστώθηκε σε ένα Ιρλανδικό κυνηγετικό εκτομία 20 χρόνων (περιστατικό 1), σε έναν αγγλικό επιβήτορα 13 χρόνων (περιστατικό 2), σε έναν αρσενικό όνο 18 χρόνων (περιστατικό 3) και σε μία φοράδα ακαθόριστης φυλής και ηλικίας 22 χρόνων (περιστατικό 4). Τα συχνότερα συμπτώματα, με βάση τα στοιχεία του ιστορικού και της κλινικής εξέτασης, ήταν η υπερτρίχωση (4/4), η απώλεια του σωματικού βάρους (3/4), η πολυουρία-πολυδιψία (3/4), η ενδονυχίτιδα (3/4), η κατάπτωση-λήθαργος (2/4), η λόρδωση της ράχης (2/4), η κρεμάμενη κοιλία (2/4), η αύξηση και προβολή του υπερκόγχιου λιπώδη ιστού (2/4), η υπερίδρωση (2/4) και η καθυστερημένη επούλωση των τραυμάτων (2/4). Από την αιματολογική εξέταση διαπιστώθηκαν λεμφοπενία (4/4), αναιμία (2/4), ώριμη ουδετεροφιλία (1/4) και μονοκυττάρωση (1/4), ενώ υπερτριγλυκεριδαιμία, αυξημένη δραστηριότητα της αλκαλικής φωσφατάσης, υπασβεστιαιμία και υπολευκωματιναιμία βρέθηκαν σε 4, 3, 3 και 2 ζώα, αντίστοιχα. Επιπλέον, το περιστατικό 2 παρουσίαζε και τύπου ΙΙΙ σακχαρώδη διαβήτη. Η διάγνωση του υπερφλοιοεπινεφριδισμού στηρίχθηκε στην τυπική κλινική εικόνα που διαπιστώθηκε σε όλα τα ζώα και επιβεβαιώθηκε με την ολονύχτια δοκιμή καταστολής με δεξαμεθαζόνη σε 3 από αυτά (περιστατικά 1, 3, 4). Θεραπευτικά χορηγήθηκε από το στόμα βρωμοκρυπτίνη (δοπαμινεργική ουσία) σε δύο άλογα (περιστατικά 1, 4), που είχε ως αποτέλεσμα τη σημαντική υποχώρηση των συμπτωμάτων σε σύντομο χρονικό διάστημα

Λέξεις ευρετηρίασης: βρωμοκρυπτίνη, ιπποειδή, ολονύχτια δοκιμή καταστολής με δεξαμεθαζόνη, υπερφλοιοεπινεφριδισμός.

[1] Κλινική Παθολογίας Ζώων Συντροφιάς, Τμήμα Κτηνιατρικής, Α.Π.Θ.
[2] Ιδιώτης Κτηνίατρος, Θεσσαλονίκη
[3] Εργαστήριο Διαγνωστικής Παθολογίας και Προπαιδευτικής, Τμήμα Κτηνιατρικής, Α.Π.Θ.
[4] Χειρουργική Κλινική, Τμήμα Κτηνιατρικής, Α.Π.Θ.

Ημερομηνία υποβολής: 02.12.2003
Ημερομηνία εγκρίσεως: 20.01.2004

Equine hyperadrenocorticism: A report of 4 natural cases.

Koutinas C.K.[1], Saridomichelakis M.N.[1], Mylonakis M.E.[1], Hamhougias K.[2], Fytianou A.[3], Diakakis N.[4], Koutinas A.F.[1]

ABSTRACT. Hyperadrenocorticism, the most common equine endocrinopathy, is the result of hyperplasia or a functional adenoma of the pars intermedia (intermediate lobe) of the pituitary gland. The study population included a 20-year old Irish hunting gelding (case 1), a 13-year old English Thoroughbred stud horse (case 2), an 18-year old intact male donkey (case 3) and a 22-year old mare belonging to a mixed breed (case 4). From a historical and clinical standpoint, the most common clinical signs were hypertrichosis (4/4), progressive loss of body weight (3/4), polyuria-polydipsia (3/4), laminitis (3/4), depression-lethargy (2/4), sway-back (lordosis) (2/4), pot-belly (2/4), bulging of the supraorbital region due to the excessive deposition of adipose tissue (2/4), hyperhidrosis (2/4) and delayed wound healing (2/4). The results of the routine laboratory testing showed lymphopenia (4/4), anemia (2/4), mature neutrophilia (1/4), monocytosis (1/4), hypertriglyceridemia (4/4), increased ALP activity (3/4), hypocalcemia (3/4) and hypoalbuminemia (2/4). Also, case 2 developed type III diabetes mellitus as a consequence of the disease. The diagnosis of hyperadrenocorticism, that was initially based on the classical clinical signs, noticed in all 4 animals, was further confirmed in 3 of them (cases 1, 3, 4) with the overnight dexamethasone suppression test. Oral bromocryptine (dopamine agonist), that was subsequently prescribed in two horses (cases 1, 4) resulted in a remarkable clinical improvement, first noticed in both animals approximately two months after the beginning of the treatment.

Key words: bromocryptine, equine hyperadrenocorticism, overnight dexamethasone suppression test.

[1] Clinic of Companion Animal Medicine, School of Veterinary Medicine, A.U.T. , Greece
[2] Veterinarian, Private Practitioner, Thessaloniki, Greece
[3] Laboratory of Clinical Diagnosis and Clinical Pathology, School of Veterinary Medicine, A.U.T., Greece
[4] Clinic of Surgery, School of Veterinary Medicine, A.U.T., Greece

Submission date: 02.12.2003
Approval date: 20.01.2004

ΕΙΣΑΓΩΓΗ.

Ο υπερφλοιοεπινεφριδισμός (σύνδρομο Cushing) στα ιπποειδή, και ιδιαίτερα στο άλογο, έχει συνδεθεί με την παρουσία υπερπλασίας ή λειτουργικά ενεργού αδενώματος στο διάμεσο και πολύ σπανιότερα στον πρόσθιο λοβό της υπόφυσης (Pallaske 1932, Loeb et al. 1966, Heinrichs et al. 1990, Hillyer et al. 1992, Boujon et al. 1993). Μέχρι σήμερα έχει περιγραφεί μόνο ένα περιστατικό που οφειλόταν σε λειτουργικό νεόπλασμα του φλοιού των επινεφριδίων (van der Kolk et al. 2001). Το σύνδρομο Cushing είναι η συχνότερη ενδοκρινοπάθεια των ιπποειδών, εμφανίζεται κατά κανόνα στα ενήλικα και υπερήλικα ζώα (Paradis and Hines 2002) και η συχνότητά της στο συνολικό πληθυσμό κυμαίνεται από 0,075 μέχρι 0,15% (van der Kolk et al. 1993).

Οι κλινικές εκδηλώσεις της νόσου δεν οφείλονται μόνο στην αυτόνομη υπερέκκριση της επινεφριδιοφλοιοτρόπου ορμόνης (ACTH), αλλά και των πεπτιδίων της προ-οπιομελανοκορτίνης (POMC), στα οποία περιλαμβάνονται οι μελανοχρωστικοτρόπες ορμόνες α-MSH και β-MSH, το πεπτίδιο του διάμεσου λοβού της υπόφυσης και η β-ενδορφίνη (Paradis and Hines 2002). Τα ευμεγέθη αδενώματα της υπόφυσης μπορούν επίσης να προκαλέσουν μηχανική συμπίεση του υποθαλάμου, ενώ η παρατηρούμενη ανοσοκαταστολή αποδίδεται στην υπερκορτιζολαιμία (Wilson et al. 1982, Heinrichs et al. 1990, Love 1993). Τα προσβεβλημένα ζώα τις περισσότερες φορές προσκομίζονται για εξέταση, επειδή παρουσιάζουν πυκνό, μακρύ, βοστρυχωτό και ανοιχτόχρωμο τρίχωμα, που εμφανίζεται θαμπό και υγρό λόγω της υπερίδρωσης. Στην κλινική εικόνα της νόσου περιλαμβάνονται επίσης η κατάπτωση ή ο λήθαργος, η υποτροπιάζουσα ή χρόνια ενδονυχίτιδα, η προοδευτική απώλεια του σωματικού βάρους που συνοδεύεται από ατροφία των μεγάλων μυϊκών μαζών και υποτονία των κοιλιακών μυών με αποτέλεσμα τη φαινομενική διόγκωση της κοιλιακής κοιλότητας, η λόρδωση της ράχης, η πολυουρία – πολυδιψία, ιδιαίτερα όταν έχει εγκατασταθεί τύπου ΙΙΙ σακχαρώδης διαβήτης, η αμφοτερόπλευρη προβολή του υπερκόγχιου λιπώδη ιστού, οι επιληπτικές κρίσεις, η τύφλωση, οι βακτηριδιακές λοιμώξεις σε διάφορα όργανα και η καθυστερημένη επούλωση των τραυμάτων (Love 1993, van der Kolk 1998, Reed 1998, Paradis and Hines 2002).

Επειδή, τουλάχιστον απ' ό,τι γνωρίζουμε, δεν έχουν περιγραφεί τέτοιου είδους περιστατικά στην ελληνική βιβλιογραφία, αποφασίστηκε η συγγραφή της εργασίας αυτής, στην οποία αναφέρονται το ιστορικό, τα κλινικά και εργαστηριακά ευρήματα και τα αποτελέσματα της θεραπευτικής αγωγής σε 3 άλογα και 1 όνο με υπερφλοιοεπινεφριδισμό.

ΠΕΡΙΣΤΑΤΙΚΑ ΠΟΥ ΜΕΛΕΤΗΣΑΜΕ

Περιστατικό 1

Ιρλανδικός εκτομίας, ηλικίας 20 χρόνων και σωματικού βάρους 710 Kg, εξετάσθηκε στο χώρο ενσταυλισμού

INTRODUCTION

Equine hyperadrenocorticism (Cushing's syndrome), especially in the horse, has been attributed to a functional hyperplasia or adenoma of the intermediate lobe and only rarely of the anterior lobe of the pituitary gland (Pallaske 1932, Loeb et al. 1966, Heinrichs et al. 1990, Hillyer et al. 1992, Boujon et al. 1993). Until today, only a single case of equine hyperadrenocorticism has been associated with a functional adrenocortical neoplasm (van der Kolk et al. 2001). Adult and elderly animals are most frequently affected by the most common endocrinopathy of the horse, the prevalence of which in the general equine population varies from 0.075 to 0.15% (van der Kolk et al. 1993).

Autonomic hypersecretion of adrenocorticotrophic hormone (ACTH) and pro-opiolipomelanocortin peptides (POMC), including α-MSH and β-MSH, corticotrophin-like intermediale lobe peptide and β-endorphin, is the underlying pathophysiological mechanism in the cushinoid horses (Paradis and Hines 2002). The pressure of an enlarged pituitary adenoma on the hypothalamus explains the central nervous system symptoms, while the glucocorticosteroidal hypersecretion may cause immunosuppresion (Wilson et al. 1982, Heinrichs et al. 1990, Love 1993). Affected animals are often admitted, because of a long, shaggy, curly and discoloured haircoat that may also appear wet and matted due to hyperhidrosis. Other symptoms may include depression or lethargy, recurrent or chronic laminits, progressive loss of body weight, muscle wasting and weakness that may lead to pendulous abdomen and swayed back, polyuria – polydipsia, especially after the development of diabetes mellitus (type III), bilateral bulging of the supraorbital region, seizures, blindness, bacterial infections and delayed wound healing (Love 1993, van der Kolk 1998, Reed 1998, Paradis and Hines 2002).

In this clinical study, the historical data, the clinical and laboratory findings, the results of a provocative endrocrine test and the response to treatment of 3 horses and 1 donkey with hyperadrenocorticism are reported, since, at least to our knowledge, similar cases have never been described in the greek literature.

CASES UNDER CONSIDERATION

Case 1

A 20-year old Irish hunting gelding, weighing 710 Kg, was examined in its place, because of depression, exercise intolerance, polyuria – polydipsia, progressive loss of body weight and frequent bouts of tachypnea and hyperhidrosis during the last two months (Table 1). The administration of bronchodilators and expectorants, soon before seeking veterinary advice, was quite unrewarding. The owner also reported that during the previous year the winter coat shedding was delayed and incomplete, while its regrowth was rapid and occurred sooner than expected.

At physical examination, the most striking clinical

Πίνακας 1. Συμπτώματα ή παθολογικές καταστάσεις με βάση το ιστορικό και την κλινική εξέταση τριών αλόγων και ενός όνου με υπερφλοιοεπινεφριδισμό.

	Περιστατικά			
Συμπτώματα ή παθολογικές καταστάσεις	**1**	**2**	**3**	**4**
Κατάπτωση ή λήθαργος	+	-	-	+
Εύκολη κόπωση	+	-	-	-
Ανορεξία ή μείωση της όρεξης	-	-	-	+
Απώλεια Σ.Β.	+	+	-	+
Πολυουρία-πολυδιψία	+	+	-	+
Λόρδωση της ράχης	+	-	+	-
Κρεμάμενη κοιλία	+	-	+	-
Προβολή του υπερκόγχιου λιπώδη ιστού	+	-	-	+
Ταχύπνοια	+	-	-	-
Υπερίδρωση	+	+	-	-
Υπερτρίχωση	+	+	+	+
Σμηγματόρροια (ελαιώδης)	-	-	-	+
Καθυστερημένη επούλωση τραυμάτων	+	-	-	+
Ενδονυχίτιδα	-	+	+	+

+ : υπάρχει
- : δεν υπάρχει

Table 1. Clinical signs and pathological conditions reported by the owners or detected at physical examination in three horses and one donkey with hyperadrenocorticism.

	Cases			
Symptoms and pathological conditions	**1**	**2**	**3**	**4**
Depression or lethargy	+	-	-	+
Exercise intolerance	+	-	-	-
Complete or partial anorexia	-	-	-	+
Progessive loss of body weight	+	+	-	+
Polyuria - polydipsia	+	+	-	+
Sway back (lordosis)	+	-	+	-
Pendulous abdomen (pot – belly)	+	-	+	-
Supraorbital fat bulging	+	-	-	+
Tachypnea	+	-	-	-
Hyperhidrosis	+	+	-	-
Hypertrichosis	+	+	+	+
Greasy seborrhea	-	-	-	+
Delayed wound healing	+	-	-	+
Laminitis	-	+	+	+

+ : present
- : absent

του, επειδή τους τελευταίους δυο μήνες παρουσίαζε κατάπτωση, εύκολη κόπωση ύστερα από ελαφρά άσκηση, πολυουρία – πολυδιψία, προοδευτική απώλεια του σωματικού βάρους και συχνά επεισόδια ταχύπνοιας και υπερίδρωσης (Πίνακας 1). Η προηγούμενη θεραπεία με βρογχοδιασταλτικά και αποχρεμπτικά φάρμακα δεν είχε κανένα αποτέλεσμα. Επιπλέον, ο ιδιοκτήτης του ζώου παρατήρησε ότι η φυσιολογική αλλαγή του τριχώματος την προηγούμενη άνοιξη είχε εμφανιστεί καθυστερημένα χωρίς να ολοκληρωθεί, ενώ η επανέκφυση του χειμερινού τριχώματος είχε γίνει νωρίτερα απ' ό,τι αναμενόταν.

Στην κλινική εξέταση διαπιστώθηκε έντονη δασύτητα και βοστρύχωση του τριχώματος (υπερτρίχωση), ιδιαίτερα στις περιοχές του τραχήλου, της ωμοπλάτης, του στήθους, του ανώτερου τμήματος των πρόσθιων άκρων, της κάτω κοιλιακής χώρας και των μηρών (Εικόνα 1). Επιπλέον, το ζώο παρουσίαζε επεισοδιακή ταχύπνοια, υπερίδρωση, ξηρότητα και συγκόλληση του τριχώματος, αυξημένη προβολή του λιπώδη ιστού της υπερκόγχιας χώρας (Εικόνα 2), ελαφρού βαθμού λόρδωση της ράχης και κρεμάμενη κοιλία (Εικόνα 1). Στον κυνήποδα του δεξιού οπίσθιου άκρου παρατηρήθηκε επίσης παλιό τραύμα στο δέρμα που παρουσίαζε μικρή τάση για επούλωση (Πίνακας 1).

Στην αιματολογική και τη βιοχημική εξέταση στον ορό του αίματος διαπιστώθηκαν λεμφοπενία, υπερτριγλυκεριδαιμία και αυξημένη δραστηριότητα της αλκαλικής φωσφατάσης (ALP) (Πίνακας 2), ενώ στην ανάλυση των ούρων το ειδικό βάρος βρισκόταν στο χαμηλότερο φυσιολογικό όριο (1020). Η διάγνωση της νόσου επιβεβαιώθηκε με τη δοκιμή καταστολής με δεξαμεθαζόνη (Πίνακας 3).

Θεραπευτικά, ύστερα από το χειρουργικό καθαρισμό και τη νεαροποίηση του τραύματος του κυνήποδα, συστήθηκε η καθημερινή επίδεση και καθήλωση με επίδεση

Εικόνα 1. *Υπερτρίχωση στην περιοχή του τραχήλου, του στήθους, του άνω τμήματος των άκρων και της κοιλιακής χώρας, λόρδωση της ράχης και κρεμάμενη κοιλία σε άλογο με υπερφλοιοεπινεφριδισμό (περιστατικό 1).*

Figure 1. *Hypertrichosis extending over the neck, chest, upper part of the limbs and lower abdoment, sway-back and pendulous abdomen in a horse with hyperadrenocorticism (case 1).*

finding was a thick, shaggy and curly haircoat (hypertrichosis) extending over the neck, shoulders, chest, upper part of the front limbs, lower abdomen and thighs (Figure 1) and appearing dry and matted. Episodic tachypnea, hyperhidrosis, supraorbital fat pad bulging (Figure 2), sway-back and pendulous abdomen (Figure 1) were also observed. A long-standing skin wound was also apparent on the cannon area of the right hind limb (Table 1).

Πίνακας 2. Αιματολογικά και βιοχημικά ευρήματα σε τρία άλογα και έναν όνο με υπερφλοιοεπινεφριδισμό.

Παράμετροι	Περιστατικά				Τιμές αναφοράς
	1	2	3	4	
			Αιματολογικές		
Αιματοκρίτης (%)	35	36,5	27,1	29,3	32 – 53
Αιμοσφαιρίνη (g/dl)	12,9	13,4	9,9	10,8	11- 19
Λευκά αιμοσφαίρια (/μl)	5900	11000	8600	6600	5400 – 14400
Ουδετερόφιλα (/μl)	4838	10230	6192	5280	2260 – 8580
Άωρα ουδετερόφιλα (/μl)	118	0	0	0	0 - 1000
Λεμφοκύτταρα (/μl)	708	770	860	660	1500 – 7700
Εωσινόφιλα (/μl)	236	0	172	85	0 – 1000
Μεγάλα μονοπύρηνα (/μl)	0	0	1376	528	0 – 1000
Βασεόφιλα (/μl)	0	0	0	0	0 – 290
Αιμοπετάλια (/μl)	202000	273000	296000	166000	100000 – 350000
			Βιοχημικές		
Ολικές πρωτεΐνες (g/dl)	6,5	6	5,9	6,2	5,7 – 7
Λευκωματίνες (g/dl)	3,8	3,1	2,7	3,7	3,4 – 4,3
Άζωτο ουρίας (mg/dl)	15	16	22	24	15 – 29
Κρεατινίνη (mg/dl)	1,2	1,3	1,3	1,3	1,2 – 1,8
Γλυκόζη (mg/dl)	145	189	77	84	76 – 126
Χολεστερόλη (mg/dl)	125	93	ΔΕ	120	70 – 125
Τριγλυκερίδια (mg/dl)	95	140	120	280	22 – 51
Ολική χολερυθρίνη (mg/dl)	ΔΕ	ΔΕ	ΔΕ	0,95	0,7 – 2
Αλκαλική φωσφατάση (U/l)	275	360	300	94	102 – 237
Αλανινοαμινοτρανσφεράση (U/l)	8	8	35	8	1 – 10
Ασπαραγινική αμινοτρανσφεράση (U/l)	ΔΕ	ΔΕ	145	103	68 – 174
Κρεατινική φωσφοκινάση (U/l)	85	170	ΔΕ	22	37 – 137
Γαλακτική δεϋδρογονάση (U/l)	ΔΕ	ΔΕ	ΔΕ	214	68 – 290
Φώσφορος (mg/dl)	4	2,7	2,9	2,3	1,9 – 4,5
Ασβέστιο (mg/dl)	12	9,8	11	11	11,7 – 13,4
Κάλιο (mEq/l)	3,5	4,1	4,8	3,6	2,9 – 4,3
Νάτριο (mEq/l)	135	136	ΔΕ	138	132 - 146

ΔΕ: Δεν έγινε

σπληνίων γάζας που ήταν εμποτισμένα με φουσιδικό οξύ (Fusidin®, Leo) και η ενδομυϊκή χορήγηση κεφαλεξίνης (Ceporex®, Schering-Plough) στη δόση των 24 mg/Kg Σ.Β. κάθε 24 ώρες, για 10 ημέρες. Στον ιδιοκτήτη προτάθηκε επίσης το τακτικό κούρεμα του ζώου σε μόνιμη βάση και η μακροχρόνια ή επ' αόριστο χορήγηση βρωμοκρυπτίνης (Parlodel® - Novartis), στη δόση των 0,04 mg/Kg Σ.Β. το πρωί και 0,02 mg/Kg Σ.Β. το βράδυ, από το στόμα, που μείωσε αισθητά την υπερίδρωση, την κατανάλωση νερού και τον υπερκόγχιο λιπώδη ιστό, σε διάστημα δύο περίπου μηνών (Πίνακας 4).

Περιστατικό 2

Αγγλικός καθαρόαιμος επιβήτορας, ηλικίας 13 χρόνων και σωματικού βάρους 450 Kg, εξετάσθηκε στο χώρο διαμονής του, επειδή τους τελευταίους 6 μήνες παρουσία-

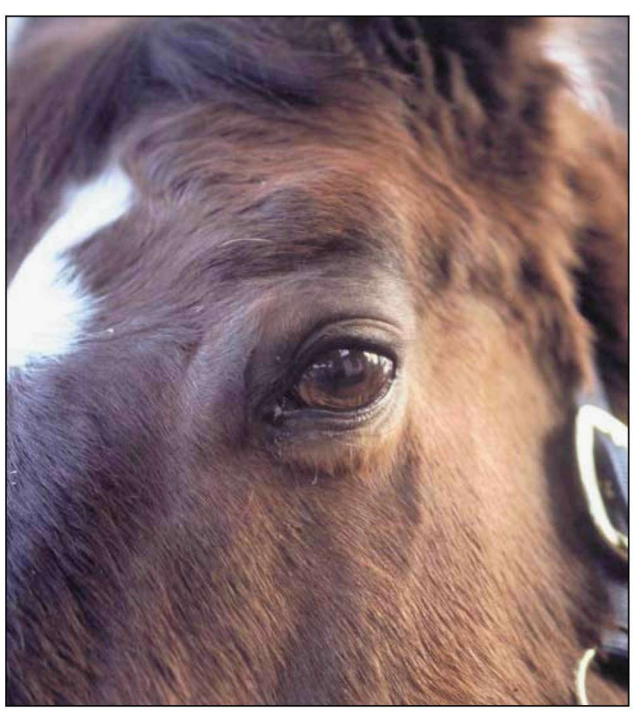

Εικόνα 2. *Προβολή του υπερκόγχιου λιπώδη ιστού σε άλογο με υπερφλοιοεπινεφριδισμό (περιστατικό 1).*

Figure 2. *Supraorbital fat pad bulging in a horse with hyperadrenocorticism (case 1).*

Table 2. Routine hematology and serum biochemistry in three horses and one donkey with hyperadrenocorticism.

Parameters	Cases				Reference values
	1	2	3	4	
			Complete blood count		
Hematocrit (%)	35	36,5	27,1	29,3	32 – 53
Hemoglobin (g/dl)	12,9	13,4	9,9	10,8	11- 19
White blood cells (/μl)	5900	11000	8600	6600	5400 – 14400
Neutrophils (/μl)	4838	10230	6192	5280	2260 – 8580
Banded neutrophils (/μl)	118	0	0	0	0 - 1000
Lymphocytes (/μl)	708	770	860	660	1500 – 7700
Eosinophils (/μl)	236	0	172	85	0 – 1000
Monocytes (/μl)	0	0	1376	528	0 – 1000
Basophils (/μl)	0	0	0	0	0 – 290
Platelets (/μl)	202000	273000	296000	166000	100000 – 350000
			Serum biochemistry		
Total serum proteins (g/dl)	6,5	6	5,9	6,2	5,7 – 7
Albumins (g/dl)	3,8	3,1	2,7	3,7	3,4 – 4,3
Blood urea nitrogen (mg/dl)	15	16	22	24	15 – 29
Creatinine (mg/dl)	1,2	1,3	1,3	1,3	1,2 – 1,8
Glucose (mg/dl)	145	189	77	84	76 – 126
Cholesterol (mg/dl)	125	93	ND	120	70 – 125
Triglycerides (mg/dl)	95	140	120	280	22 – 51
Total bilirubin (mg/dl)	ND	ND	ND	0,95	0,7 – 2
Alkaline phosphatase (U/l)	275	360	300	94	102 – 237
Alaninoaminotransferase (U/l)	8	8	35	8	1 – 10
Aspartate aminotransferase (U/l)	ND	ND	145	103	68 – 174
Creatinic phosphokinase (U/l)	85	170	ND	22	37 – 137
Lactic dehydrogonase (U/l)	ND	ND	ND	214	68 – 290
Phosphorus (mg/dl)	4	2,7	2,9	2,3	1,9 – 4,5
Calcium (mg/dl)	12	9,8	11	11	11,7 – 13,4
Potassium (mEq/l)	3,5	4,1	4,8	3,6	2,9 – 4,3
Sodium (mEq/l)	135	136	ND	138	132 - 146

ND: not done

ζε πολυουρία – πολυδιψία, χωλότητα στο δεξιό πρόσθιο άκρο, προοδευτική απώλεια του σωματικού βάρους και επεισόδια υπερίδρωσης (Πίνακας 1). Στην κλινική εξέταση παρατηρήθηκε δασύτητα του τριχώματος σε όλο σχεδόν το σώμα, υπερίδρωση και ενδονυχίτιδα στο δεξιό πρόσθιο άκρο (Πίνακας 1).

Στα σημαντικότερα αιματολογικά και βιοχημικά ευρήματα περιλαμβάνονταν η ώριμη ουδετεροφιλία, η λεμφοπενία, η υπολευκωματιναιμία, η υπεργλυκαιμία, η υπερτριγλυκεριδαιμία, η αυξημένη δραστηριότητα της ALP και της κρεατινικής φωσφοκινάσης (CK) στον ορό του αίματος και η υπασβεστιαιμία (Πίνακας 2). Στην ανάλυση των ούρων, εκτός από το χαμηλό ειδικό βάρος (1015), διαπιστώθηκε και γλυκοζουρία.

Παρά τις σαφείς ενδείξεις με βάση το ιστορικό και τα αποτελέσματα των παραπάνω εξετάσεων, που προσανατόλιζαν στον υπερφλοιοεπινεφριδισμό, ο ιδιοκτήτης αρνήθηκε επίμονα να γίνει η ολονύχτια δοκιμή καταστολής με δεξαμεθαζόνη για την επιβεβαίωση της διάγνωσης και τις υποδείξεις μας για ανάληψη θεραπευτικής προσπάθειας. Τέλος, σε επανειλημμένες τηλεφωνικές επικοινω-

Complete blood count (CBC), serum biochemistry and urinalysis revealed lymphopenia, hypertriglyceridemia, increased alkaline phosphatase (ALP) activity (Table 2) and urine specific gravity at the lower end of the normal range (1020). The diagnosis was confirmed with the overnight dexamethasone suppression test (Table 3).

After the surgical debridement of the skin wound, daily application of fucidic acid gauges (Fusidin®, Leo) and intramuscular cephalexin (Ceporex®, Schering-Plough) at the dose of 24 mg/Kg B.W., every 24 hours, for 10 days, were suggested. The owner was also instructed to have his animal's long haircoat regularly clipped and to give oral bromocryptine (Parlodel®, Novartis) at the dose of 0.04 mg/Kg B.W., in the morning and 0.02 mg/Kg B.W., in the evening, for the rest of the animal's life. This treatment resulted in the resolution of hypehidrosis, polyuria - polydipsia and the size of the supraorbital fat pads over a two-month period (Table 4).

Case 2

The owner of the second horse, a 13 year-old English Thoroughbred stallion, weighing 450 Kg, complained that

Πίνακας 3. Συγκέντρωση της κορτιζόλης στο πλάσμα του αίματος αμέσως πριν και 20 ώρες μετά την ενδομυϊκή έγχυση 40 μg/Kg Σ.Β. δεξαμεθαζόνης (ολονύχτια δοκιμή καταστολής με δεξαμεθαζόνη) σε τρία άλογα και έναν όνο με υπερφλοιοεπινεφριδισμό.

Περιστατικό	Συγκέντρωση της κορτιζόλης πριν από την έγχυση της δεξαμεθαζόνης (nmol/l)	Συγκέντρωση της κορτιζόλης 20 ώρες μετά την έγχυση της δεξαμεθαζόνης (nmol/l)	Διαγνωστική σημασία
1	84	89	Υπερφλοιοεπινεφριδισμός
2	ΔΕ	ΔΕ	-
3	180	83	Υπερφλοιοεπινεφριδισμός
4	60	88	Υπερφλοιοεπινεφριδισμός

ΔΕ: δεν έγινε

Table 3. Plasma cortisol concentrations before and 20 hours after the intramuscular administration of 40 μg/Kg B.W. of dexamethasone (overnight dexamethasone suppression test) in three horses and one donkey with hyperadrenocorticism.

Case	Cortisol concentration prior to dexamethasone injection (nmol/l)	Cortisol concentration 20 hours after dexamethasone injection (nmol/l)	Diagnostic significance
1	84	89	Hyperadrenocorticism
2	ND	ND	-
3	180	83	Hyperadrenocorticism
4	60	88	Hyperadrenocorticism

ND: not done

νίες αρνήθηκε να δώσει οποιαδήποτε πληροφορία για την εξέλιξη της νόσου και την τύχη του ζώου.

Περιστατικό 3

Αρσενικός όνος, ηλικίας 18 χρόνων και σωματικού βάρους 140 Kg, εξετάσθηκε στο χώρο διαμονής του, επειδή τους τελευταίους μήνες παρουσίαζε έντονη υπερτρίχωση (Πίνακας 1). Στην κλινική εξέταση, εκτός από τη γενικευμένη υπερτρίχωση, παρατηρήθηκαν λόρδωση της ράχης, κρεμάμενη κοιλία και χρόνια ενδονυχίτιδα στα πρόσθια άκρα, που είχε προκαλέσει παραμόρφωση των οπλών (Πίνακας 1, Εικόνα 3).

Στην αιματολογική εξέταση διαπιστώθηκαν αναιμία, λεμφοπενία και μονοκυττάρωση, και στη βιοχημική εξέταση στον ορό του αίματος υπολευκωματιναιμία, υπερτριγλυκεριδαιμία, υπασβεστιαιμία και αυξημένη δραστηριότητα της ALP και της αλανινοαμινοτρανσφεράσης (ALT) (Πίνακας 2).

Παρά την επιβεβαίωση της αρχικής διάγνωσης με την ολονύχτια δοκιμή καταστολής με δεξαμεθαζόνη (Πίνακας 3), δεν αναλήφθηκε κανενός είδους θεραπευτική προσπάθεια, επειδή δεν το επιθυμούσε ο ιδιοκτήτης του.

Περιστατικό 4

Θηλυκό άλογο, ακαθόριστης φυλής και ηλικίας 22 χρόνων, με σωματικό βάρος 450 kg, εξετάσθηκε στο χώρο ενσταυλισμού του, επειδή τους τελευταίους 6 μήνες παρουσίαζε υπερτρίχωση, μείωση της όρεξης και της διάθεσης, προοδευτική απώλεια του σωματικού βάρους, πολυουρία – πολυδιψία και τρία επεισόδια οξείας ενδονυχίτιδας στα πρόσθια άκρα, που ήταν εντονότερα στο δεξιό και υποχωρούσαν με τη χορήγηση φαινυλβουταζόνης και την α-

during the last six months his animal was exhibiting polyuria – polydipsia, lameness of the right front limb, progressive loss of body weight and several episodes of hyperhidrosis (Table 1). Physical examination revealed hypertrichosis over the entire body, hyperhidrosis and laminitis on the right front limb (Table 1).

Mature neutrophilia, lymphopenia, hypoalbuminemia, hyperglycemia, hypertriglyceridemia, hypocalcaemia and increased ALP and creatinic phosphokinase (CK) activities were detected in CBC and serum biochemistry (Table 2) along with a low urine specific gravity (1015) and glycosuria in urinalysis.

Probably because of the strong historical, clinical and laboratory evidence for hypeadrenocorticism, the owner persistently declined the overnight dexamethasone suppression test aiming to confirm the tentative diagnosis, as well as any therapeutical effort. Also, he refused to provide any information regarding the progression of the disease and the final outcome, although he was repeatedly contacted by telephone.

Case 3

An 18-year old, male donkey, weighing 140 Kg, was examined at his place, because of a long-lasting severe hypertrichosis extending over the entire body (Table 1). At physical examination, besides generalized hypertrichosis, a swayed back with pendulous abdomen and chronic laminitis in the front limbs, that eventually led to hoof deformities, were also observed (Table 1, Figure 3).

CBC and serum biochemistry revealed anaemia, lymphopenia, monocytosis, hypoalbuminemia, hyper-

Πίνακας 4. Θεραπευτική αγωγή και τελική έκβαση σε τρία άλογα και έναν όνο με υπερφλοιοεπινεφριδισμό.

Περιστατικό	Θεραπευτική αγωγή	Τελική έκβαση
1	Βρωμοκρυπτίνη (0,04 mg/Kg Σ.Β. το πρωί και 0,02 mg/Kg Σ.Β. το βράδυ), από το στόμα, εφόρου ζωής	Υποχώρηση υπερίδρωσης, κατανάλωσης νερού και εναπόθεσης υπερκόγχιου λιπώδη ιστού
2	Δεν έγινε	Άγνωστη
3	Δεν έγινε	Άγνωστη
4	Βρωμοκρυπτίνη (0,04 mg/Kg Σ.Β. το πρωί και 0,02 mg/Kg Σ.Β. το βράδυ), από το στόμα, εφόρου ζωής	Υποχώρηση πολυουρίας-πολυδιψίας, υπερτρίχωσης και δερματικών αλλοιώσεων

Table 4. Treatment and outcome in three horses and one donkey with hyperadrenocorticism.

Case	Treatment	Outcome
1	Bromocryptine (0.04 mg/Kg B.W. in the morning and 0.02 mg/Kg B.W. in the evening), orally, for life	Partial resolution of hyperhidrosis, polydipsia and supraorbital fat pad
2	Not done	Unknown
3	Not done	Unknown
4	Bromocryptine (0.04 mg/Kg B.W. in the morning and 0.02 mg/Kg B.W. in the evening), orally, for life	Partial resolution of polyuria – polydipsia, hypertrichosis and skin lesions

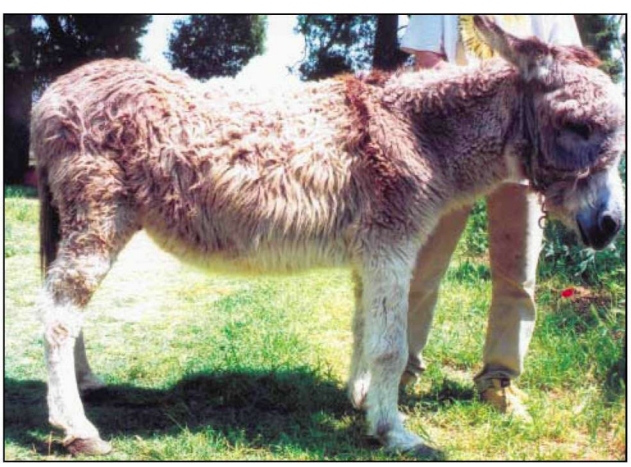

Εικόνα 3. *Υπερφλοιοεπινεφριδισμός σε όνο με γενικευμένη υπερτρίχωση, πτώση του κυνήποδα, προβολή του καρπού προς τα εμπρός και παραμόρφωση της οπλής στα δύο πρόσθια άκρα, λόγω χρόνιας ενδονυχίτιδας (περιστατικό 3).*

Figure 3. *Generalized hypertrichosis and fetlock depression, mild carpal flexion and hoof deformity of the thoracic limbs due to chronic laminitis in a donkey with hyperadrenocorticism (case 3).*

νάπαυση του ζώου (Πίνακας 1).

Στην κλινική εξέταση διαπιστώθηκε έντονη δασυτριχία (Εικόνα 4), προβολή του υπερκόγχιου λιπώδη ιστού, απροθυμία για μετακίνηση, αυξημένη θερμοκρασία των οπλών και χωλότητα από τα πρόσθια άκρα. Στο δέρμα παρατηρήθηκε ελαιώδης σμηγματόρροια στην περιοχή του κυνήποδα και των τεσσάρων άκρων και ένα περιγεγραμμένο έλκος με μικρή τάση για επούλωση στην εξωτερική επιφάνεια του αριστερού ταρσού (Πίνακας 1).

Στα σημαντικότερα ευρήματα των εργαστηριακών ε-

triglyceridemia, hypocalcaemia and increased ALP and alaninoaminotransferase (ALT) activities (Table 2).

The diagnosis was confirmed with the overnight dexamethasone suppression test (Table 3), but treatment was not attempted because of the owner's refusal.

Case 4

A 22-year old female horse, the breed of which could not be defined, and weighing 450 Kg, was examined in her place, because of a six-month history of hypertrichosis, partial inappetance, depression, progressive loss of body weight, polyuria – polydipsia and the appearance of three episodes of acute laminitis in both front limbs, though more severe in the right one. The latter condition responded favorably to parenteral phenylbutazone and rest (Table 1).

At physical examination, hypertrichosis (Figure 4), supraorbital fat pad bulging, reluctance to move, increased hoof temperature and lameness on both front limbs, were observed. On the cannon area of all four limbs and the lateral aspect of the left tarsus, greasy seborrhea and an indolent skin ulcer, respectively, were also apparent (Table 1).

Anemia, lymphopenia, hypertriglyceridemia and hypocalcaemia were the only abnormal findings in the blood work (Table 2), as opposed to normal urinalysis.

The daily application of a dermatological ointment, containing fusidic acid (Fusidin®, Leo) on the indolent skin ulcer of the left tarsus, was strongly recommended. Confirmation of the diagnosis was made with the overnight dexamethasone suppression test (Table 3). The owner was also advised to have the haircoat of his horse regularly clipped and bromocryptine was subsequently prescribed at the dose of 0.04 mg/Kg B.W. in the morning and 0.02 mg/Kg B.W. in the evening, per os, and for the rest of the

ξετάσεων περιλαμβάνονταν η αναιμία, η λεμφοπενία, η υπερτριγλυκεριδαιμία και η υπασβεστιαιμία (Πίνακας 2), ενώ η ανάλυση των ούρων ήταν φυσιολογική.

Για την αντιμετώπιση του δερματικού έλκους συστήθηκε η καθημερινή επάλειψη με δερματολογική αλοιφή που περιείχε φουσιδικό οξύ (Fusidin®, Leo). Μετά την επιβεβαίωση της διάγνωσης με την ολονύχτια δοκιμή καταστολής με δεξαμεθαζόνη (Πίνακας 3), συστήθηκε το τακτικό κούρεμα του ζώου και η μακροχρόνια ή επ' αόριστο χορήγηση βρωμοκρυπτίνης από το στόμα στη δόση των 0,04 mg/Kg Σ.Β. το πρωί και 0,02 mg/Kg Σ.Β. το βράδυ. Η πολυουρία – πολυδιψία, η υπερτρίχωση, η ελαιώδης σμηγματόρροια και το δερματικό έλκος είχαν υποχωρήσει σημαντικά, 6 μήνες μετά την έναρξη της θεραπείας (Πίνακας 4).

Εργαστηριακή επιβεβαίωση της νόσου

Στα περιστατικά 1, 3 και 4 ο υπερφλοιοεπινεφριδισμός επιβεβαιώθηκε με την ολονύχτια δοκιμή καταστολής με δεξαμεθαζόνη. Συγκεκριμένα, στις 5 μ.μ. χορηγούνταν ενδομυϊκά δεξαμεθαζόνη (Dexamethasone Tad®, Lohmann Animal Health) στη δόση των 40 μg/Kg Σ.Β., αμέσως μετά τη λήψη 5 ml δείγματος αίματος σε πλαστικό σωληνάριο, που περιείχε EDTA ως αντιπηκτικό. Το δεύτερο δείγμα αίματος λαμβανόταν ύστερα από 20 ώρες, προς το μεσημέρι της επόμενης ημέρας. Αμέσως μετά την αιμοληψία τα δείγματα φυγοκεντρούνταν (1500 g για 10 min) και το πλάσμα φυλάσσονταν στους -20°C μέχρι να αποσταλεί σε κτηνιατρικό ορμονολογικό εργαστήριο του εξωτερικού (Cambridge Specialist Lab. Services, United Kingdom). Επισημαίνεται ότι οι τιμές αναφοράς του εργαστηρίου αυτού για τη συγκέντρωση της κορτιζόλης στο πλάσμα του αίματος είναι 25-155 nmol/l πριν και <30 nmol/l 16 ως 20 ώρες μετά την έγχυση της δεξαμεθαζόνης (Dybdal et al 1994). Στη δική μας περίπτωση τα αποτελέσματα της δοκιμής αυτής έδειξαν ότι και τα 3 ιπποειδή στα οποία πραγματοποιήθηκε (περιστατικά 1, 3, 4) παρουσίαζαν υπερφλοιοεπινεφριδισμό (Πίνακας 3).

Εικόνα 4. *Περιοχή με υπερτρίχωση στην εξωτερική επιφάνεια της κνήμης και του ταρσού του δεξιού οπίσθιου άκρου σε άλογο με υπερφλοιοεπινεφριδισμό (περιστατικό 4), που αφορίζεται σαφώς από το φυσιολογικό τρίχωμα.*

Figure 4. *Sharply demarcated hypertrichotic area on the lateral aspect of the right tibia and tarsus in a horse with hyperadrenocorticism (case 4).*

ΣΥΖΗΤΗΣΗ

Ο υπερφλοιοεπινεφριδισμός εμφανίζεται συνήθως σε υπερήλικα άλογα, με μέσο όρο ηλικίας τη στιγμή της διάγνωσης τα 20 χρόνια (van der Kolk et al. 1993, Scott and Miller 2003), όπως άλλωστε διαπιστώθηκε και στα δικά μας περιστατικά (18,3 χρόνια). Αν και γενικά δε φαίνεται να υπάρχει προδιάθεση ως προς τη φυλή, οι μικρόσωμες φυλές (πόνεϋ) προσβάλλονται συχνότερα (Scott and Miller 2003), ενώ τα αποτελέσματα των διάφορων κλινικών μελετών ως προς το φύλο είναι αντιφατικά, αφού δείχνουν ότι η νόσος εμφανίζεται συχνότερα στα θηλυκά (Deem and Whitlock 1982, Beech 1987, Heinrichs et al. 1990) ή τα αρσενικά ζώα (Orth et al. 1982, Hillyer et al. 1992) ή ότι το φύλο δεν αποτελεί προδιαθεσικό παράγοντα (van der Kolk et al. 1993, Couetil 1996, Dybdal 1997, van der Kolk 1997). Η αναλογία των αρσενικών προς τα θηλυκά ιπποειδή ήταν 3:1, χωρίς όμως να μπορεί να στοιχειοθετηθεί προδιάθεση ως προς το φύλο, εξαιτίας του μι-

animal's life. Six months after the beginning of the treatment, polyuria – polydipsia, hypertrichosis, greasy seborrhea and the healing process of the tarsal ulcer showed remarkable improvement (Table 4).

Laboratory confirmation of hyperadrenocorticism

The diagnosis of hyperadrenocorticism was confirmed with the overnight dexamethasone suppression test in cases 1, 3 and 4. In particular, 5 ml of whole blood was collected in a plastic tube containing EDTA prior to the intramuscular injection of 40 μg/Kg B.W. dexamethasone (Dexamethasone Tad®, Lohmann Animal Health). The second sample was collected 20 hours after the injection, in the early afternoon of the next day. The EDTA coated tubes were centrifuged at 1500 g for 10 min, immediately after the sampling, and the harvested plasma samples were kept at -20°C until their shipment to a qualified veterinary laboratory (Cambridge Specialist Lab. Services, United

κρού αριθμού των ζώων της μελέτης.

Στην κλινική πράξη το συχνότερο σύμπτωμα της νόσου στα ιπποειδή είναι η υπερτρίχωση, αφού διαπιστώνεται στο 85-100% των περιστατικών (Scott and Miller 2003). Αν και στην παθογένειά της έχουν ενοχοποιηθεί η υπερέκκριση των α-MSH και β-MSH και η συμπίεση του θερμορυθμιστικού κέντρου του υποθαλάμου από το αδένωμα της υπόφυσης (van der Kolk et al. 1993, Scott and Miller 2003), η διαπίστωσή της στο άλογο με τον επινεφριδικό τύπο της νόσου (van der Kolk et al. 2001), αλλά όχι στα 4 άλλα που παρουσίαζαν μη λειτουργικά νεοπλάσματα των επινεφριδίων (Raker and Fegley 1965, Evans et al. 1968, Fix and Miller 1987, van der Kolk et al. 1994), φαίνεται να δίνει πρόσθετη αξία στο ρόλο της αυξημένης παραγωγής ανδρογόνων στεροειδών από το φλοιό των επινεφριδίων (Scott and Miller 2003). Την υπερτρίχωση χαρακτηρίζει το υπερβολικά μακρύ, τραχύ και δασύ τρίχωμα, που μπορεί να παρατηρηθεί σε οποιοδήποτε σημείο του σώματος, εκτός από τη χαίτη και την ουρά (van der Kolk 1998, Scott and Miller 2003). Η υπερτρίχωση αποτέλεσε το εντυπωσιακότερο εύρημα και στα 4 ζώα και ήταν ένα από τα κύρια αίτια προσκόμισης για εξέταση στα περιστατικά 3 και 4. Η καθυστέρηση ή η μη ολοκλήρωση της ανοιξιάτικης αλλαγής του τριχώματος και η πρωϊμότερη επανέκφυση του χειμερινού τριχώματος, που προηγείται της υπερτρίχωσης (Scott and Miller 2003), αναφέρθηκε μόνο από τον ιδιοκτήτη του περιστατικού 1. Υπερτρίχωση εξαιτίας της διατήρησης του χειμερινού τριχώματος των ιπποειδών κατά τους θερμούς μήνες του χρόνου μπορεί όμως να διαπιστωθεί και στα χρόνια νοσήματα ή τις τροφοπενίες (Scott 1988) που δε διαπιστώθηκαν σε κανένα από τα 4 περιστατικά.

Στις λιγότερο συχνές δερματικές αλλοιώσεις της νόσου περιλαμβάνονται η παροδική αλωπεκία, που συνήθως εντοπίζεται στην κεφαλή, η αλλαγή του χρώματος του τριχώματος, τα ξανθώματα και η ξηρή ή η ελαιώδης σμηγματόρροια (Scott 1988, van der Kolk 1997, Scott and Miller 2003). Από αυτές παρατηρήθηκε μόνο η ελαιώδης σμηγματόρροια στην περιοχή του κυνήποδα και των 4 άκρων του περιστατικού 4. Αρκετά συχνή όμως είναι η καθυστερημένη επούλωση των τραυμάτων του δέρματος, που διαπιστώθηκε στα περιστατικά 1 και 4 και έχει αποδοθεί στην αντιφλεγμονώδη δράση των γλυκοκορτικοστεροειδών (Colahan 1991, Boujon et al. 1993, Scott and Miller 2003).

Η ενδονυχίτιδα, η συχνότητα της οποίας στον υπερφλοιοεπινεφριδισμό του αλόγου κυμαίνεται από 24 μέχρι 82%, πιστεύεται ότι οφείλεται στη διέγερση των αδρενεργικών υποδοχέων του τοιχώματος των αγγείων από την κορτιζόλη, που καταλήγει στο σπασμό των αγγείων του άκρου πόδα (Freestone and Melrose 1995, Scott and Miller 2003). Στην παθογένειά της όμως ενδέχεται να υπεισέρχεται και ο ανταγωνισμός μεταξύ ινσουλίνης και γλυκοκορτικοστεροειδών, ιδιαίτερα όταν έχει εγκατασταθεί τύπου ΙΙΙ σακχαρώδης διαβήτης, όπως στο ένα (περιστατικό 2) από τα 3 ζώα με ενδονυχίτιδα. Αν και τις περισσότερες φορές η τελευταία εντοπίζεται και στα τέσσερα ά-

Kingdom), the reference values of which, regarding plasma cortisol, have been set up to 25-155 nmol/l and <30 nmol/l before and 16 to 20 hours after the dexamethasone injection, respectively (Dybdal et al. 1994). Hyperadrenocorticism was further confirmed in all three animals (cases 1, 3, 4), where this provocative test was finally applied (Table 3).

DISCUSSION

Equine hyperadrenocorticism most commonly appears in elderly horses with an average age of 20 years (van der Kolk et al. 1993, Scott and Miller 2003) that is very close to what was noticed in our cases (18.3 years). There is no breed predilection, but ponies seem to be at increased risk (Scott and Miller 2003). Some investigators have reported a female (Deem and Whitlock 1982, Beech 1987, Heinrichs et al. 1990), others a male (Orth et al. 1982, Hillyer et al. 1992) and still others no sex predilection at all (van der Kolk et al. 1993, Couetil 1996, Dybdal 1997, van der Kolk 1997). However, the small number of animals in this study, where the male to female ratio was 3:1, did not permit us to come to a solid conclusion regarding sex predilection.

The most striking clinical abnormality in equine hyperadrenocorticism is hypertrichosis, observed in 85 – 100% of the reported cases (Scott and Miller 2003). Its pathogenesis has been associated with the hypersecretion of a-MSH and β-MSH and the compression of the thermoregulatory areas of hypothalamus by a large pituitary adenoma (van der Kolk et al. 1993, Scott and Miller 2003). The fact that this condition was reported in a horse with a functional adrenocortical adenoma (van der Kolk et al. 2001), but not in 4 other horses where the same type of neoplasm was non-functional (Raker and Fegley 1965, Evans et al. 1968, Fix and Miller 1987, van der Kolk et al. 1994), may strengthen the role of adrenocortical androgen hypersecretion in the pathogenesis of hypertrichosis (Scott and Miller 2003). In the latter condition, the haircoat is long, thick, shaggy and curly over the entire body surface, apart from the mane and tail (van der Kolk 1998, Scott and Miller 2003). Hypertrichosis was the most remarkable clinical feature in all 4 cases and the main reason for seeking veterinary advice in two of them (cases 3, 4). Delayed or incomplete shedding of spring coat and the earlier than expected regrowth of winter coat are considered an early sign of hypertrichosis in cushinoid horses (Scott and Miller 2003), though this information was conveyed only by the owner of case 1. Chronic illnesses and dietary deficiencies may also lead to hypertrichosis, because of the retention of winter haircoat (Scott 1988); none of these conditions were detected in all 4 animals.

Less often, the affected horses may develop transient alopecia, commonly confined to the head, haircoat discolouration, xanthomas and dry or greasy seborrhea (Scott 1988, van der Kolk 1997, Scott and Miller 2003), the latter condition being observed in the cannon area of all four limbs in only one animal (case 4). Delayed wound

κρα (Scott and Miller 2003), στα περιστατικά 3 και 4 περιοριζόταν στα δύο άκρα και στο περιστατικό 2 μόνο στο δεξιό πρόσθιο άκρο. Ωστόσο, από το γεγονός ότι η διάγνωση της ενδονυχίτιδας στηρίχθηκε μόνο στα κλινικά και όχι τα ακτινολογικά ευρήματα, δεν αποκλείεται το ενδεχόμενο της παρουσίας ελαφρότερου βαθμού αλλοιώσεων και στα υπόλοιπα άκρα των ζώων αυτών. Εντύπωση, τέλος, προκαλεί η υποχώρηση των συμπτωμάτων (αυξημένη θερμοκρασία, άλγος, χωλότητα) του περιστατικού 4 με τη χορήγηση φαινυλβουταζόνης, αφού η ενδονυχίτιδα, που συνοδεύει τον υπερφλοιοεπινεφριδισμό, μερικές φορές δεν ανταποκρίνεται στη θεραπεία αυτή, με αποτέλεσμα την ευθανασία των ζώων (Scott and Miller 2003).

Η σχετικά συχνή υπερίδρωση και ταχύπνοια, που διαπιστώθηκαν σε δύο (περιστατικά 1, 2) και ένα (περιστατικό 1) άλογο της μελέτης, αντίστοιχα, ενδέχεται να οφείλονται όχι μόνο στις ορμονικές διαταραχές και στη συμπίεση του θερμορυθμιστικού κέντρου του υποθαλάμου από ευμεγέθη αδενώματα της υπόφυσης, αλλά και στη μειωμένη αποβολή θερμότητας από το δέρμα, εξαιτίας της υπερτρίχωσης (Field and Wolf 1988, Colahan 1991, van der Kolk 1997). Τα συμπτώματα αυτά συνήθως έχουν επεισοδιακό χαρακτήρα, όπως άλλωστε και στα δικά μας ζώα, αν και σπανιότερα μπορεί να υφίστανται καθόλην τη διάρκεια της εξέλιξης της νόσου (Colahan 1991, Scott and Miller 2003). Εξαιτίας της υπερίδρωσης το τρίχωμα ήταν θαμπό, υγρό και συγκολλημένο (Scott and Miller 2003).

Η ανακατανομή του υποδόριου λιπώδη ιστού, που είναι το αποτέλεσμα της περίσσειας των γλυκοκορτικοστεροειδών, στο άλογο εκδηλώνεται με αμφοτερόπλευρη διόγκωση και προβολή της υπερκόγχιας χώρας, όπως στα περιστατικά 1 και 4, και με την παρουσία υποδόριων μαζών στην ωμοπλάτη, την οσφυϊκή χώρα και τη βάση της ουράς (Reed 1998, Scott and Miller 2003). Η λόρδωση της ράχης και η κρεμάμενη κοιλία (περιστατικά 1, 3) οφείλονται στην ατροφία και την υποτονία των αντίστοιχων μυών, λόγω της καταβολικής δράσης της κορτιζόλης (Scott 1988, Reed 1998), που θα μπορούσε επίσης να εξηγήσει την εύκολη κόπωση (περιστατικό 1) και την προοδευτική απώλεια του σωματικού βάρους (περιστατικά 1, 2 και 4) (Scott 1988, Scott and Miller 2003). Οι διαταραχές του επιπέδου συνείδησης, όπως η κατάπτωση και ο λήθαργος (περιστατικά 1 και 4), που διαπιστώνονται μέχρι και στο 82% των περιστατικών της νόσου, αποδίδονται στην αυξημένη συγκέντρωση της β-ενδορφίνης στο αίμα και το εγκεφαλονωτιαίο υγρό ή/και τη μηχανική συμπίεση του υποθαλάμου από το αδενώμα της υπόφυσης (Scott 1988, van der Kolk et al. 1993, Scott and Miller 2003). Τέλος, σε άλογα με υπερφλοιοεπινεφριδισμό η όρεξη μπορεί να είναι φυσιολογική, αυξημένη ή μειωμένη (Colahan 1991, Scott and Miller 2003), όπως στο περιστατικό 4.

Ο δευτερογενής νεφρογενής (ανταγωνιστική δράση των γλυκοκορτικοστεροειδών απέναντι στην αντιδιουρητική ορμόνη) και ο κεντρικός άποιος διαβήτης (συμπίεση της νευροϋπόφυσης από το αδένωμα του διάμεσου λοβού), καθώς και η οσμωτική διούρηση σε περίπτωση εμφάνισης

healing, noticed in cases 1 and 4, is a common complication that has been attributed to the anti-inflammatory effects of glucocorticosteroid hypersecretion (Colahan 1991, Boujon et al. 1993, Scott and Miller 2003).

Laminitis is also a common complication of equine hyperadrenocorticism, with a prevalence ranging from 24 to 82%. This condition has been attributed to the cortisol stimulation of adrenergic receptors in the vascular bed of the hoof that eventually leads to vasoconstriction (Freestone and Melrose 1995, Scott and Miller 2003). However, type III diabetes mellitus, that probably plays a role in the pathogenesis of laminitis because of the antagonism between insulin and cortisol, was diagnosed in one of the three animals (case 2) exhibiting the latter condition. Despite the fact that in cases 3 and 4 laminitis was clinically detected in both front limbs and in case 2 only in the front right limb, the possibility that all four limbs would be affected, although to a lesser extent, cannot be excluded without the aid of radiological examination, which unfortunately was omitted in this study (Scott and Miller 2003). Although the therapy of laminitis in horses with hyperadrenocorticism is usually unrewarding, thus justifying the euthanasia solution on humane grounds (Scott and Miller 2003), it is interesting to note that the classical laminitis symptoms (pain, lameness, increased hoof temperature) of case 4 resolved whenever phenylbutazone was attempted.

The relatively common hyperhidrosis and tachypnea, that were also observed in two (cases 1, 2) and one horse (case 1) of our study, respectively, would be attributed not only to hormonal imbalances and the defective thermoregulation resulting from the compression of hypothalamus by a large pituitary adenoma, but also to the inability of the hypertrichotic skin to dissipate heat (Field and Wolf 1988, Colahan 1991, van der Kolk 1997). The appearance of these symptoms is usually episodic, as it was witnessed in two of our horses, although on rare occasions they may persist throughout the progression of the disease (Colahan 1991, Scott and Miller 2003). Hyperhidrosis was obviously the reason for the haircoat to look damp, wet and matted (Scott and Miller 2003).

Supraorbital fat pad bulging, that was observed to occur bilaterally in cases 1 and 4, as well as fat pad development on the scapular, lumbar and tail head regions, is the result of adipose tissue redistribution, because of glucocorticosteroidal excess (Reed 1998, Scott and Miller 2003). The catabolic effect of hypercortisolemia that progressively leads to muscle wasting and weakness, presumably explains the sway-backed and pot-bellied appearance (cases 1, 3), the exercise intolerance (case 1) and the loss of body weight (cases 1, 2, 4) (Scott 1988, Reed 1998). Depression and lethargy (cases 1, 4), that have been noticed in as much as 82% of the reported cases, are attributed to the elevated concentration of β-endorphin in the blood and cerebrospinal fluid and/or the compression of hypothalamus by large pituitary adenomas (Scott 1988, van der Kolk et al.

τύπου ΙΙΙ σακχαρώδη διαβήτη, ευθύνονται για την πολυουρία - πολυδιψία, που παρατηρούνται στο 39-76% των προσβεβλημένων αλόγων (Paradis and Hines 2002, Scott and Miller 2003). Η διερεύνηση του ιστορικού των περιστατικών 1, 2 και 4 αποκάλυψε την παρουσία πολυουρίας – πολυδιψίας και επιβεβαιώθηκε από το χαμηλό ειδικό βάρος των ούρων στο δεύτερο ζώο (περιστατικό 2) που παρουσίαζε και σακχαρώδη διαβήτη. Η πολυουρία-πολυδιψία διαπιστώνεται ευκολότερα σε ζώα που ενσταυλίζονται (Reed 1998). Ο πιθανότερος λόγος που δεν παρατηρήθηκε από τον ιδιοκτήτη του όνου (περιστατικό 3) ήταν η διαβίωση του ζώου αυτού σε ανοιχτό χώρο. Δυστυχώς, η λήψη δείγματος ούρων, η ανάλυση των οποίων θα επιβεβαίωνε τουλάχιστον την πολυουρία (χαμηλό ειδικό βάρος), δεν μπόρεσε να γίνει.

Η συχνότερη αιματολογική διαταραχή στον υπερφλοιοεπινεφριδισμό των ιπποειδών είναι η λεμφοπενία, που διαπιστώθηκε και στα 4 ζώα (van der Kolk et al. 1993, Freestone and Melrose 1995, Scott and Miller 2003). Η συχνά συνυπάρχουσα εωσινοπενία δεν μπόρεσε τελικά να εκτιμηθεί, επειδή, σύμφωνα με το εργαστήριο, ο αριθμός των εωσινόφιλων στο αίμα υγιών ιπποειδών μπορεί να φτάσει και το μηδέν. Τέλος, η αναιμία (περιστατικά 3 και 4), η ώριμη ουδετεροφιλία (περιστατικό 2) και πιθανόν και η μονοκυττάρωση (περιστατικό 3) θα μπορούσαν να αποδοθούν στη χρόνια ενδονυχίτιδα (Hood 1999).

Υπεργλυκαιμία, που κατά κανόνα συνοδεύεται από γλυκοζουρία, έχει διαπιστωθεί στο 26-85% των προσβεβλημένων αλόγων και οφείλεται στην εγκατάσταση τύπου ΙΙΙ σακχαρώδη διαβήτη που ακολουθεί τον υπερφλοιοεπινεφριδισμό (van der Kolk et al. 1993, Dybdal 1997), όπως συνέβει στο περιστατικό 2. Στις συμβατές με τον υπερφλοιοεπινεφριδισμό βιοχημικές διαταραχές στον ορό του αίματος περιλαμβάνονται η αυξημένη δραστηριότητα της ALP (περιστατικά 1-3), της ALT (περιστατικό 3) και της CK (περιστατικό 2), καθώς και η υπερτριγλυκεριδαιμία (περιστατικά 1-4) (Auer et al. 1987, van der Kolk et al. 1993, Paradis and Hines 2002, Scott and Miller 2003). Αντίθετα, η υπολευκωματιναιμία και η υπασβεστιαιμία, που βρέθηκαν σε 2 και 3 ζώα με ενδονυχίτιδα, αντίστοιχα, θα μπορούσαν να αποδοθούν στη χρόνια φλεγμονή (Garner et al. 1977, Harkema et al. 1978, Hood 1999).

Παρά τη διάσταση απόψεων ως προς την αξιοπιστία της ολονύχτιας δοκιμής καταστολής με δεξαμεθαζόνη για την επιβεβαίωση του υπερφλοιοεπινεφριδισμού στο άλογο, τα αποτελέσματα πρόσφατων μελετών πάνω στην ειδικότητα και την ευαισθησία της μεθόδου (100%) φαίνεται να δείχνουν ότι υπερέχει των υπόλοιπων δυναμικών δοκιμών, που ελέγχουν τη λειτουργική ικανότητα του άξονα υποθάλαμος-υπόφυση-επινεφρίδια (Dybdal et al. 1994, Dybdal 1997, Levy et al. 1999, Scott and Miller 2003). Αυτό επιβεβαιώθηκε και από το θετικό διαγνωστικό αποτέλεσμα της δοκιμής και στα 3 ιπποειδή, που τελικά ελέγχθηκαν (περιστατικά 1, 3 και 4). Η μόνη επιφύλαξη είναι ο κίνδυνος πρόκλησης ενδονυχίτιδας από τη δεξαμεθαζόνη (Dybdal et al. 1994, van der Kolk 1995), χωρίς όμως να έχει

1993, Scott and Miller 2003). The appetite of the affected horses may be increased, decreased, as in case 4, or remain normal (Colahan 1991, Scott and Miller 2003).

Polyuria-polydipsia, that has been reported in 39-76% of equine hyperadrenocorticism cases worldwide, is thought to be the result of glucocorticosteroid antagonism of antidiuretic hormone (ADH) (secondary diabetes insipidus), the compression of neurohypophysis by intermediate lobe pituitary adenomas (central diabetes insipidus) and the hyperglycemia-induced osmotic diuresis (Paradis and Hines 2002, Scott and Miller 2003). Evaluation of the history of our animals revealed the presence of polyuria – polydipsia in cases 1, 2 and 4, that was further confirmed in one animal (case 2) whose urine specific gravity was lower than normal; this animal had concurrent diabetes mellitus. Since polyuria-polydipsia is usually detected in animals kept indoors (Reed 1998), it may also have been exhibited by the donkey (case 3), but it was missing, because of the animal's outdoor lifestyle. Unfortunately, it was not possible to get a urine sample from this animal, the low specific gravity of which may have confirmed the presence of polyuria – polydipsia.

The most common hematological abnormality in the affected horses is lymphopenia, noticed in all 4 equine patients (van der Kolk et al. 1993, Freestone and Melrose 1995, Scott and Miller 2003). Eosinopenia, also a common abnormality, could not be evaluated, because, according to our laboratory, the number of eosinophils in the peripheral blood of clinically normal horses may reach zero level. Finally, the other laboratory findings, including anemia (cases 3, 4), mature neutrophilia (case 2) and monocytosis (case 3), would all be attributed to chronic laminitis (Hood 1999).

Hyperglycemia and the accompanying glycosuria, reported in 26-85% of cushinoid horses, is the result of the development of diabetes mellitus secondary to the disease (type III) (van der Kolk et al. 1993, Dybdal 1997). The compatible with the disease serum biochemical abnormalities included the increased ALP (cases 1-3), ALT (case 3) and CK (case 2) activities and hypertriglyceridemia (cases 1-4) (Auer et al. 1987, van der Kolk et al. 1993, Paradis and Hines 2002, Scott and Miller 2003). On the other hand, chronic laminitis could be incriminated for hypoalbuminemia and hypocalcaemia, detected in 2 and 3 animals, respectively (Garner et al. 1977, Harkema et al. 1978, Hood 1999).

Despite the still existing dispute over the real value of the overnight dexamethasone suppression test in the diagnosis of equine hyperadrenocorticism, the encouraging results of recent studies on the specificity and sensitivity of this dynamic endocrine test indicate its superiority over the other provocative tests in the evaluation of the hypothalamic-pituitary-adrenocortical axis (Dybdal et al. 1994, Dybdal 1997, Levy et al. 1999, Scott and Miller 2003). The overnight dexamethasone suppression test was used to

παρατηρηθεί εκεί όπου εφαρμόσθηκε το ολονύχτιο πρωτόκολλο (van der Kolk 1998, Scott and Miller 2003). Για την απεικόνιση του υπεύθυνου αδενώματος της υπόφυσης απαιτείται η μαγνητική τομογραφία ή/και αγγειογραφία ύστερα από ενδοφλέβια χορήγηση σκιαγραφικής ουσίας (Allen et al. 1988, van der Kolk 1997, Levy et al. 1999), που δεν μπόρεσαν να γίνουν για καθαρά τεχνικούς και οικονομικούς λόγους.

Στο περιστατικό 2, στο οποίο η ολονύχτια δοκιμή καταστολής με δεξαμεθαζόνη δεν έγινε, εξαιτίας της άρνησης του ιδιοκτήτη, η διάγνωση του υπερφλοιοεπινεφριδισμού θα πρέπει να θεωρείται σχεδόν σίγουρη, με βάση τα χαρακτηριστικά συμπτώματα (υπερτρίχωση, υπερίδρωση, ενδονυχίτιδα) και τη διαπίστωση σακχαρώδη διαβήτη. Επισημαίνεται, ότι η συντριπτική πλειονότητα των περιστατικών σακχαρώδη διαβήτη στο άλογο οφείλεται στα λειτουργικώς ενεργά αδενώματα του διάμεσου λοβού της υπόφυσης (Staempfli et al. 1988, Rivas 1998).

Η περγολίδη θεωρείται το φάρμακο εκλογής στη θεραπεία του υπερφλοιοεπινεφριδισμού στο άλογο (Beech 1994, Levy et al. 1999, Scott and Miller 2003), επειδή, με την αύξηση της συγκέντρωσης της δοπαμίνης στον υποθάλαμο, αναστέλλει τη σύνθεση των πεπτιδίων της POMC από το διάμεσο λοβό της υπόφυσης (Paradis and Hines 2002). Η χορήγηση της περγολίδης μπορεί όμως να προκαλέσει κατάπτωση, ανορεξία, διάρροια, κολικό, δύσπνοια ή/και υπερίδρωση (van der Kolk 1997, Paradis and Hines 2002, Scott and Miller 2003) και το συνολικό κόστος της εφόρου ζωής θεραπείας είναι υπολογίσιμο. Για τους λόγους αυτούς προτιμήθηκε η βρωμοκρυπτίνη, που δρα όπως ακριβώς η περγολίδη, αλλά έχει χαμηλότερο κόστος. Αν και ορισμένοι ερευνητές υποστηρίζουν ότι η απορρόφησή της από το έντερο του αλόγου δεν είναι ικανοποιητική (Lloyd et al. 2003, Scott and Miller 2003), το θεραπευτικό αποτέλεσμα της μελέτης μας δεν έδειξε κάτι τέτοιο, αφού και στα 2 άλογα, στα οποία δόθηκε, διαπιστώθηκε σημαντική υποχώρηση των συμπτωμάτων, σε σχετικά μικρό χρονικό διάστημα. Δεν υπάρχει αμφιβολία ότι η βρωμοκρυπτίνη πρέπει να δοκιμαστεί, με σωστά σχεδιασμένες μελέτες και μεγαλύτερο αριθμό αλόγων με υπερφλοιοεπινεφριδισμό, για να μπορέσει να αξιολογηθεί καλύτερα η αποτελεσματικότητά της.

Η πρόγνωση εξαρτάται σε μεγάλο βαθμό από την κλινική εικόνα των προσβεβλημένων ζώων και ιδιαίτερα από την παρουσία ή όχι ενδονυχίτιδας, η οποία στην καλύτερη περίπτωση την κάνει επιφυλακτική (Scott and Miller 2003). Η πρόγνωση θα μπορούσε να θεωρηθεί ευνοϊκή και στα 2 άλογα (περιστατικά 1, 4) που υποβλήθηκαν σε θεραπεία με βρωμοκρυπτίνη, από τα οποία μόνο το ένα (περιστατικό 4) παρουσίαζε ενδονυχίτιδα. ❑

confirm the tentative diagnosis in all three animals (cases 1, 3, 4). The only complication that may appear is the dexamethasone-induced laminitis (Dybdal et al. 1994, van der Kolk 1995), which, however, was not observed in any of the cases undergone the overnight protocol (van der Kolk 1998, Scott and Miller 2003). Both technical and financial difficulties prevented the use of computed tomography or ventrodorsal radiography with contrast venography, that reportedly demonstrate clearly large pituitary adenomas (Allen et al. 1988, van der Kolk 1997, Levy et al. 1999).

The overnight dexamethasone suppression test was not performed in case 2, because of the owner's denial. In this animal, hyperadrenocorticism was the most plausible diagnostic option, because of the classical clinical findings (hypertrichosis, hyperhidrosis, laminitis) and the concurrent diabetes mellitus, which, at least in the horse, is almost always associated with the presence of functional adenomas in the intermediate pituitary lobe (Staempfli et al. 1988, Rivas 1998).

The current drug of choice in this equine endocrinopathy is pergolide (Beech 1994, Levy et al. 1999, Scott and Miller 2003) that acts by increasing the concentration of dopamine in the hypothalamus along with the inhibition of POMC peptide release from the pars intermedia (Paradis and Hines 2002). Nevertheless, its use in the horse is occasionally accompanied by depression, anorexia, diarrhea, colic, dyspnea and/or hyperhidrosis (van der Kolk 1997, Paradis and Hines 2002, Scott and Miller 2003); further, when it comes to life – long treatment, its high cost is often prohibiting. In this study bromocryptine was used instead, because it acts similarly to pergolide, is cheaper and has fewer side effects. Although oral bromocryptine is postulated to be poorly absorbed in the horse (Lloyd et al 2003, Scott and Miller 2003), the two treated horses (cases 1,4) showed a remarkable clinical improvement in a relatively short period of time. However, well designed studies with a larger number of affected animals are needed to assess the efficacy of this medication.

Prognosis is at best guarded, especially if laminitis is present, but in general it may vary according to the severity of the clinical picture (Scott and Miller 2003). However, prognosis was considered good in the two horses that responded favorably to bromocryptine (cases 1, 4), taking also into account the laminitis of case 4. ❑

ΒΙΒΛΙΟΓΡΑΦΙΑ - REFERENCES

1. Allen JR, Crisman MV, Barbee DD (1988) Diagnosis of equine pituitary tumors by computed tomography-Part II. Compend Cont Educ Pract Vet, 10: 1196-1200.
2. Auer DE, Wilson RG, Groenendijk S, Filippich LJ (1987) Glucose metabolism in a pony mare with a tumour of the pituitary gland pars intermedia. Aust Vet J, 64: 379-382.
3. Beech J (1987) Tumors of the pituitary gland (pars intermedia). In: Current Therapy in Equine Medicine II. WB Saunders, Philadelphia,: 182 – 185.
4. Beech J (1994) Treatment of hypophysial adenomas. Compend Cont Educ 16: 921-923.
5. Boujon CE, Bestetti GE, Meier HP, Straub R, Junker U, Rossi GL (1993) Equine pituitary adenoma, a functional and morphological study. J Comp Pathol, 109: 163-178.
6. Colahan PT (1991) Diseases of the pituitary gland. In: Equine Medicine and Surgery. 4th ed, American Veterinary Publications, Goleta,: 1740-1745.
7. Couetil L (1996) New developments in equine Cushing's disease. Equine Pract, 18: 28 – 37.
8. Deem DA, Whitlock RH (1982) The pituitary gland. In: Equine Medicine and Surgery II. American Veterinary Publications, Santa Barbara,: 885 – 890.
9. Dybdal NO, Hargreaves KM, Madigan JE, Gribble DH, Kennedy PC, Stabenfeldt GH (1994) Diagnostic testing for pituitary pars intermedia dysfunction in horses. J Am Vet Med Assoc, 204: 627-632.
10. Dybdal N (1997) Pituitary pars intermedia dysfunction (equine Cushing's – like disease). In: Current Therapy in Equine Medicine. 4th ed. WB Saunders, Philadelphia,: 499 – 501.
11. Evans LH, Siegel ET, Hubben K (1968) Clinico-pathologic conference. J Am Vet Med Assoc 152: 1778-1786.
12. Field JR, Wolf C (1988) Cushing's syndrome in a horse. Equine Vet J, 20: 301-304.
13. Fix AS, Miller LD (1987) Equine adrenocortical carcinoma with hypercalcemia. Vet Pathol 1987, 24: 190-192.
14. Freestone JT, Melrose PA (1995) Hyperadrenocorticism. In: The Horse: Diseases and Clinical Management. WB Saunders, Philadelphia,: 1145-1148.
15. Garner HE, Hahn AW, Salem C, Coffman JR, Hutcheson DP, Johnson JH (1977) Cardiac output, left ventricular ejection rate and heart rate changes in equine laminitis hypertension. Am J Vet Res, 38: 725-729.
16. Harkema JR, Robinson NE, Scott JB (1978) Cardiovascular, acid-base, electrolyte and plasma volume changes in ponies developing alimentary laminitis. Am J Vet Res, 39: 741-744.
17. Heinrichs M, Baumgartner W, Capen CC (1990) Immunocytochemical demonstration of proopiomelanocortin – derived peptides in pituitary adenomas of the pars intermedia on horses. Vet Pathol, 17: 419 – 425.
18. Hillyer MH, Taylor FGR, Mair TS, Murphy D, Watson TDG, Love S (1992) Diagnosis of hyperadrenocorticism in the horse. Equine Vet Educ, 4: 131 – 134.
19. Hood DM (1999) Laminitis as a systemic disease. Vet Clin North Am Equine Pract 15: 481-494.
20. Levy M, Sojka JE, Dybdal NO (1999) Diagnosis and treatment of equine Cushing's disease. Compend Cont Educ 21: 766-769
21. Lloyd DH, Littlewood JD, Craig JM, Thomsett LR (2003) Cushing's disease. In: Practical Equine Dermatology. Blackwell Publishing UK,: 105-108.
22. Loeb WF, Capen CC, Johnson LE (1966) Adenomas of the pars intermedia associated with hyperglycemia and glycosuria in two horses. Cornell Vet, 56: 623 – 626.
23. Love S (1993) Equine Cushing's disease. Br Vet J, 149: 139 – 153.
24. Orth DN, Holscher MA, Wilson MG, Nicholson WE, Plue RE, Mount CD (1982) Equine Cushing's disease, plasma immunoreactive proopiolipomelanocortin peptide and cortisole levels basally and in response to diagnostic tests. Endocrinology, 110: 1430 – 1441.
25. Pallaske G (1932) Zur kasuistik seltnere Geschwulste bei den Haustieren. Z Krebsforsch, 36: 342.
26. Paradis MR, Hines MT (2002) Endocrinology. In: Equine Medicine Secrets. Hanley and Belfus, Philadelphia,: 47-64.
27. Raker CW, Fegley H (1965) Clinico-pathologic conference. J Am Vet Med Assoc, 147: 848-860.
28. Reed SM (1998) Pituitary adenomas: equine Cushing's disease. In: Equine Internal Medicine. WB Saunders, Philadelphia,: 912 – 916.
29. Rivas L (1998) Endocrine pancreas. In: Equine Internal Medicine. WB Saunders, Philadelphia,: 936-937.
30. Scott DW (1988) Equine hyperadrenocorticism. In: Large Animal Dermatology. WB Saunders, Philadelphia,: 378-381.
31. Scott DW, Miller WH Jr (2003) Endocrine disorders. In: Equine Dermatology. WB Saunders, Philadelphia,: 548 – 559.
32. Staemphli HR, Eigenmann EJ, Clarke LM (1988) Insulin treatment and development of anti-insulin antibodies in a horse with diabetes mellitus associated with a functional pituitary adenoma. Can Vet J, 29: 934-936.
33. van der Kolk JH, Kalsbeek HC, van Garderen E, Wensing T, Breukink HJ (1993) Equine pituitary neoplasia: a clinical report of 21 cases (1990 – 1992). Vet Rec, 133: 594-597.
34. van der Kolk JH, Mars MH, van der Gaag I (1994) Adrenocortical carcinoma in a 12-year old mare. Vet Rec, 134: 113-115.
35. van der Kolk JH (1995) Diagnosis of equine hyperadrenocorticism. Equine Pract, 17: 24-27.
36. van der Kolk (1997) Equine Cushing's disease. Equine Vet Educ, 9: 209- 214.
37. van der Kolk JH (1998) Diseases of the pituitary gland, including hyperadrenocorticism. In: Metabolic and Endocrine Problems of the Horse. WB Saunders, Philadelphia,: 41 – 59.
38. van der Kolk JH, Ijzer J, Overgaauw PAM, van der Linde-Sipman JS (2001) Pituitary – independent Cushing's syndrome in a horse. Equine Vet J, 33: 110 – 112.
39. Wilson MG, Nicholson WE, Holscher MA, Sherrell BJ, Mount CD, Orth DN (1982) Proopiolipomelanocortin peptides in normal pituitary, pituitary tumor and plasma of normal and Cushing's horses. Endocrinology, 110: 941 – 954.