ePublishing

Journal of the Hellenic Veterinary Medical Society

Vol 55, No 1 (2004)



A case of periosteal proliferative polyarthritis in a cat

M. KARAYANNOPOULOU (Μ. ΚΑΡΑΓΙΑΝΝΟΠΟΥΛΟΥ), Z. S. POLIZOPOULOU (Ζ.Σ. .ΠΟΛΥΖΟΠΟΥΛΟΥ), A. F. KOUTINAS (Α. Φ. ΚΟΥΤΙΝΑΣ), M. N. PATSIKAS (Μ.Ν. ΠΑΤΣΙΚΑΣ), G. KAZAKOS (Γ. ΚΑΖΑΚΟΣ), A. FYTIANOU (Α. ΦΥΤΙΑΝΟΥ)

doi: 10.12681/jhvms.15153

To cite this article:

KARAYANNOPOULOU (Μ. ΚΑΡΑΓΙΑΝΝΟΠΟΥΛΟΥ) M., POLIZOPOULOU (Ζ.Σ. .ΠΟΛΥΖΟΠΟΥΛΟΥ) Z. S., KOUTINAS (Α. Φ. ΚΟΥΤΙΝΑΣ) A. F., PATSIKAS (Μ.Ν. ΠΑΤΣΙΚΑΣ) M. N., KAZAKOS (Γ. ΚΑΖΑΚΟΣ) G., & FYTIANOU (Α. ΦΥΤΙΑΝΟΥ) A. (2017). A case of periosteal proliferative polyarthritis in a cat. *Journal of the Hellenic Veterinary Medical Society*, *55*(1), 46–54. https://doi.org/10.12681/jhvms.15153

https://epublishing.ekt.gr | **e-Publisher:** EKT | **Downloaded at:** 26/01/2026 03:26:58

ΠΕΡΙΟΔΙΚΟ ΤΗΣ ΕΛΛΗΝΙΚΗΣ ΚΤΗΝΙΑΤΡΙΚΗΣ ΕΤΑΙΡΕΙΑΣ 2004, 55(1): 46-54
JOURNAL OF THE HELLENIC VETERINARY MEDICAL SOCIETY 2004, 55(1): 46-54

Ενδιαφέρουσα περίπτωση
Interesting case report

Περιστατικό υπερπλαστικής περιοστικής πολυαρθρίτιδας σε γάτα

Μ. Καραγιαννοπούλου[1], Ζ.Σ. Πολυζοπούλου[2], Α.Φ. Κουτίνας[3], Μ.Ν. Πατσίκας[1], Γ. Καζάκος[1], Α. Φυτιάνου[2]

ΠΕΡΙΛΗΨΗ. Στην εργασία αυτή περιγράφεται ένα περιστατικό υπερπλαστικής περιοστικής πολυαρθρίτιδας σε θηλυκή γάτα φυλής Σιάμ και ηλικίας 11 χρόνων, που προσκομίστηκε στη Χειρουργική Κλινική του Τμήματος Κτηνιατρικής, Α.Π.Θ., με ιστορικό έντονης χωλότητας στο αριστερό πρόσθιο άκρο, διάρκειας 6 μηνών. Στην κλινική εξέταση διαπιστώθηκε άλγος, διόγκωση και περιορισμός της κινητικότητας του αριστερού αγκώνα. Η έντονου βαθμού περιαρθρική-περιοστική ανάπτυξη νεόδμητου οστίτη ιστού ήταν το κύριο ακτινολογικό εύρημα. Στο ζώο δε διαπιστώθηκαν άλλα κλινικά ή εργαστηριακά (αιματολογικός και βιοχημικός έλεγχος) ευρήματα και οι ορολογικές εξετάσεις για FeLV και FIV ήταν αρνητικές. Στην εξέταση του αρθρικού υγρού, που ήταν βακτηριδιολογικώς στείρο, διαπιστώθηκαν πολυάριθμα λεμφοκύτταρα και πλασμοκύτταρα. Η πρεδνιζολόνη, που χορηγήθηκε αρχικά σε αντιφλεγμονώδη δόση για δύο εβδομάδες, βελτίωσε τα συμπτώματα, που όμως επανεμφανίστηκαν στο δεξιό πρόσθιο άκρο δύο περίπου μήνες μετά το τέλος της θεραπείας. Η ακτινολογική εξέταση έδειξε την παρουσία παρόμοιων αλλοιώσεων και στο δεξιό αγκώνα, ενώ στον αριστερό είχε εγκατασταθεί αγκύλωση. Η επαναχορήγηση της πρεδνιζολόνης, σε ανοσοκατασταλτικό όμως δοσολογικό σχήμα, δεν είχε ουσιαστικό αποτέλεσμα και για το λόγο αυτό στο θεραπευτικό σχήμα προστέθηκε η αζαθειοπρίνη (1mg/kg ΣΒ, κάθε 48 ώρες) που συνεχίστηκε για 5 μήνες. Η παροδική εμφάνιση ήπιας λευκοπενίας, ένα μήνα μετά την έναρξη της χορήγησης της αζαθειοπρίνης, που υποχώρησε με την κατά 25% μείωση της δοσολογίας της, ήταν η μοναδική παρενέργεια της θεραπευτικής αγωγής. Κατά τη διάρκεια της τελευταίας, ακτινολογικά διαπιστώθηκε αναστολή και στη συνέχεια υποχώρηση των αλλοιώσεων, που είχε ως αποτέλεσμα τη μετακίνηση της γάτας με μικρά και διστακτικά βήματα, παρά την εγκατάσταση αγκύλωσης και στις δύο αρθρώσεις. Η νόσος δεν παρουσίασε καμία υποτροπή ένα χρόνο μετά το τέλος της ανοσοκατασταλτικής θεραπείας.

Λέξεις ευρετηρίασης: Υπερπλαστική περιοστική πολυαρθρίτιδα, γάτα.

[1] Χειρουργική Κλινική,
[2] Εργαστήριο Κλινικής Διαγνωστικής και Προπαιδευτικής Παθολογίας,
[3] Κλινική Παθολογίας των Ζώων Συντροφιάς,
Τμήμα Κτηνιατρικής Α.Π.Θ.

Ημερομηνία υποβολής: 28.11.2003
Ημερομηνία εγκρίσεως: 10.02.2004

A case of periosteal proliferative polyarthritis in a cat

Karayannopoulou[1] M., Polizopoulou[2] Z.S., Koutinas[3] A.F., Patsikas[1] M.N., G. Kazakos[1], Fytianou[2] A.

ABSTRACT. In this paper a case of periosteal proliferative polyarthritis in an 11-year old, female Siamese cat, that was admitted to the Surgery Clinic of the Veterinary School, A.U.Th., with a 6-month history of non-weight bearing lameness of the left thoracic limb, is described. At physical examination, restricted range of motion of the left elbow joint, local swelling and pain were detected. In the radiological examination of the affected joint the main finding was a periarticular extensive and irregular periosteal new bone formation. The results of the complete blood count and routine serum biochemistry were within normal limits and the cat was serologically negative for FeLV and FIV. Synovial fluid examination showed a lymphoplasmacytic pleocytosis, while the bacterial culture was negative. Prednisolone given at an anti-inflammatory dose for two consecutive weeks resulted in a marked improvement of the clinical sings. However, two months after the end of the treatment lameness reappeared, but this time in the contralateral thoracic limb, due to the involvement of the same joint. Radiology revealed the same type of lesions in the right elbow joint, whereas the left became ankylosed. Again, prednisolone, given at an immunosuppressive dose for two weeks, did not improve but fairly the clinical condition of the animal and the radiological changes as well. For this reason azathioprine at the dose of 1 mg/kg BW, every 48 hours, was added to therapy that lasted for 5 months. Transient mild leukopenia, that resolved after decreasing the dose of azathioprine by 25%, was the only adverse side effect noticed. At the end of the treatment, regression of the radiographical lesions in both elbows enabled the cat to walk with a stilted gait, despite the development of joint ankylosis bilaterally. The disease was kept in remission during the 12-month follow up period.

Key words: Periosteal proliferative polyarthritis, cat

[1] Clinic of Surgery,
[2] Laboratory of Clinical Diagnosis and Clinical Pathology,
[3] Clinic of Companion Animal Medicine,
School of Veterinary Medicine, A.U.Th., Greece

Submission date: 28.11.2003
Approval date: 10.02.2004

ΕΙΣΑΓΩΓΗ

Η υπερπλαστική περιοστική πολυαρθρίτιδα (ΥΠΠ) είναι ο συχνότερος τύπος της σπάνιας στην πράξη χρόνιας προϊούσας πολυαρθρίτιδας (ΧΠΠ) της γάτας, που μελετήθηκε για πρώτη φορά το 1980 από τον Pedersen και τους συνεργάτες του. Παρά τον αιτιολογικό συσχετισμό της ΥΠΠ με τις λοιμώξεις από τους ιούς FeSFV, FeLV (Pedersen και συν. 1980, Lipowitz 1985, Schrader 1995, Tizard 2000) και ενδεχομένως τον FIV (Taylor 2003) εξακολουθεί να θεωρείται ανοσολογική νόσος, αν και ο ακριβής μηχανισμός που διεγείρει την ανοσολογική αντίδραση παραμένει άγνωστος (Nelson και Couto 1992, Bennett 1994, Schrader και Sherding 1994, Thomson 1994, Roush 1997, Day 1999, Hay και Manley 2000). Όμως, στην παθογένεια φαίνεται ότι υπεισέρχεται η εναπόθεση ανοσοσυμπλόκων στον αρθρικό υμένα (Day 1999, Davidson 2002). Η ΥΠΠ παρουσιάζει πολλές ομοιότητες με την αρθρίτιδα του Reiter στον άνθρωπο (Bennett και Nash 1988, Goring και Beale 1993, Thompson 1994, Schrader 1995, Pedersen και συν. 2000), ενώ έχει παρατηρηθεί και στο σκύλο (Bennett και Nash 1988, Bennett 1990, May και Bennett 1994, Day 1999). Σε γενικές γραμμές, η πρόγνωση στη ΧΠΠ είναι από επιφυλακτική ως δυσμενής, εξαιτίας της προοδευτικής επιδείνωσης που αναγκαστικά θα οδηγήσει στη λύση της ευθανασίας, όταν επιδεινωθεί η ποιότητα ζωής του ζώου (Day 1999). Σκοπός της εργασίας αυτής ήταν η παρουσίαση της κλινικής και της ακτινολογικής εικόνας, καθώς και της ανταπόκρισης στη θεραπευτική αγωγή ενός περιστατικού ΥΠΠ σε γάτα, που απ' ό,τι γνωρίζουμε, δεν έχει αναφερθεί στην ελληνική βιβλιογραφία.

Περιστατικό που μελετήθηκε

Στη Χειρουργική Κλινική του Τμήματος Κτηνιατρικής του Α.Π.Θ. προσκομίστηκε γάτα, φυλής Σιάμ, θηλυκή, ηλικίας 11 χρόνων και σωματικού βάρους 6 kg, επειδή το τελευταίο εξάμηνο παρουσίαζε έντονη χωλότητα στο αριστερό πρόσθιο άκρο, που επιδεινωνόταν προοδευτικά. Στο ζώο δεν είχε επιχειρηθεί κανενός είδους θεραπευτική αγωγή.

Στην κλινική εξέταση διαπιστώθηκε άλγος, διόγκωση και περιορισμός της κινητικότητας του αριστερού αγκώνα, καθώς και αδυναμία στήριξης στο ομόπλευρο άκρο. Στα ακτινογραφήματα παρατηρήθηκε αύξηση της ακτινοσκιερότητας των περιαρθρικών μαλακών μορίων και έντονη περιοστική ανάπτυξη νεόδμητου οστίτη ιστού που είχε ανώμαλο περίγραμμα (εικόνα 1). Τα ακτινογραφήματα των υπόλοιπων αρθρώσεων όλων των άκρων, καθώς και εκείνα του θώρακα, της κοιλίας και της σπονδυλικής στήλης δεν έδειξαν τίποτα το παθολογικό. Τα αποτελέσματα του αιματολογικού (αιματοκρίτης, αιμοσφαιρίνη, αριθμός λευκών αιμοσφαιρίων και αιμοπεταλίων, λευκοκυτταρικός τύπος) και του συνήθους βιοχημικού ελέγχου (ολικές πρωτεΐνες, λευκωματίνες, ALP, ALT, γ-GT, BUN, κρεατινίνη), καθώς και της ορολογικής εξέτασης για FeLV και FIV, βρίσκονταν μέσα στα φυσιολογικά όρια

INTRODUCTION

Periosteal proliferative polyarthritis (PPP) is the most common form of feline chronic progressive polyarthritis (CPP), an uncommon erosive joint disease that was first studied by Pedersen and associates in 1980. Despite its association with FeSFV, FeLV (Pedersen et al 1980, Lipowitz 1985, Schrader 1995, Tizard 2000) or occasionally FIV infection (Taylor 2003), PPP is still considered an immune-mediated disorder, although the precise mechanism that triggers the immunologic reaction remains unknown (Nelson and Couto 1992, Bennett 1994, Schrader and Sherding 1994, Thomson 1994, Roush 1997, Day 1999, Hay and Manley 2000); however, synovial immune-complex deposition may be involved (Day 1999, Davidson 2002). Joint diseases, similar to feline PPP, have been described in both humans (Reiter's arthritis) (Bennett and Nash 1988, Goring and Beale 1993, Thompson 1994, Schrader 1995, Pedersen et al 2000) and dogs (Bennett and Nash 1988, Bennett 1990, May and Bennett 1994, Day 1999). In general, the prognosis is guarded to poor, as CPP tends to progress making euthanasia necessary when the quality of life becomes unacceptable (Day 1999). The purpose of this article is to present the clinical and radiological findings, as well as the response to treatment of a cat with PPP, which, to our knowledge, has never been reported in the greek literature.

Case description

An 11-year old, female Siamese cat, weighing 6 kg, was admitted to the Surgery Clinic, School of Veterinary Medicine, Aristotle University of Thessaloniki, Greece, with a 6-month progressive and non-weight bearing lameness of the left thoracic limb as the main complaint; no medical treatment, of any kind, had been attempted prior to admission. At physical examination, restricted range of motion of the left elbow joint, local swelling and pain were detected upon palpation. Radiological examination of the affected joint showed excessive periarticular soft tissue radiopacity accompanied by extensive and irregular periosteal new bone formation (figure 1). The other limb joints as well as the thoracic and abdominal cavity and the vertebral column appeared normal radiographically. The results of complete blood count (haematocrit, haemoglobin, leucocyte and platelet counts, differential white blood cell count), routine serum biochemistry (total protein, albumin, ALP, ALT, γ-GT, BUN, creatinine) and FeLV+FIV ELISA serology were found to be within normal limits or negative, respectively. Synovial cytology of the affected joint disclosed the presence of numerous lymphocytes and plasma cells, while the bacterial culture came back negative. Synovial biopsy was also suggested but denied by the owner. Subsequently, the cat was put on oral prednisolone (Prezolon®) at the antiinflammatory dose of 2 mg/kg BW, once daily, for two consecutive weeks that resulted in a marked improvement of the functional state of the affected limb. A gradual tapering of the prednisolone dosage was

και ήταν αρνητικά, αντίστοιχα. Στην κυτταρολογική εξέταση των επιχρισμάτων από το αρθρικό υγρό της προσβεβλημένης άρθρωσης βρέθηκαν άφθονα λεμφοκύτταρα και πλασμοκύτταρα, ενώ η καλλιέργεια για βακτηρίδια ήταν αρνητική. Παρά τη σχετική πρόταση, ο ιδιοκτήτης δεν επέτρεψε τη βιοψία από τον αρθρικό υμένα της συγκεκριμένης άρθρωσης και την ιστοπαθολογική εξέταση στη συνέχεια. Ως εκ τούτου, στο ζώο χορηγήθηκε από το στόμα πρεδνιζολόνη (Prezolon®), στην αντιφλεγμονώδη δόση των 2 mg/kg ΣΒ, κάθε 24 ώρες, για δύο εβδομάδες. Στο χρονικό αυτό διάστημα η γάτα άρχισε και πάλι να στηρίζεται στο αριστερό πρόσθιο άκρο, ενώ προς το τέλος της δεύτερης εβδομάδας η διόγκωση του αγκώνα είχε υποχωρήσει αρκετά. Αν και υποδείχθηκε στον ιδιοκτήτη η συνέχιση της θεραπείας με σταδιακή μείωση της δόσης της πρεδνιζολόνης, δυστυχώς δε συνεχίστηκε, με δική του πρωτοβουλία.

Σε δύο περίπου μήνες από το τέλος της θεραπείας, η γάτα παρουσίασε και πάλι χωλότητα, στο δεξιό όμως πρόσθιο άκρο τη φορά αυτή. Στην κλινική εξέταση διαπιστώθηκε άλγος και διόγκωση στην άρθρωση του δεξιού αγκώνα, ενώ στον αριστερό είχε εγκατασταθεί αγκύλωση της άρθρωσης. Στην ακτινολογική εξέταση του δεξιού αγκώνα διαπιστώθηκε ανάπτυξη νεόδμητου οστίτη ιστού περιμετρικά της κατάφυσης του αρθρικού θύλακα (εικόνα 2), ενώ στον αριστερό οι αλλοιώσεις είχαν σαφέστερα και ομαλότερα όρια σε σύγκριση με την προηγούμενη φορά. Στον ακτινολογικό έλεγχο των υπόλοιπων αρθρώσεων και των 4 άκρων δε βρέθηκαν και πάλι παθολογικά στοιχεία. Στο ζώο ξαναχορηγήθηκε από το στόμα πρεδνιζολόνη, σε ανοσοκατασταλτική όμως δόση τη φορά αυτή (4 mg/kg ΣΒ, κάθε 24 ώρες), για δύο εβδομάδες, που μειώθηκε σταδιακά σε διάστημα 3 ακόμη εβδομάδων. Στον ακτινολογικό επανέλεγχο , που έγινε αμέσως μετά, διαπιστώθηκε ότι στην άρθρωση του αριστερού αγκώνα οι αλλοιώσεις παρέμεναν αμετάβλητες, ενώ εκείνες της αντίστοιχης άρθρωσης της αντίθετης πλευράς παρουσίαζαν σημαντική επιδείνωση (εικόνα 3). Ως εκ τούτου, στο θεραπευτικό σχήμα προστέθηκε η αζαθειοπρίνη (Azathioprine®), στη δόση του 1 mg/kg ΣΒ, κάθε 48 ώρες από το στόμα, με παράλληλη μείωση της πρεδνιζολόνης στο 1 mg/kg ΣΒ, κάθε 24 ώρες και αργότερα στο 0,5 mg/kg ΣΒ, κάθε 24 ή 48 ώρες, εναλλακτικά με την αζαθειοπρίνη. Η συνδυασμένη αυτή θεραπεία διήρκεσε συνολικά 5 μήνες, κατά τη διάρκεια των οποίων γινόταν κλινικός και εργαστηριακός έλεγχος κάθε 15 ημέρες και ακτινολογικός κάθε μήνα. Επειδή ο αριθμός των λευκοκυττάρων έπεσε στα 4.900/μl, ένα περίπου μήνα μετά την έναρξη της θεραπείας, η δόση της αζαθειοπρίνης μειώθηκε κατά 25%, μέχρι την αποκατάστασή του μέσα στα φυσιολογικά όρια (5.000-18.900/μl). Στον ακτινολογικό έλεγχο του δεξιού αγκώνα, ένα μήνα μετά την έναρξη της πεντάμηνης θεραπείας, παρατηρήθηκε αναστολή της εξέλιξης των αλλοιώσεων, που άρχισαν να υποχωρούν σημαντικά προς το τέλος της θεραπείας (εικόνα 4α). Την ίδια χρονική στιγμή στον αριστερό αγκώνα ήταν σαφής η μείωση της ακτινοσκιερότη-

Εικόνα 1. *Πλάγιο ακτινογράφημα του αριστερού αγκώνα κατά την πρώτη προσκόμιση της γάτας, στο οποίο παρατηρείται αύξηση της ακτινοσκιερότητας των περιαρθρικών μαλακών μορίων και εκτεταμένη περιοστική ανάπτυξη νεόδμητου οστίτη ιστού γύρω από την άρθρωση.*

Figure 1. *Lateral radiograph of the left elbow on the day of first admission, showing the increased radiopacity of the expanded periarticular soft tissues, as well as the extensive periarticular new bone formation.*

further suggested, but the owner stopped giving it on his own initiative.

Approximately two months after the end of the aforementioned treatment, the cat started limping, but on the right thoracic limb this time. The painful swelling of the ipsilateral elbow joint, along with the already ankylosed left elbow joint, made the cat reluctant to jump and walk. Radiological examination of the right elbow showed the presence of periosteal proliferation at the attachment site of the joint capsule (figure 2); the left elbow lesions were well demarcated and had more regular margins than the first time. Again, the radiographs of the other limb joints did not disclose anything abnormal. Oral prednizolone was re-instituted, but at an immunosuppressive dose this time (4 mg/kg BW, per os, once daily) for two consecutive weeks, tapered gradually over a period of three additional weeks.

Εικόνα 2. *Πλάγιο ακτινογράφημα του δεξιού αγκώνα πριν από την έναρξη της ανοσοκατασταλτικής θεραπείας, στο οποίο απεικονίζεται η ανάπτυξη νεόδμητου οστίτη ιστού περιμετρικά της κατάφυσης του αρθρικού θύλακα.*

Figure 2. *Lateral radiograph of the right elbow just before the institution of the immunosuppressive treatment, demonstrating periosteal new bone formation at the attachment site of the joint capsule.*

Εικόνα 3. *Πλάγιο ακτινογράφημα του δεξιού αγκώνα, μετά την ανοσοκατασταλτική θεραπεία με πρεδνιζολόνη, στο οποίο παρατηρείται επιδείνωση της περιαρθρικής ανάπτυξης νεόδμητου οστίτη ιστού.*

Figure 3. *Lateral radiograph of the right elbow after the immunosuppressive treatment with prednisolone, showing the worsening of the periarticular new bony tissue formation.*

τας του περιαρθρικού νεόδμητου οστίτη ιστού (εικόνα 4β). Παρά την εγκατάσταση αγκύλωσης της άρθρωσης του αγκώνα και στα δύο άκρα, η απουσία άλγους επέτρεπε στο ζώο να κινείται με διστακτικά και μικρά βήματα. Ένα χρόνο αργότερα, και ενώ η κλινική εικόνα εξακολουθούσε να παραμένει αμετάβλητη, στον ακτινολογικό έλεγχο διαπιστώθηκε ότι οι αλλοιώσεις του αριστερού αγκώνα ήταν οι ίδιες, ενώ στο δεξιό υπήρχε μείωση της ακτινοσκιερότητας και περιορισμός της έκτασης του νεόδμητου οστίτη ιστού.

ΣΥΖΗΤΗΣΗ

Η ΥΠΠ συνήθως εμφανίζεται σε ευνουχισμένες ή όχι αρσενικές ενήλικες γάτες, ανεξάρτητα από τη φυλή στην οποία ανήκουν (Pedersen και συν. 1980, Moise και Crissman 1982, Bennett και Nash 1988, Schrader και Sherding 1994, Roush 1997, Pedersen και συν. 2000). Όμως, η νόσος αυτή έχει αναφερθεί και σε πολύ λίγες θηλυκές (Bennett και Nash 1988) και υπερήλικες γάτες (Pedersen και συν. 1980, Bennett και Nash 1988), όπως ήταν και το δικό μας περιστατικό. Η γάτα βρέθηκε αρνητική στην ορολογική εξέταση για FeLV και FIV, που δεν έχει αποδειχθεί ότι μπορούν να προκαλέσουν ΥΠΠ, τουλάχιστον σε πειραματικές συνθήκες (Taylor 2003). Η εξέταση του αρθρικού υγρού για τον FeSFV δεν κρίθηκε αναγκαία, επειδή είναι γνωστό ότι ο ιός αυτός μπορεί να α-

The radiological examination, at the end of the treatment, revealed that the lesions of the left elbow joint remained unchanged while those of the contralateral joint appeared much worse (figure 3). Thereupon, it was decided to use azathioprine (Azathioprin®), at the dose of 1 mg/kg BW, per os, every 48 hours, along with 1 mg/kg BW prednizolone, every 24 hours, tapered to 0.5 mg/kg BW. This dose was subsequently used along with azathioprine, on an alternative-day basis. The combination therapy was applied for a 5-month period, during which the cat was being monitored clinically and clinicopathologically (every 15 days), as well as radiographically (every month). Because of a transient leukopenia (4,900/μl) that appeared approximately one month after the beginning of the treatment, the dose of azathioprine was lowered by 25% until the number of WBC restored back to normal range (5,000-18,900/μl). The radiological examination of the right elbow showed a substantial regression of the lesions at the end of the treatment period (figure 4a). At the same time, a

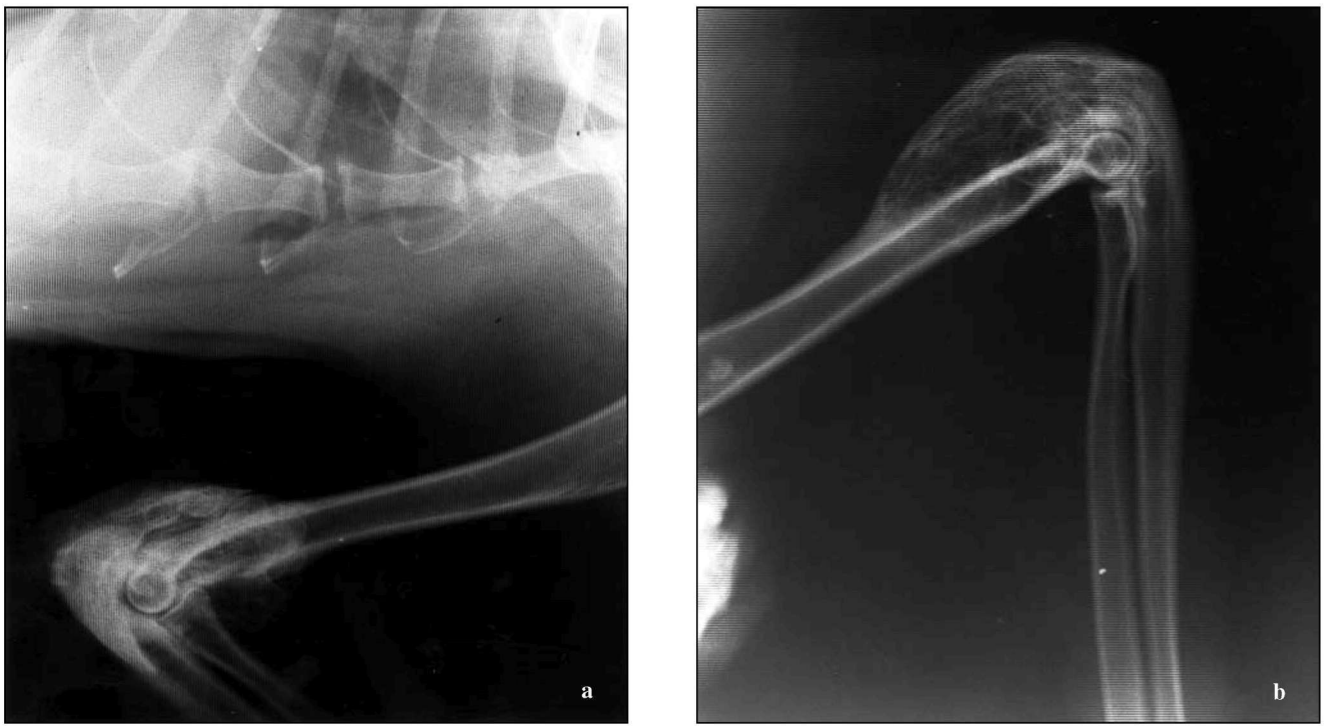

Εικόνα 4. *Πλάγιο ακτινογράφημα του δεξιού (**α**) και του αριστερού (**β**) αγκώνα, αμέσως μετά το τέλος της 5μηνης ανοσοκατασταλτικής θεραπείας με αζαθειοπρίνη και πρεδνιζολόνη, στο οποίο παρατηρείται σαφής περιορισμός της έκτασης (**α**) και μείωση της ακτινοσκιερότητας (**β**) του περιαρθρικού νεόδμητου οστίτη ιστού.*

Figure 4. *Lateral radiograph of the right (**a**) and the left (**b**) elbow, immediately after the end of the 5-month immunosuppressive therapy with azathioprine and prednisolone, showing substantial regression (**a**) and decreased radiopacity (**b**) of the periarticular new bony tissue.*

πομονωθεί και από τις αρθρώσεις των κλινικά υγιών γατών (Day 1999). Η προσβολή των αρθρώσεων συνήθως είναι συμμετρική και τις περισσότερες φορές αφορά στον καρπό και τον ταρσό, ενώ σπανιότερα στο γόνατο, τον ώμο, το ισχίο και τον αγκώνα, όπως στη συγκεκριμένη γάτα (Pedersen και συν. 1980, Bennett και Nash 1988, Schrader και Sherding 1994).

Το χαρακτηριστικό ακτινολογικό εύρημα είναι η έντονου βαθμού και εκτεταμένη ανάπτυξη οστίτη ιστού γύρω από την προσβεβλημένη άρθρωση, που μπορεί τελικά να οδηγήσει σε αγκύλωση (Bennett και Nash 1988, Nelson και Couto 1992, Schrader και Sherding 1994, De Haan και Beale 1995), όπως συνέβη στο δικό μας περιστατικό. Στην ΥΠΠ είναι δυνατό να παρατηρηθούν υποχονδρικές διαβρώσεις μικρού βαθμού, που εντοπίζονται κυρίως στην περιφέρεια του αρθρικού χόνδρου (Bennett και Nash 1988, Bennett 1994, May και Bennett 1994, Schrader και Sherding 1994, Day 1999). Τέτοιου είδους όμως αλλοιώσεις δεν παρατηρήθηκαν στη γάτα αυτή, όπως εξάλλου και σε ανάλογα περιστατικά (Lipowitz 1985, Nelson και Couto 1992, Goring και Beale 1993, De Haan και Beale 1995, Schrader 1995, Hay και Manley 2000). Στον ελκώδη ή ρευματοειδή τύπο της ΧΠΠ της γάτας, οι υποχονδρικές διαβρώσεις και κύστες είναι σαφώς ορατές στα ακτινογραφήματα και μπορούν να οδηγήσουν σε υπεξάρθρημα ή εξάρθρημα της προσβλημένης άρθρωσης (Bennett και Nash 1988, Goring

decreased radiopacity of the periarticular new bony tissue in the left elbow was clearly visible (figure 4b). In spite of the fact that ankylosis had been established in both elbow joints, the absence of pain enabled the cat to walk with a stilted gait. The clinical condition of the animal remained unchanged within the 12-month follow-up period, whereas the lesions did not deteriorate further in the left and improved moderately in the right elbow joint.

DISCUSSION

PPP occurs exclusively in intact or neutered male adult cats, regardless of their breed (Pedersen et al 1980, Moise and Crissman 1982, Bennett and Nash 1988, Schrader and Sherding 1994, Roush 1997, Pedersen et al 2000). The appearance of PPP in female or elderly patients, like the cat of our report, is only seldom witnessed (Pedersen et al 1980, Bennett and Nash 1988). The disease in this cat was not associated with either FeLV or FIV infection, which have not been proven to cause PPP, at least experimentally (Taylor 2003). Synovial fluid testing for FeSFV was not considered necessary because the virus has been isolated from either the affected or normal feline joints (Day 1999). Lesions tend to have a symmetrical distribution, with the carpal and tarsal joints being more frequently affected compared to the stifle, shoulder, hip or the elbow joint, as it was the case in our cat (Pedersen et al 1980, Bennett and

και Beale 1993, Schrader και Sherding 1994, Hay και Manley 2000, Pedersen και συν. 2000, Taylor 2003). Όμως, στη δική μας γάτα δε διαπιστώθηκε η συχνά εμφανιζόμενη στον παραπάνω τύπο πολυαρθρίτιδας παραμόρφωση και αστάθεια της άρθρωσης του καρπού και των άλλων περιφερικών αρθρώσεων των άκρων (Taylor 2003).

Η διαφορική διάγνωση της ΥΠΠ από την ιδιοπαθή μορφή της μη ελκώδους πολυαρθρίτιδας στη γάτα, με την οποία μοιάζει από κλινική άποψη, βασίστηκε στην έντονη ανάπτυξη νεόδμητου οστίτη ιστού γύρω από τις προσβεβλημένες αρθρώσεις (Bennett και Nash 1988, Nelson και Couto 1992, Day 1999, Pedersen και συν. 2000). Επιπλέον, η απουσία κάποιου λοιμώδους νοσήματος ή νεοπλάσματος και η μη πρόσφατη χορήγηση φαρμάκων ή εμβολίων φαίνεται να αποκλείουν και τη δευτερογενή μορφή της παραπάνω πολυαρθρίτιδας (Day 1999, Hay και Manley 2000, Pedersen και συν. 2000, Taylor 2003). Ο συστηματικός ερυθηματώδης λύκος, που μόνο πολύ σπάνια ευθύνεται για την πρόκληση μη ελκώδους πολυαρθρίτιδας στη γάτα (Bennett και Nash 1988, Pedersen και συν. 1989), αποκλείστηκε εξαρχής λόγω του πολυσυστηματικού του χαρακτήρα που δε διαπιστώθηκε στο δικό μας περιστατικό. Ενδιαφέρον προκαλεί το γεγονός ότι η γάτα δεν παρουσίασε ανορεξία, πυρετό ή / και περιφερική λεμφαδενοπάθεια, που αποτελούν συχνές κλινικές εκδηλώσεις της ΥΠΠ, ιδιαίτερα στην αρχή της εξέλιξής της (Pedersen και συν. 2000, Taylor 2003). Αυτό θα μπορούσε να εξηγηθεί από την αρχική καθυστέρηση στην προσκόμιση του ζώου για εξέταση, αν και τα συμπτώματα αυτά θα έπρεπε ίσως να εμφανιστούν και όταν η ΥΠΠ υποτροπίασε.

Η εξέλιξη των αλλοιώσεων στις ελκώδεις πολυαρθρίτιδες της γάτας εξαρτάται από πολλούς παράγοντες, γεγονός που επιβάλλει τη συνεχή επανεκτίμηση του περιστατικού (Bennett 1995). Επειδή η ακτινολογική εικόνα (περιοστική ανάπτυξη οστίτη ιστού, κυστόμορφες αλλοιώσεις στη μετάφυση των μακρών οστών, καταστροφή του αρθρικού χόνδρου, ανάπτυξη οστίτη ιστού κάτω από τον αρθρικό χόνδρο) της L-form βακτηριδιακής και της μυκοπλασματικής (Mycoplasma gatae, Mycoplasma felis) πολυαρθρίτιδας μοιάζει με εκείνη της ΥΠΠ (Carro 1994, Schrader και Sherding 1994), το περιστατικό θα έπρεπε να διερευνηθεί και προς αυτήν την κατεύθυνση. Για την ανάπτυξη όμως των προκαρυωτικών και χωρίς τοίχωμα αυτών βακτηριδίων απαιτούνται ειδικά υποστρώματα (Carro και συν. 1989), τα οποία δυστυχώς δεν ήταν διαθέσιμα. Κατά συνέπεια, θα έπρεπε ίσως να προηγηθεί της ανοσοκατασταλτικής η εμπειρική θεραπεία με συγκεκριμένα αντιβιοτικά, όπως οι τετρακυκλίνες, η λινκομυκίνη και η τυλοζίνη (Carro και συν. 1989).

Οι αλλοιώσεις της ΥΠΠ ακτινολογικά μοιάζουν με εκείνες της υπερβιταμίνωσης Α, που μπορεί επίσης να προκαλέσει χωλότητα και αιτιολογικά συνδέεται με τη σχεδόν αποκλειστική διατροφή των γατών με ήπαρ (Bennett 1994, Schrader και Sherding 1994, Harari 1997, Johnson και Watson 2000). Το δικό μας περιστατικό, σύμφωνα με το ιστορικό, διατρεφόταν με βιομηχανοποιημένη τροφή για

Nash 1988, Schrader and Sherding 1994).

The typical radiological finding in PPP is a periarticular extensive and profound periosteal proliferation, that ultimately may lead to ankylosis of the affected joint(s) (Bennett and Nash 1988, Nelson and Couto 1992, Schrader and Sherding 1994, De Haan and Beale 1995) and was also noticed in this cat. Subchondral erosions of mild degree, usually located at the margins of the articular cartilage, may also occur in PPP (Bennett and Nash 1988, Bennett 1994, May and Bennett 1994, Schrader and Sherding 1994, Day 1999); but they were not demonstrated in either of the elbow joints of our feline patient, as it has also been reported in other cases (Lipowitz 1985, Nelson and Couto 1992, Goring and Beale 1993, De Haan and Beale 1995, Schrader 1995, Hay and Manley 2000). In the deforming erosive or rheumatoid-like form of feline CPP, subchondral erosions and cysts are quite visible in radiographs and may eventually lead to the subluxation or luxation of the affected joint (Bennett and Nash 1988, Goring and Beale 1993, Schrader and Sherding 1994, Hay and Manley 2000, Pedersen et al 2000, Taylor 2003). Also, the frequently observed deformity and instability of the carpal and other distal joints (Taylor 2003) was not part of the clinical picture in this cat.

Since the idiopathic form of feline immune-mediated nonerosive polyarthritis shares some clinical features with PPP, the diagnosis was mainly based on the marked periarticular new bone formation over the affected joints of the cat (Bennett and Nash 1988, Nelson and Couto 1992, Day 1999, Pedersen et al 2000). The same kind of polyarthritis, that appears secondarily to infections, neoplasms, drugs or vaccines (Day 1999, Hay and Manley 2000, Pedersen et al 2000, Taylor 2003), was also excluded from the list of differentials from a historical and clinical standpoint. Systemic lupus erythematosus, an extremely uncommon cause of nonerosive polyarthritis in cats (Bennett and Nash 1988, Pedersen et al 1989) was also ruled out from the beginning because its polysystemic nature did not fit into the clinical picture of this cat. Interestingly, this animal did not exhibit anorexia, fever and / or peripheral lymphadenopathy, which are common manifestations in PPP, at least initially (Pedersen et al 2000, Taylor 2003). This could be explained by the delayed first admission of the animal, although these symptoms were not manifested on the second admission, as well.

In the erosive types of feline polyarthritis the continual assessment of the animals is important because the true nature of the disease may only become apparent as it progresses, while certain individual factors will decide how it will be finally manifested (Bennett 1995). Since the radiographic changes (periosteal new bone formation, cyst-like metaphyseal defects, destruction of articular cartilage, subchondral bone development) in both the bacterial L-form and mycoplasmal (Mycoplasma gatae, Mycoplasma felis) polyarthritis are similar to those of PPP (Carro 1994, Schrader and Sherding 1994) these differentials should have

γάτες, ενώ παράλληλα δεν παρουσίαζε τις χαρακτηριστικές εξοστώσεις στα ακτινογραφήματα της αυχενικής μοίρας της σπονδυλικής στήλης (Bennett 1994, Harari 1997, Johnson και Watson 2000).

Η ΥΠΠ μπορεί να αντιμετωπιστεί με την εφόρου ζωής ανοσοκατασταλτική θεραπεία, που στόχο έχει την υποχώρηση των συμπτωμάτων και την επιβράδυνση ή την αναστολή της εξέλιξης των αλλοιώσεων (Schrader και Sherding 1994, Day 1999, Pedersen και συν. 2000, Taylor 2003). Στο περιστατικό μας η αρχική χορήγηση της πρεδνιζολόνης σε αντιφλεγμονώδη δόση θα μπορούσε να δικαιολογηθεί από το γεγονός της προσβολής μόνο μιας άρθρωσης που καθιστούσε τη διάγνωση της ΥΠΠ αβέβαιη. Η αρχική βελτίωση της κλινικής εικόνας ακόμη και με τη δόση αυτή θα ήταν ενδεχομένως μεγαλύτερη, αν ο ιδιοκτήτης δε διέκοπτε πρόωρα τη θεραπεία. Επειδή η διάγνωση της ΥΠΠ ενισχύθηκε στη συνέχεια από την προσβολή και της άρθρωσης του δεξιού αγκώνα κρίθηκε απαραίτητη η χορήγηση της πρεδνιζολόνης σε ανοσοκατασταλτική δόση. Η επιδείνωση όμως των αλλοιώσεων στην άρθρωση αυτή και η εγκατάσταση αγκύλωσης στην αντίστοιχη του αριστερού άκρου επέβαλε την προσθήκη της αζαθειοπρίνης στο θεραπευτικό σχήμα. Η συνδυασμένη ανοσοκατασταλτική θεραπεία συνιστάται στις ανοσολογικές αρθρίτιδες των κατοικίδιων σαρκοφάγων όχι μόνο για την επίτευξη μεγαλύτερων περιόδων κλινικής ύφεσης, αλλά και για τον περιορισμό της πιθανότητας εμφάνισης παρενεργειών που η παρατεταμένη χρησιμοποίηση των γλυκοκορτικοστεροειδών συνεπάγεται (Beale 1988, May και Bennett 1994, Hay και Manley 2000, Pedersen και συν. 2000, Tizard 2000).

Στη γάτα, η αζαθειοπρίνη αναφέρεται ότι μπορεί να προκαλέσει μη αναστρέψιμη και επικίνδυνη για τη ζωή του ζώου λευκοπενία και θρομβοκυτταροπενία (Beale 1990, Beale και συν. 1992, Plumb 1999, Scott και συν. 2001), που πιθανώς οφείλεται στη μειωμένη δραστηριότητα της μεθυλοτρανσφεράσης της θειοπουρίνης στα ερυθρά αιμοσφαίρια του ζωϊκού αυτού είδους (Foster και συν. 2000, Papich 2000, White και συν. 2000). Η χορήγηση της αζαθειοπρίνης σε μικρότερες δόσεις, όπως είναι τα 0,3 mg/kg ΣΒ κάθε 24 ώρες (Papich 2000), τα 0,3-0,5 mg/kg ΣΒ κάθε 48 ώρες (Birchard και Sherding 2000) και τα 1,5-3,125 mg/ γάτα κάθε 48 ώρες (Papich 1995) υποστηρίζεται ότι είναι ασφαλέστερη. Όμως, συνιστάται και η δόση που χρησιμοποιήθηκε (1 mg/kg ΣΒ κάθε 48 ώρες), με την προϋπόθεση της συνεχούς παρακολούθησης του ζώου για την έγκαιρη διαπίστωση της εκδήλωσης πιθανών παρενεργειών (Plumb 1999, Pedersen και συν. 2000, Boothe και Mealey 2001), αν και εξακολουθεί να θεωρείται απαράδεκτα υψηλή (Papich 2000).

Επειδή η αζαθειοπρίνη γενικά θεωρείται επικίνδυνο φάρμακο για τη γάτα (Bennett 1995, Papich 2000, Taylor 2003), συνιστάται ανεπιφύλακτα η αντ' αυτής χρησιμοποίηση της κυκλοφωσφαμίδης ή της χλωραμβουκίλης σε συνδυασμό με την πρεδνιζολόνη σε χαμηλή ανοσοκατασταλτική δόση (Taylor 2003). Η αζαθειοπρίνη χορηγήθη-

also been pursued diagnostically. However, these walless and prokaryotic bacteria necessitate the use of specific media to grow (Carro et al. 1989), which unfortunately were not available. Since these bacterial infections cannot be excluded only on clinical and radiological grounds, tetracyclines, lincomycin and tylosin (Carro et al. 1989) should have tried prior to institution of the immunosuppressive treatment.

Periarticular exostoses in hypervitaminosis A, that may also lead to lameness, are very similar to those of PPP, but the dietary history (commercial cat food) of the cat ruled-out this possibility (Bennett 1994, Schrader and Sherding 1994, Harari 1997, Johnson and Watson 2000); furthermore, no exostoses could be seen in the radiographs of the cervical spinal column (Bennett 1994, Harari 1997, Johnson and Watson 2000).

In PPP, lifelong immunosuppressive therapy is often required in an attempt to halt the progression of the lesions and to obtain clinical remission, because in the majority of cases the clinical signs relapse when there is a decrease of the dosage or no medication at all (Schrader and Sherding 1994, Day 1999, Pedersen et al 2000, Taylor 2003). In this cat, the initial use of prednisolone at an antiinflammatory dose could be justified by the one joint involvement of the lesions, which made the diagnosis of PPP uncertain. The clinical improvement, noticed initially, would have been more prolonged if the owner had complied accordingly. The recurrence of clinical signs in both frontlimbs made the diagnosis of PPP more solid and, therefore, the use of prednisolone at immunosuppressive dosage necessary. Azathioprine had to be added subsequently, because of the aggravation of the right elbow lesions, along with the development of ankylosis in the contralateral joint. Combination immunosuppressive therapy is recommended in small animal immune-mediated arthritides, not only for the achievement of longer remission periods, but to lower the risk of side effects that are associated with the prolonged use of glucocorticosteroids (Beale 1988, May and Bennett 1994, Hay and Manley 2000, Pedersen et al 2000, Tizard 2000).

The use of azathioprine in cats is reportedly associated with a life-threatening leukopenia and thrombocytopenia (Beale 1990, Beale et al 1992, Plumb 1999, Scott et al 2001), that could be attributed to the low erythrocyte thiopurine methyltransferase activity in this animal species (Foster et al 2000, Papich 2000, White et al 2000). Lower doses of azathioprine, such as 0.3 mg/kg BW, once daily (Papich 2000), 0.3-0.5 mg/kg BW every 48 hours (Birchard and Sherding 2000) or 1.5-3.125 mg/cat every 48 hours (Papich 1995), are thought to be relatively safer. The dose of 1 mg/kg BW every 48 hours, that was used in this cat, has also been recommended, provided that a close monitoring for early detection of side effects is regularly pursued (Plumb 1999, Pedersen et al 2000, Boothe and Mealey 2001); however even this dose is still considered unacceptably high (Papich 2000).

κε στη δόση 7,5 mg/ζώο κάθε 48 ώρες, μαζί με πρεδνιζολόνη και κυκλοφωσφαμίδη, σε 5 γάτες με ΧΠΠ, με μέτριο ως φτωχό θεραπευτικό αποτέλεσμα (Pedersen και συν. 1980). Στην ίδια μελέτη, από τις παρενέργειες των φαρμάκων πέθαναν δύο γάτες, χωρίς να μπορέσει να υπολογιστεί το ποσοστό ευθύνης της αζαθειοπρίνης. Η συγκεκριμένη όμως γάτα παρουσίασε μόνο ήπια λευκοπενία μετά τη 16η χορήγηση του φαρμάκου, που αποκαταστάθηκε μετά τη μείωση της δόσης του κατά 25%. Η ίδια περίπου δόση του φαρμάκου (1,1 mg/kg ΣΒ, κάθε 48 ώρες) προκάλεσε λευκοπενία σε 4 από τις 8 γάτες με φυλλώδη πέμφιγγα, ύστερα από την 8η χορήγηση (Caciolo και συν. 1984), ενώ η διπλάσια δόση (2,2 mg/kg ΣΒ, κάθε 48 ώρες) προκάλεσε έντονη λευκοπενία σε 4 από τις 5 γάτες (<3000 λευκά αιμοσφαίρια/μl) ύστερα από συνεχή χορήγηση διάρκειας περίπου 1,5 μήνα (Beale 1992). Το γεγονός ότι το δικό μας περιστατικό δεν παρουσίασε επικίνδυνες για τη ζωή επιπλοκές, ακόμη και ύστερα από 5μηνη θεραπεία, υποδηλώνει ότι η δόση του 1 mg/kg ΣΒ, κάθε 48 ώρες, είναι ανεκτή, από ορισμένες τουλάχιστον γάτες.

Αξίζει τέλος να σημειωθεί ότι ο μεγαλύτερος περιορισμός του περιαρθρικού νεόδμητου οστίτη ιστού στο δεξιό αγκώνα, όπου η ανοσοκατασταλτική θεραπεία άρχισε δύο εβδομάδες μετά την εμφάνιση των συμπτωμάτων, υποδηλώνει ότι η έγκαιρη έναρξή της δίνει καλύτερο θεραπευτικό αποτέλεσμα (Wilkinson και Robins 1979, Schrader και Sherding 1994). ❑

Since azathioprine is generally considered unsafe for the cat (Bennett 1995, Papich 2000, Taylor 2003) it is strongly advised to use cyclophosphamide or chlorambucil instead, along with prednisolone at low immunosuppressive dosage (Taylor 2003). Combination therapy with the use of prednisolone, azathioprine (7.5 mg/cat every 48 hours) and cyclophosphamide was applied in 5 CPP cats with moderate to poor results (Pedersen et al 1980). In the same study, two of the treated animals died of drug-induced side effects, although the detrimental role of azathioprine could not be assessed. Transient leukopenia, that was also noticed in our feline patient at the 16th azathioprine administration, subsided when its dose was lowered by 25%. When a similar dosage (1.1 mg/kg BW, every 48 hours) was used in 8 cases of feline pemphigus foliaceus, 4 of these cats developed leukopenia after the 8th administration (Caciolo et al 1984), while doses twice as high (2.2 mg/kg BW, every 48 hours) led to severe leukopenia (<3000 leukocytes/μl) after approximately 1.5 month of continuous administration (Beale 1992). The absence of life-threatening side effects in our feline patient, even after the 5-month treatment period, may indicate that the dosage used can be tolerated, at least by some cats.

Interestingly, the higher degree of periosteal bony tissue regression in the right elbow joint, where the immunosuppressive treatment started as early as two weeks after the appearance of the clinical signs, indicates that its early application is associated with a better outcome (Wilkinson and Robins 1979, Schrader and Sherding 1994). ❑

ΒΙΒΛΙΟΓΡΑΦΙΑ - REFERENCES

Beale KM (1988) Azathioprine for treatment of immune-mediated diseases of dogs and cats. J Am Vet Med Assoc, 192: 1316-1318

Beale KM (1990) Azathioprine toxicity in the domestic cat. In: Advances in Veterinary Dermatology, Proceedings of the First World Congress of Veterinary Dermatology, Dijon, France, September 1989. WB Saunders Company, London,: 457-458

Beale KM, Altman D, Clemmons RR, Bolon B (1992) Systemic toxicosis associated with azathioprine administration in domestic cats. Am J Vet Res, 53: 1236-1240

Bennett D (1990) Joints and joint diseases. In: Canine Orthopedics. 2nd ed, Lea and Febiger, Philadelphia,: 761-853

Bennett D (1994) The musculoskeletal system. In: Feline Medicine and Therapeutics. 2nd ed, Blackwell Scientific Publications, Oxford,: 132-191

Bennett D (1995) Treatment of the immune-based inflammatory arthropathies of the dog and cat. In: Kirk's Current Veterinary Therapy XII Small Animal Practice. WB Saunders Company, Philadelphia,: 1188-1195

Bennett D, Nash AS (1988) Feline immune-based polyarthritis: a study of thirty-one cases. J Small Anim Pract, 29: 501-523

Birchard SJ, Sherding RG (2000) Manual of Small Animal Practice. 2nd ed, WB Saunders Company, Philadelphia,: 1570

Boothe DM, Mealey KA (2001) Glucocorticoid therapy in the dog and cat. In: Small Animal Pharmacology and Therapeutics. WB Saunders Company, Philadelphia,: 313-329

Caciolo PL, Nesbitt GH, Hurvitz AI (1984) Pemphigus foliaceus in eight cats and results of induction therapy using azathioprine. J Am Anim Hosp Assoc, 20: 571-577

Carro T (1994) Polyarthritis in cats. Compend Contin Educ Pract Vet, 16: 57-67

Carro T, Pedersen NC, Beaman BL, Munn R (1989) Subcutaneous abscesses and arthritis caused by a probable bacterial L-form in cats. J Am Vet Med Assoc, 194: 1583-1588

Davidson AP (2002) Immune-mediated polyarthritis. In: Textbook of Small Animal Surgery. 3rd ed, WB Saunders Company, Philadelphia,: 2246-2250

Day MJ (1999) Immunology of the Dog and Cat. Manson Publishing Ltd, London,: 133-140

De Haan JJ, Beale BS (1995) The skeletal system. In: Geriatrics and Gerontology of the Dog and Cat. WB Saunders Company, Philadelphia,: 291-312

Foster AP, Shaw SE, Duley JA, Shobowale-Bakre E, Harbour DA (2000) Demonstration of thiopurine methyltransferase activity in the erythrocytes of cats. J Vet Intern Med, 14: 552-554

Goring RL, Beale BS (1993) Immune-mediated arthropathies. In: Disease Mechanisms in Small Animal Surgery. 2nd ed, Lea and Febiger, Philadelphia,: 742-757

Harari J (1997) Diseases of bone. In: Handbook of Small Animal Practice. 3rd ed, WB Saunders Company, Philadelphia,: 830-845

Hay CW, Manley PA (2000) Immune-mediated arthritis. In: Manual of Small Animal Practice. 2nd ed, WB Saunders Company, Philadelphia,: 1228-1232

Johnson KA, Watson ADJ (2000) Skeletal diseases. In: Textbook of Veterinary Internal Medicine. 5th ed, WB Saunders Company,

Philadelphia,: 1887-1916

Lipowitz AJ (1985) Immune-mediated arthropathies. In: Textbook of Small Animal Orthopedics. JB Lippincott Company, Philadelphia,: 1055-1077

May C, Bennett D (1994) Immune mediated arthritides. In: Manual of Small Animal Arthrology. BSAVA, Cheltenham,: 86-99

Moise NS, Chrissman JW (1982) Chronic progressive polyarthritis in a cat. J Am Anim Hosp Assoc, 18:965-969

Nelson RW, Couto CG (1992) Disorders of the joints. In: Essentials of Small Animal Internal Medicine. Mosby-Year Book Inc, St Louis, Missouri,: 820-828

Papich MG (1995) Table of common drugs: approximate dosages. In: Kirk's Current Veterinary Therapy XII Small Animal Practice. WB Saunders Company, Philadelphia,: 1429-1430

Papich MG (2000) Handbook of Veterinary Drugs. WB Saunders Company, Philadelphia,: 43-44

Pedersen NC, Pool RC, O'Brien T (1980) Feline chronic progressive polyarthritis. Am J Vet Res, 41: 522-535

Pedersen NC, Wind A, Morgan JP, Pool RR (1989) Joint diseases of dogs and cats. In: Textbook of Veterinary Internal Medicine. 3rd ed, WB Saunders Company, Philadelphia,: 2329-2377

Pedersen NC, Morgan JP, Vasseur PB (2000) Joint diseases of dogs and cats. In: Textbook of Veterinary Internal Medicine. 5th ed, WB Saunders Company, Philadelphia,: 1862-1886

Plumb DC (1999) Veterinary Drug Handbook. 3rd ed, Iowa State University Press, Ames,: 71-73

Roush JK (1997) Diseases of the joints and ligaments. In: Handbook of Small Animal Practice. 3rd ed, WB Saunders Company, Philadelphia,: 813-829

Schrader SC (1995) Joint diseases of the dog and cat. In: Small Animal Orthopedics, Mosby-Year Book Inc, St Louis, Missouri,: 437-471

Schrader SC, Sherding RG (1994) Disorders of the skeletal system. In: Diseases and Clinical Management. 2nd ed, Churchill Livingstone Inc, New York,: 1599-1647

Scott DW, Miller WH, Griffin CE (2001) Immune-mediated diseases. In: Muller and Kirk's Small Animal Dermatology. 6th ed, WB Saunders Company, Philadelphia,: 667-779

Taylor SM (2003) Joint disorders. In: Small Animal Internal Medicine. 3rd ed, Mosby Inc, St Louis, Missouri,: 1079-1092

Tizzard IR (2000) Veterinary Immunology. 6th ed, WB Saunders Company, Philadelphia,: 391-395

White SD, Rosychuk RAW, Outerbridge CA, Fieseler KV, Spier S, Ihrke PJ, Chapman PL (2000) Thiopurine methyltransferase in red blood cells of dogs, cats and horses. J Vet Intern Med, 14: 499-502

Wilkinson GT, Robins GM (1979) Chronic progressive polyarthritis in a cat. J Small Anim Pract, 20: 293-297