ePublishing

Journal of the Hellenic Veterinary Medical Society

Vol 55, No 1 (2004)



Use of biocompatible xenograft for the surgical treatment of feline corneal sequestrum after lamellar keratectomy

C. I. LIAPIS (Ι. Κ. ΛΙΑΠΗΣ)

doi: 10.12681/jhvms.15154

To cite this article:

LIAPIS (Ι. Κ. ΛΙΑΠΗΣ) C. I. (2017). Use of biocompatible xenograft for the surgical treatment of feline corneal sequestrum after lamellar keratectomy. *Journal of the Hellenic Veterinary Medical Society*, *55*(1), 55–62. https://doi.org/10.12681/jhvms.15154

https://epublishing.ekt.gr | **e-Publisher:** EKT | **Downloaded at:** 25/01/2026 02:01:10

ΠΕΡΙΟΔΙΚΟ ΤΗΣ ΕΛΛΗΝΙΚΗΣ ΚΤΗΝΙΑΤΡΙΚΗΣ ΕΤΑΙΡΕΙΑΣ 2004, 55(1): 55-62
JOURNAL OF THE HELLENIC VETERINARY MEDICAL SOCIETY 2004, 55(1): 55-62

Ενδιαφέρουσα περίπτωση
Interesting case report

Χειρουργική θεραπεία της νεκρωτικής κερατίτιδας της γάτας με κερατεκτομή και χρήση βιολογικού αλλομοσχεύματος

Ι.Κ. Λιαπής

ΠΕΡΙΛΗΨΗ. Μία γάτα περσικής φυλής παραπέμφθηκε στην κλινική, διότι τους τρεις τελευταίους μήνες παρουσίαζε μία σκουρόχρωμη αλλοίωση στον κερατοειδή του δεξιού οφθαλμού που συνοδευόταν από δακρύρροια και βλεφαρόσπασμο. Τέθηκε η διάγνωση της νεκρωτικής κερατίτιδας και λόγω της μορφής, της έντασης και της διάρκειας των συμπτωμάτων αποφασίστηκε η χειρουργική αντιμετώπιση της νόσου. Εφαρμόστηκε η τεχνική της στρωματικής κερατεκτομής και τοποθέτησης ελεύθερου βιολογικού αλλομοσχεύματος παρασκευασμένου από την υποβλεννογόνια στοιβάδα λεπτού εντέρου χοίρου. Το θεραπευτικό αποτέλεσμα κρίθηκε απόλυτα ικανοποιητικό και σε συμφωνία με ανάλογες βιβλιογραφικές αναφορές, κατά τις οποίες η χρήση του συγκεκριμένου υλικού ως μόσχευμα στον κερατοειδή παρουσιάζει πολλά πλεονεκτήματα.

Λέξεις ευρετηρίασης: Γάτα, κερατίτις, κερατεκτομή

ΕΙΣΑΓΩΓΗ

Η νεκρωτική κερατίτιδα της γάτας είναι μια ασθένεια άγνωστης μέχρι σήμερα αιτιολογίας που προσβάλλει αποκλειστικά τις γάτες (Glaze and Gelatt 1998). Ως αίτια για την εμφάνιση της νόσου έχουν κατά καιρούς ενοχοποιηθεί, η κληρονομική και φυλετική προδιάθεση, τα έλκη του κερατοειδούς, η μόλυνση από ιούς και μικρόβια, οι ανατομικές ανωμαλίες των βλεφάρων, τα τραύματα του κερατοειδούς και η ανεπάρκεια της έκκρισης των δακρύων (Bouhanna and Zara 2001). Η ασθένεια χαρακτηρίζεται από τη νέκρωση του επιθηλίου και του στρώματος του κερατοειδούς χιτώνα του οφθαλμού (Stacy and al 2001). Η νέκρωση αυτή δίνει μια χαρακτηριστική όψη στον κερατοειδή, στην οποία κυρίως στηρίζεται και η διάγνωση.

Για την αντιμετώπιση της νόσου έχουν προταθεί διάφορες θεραπείες –συντηρητικές ή χειρουργικές- (Meunier

Κτηνίατρος, CES d'Ophtalmologie ENV, Toulouse
Ροδοδάφνης 9, 152 33 Χαλάνδρι, e-mail:info@vetclinic.gr

Ημερομηνία υποβολής: 12.02.2004
Ημερομηνία εγκρίσεως: 29.03.2004

Use of biocompatible xenograft for the surgical treatment of feline corneal sequestrum after lamellar keratectomy

Liapis C.I.

ABSTRACT. A Persian cat was referred to our clinic for evaluation of a black plaque located on the cornea of the right eye noticed by the owner three months prior to presentation. Reported clinical signs included ocular discomfort with blepharospasm and epiphora.The diagnosis of corneal sequestrum was made. Due to morphology, chronicity and severity of the symptoms, the cat was treated surgically with lamellar keratectomy followed by covering of the defect with a porcine small intestine derived xenograft. The excellent result was in accordance with the previously reported cases.

Key words: Feline, corneal, sequestrum, keratectomy

INTRODUCTION

Feline corneal sequestrum (FCS) is a condition of unknown aetiology which is unique to the cat (Claze and Gelatt 1998). Breed and hereditary predilection, corneal ulcers, viral and bacterial infections, ocular trauma, adnexal diseases and keratoconjunctivitis sicca are reported to be contributory factors (Bouhanna and Zara 2001). The necrosis of corneal epithelium and stroma is characteristic of the FCS (Stacy and al 2001) and the diagnosis is based on the typical appearance of corneal lesion. Both medical and surgical treatment options are available for FCS. Recently, the use of porcine small intestinal subepithelium derived xenograft, following lamellar keratectomy to remove the corneal sequestrum, was proposed (Clerc 2002). In the present paper we report on the case of a FCS treated, using this surgical technique.

Small Animal Practitioner, CES d'Ophtalmologie ENV, Toulouse
9, Rododafnis str. 152 33 Halandri, Greece, e-mail:info@vetclinic.gr

Submission date: 12.02.2004
Approval date: 29.03.2004

2003). Πρόσφατα έχει προταθεί και εφαρμόζεται η χειρουργική θεραπεία που συνίσταται στην εκτομή της νεκρωτικής περιοχής του κερατοειδούς με στρωματική κερατεκτομή και κάλυψη του ελλείμματος με βιολογικό αλλομόσχευμα που προέρχεται από την υποβλεννογόνιο στοιβάδα του λεπτού εντέρου χοίρου (Featherstone and al 2001,Clerc 2002). Στο παρόν άρθρο περιγράφεται η εφαρμογή αυτής της θεραπευτικής μεθόδου για την αντιμετώπιση της νέκρωσης του κερατοειδούς σε μια γάτα περσικής φυλής.

ΠΕΡΙΓΡΑΦΗ ΤΟΥ ΠΕΡΙΣΤΑΤΙΚΟΥ

Μία θηλυκή γάτα περσικής φυλής και ηλικίας έξι ετών παραπέμφθηκε στην κλινική, διότι παρουσίαζε μία σκουρόχρωμη αλλοίωση στον κερατοειδή του δεξιού οφθαλμού. Οι ιδιοκτήτες του ζώου αντιλήφθηκαν για πρώτη φορά το πρόβλημα πριν από τρεις μήνες ως μία θολή καφεοειδή περιοχή στο κέντρο του κερατοειδούς, η οποία δεν προξενούσε κανένα υποκειμενικό σύμπτωμα στο ζώο. Έκτοτε η αλλοίωση εξελίχθηκε σταδιακά σε μία κυκλική, μελανού χρώματος περιοχή. Το τελευταίο μήνα η γάτα παρουσίασε δακρύρροια και βλεφαρόσπασμο. Στο ζώο είχαν χορηγηθεί κατά διαστήματα-και χωρίς ανταπόκριση- κορτικοστεροειδή και αντιβιοτικά με τη μορφή οφθαλμικών σταγόνων (τομπραμυκίνη- δεξαμεθαζόνη, TobraDex R). Η γάτα ζούσε σε εσωτερικό χώρο, ήταν πλήρως εμβολιασμένη και δεν είχε έρθει ποτέ σε επαφή με άλλο ζώο του ίδιου ή άλλου είδους. Στο ιστορικό της δεν αναφέρθηκε κανενός είδους τραυματισμός. Εκτός από το οφθαλμολογικό πρόβλημα η γάτα ήταν σε άριστη γενική κατάσταση.

Η γενική κλινική εξέταση δεν αποκάλυψε κάτι παθολογικό. Στην επισκόπηση των οφθαλμών διαπιστώθηκε στο δεξιό οφθαλμό (ΔΟ) η ύπαρξη μιας κυκλικής, διαμέτρου 6 χιλιοστών, αλλοίωσης σε κεντρική θέση στο κερατοειδή, που είχε τη μορφή έλκους με κάθετα χείλη. Το έδαφος της αλλοίωσης είχε έντονο μελανό χρώμα, ενώ τα χείλη της καθώς και η γύρω από αυτήν περιοχή του κερατοειδούς είχαν καφεοειδή χρωματισμό. Ο κερατοειδής παρουσίαζε έντονη αγγείωση στο άνω ημιμόριό του. Παρατηρήθηκε μέτριου βαθμού δακρύρροια (ΔΟ), η γύρω από τον οφθαλμό περιοχή των βλεφάρων ήταν υγρή και συγκρατούσε μικρή ποσότητα βλέννης καφέ χρώματος (Εικόνα 1). Η επισκόπηση του αριστερού οφθαλμού (ΑΟ) δεν αποκάλυψε κάτι παθολογικό. Η γάτα έβλεπε και από τα δυο μάτια. Τόσο τα αντανακλαστικά απειλής όσο και τα φωτοκινητικά αντανακλαστικά της κόρης ήταν φυσιολογικά.

Στην εξέταση με το βιομικροσκόπιο και τη σχισμοειδή λυχνία (Clement Clarke 904 Slit Lamp, UK) διαπιστώθηκε ότι το έλκος επεκτεινόταν σε βάθος ίσο με το μισό του πάχους του κερατοειδούς χιτώνα, η δε νεοαγγείωση του άνω ημιμορίου του κερατοειδούς ήταν επιφανειακή. Οι τιμές στη δοκιμή μέτρησης δακρύων με τη μέθοδο Schirmer (Schrimer Tear Test-Standarlized Color Bar Strips-Schering Plough Animal Health USA) ήταν 20 mm/min (ΔΟ) και 11 mm/min (ΑΟ) (ΦΤ: 12±4 mm/min). Η δοκιμή κατακράτησης της φλουορεσεΐνης (Fluorescein Strips-Chauvin FR) ήταν αρνητική. Η ενδοφθάλμια πίεση μετρήθηκε με τη μέ-

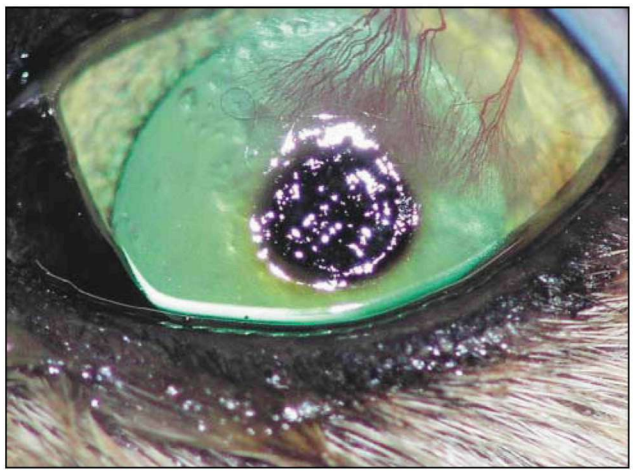

Εικόνα 1. *Ο δεξιός οφθαλμός της Περσικής φυλής, ηλικίας έξι ετών θηλυκής γάτας κατά την ημέρα της προσκόμισης της. Είναι χαρακτηριστική η νέκρωση του κερατοειδή καθώς επίσης η επιφανειακή νεοαγγείωση και το οίδημα γύρω από τη νεκρωτική εστία.*

Figure 1. *Right eye of a 6-year-old Persian female cat on the day of presentation. Deep corneal sequestrum with superficial neovascularization and edema of surrounding stroma.*

CASE PEPORT

A 6-year-old, female Persian cat was referred for evaluation of a dark lesion of the cornea in the right eye (OD). The cat had a history of chronic ocular signs that were first noticed by the owner three months prior to presentation like a brown-colored corneal opacity located centrally, with no concurrent other symptoms. As it progressed, the lesion became a black round plaque. During the last month the cat exhibited ocular discomfort with epiphora and blepharospasm. No response to topical andibiotic and steroid treatment was noted (tobramycine/ dexamethasone eye ointment-Tobradex R). The cat was housed indoors and no previous contact with other animal was established. There was no trauma history mentioned by the owner. Apart from the ophthalmologic problem the cat was in excellent general condition.

Upon physical examination, the only abnormality was limited to the cornea of the right eye. Ophthalmic examination revealed a 6mm diameter, round ulcerated lesion, with vertical margins, centrally located on the cornea of the right eye. The bed of the lesion appeared as a dense black plaque, while its edges and the surrounding cornea had a brown staining appearance. An intense vascularization of the upper half of the cornea was present. A mild ocular discharge was noted (OD) and a brown staining mucus was deposed near the eyelid margins (Figure 1). The left eye (OS) was of normal appearance. The cat was visual with direct and indirect papillary light reflexes normal in both eyes (OU). There was persistence of the menace response (OU).

Slit-lamp biomicroscopy (Clement Clarke 904 Slit Lamp, UK) revealed that the depth of corneal involvement

θοδο της επιπέδωσης (Tonopen XL, Mentor Ophthalmics, Norwell, MA,USA) και βρέθηκε φυσιολογική και στους δυο οφθαλμούς (ΔΟ: 18 mmHg-AO:20 mmHg). Κατά την εξέταση του βυθού με τη μέθοδο της έμμεσης οφθαλμοσκόπησης (Clement Clarke Ultra 50 Binocular indirect ophthalmoscope, UK) δε διαπιστώθηκαν παθολογικά ευρήματα για κανέναν από τους δυο οφθαλμούς.

Τόσο το ιστορικό (φυλή, συνθήκες εμφάνισης) όσο και τα χαρακτηριστικά ευρήματα της οφθαλμολογικής εξέτασης οδήγησαν στη διάγνωση της νεκρωτικής κερατίτιδας της γάτας. Δεδομένης της χρονιότητας και της ύπαρξης υποκειμενικών συμπτωμάτων, αλλά και λόγω του βάθους και της κεντρικής θέσης της αλλοίωσης, αποφασίστηκε η χειρουργική αντιμετώπιση με βαθειά στρωματική κερατεκτομή και τοποθέτηση βιολογικού αλλομοσχεύματος παρασκευασμένου από την υποβλεννογόνια στοιβάδα λεπτού εντέρου χοίρου (VET BIOSIST).

Η γάτα προετοιμάστηκε για επέμβαση στο βολβό του οφθαλμού σύμφωνα με το πρωτόκολλο ρουτίνας της κλινικής μας για τις επεμβάσεις αυτές . Η προετοιμασία του οφθαλμού περιελάμβανε χορήγηση ατροπίνης σε μορφή οφθαλμικών σταγόνων 1% (Atropine Sulfate 1% R-Cooper), δυο ώρες πριν την επέμβαση. Για την προνάρκωση του ζώου χορηγήθηκε διαζεπάμη 0.2 mg/kg I.V. (Stedon R, inj 0.1%-Adelco), η εγκατάσταση της αναισθησίας έγινε με προποφόλη 4mg/kg I.V. (Propofol R- inj 1%-Abbot) και η διατήρηση της αναισθησίας με ισοφλουράνιο (IsofluranE-Rhodia Bristol UK) μετά από διασωλήνωση και σύνδεση του ζώου με συσκευή αναισθησίας μέσω ημίκλειστου κυκλώματος Bain. Το ζώο τοποθετήθηκε με τη βοήθεια αφρώδους στρώματος αρνητικού κενού σε ημιπλάγια κατάκλιση και με το κεφάλι του ακινητοποιημένο σε τέτοια θέση, ώστε το επίπεδο της ίριδας να είναι παράλληλο με εκείνο του εδάφους. Η περιοχή των βλεφάρων γύρω από τον οφθαλμό κουρεύτηκε και απολυμάνθηκε με διάλυμα ποβιδόνης 5% ενώ η επιφάνεια του βολβού και τα κολπώματα του επιπεφυκότα με διάλυμα ποβιδόνης 1% (Betadine R- Lavifarm Greece). Ο βολβός ακινητοποιήθηκε με τη βοήθεια τριών καθηλωτικών ραμμάτων 5-0 (Polyamid-blue monofilament suture-Medipac R, Greece), που τοποθετήθηκαν στο βολβικό επιπεφυκότα τη 10η, 2η και 6η ώρα.

Η επέμβαση διενεργήθηκε μέσω χειρουργικού μικροσκοπίου και υπό μεγέθυνση 16X (YZ20T8 Operation Microscope Crane-China). Αρχικά, με τη βοήθεια κυκλικού κερατοτόμου τύπου Francescetti και διαμέτρου 8mm έγινε κυκλική κερατοτομή, η οποία περιελάμβανε όλη την έκταση της αλλοίωσης και επιπλέον 1 mm περίπου υγιή ιστό γύρω από το ελεύθερο χείλος της. Το βάθος της κερατοτομής επεκτάθηκε μέχρι το μισό του πάχους του κερατοειδούς χιτώνα (0.3 mm). Η κερατεκτομή ολοκληρώθηκε με την αποκόλληση του προς αφαίρεση οριοθετημένου τμήματος του κερατοειδούς από το υποκείμενο υγιές στρώμα με τη βοήθεια μαχαιριδίου κερατεκτομής τύπου Desmarres. Χρησιμοποιώντας τον κερατοτόμο τύπου Francecsetti ίδιας διαμέτρου (8mm) παρασκευάστηκε το

extended to mid-stroma and the corneal vascularization was superficial. Schrimer tear test values (Schrimer Tear Test-Standarlized Color Bar Strips-Schering Plough Animal Health USA) were 20mm/min (OD) and 11 mm/min (OS) (normal values: 12±4 mm/min). Fluorescein stain (Fluorescein Strips-Chauvin FR) was unremarkable (OU). Intraocular pressures measured, using an applanation tonometer (Tonopen XL,Mentor Ophthalmics, Norwell, MA,USA), were normal (18 mmHg OD – 20 mmHg OS). Binocular indirect ophthalmoscopy (Clement Clarke Ultra 50 Binocular indirect ophthalmoscope, UK) was unremarkable (OU).

On the basis of history and clinical findings, the diagnosis of feline corneal sequestrum was made. Due to chronicity and animal discomfort, surgical excision was proposed. Deep lamellar keratectomy followed by covering of the defect with a porcine small intestine derived xenograft (VET BIOSIST) was considered because of depth and central position of corneal involvement.

The cat was prepared for ocular surgery according to the routine protocol of our clinic. Topical atropin 1% ophthalmic solution (Atropine Sulfate 1% R-Cooper) was applied two hours before surgery to achieve pupil dilatation. After administration of 0.2 mg/kg IV diazepam (Stedon R, inj 0.1%-Adelco) the animal was anesthetized with 4mg/kg IV propofol (Propofol R- inj 1%- Abbot). The cat was intubated, connected to a Bain semi closed circuit anesthetic machine and maintained with 1% isoflorane (IsofluranE-Rhodia Bristol UK) . Using a vacuum beat-filled pack the cat was positioned in semi-lateral recumbency with its head in such secure place so that the plan of the iris was in horizontal position. The eye was prepared for aseptic surgery. The surrounding eyelid margins skin were clipped and painted with povidone-iodine 5% solution, while the conjunctival sac was flushed with povidone-iodine 1% solution (Betadine R- Lavifarm Greece). The globe was stabilized with three stay sutures using 5-0 suture material (Polyamid-blue monofilament suture-Medipac R, Greece) placed in the bulbar conjunctiva at 10th, 2nd and 6th hours.

Surgery was performed with the aid of an operating microscope (YZ20T8 Operation Microscope Crane-China), under 16X magnification. Using a Francescetti 8mm diameter trephine, the sequestrum was outlined in a round shape, 1 mm from its margins, to a depth of one half the stromal thickness (3 mm). The diseased cornea was completely separated from the underlying intact stroma by means of keratectomy with a Desmarres keratectomy blade. Using the 8 mm Francescetti trephine, the graft was prepared from the biocompatible material derived from the submucosal layer of porcine small intestine (VET BIOSIST Ocular Disc-COOK VETERINARY PRODUCTS - AUSTRALIA) (Figure 2). Four simple interrupted sutures at 12th, 6th, 3th and 9th hours were first used to help hold the graft in place, before performing a continuous suture pattern (Black Polyamide 6 Monofilament 10-0 ETHILON

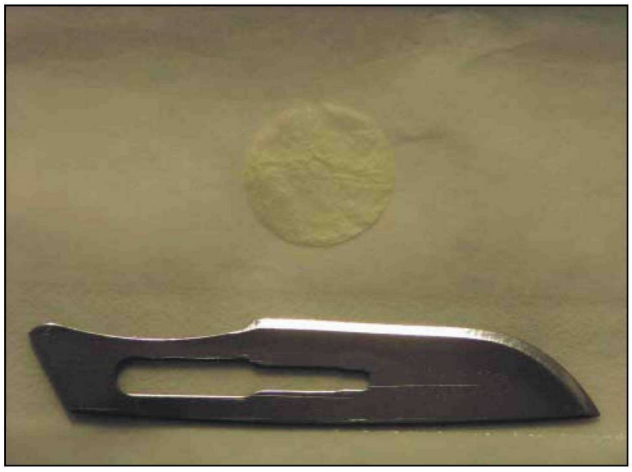

Εικόνα 2. *Το βιοσυμβατό υλικό VET BIOSIST Ocular Disc (COOK VETERINARY PRODUCTS AUSTRALIA)*

Figure 2. *The VET BIOSIST Ocular Disc (COOK VETERINARY PRODUCTS AUSTRALIA) biocompatible matrix.*

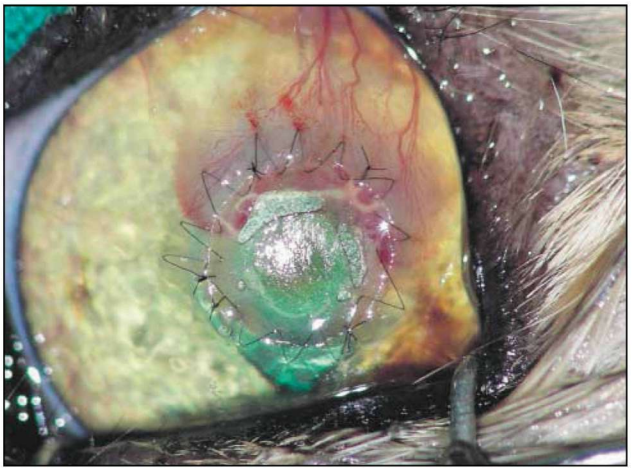

Εικόνα 3. *Εικόνα αμέσως μετά την στοιβαδική κερατεκτομή και την τοποθέτηση του μοσχεύματος.*

Figure 3. *The immediate postoperative appearance after lamellar keratectomy and graft placement.*

μόσχευμα από βιοσυμβατό υλικό που προέρχεται από υποβλεννογόνια στοιβάδα λεπτού εντέρου χοίρου (VET BIOSIST Ocular Disc-COOK VETERINARY PRODUCTS - AUSTRALIA) (Εικόνα 2). Το μόσχευμα καθηλώθηκε αρχικά στην περιοχή της κερατεκτομής με τέσσερις καθηλωτικές ραφές τη 12η, 6η,3η και 9η ώρα και σταθεροποιήθηκε περαιτέρω με μια συνεχή περιφερική ραφή. Για τη συρραφή του χρησιμοποιήθηκε μη απορροφήσιμο ράμμα (Black Polyamide 6 Monofilament 10/0-ETHILON-Johnson&Johnson) (Εικόνα 3). Κατά τη διάρκεια της επέμβασης τόσο ο κερατοειδής χ. όσο και το μόσχευμα διαβρέχονταν συχνά με φυσιολογικό ορό προκειμένου να διατηρούνται υγρά. Η επέμβαση τελείωσε με τη συρραφή του τρίτου βλεφάρου στον άνω βολβικό επιπεφυκότα και το σκληρό χιτώνα.

Μετεγχειρητικώς στο ζώο χορηγήθηκαν τοπικά αντιβιοτικά (τομπραμυκίνη οφθαλμικές σταγόνες 0.3%-Tobrex R -X4 για δέκα ημέρες) και ατροπίνη (Atropine R οφθαλμικές σταγόνες 1% X1 για τρεις ημέρες). Την 8η μετεγχειρητική ημέρα λύθηκε η συρραφή του τρίτου βλεφάρου και ελέγχθηκε η ακεραιότητα του μοσχεύματος, το οποίο ήταν πολύ καλά εμπεδωμένο. Στον επανέλεγχο της 20ης μετεγχειρητικής ημέρας οπότε και αφαιρέθηκαν τα ράμματα, διαπιστώθηκε ικανοποιητική επιθηλιοποίηση και αγγείωση του μεγαλύτερου μέρους του μοσχεύματος, εκτός από ένα κυκλικό τμήμα του κάτω μέρους του, το οποίο είχε απορριφθεί (Εικόνα 4). Το τμήμα αυτό ήταν αναλογικώς μικρότερο την 30η μετεγχειρητική ημέρα, οπότε και παρατηρήθηκε πλουσιότατη αγγείωση του μοσχεύματος και τάση για δευτερογενή αποκατάσταση της περιοχής του απολύματος (Εικόνα 5). Την 45η μετεγχειρητική ημέρα η απολυματική περιοχή είχε πλήρως αποκατασταθεί και είχε αρχίσει η διαδικασία αποκατάστασης του φυσιολογικού ιστού του κερατοειδούς (ελάττωση της αγγείωσης, αντικατάσταση του κολλαγόνου του μοσχεύ-

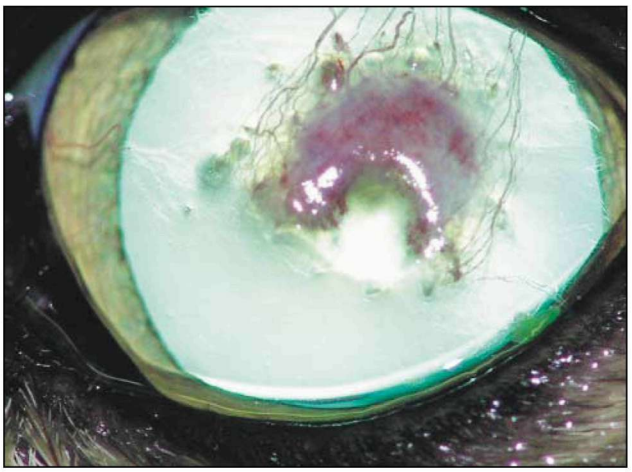

Εικόνα 4. *Εικόνα την 20η μετεγχειρητική ημέρα. Σημειώστε την αγγείωση του μεγαλύτερου μέρους του μοσχεύματος εκτός από ένα μικρό τμήμα στο κάτω μέρος του.*

Figure 4. *Appearance of the eye on 20th postoperative day. Note the small circular rejected area at the bottom edge of the graft.*

- Johnson&Johnson) (Figure 3). The graft and ocular surface were kept moist by frequent application of sterile saline during the surgical procedure. The operation was accomplished performing a third eyelid-episclera flap.

Postoperative treatment included topical use of antibiotics (tobramycin eye drops 0.3% X4X10D-Tobrex R) and atropine (atropine eye drops 1% X 1 X 4D- Atropine R) to maintain pupil dilatation and cycloplegia. Eight days after surgery the cat was re-evaluated and the third eyelid-episclera flap was released. The graft was well embedded in place. On the 20th postoperative day the suture material was removed. The graft was well vascularized and epithelial cell proliferation was noted apart from a small circular area at its distal edge which was apparently rejected (Figure 4). On

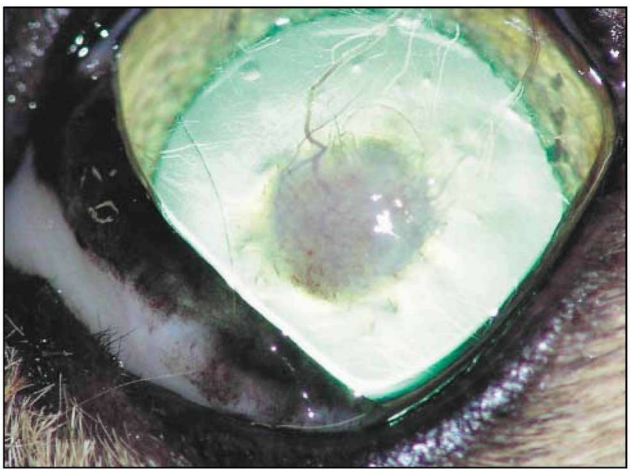

Εικόνα 5. *Εικόνα την 30η μετεγχειρητική ημέρα. Η απολυματική περιοχή έχει μειωθεί και η αγγείωσή της είναι πλούσια.*

Figure 5. *Appearance of the eye on 30th postoperative day. The rejected area is obviously smaller and well vascularizated.*

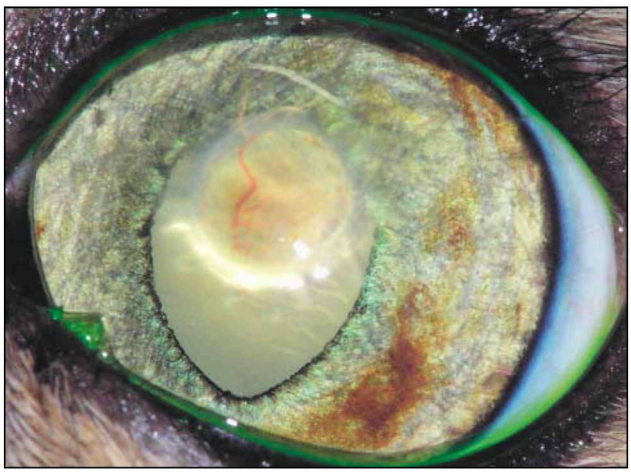

Εικόνα 6. *Εκόνα την 45η μετεγχειρητική ημέρα. Η αγγείωση του μοσχεύματος αρχίζει να υποχωρεί. Η αντικατάσταση του κολλαγόνου του μοσχεύματος από φυσιολογικό κολλαγόνο του στρώματος του κερατοειδή έχει σαν αποτέλεσμα τη σταδιακή αποκατάσταση της διαπερατότητάς του.*

Figure 6. *Appearance of the eye on 45th postoperative day. Note the reduction of vascularization. Corneal transparency is gradually recovered due to replacement of the graft collagen by stromal collagen fibrils.*

ματος με κολλαγόνες ίνες του στρώματος του κερατοειδούς χιτώνα) (Εικόνα 6). Η διαδικασία αυτή ενισχύθηκε με την τοπική χορήγηση στεροειδών (πρεδνιζολόνη οφθαλμική αλοιφή 2,5% – Prednizolone R) από την 45η έως την 60η ημέρα.

ΣΥΖΗΤΗΣΗ

Η νεκρωτική κερατίτιδα είναι μια ασθένεια που προσβάλλει αποκλειστικά τις γάτες (Glaze and Gelatt 1998) στις οποίες και περιγράφηκε για πρώτη φορά από τον Verwer το 1965. Πρόσφατα αναφέρθηκε μια περίπτωση και στο άλογο (McLellan 2000). Προσβάλλονται συνήθως γάτες των βραχυκεφαλικών φυλών με συχνότερη την περσική φυλή, η ασθένεια όμως έχει αναφερθεί και σε γάτες των φυλών Siam, Himalayan, καθώς και στην κοινή ευρωπαϊκή φυλή. Δεν αναφέρεται προδιάθεση που να αφορά στο φύλο ή την ηλικία. Η αλλοίωση μπορεί να είναι ετερόπλευρη ή αμφοτερόπλευρη και να εξελίσσεται στον ίδιο ή σε διαφορετικό χρόνο σε κάθε οφθαλμό (Morgan 1994).

Η νέκρωση του κερατοειδούς της γάτας παρουσιάζεται αρχικά ως μια θολή, καφεοειδής επιφανειακή περιοχή του στρώματος του κερατοειδούς χιτώνα, του οποίου το επιθήλιο είναι φαινομενικώς άθικτο (Εικόνα 7). Αργότερα, η αλλοίωση εξελίσσεται σε μια μελανού χρώματος νεκρωτική περιοχή, η οποία επεκτείνεται συνήθως σε διάφορο βάθος στο στρώμα του κερατοειδούς και σπάνια μπορεί να φτάσει μέχρι τη στοιβάδα του Descemet. Η περιοχή αυτή έχει συνήθως στρογγυλό ή ωοειδές σχήμα, εντοπίζεται σε κεντρική ή παρακεντρική θέση και σε απώτερο στάδιο έχει μια συμπαγή μαύρη όψη, περιχαρακώνεται και διαχωρίζεται από το παρακείμενο υγιές στρώμα. Σε χρόνιες περιπτώσεις, γύρω από τη νεκρωτική περιοχή παρατηρείται αγγείωση, οίδημα και φλεγμονώδης διήθηση του κερατοειδούς. Η νέκρωση του κερατοειδούς μπορεί να προκαλέσει πόνο, ο οποίος εκδηλώνεται με

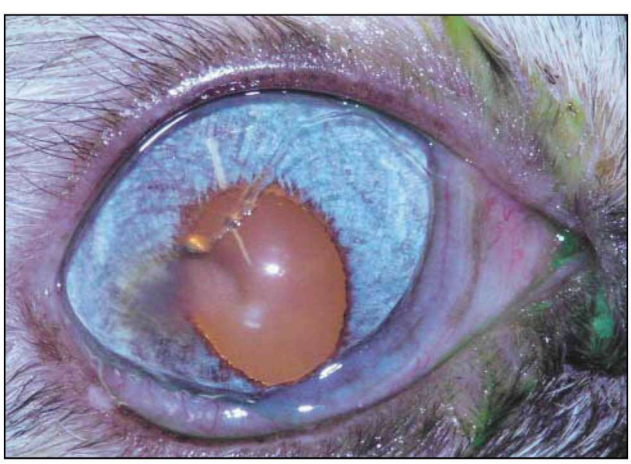

Εικόνα 7. *Ο δεξιός οφθαλμός γάτας Περσικής φυλής ηλικίας τριών ετών, φύλου αρσενικού. Αρχικό στάδιο νέκρωσης του κερατοειδή χιτώνα. Η νέκρωση έχει τη μορφή μιας ωοειδούς δυσδιάκριτης θολής περιοχής σε παρακεντρική θέση.*

Figure 7. *Right eye of a 3-year-old Persian male cat. Appearance of an early sequestrum. Note the discrete, superficial , oval in shape brownish opacity in paracentral place.*

the 30th postoperative day, the graft was well vascularized, the rejected area was obviously smaller and its healing tendency was present (Figure 5). On the 45th postoperative day, vascularization was frankly reduced. The rejected area was totally healed and the regeneration of normal corneal tissue had started with replacement of the graft collagen by stromal collagen fibrils (Figure 6). A topical steroid treatment between the 45th and 60th postoperative day was

βλεφαρόσπασμο, επιφορά, προβολή του τρίτου βλεφάρου, ενόφθαλμο και φωτοφοβία (Startup 1988,Meunier 2003).

Ιστολογικώς η αλλοίωση αποτελείται από νεκρωμένες κολλαγόνες ίνες του στρώματος. Ινοβλάστες και φλεγμονώδη κύτταρα απουσιάζουν από τη νεκρωτική εστία, ανιχνεύονται όμως σε αφθονία στη περιοχή του κερατοειδούς γύρω από αυτή (Lightowler and al 1987). Θα πρέπει να τονιστεί ότι το χαρακτηριστικό μελανό χρώμα της νεκρωτικής εστίας δεν οφείλεται στην εναπόθεση μελανίνης ή αιμοσιδηρίνης, αλλά στην οξείδωση ενός τμήματος της λιπώδους φάσης των δακρύων, πράγμα που εξηγεί και το σκουρόχρωμο χρωματισμό των δακρύων των ζώων που πάσχουν από νέκρωση του κερατοειδούς (Lightowler et al 1987, Meunier 2003).

Η αιτιολογία της νέκρωσης του κερατοειδούς της γάτας δεν έχει μέχρι σήμερα διευκρινιστεί πλήρως (Glaze and Gelatt 1998). Το γεγονός ότι παρουσιάζεται συχνότερα σε ζώα της περσικής φυλής οδήγησε στην ενοχοποίηση γενετικών παραγόντων, χωρίς όμως να έχει αποδειχθεί ότι η νόσος είναι κληρονομική (Chaudieu and Fonck 1989). Ένα σοβαρό ρόλο στην παθογένεια φαίνεται να παίζουν οι παράγοντες εκείνοι που αυξάνουν την έκθεση και το χρόνιο ερεθισμό του κερατοειδούς (Gelatt and Peiffer 1973). Τέτοιοι παράγοντες, εκτός των φυλετικών, μπορούν να είναι η αδυναμία σύγκλισης των βλεφάρων (λαγόφθαλμος), το εντρόπιο, η τριχίαση, η ποσοτική ή ποιοτική ανεπάρκεια της έκκρισης των δακρύων, τα χρόνια έλκη και η χρόνια μόλυνση από τον ερπητοϊό της γάτας (FHV-1) (Meunier 2003). Σε ό,τι αφορά στον τελευταίο, τα αποτελέσματα πρόσφατων εργασιών είναι αντικρουόμενα και δε στοιχειοθετούν με βεβαιότητα μια αιτιολογική σχέση μεταξύ του FHV-1 και της νέκρωσης του κερατοειδούς της γάτας (Nasisse and al 1998, Bouhanna and Zara 2001). Σήμερα είναι αποδεκτό ότι η νεκρωτική κερατίτιδα είναι πολυπαραγοντικό νόσημα και κατά πάσα πιθανότητα η συνύπαρξη δύο ή και περισσότερων παραγόντων είναι απαραίτητη για την εμφάνιση της ασθένειας (Bouhanna and Zara 2001).

Η θεραπεία της νέκρωσης του κερατοειδούς της γάτας μπορεί να είναι συντηρητική ή χειρουργική, ανάλογα με το στάδιο της νόσου και το βάθος των αλλοιώσεων στον κερατοειδή (Glaze and Gelatt 1998). Στα αρχικά στάδια της νόσου και εφόσον οι αλλοιώσεις του κερατοειδούς είναι επιφανειακές, εφαρμόζονται διάφορες συντηρητικές θεραπείες με αμφίβολα, ωστόσο, αποτελέσματα, δεδομένου ότι ούτως ή άλλως ένα μικρό ποσοστό ασθενών ζώων αυτοϊάται. Η συντηρητική θεραπεία συνίσταται στην τοπική χρήση τεχνητών δακρύων, αντιβιοτικών ευρέως φάσματος και αντιφλεγμονωδών φαρμάκων σε μορφή οφθαλμικών σταγόνων ή αλοιφών. Η τοπική χορήγηση κυκλοσπορίνης και ιντερφερόνης έχει επίσης προταθεί (Meunier 2003). Σε ότι αφορά στα αντιφλεγμονώδη, θα πρέπει να προτιμάται η χρήση μη στεροειδών και όχι στεροειδών αντιφλεγμονωδών τα οποία επιδεινώνουν την κατάσταση σε περίπτωση διαβρώσεων του επιθηλίου ή σε περίπτωση εμπλοκής του ερπητοϊού FHV-1 (Nasisse and al 1989).

applied to minimize scar formation (prednisolone eye ointment 2.5% X 3- Prednisolone R).

DISCUSSION

Corneal sequestration is a disease unique to the cat (Glaze and Gelatt 1998). The disease was first reported in 1965 by Verwer. Recently, a case of corneal sequestrum has been reported in the horse (McLellan 2000). The highest incidence of the condition is reported in brachycephalic cats, with Persian cats having the highest reported incidence, followed by Siamese, Himalayan and Domestic Shorthair breeds. There is no sex or age predisposition (Morgan 1994). The disease most commonly affects only one eye, but can occur bilaterally either simultaneously or at different times.

In the early stage, sequestrum may appear as a superficial brownish opacity of the corneal stroma covered by an apparently intact epithelium (Figure 7). The lesion is usually in the central or paracentral cornea, circular or oval in shape and as it progresses it becomes a dense, amber-colored or black plaque. The depth of corneal involvement rarely exceeds mid-stroma, although occasionally a sequestrum may extend to Descemet's membrane. The plaque then forms borders and separates from the adjacent corneal stroma. With chronicity, corneal vascularization, perilesional stromal edema and inflammation are present. Corneal sequestrum can cause ocular pain, as manifested by the clinical signs of blepharospasm, epiphora, prolapse of the third eyelid, photophobia and enophthalmos (Startup 1988, Meunier 2003).

Histologically, the sequestrum consists of necrotic stromal lamellae with no evidence of fibroblasts or inflammatory cells. Fibroblasts and inflammatory cells are often found surrounding the edge of the lesion. The pigmentation may be caused by oxygentation of the lipid tear component rather than deposit of melanin or hemosiderin pigment. Oxygentation of the lipid tear component also explains the brown-stained tears in many affected cats (Lightowler et al 1987, Meunier 2003).

The cause of corneal sequestration is unknown (Glaze and Gelatt 1998). The predilection for Persian cats implicated a possible genetic component to corneal sequestration, but the hereditary basis of the disease had never improved (Chaudieu and Fonck 1989). Many factors, resulting in exposure keratitis and chronic ocular irritation, are involved in the pathogenesis in many cases of corneal sequestration (Gelatt and Peiffer 1973). Apart from the facial configuration of many breeds, these factors include entropion, lagophthalmos, distichia, trichiasis, quantitative or qualitative tear deficiency, chronic corneal ulcerations and chronic corneal FHV-1 infection (Meunier 2003). Although sequestration has been seen after experimental chronic FHV-1 chronic keratitis, the results of recent reports are controversial and no definite relationship could be established between FHV-1 infection and corneal seque-

Τα περιστατικά που δεν ανταποκρίνονται στη συντηρητική θεραπεία, καθώς και εκείνα στα οποία οι αλλοιώσεις δεν είναι επιφανειακές ή/και προξενούν πόνο και κλινικά συμπτώματα, όπως δακρύρροια και βλεφαρόσπασμο, θα πρέπει να αντιμετωπίζονται χειρουργικά (Whitley 1989, Glaze and Gelatt 1998, Stacy and al 2001).

Η χειρουργική θεραπεία συνίσταται στην αφαίρεση της νεκρωμένης περιοχής με στρωματική κερατεκτομή. Εφόσον το βάθος της κερατεκτομής δεν υπερβαίνει το μισό του πάχους του κερατοειδούς χιτώνα, το ιστικό έλλειμμα αφήνεται να επουλωθεί κατά δεύτερο σκοπό. Στην περίπτωση που το βάθος της κερατεκτομής υπερβαίνει το μισό του πάχους του κερατοειδούς χιτώνα, η χρήση μοσχεύματος, προκειμένου να καλυφθεί το ιστικό έλλειμμα, είναι απαραίτητη (Gelatt and Gelatt 1994). Σε αυτήν την περίπτωση έχουν προταθεί και εφαρμοστεί κατά καιρούς διάφορες τεχνικές.

Η χρήση ελεύθερου ή μισχωτού μοσχεύματος από τον επιπεφυκότα, που εφαρμόστηκε με επιτυχία κατά κόρον στο παρελθόν, αν και απλή στην εφαρμογή, οδηγεί στην απώλεια της διαπερατότητας του κερατοειδούς στην περιοχή της κερατεκτομής, η οποία συνήθως αφορά το κέντρο του οπτικού άξονα (Blogg and al 1989, Stacy 2001).

Η χρήση στοιβαδικού αυτομοσχεύματος από την περιφέρεια του κερατοειδούς χιτώνα, καθώς και το διολισθαίνον στοιβαδικό κερατο-επιπεφυκικό μόσχευμα δε διαταράσσουν τη διαπερατότητα του κερατοειδούς χιτώνα. και δεν υπάρχει κίνδυνος απόρριψής τους, η εφαρμογή τους όμως είναι τεχνικώς δυσκολότερη (Pena and Farina 1998, Stacy 2001).

Σε ιδιαίτερα βαθιές αλλοιώσεις η χρήση ολικού πάχους ομομοσχεύματος (μεταμόσχευση κερατοειδούς) επιτρέπει τη διατήρηση της διαπερατότητας, αλλά είναι τεχνικώς δυσκολότερη και παρουσιάζει δυσκολίες που σχετίζονται με την προμήθεια και συντήρηση των μοσχευμάτων (Hansen and Guandalini 1999).

Η χρήση βιολογικών αλλομοσχευμάτων που προέρχονται από την υποβλεννογόνια στοιβάδα του λεπτού εντέρου ή της ουροδόχου κύστης του χοίρου εφαρμόζεται τελευταία στην αποκατάσταση ιστικών ελλειμμάτων του κερατοειδούς με εξαιρετικά αποτελέσματα (Featherstone and al 2001, Clerc 2002, Zigler 2003). Τα υλικά αυτά παρουσιάζουν το πλεονέκτημα να έχουν χαμηλό κόστος, διατίθενται έτοιμα προς χρήση, η τεχνική δε της χειρουργικής εφαρμογής τους, η οποία περιγράφηκε παραπάνω, είναι σχετικά απλή, σε σύγκριση με άλλες μεθόδους μεταμόσχευσης . Σε μία πρώτη φάση προσφέρουν μηχανική υποστήριξη στον κερατοειδή χιτώνα και αποτελούν το υπόστρωμα πάνω στο οποίο συντελείται η επιθηλιοποίηση. Σε δεύτερο χρόνο το κολλαγόνο του μοσχεύματος αποδομείται και αντικαθίσταται από κολλαγόνες ίνες, η δομική αρχιτεκτονική των οποίων είναι σχεδόν όμοια με εκείνη του στρώματος του κερατοειδούς χιτώνα, με αποτέλεσμα να διασφαλίζεται η οπτική διαπερατότητα στην περιοχή αυτή. Ο χρόνος αποκατάστασης της διαπερατότητας του κερατοειδούς χιτώνα είναι περίπου έξι μήνες (Clerc 2002).

stration (Nasisse and al 1998, Bouhanna and Zara 2001). In our days, the presence of two or more associated predisposing factors appears to be important in the pathogenesis of the disease, thus feline corneal sequestration considered to be a multifactor disease (Bouhanna and Zara 2001).

Both medical and surgical treatment options are available for feline corneal sequestration and the choice is generally made on the basis of disease stage and lesion depth (Glaze and Gelatt 1998). Conservative treatment may be appropriate in the early stages of the disease, if the sequestrum is superficial and the cat appears to be experiencing no discomfort or pain. Medical treatment, typically consists of topical artificial tears , topical broad spectrum antibiotics and topical non-steroid anti-inflammatory eye drops or eye ointments. Topical corticosteroids are contraindicated due to compromised corneal epithelium and possible relation with FHV-1 (Nasisse and al 1989). Recently, the topical treatment with cyclosporine and interferon was proposed (Meunier 2003). In any case, the results of medical therapy are controversial, because even untreated the sequestrum may eventually loosen or slough.

Surgical treatment should be considered, if medical treatment does not yield satisfactory results, deeper stromal tissue is involved or/and if the cat is uncomfortable and clinical signs, like epiphora or blepharospasm, are present (Whitley 1989, Glaze and Gelatt 1998, Stacy and al 2001).

A partial lamellar keratectomy to the depth of the sequestrum is the surgical treatment of choice. In the case that the depth of lesion doesn't exceed the half of stromal depth, the resulting corneal defect is left to heal through granulation tissue. If the surgical wound is deeper than half the cornea, the defect must be covered with a graft (Gelatt and Gelatt 1994). In this case, several procedures are proposed :

Conjunctival pedicle or free grafts are practical and, as such, widely and successfully used in the pass. However, conjunctival grafts can ultimately result in corneal opacities that can impair vision, because most of the sequestra are located in the center of the cornea (Blogg and all 1989, Stacy 2001).

Lamellar keratoplasty and corneoconjunctival transposition are two options that have met with considerable success. Both of them provide a transparent result and there is no risk of graft rejection, but they are more sophisticated techniques (Pena and Farina 1998, Stacy 2001).

In cases that sequestrum extend to Descemet's membrane, penetrating keratoplasty may yield superior optical results. On the other hand, this technique requires specialist skills and equipment and the availability and storage of donor tissue can be difficult.

Recently, porcine small intestinal or bladder submucosal, were used as novel biodegradable xenografts in the management of corneal defects, with excellent results (Featherstone and all 2001, Clerc 2002, Zigler 2003). As a graft biomaterial for corneal repair, it offers advantages in

Στην περίπτωση που περιγράφουμε, αν και το υλικό του μοσχεύματος που χρησιμοποιήθηκε (VET BIOSIST Ocular Disc) θεωρείται βιοσυμβατό, παρατηρήθηκε απόρριψη ενός τμήματός του. Το γεγονός ότι η απόρριψη αυτή ήταν πρώιμη (πριν την 20η μετεγχειρητική ημέρα), ότι δε συνοδευόταν από στοιχεία έντονης φλεγμονώδους τοπικής αντίδρασης, καθώς και το ότι δεν επηρέασε την ομαλή εξέλιξη της επούλωσης, μας κάνει να πιστεύουμε ότι επρόκειτο μάλλον για μη ενσωμάτωση παρά για αληθή απόρριψη του τμήματος αυτού του μοσχεύματος. ❑

being inexpensive, readily obtainable and technically straightforward to place surgically, compared to other methods of grafting. The use of collagen-based graft material facilitates healing in several ways: in an early period providing tectonic support and acting as a bed for the epithelial migration. Later on, the graft collagen degrades and acts as a scaffold upon which host tissue recreates a structure that is histologically similar to the original corneal tissue. Healing therefore occurs by regeneration rather than by simple scar formation, providing corneal translucence. In general, the total time of healing until cornea restores its translucence is estimated to be six months (Clerc 2002).

Although the graft material, which was used in this case report (VET BIOSIST Ocular Disc), is considered to be composed of a biocompatible matrix, a partial rejection was observed. As this event was noticed quite early -20 days postoperatively- with no inflammation or ocular discomfort and subsequent healing was finally uncomplicated, it is suggesting that there was a disincorporation rather than a true rejection. ❑

ΒΙΒΛΙΟΓΡΑΦΙΑ - REFERENCES

Blogg JR, Stanley RG, Dutton AG (1989) Use of conjunctival pedicle grafts in the management of feline keratitis nigrum. J. Small Anim. Pract. 30:678-684.

Bouhanna L, Zara J (2001) Séquestre cornéen félin: Approche étiologique à partir de 39 cas. Prat. Méd. Chir. Anim. Comp. 5: 473-479.

Chaudieu G, Fonck Y (1989) Le séquestre cornéen félin: Prat. Méd. Chir. Anim. Comp.24(4):523-534.

Clerc B. (2002) Traitement de la nécrose cornéenne du chat par kératectomie et greffe lamellaire de sous-muqueuse d'intestin de porc: Prat. Méd. Chir. Anim. Comp. 3:227-233.

Featherstone HJ,Sansom J, Heinrich CL (2001) The use of porcine small intestinal submucosa in ten cases of feline corneal disease. Vet Ophth. 2:147-153.

Gelatt KN, Gelatt JP (1994) Surgical procedures for the conjunctiva. In: Handbook of Small Animal Ophthalmic Surgery, Vol.1: Extraocular Procedures. Elsevier Science, Inc, New York 165-188.

Gelatt KN, Peiffer RL (1973) Chronic ulcerative keratitis and sequestrum in the domestic cat. J. Am. Anim. Hosp. Ass. 9:204-213.

Glaze MB, Gelatt KN (1998) Feline Ophthalmology: Corneal Dystrophies and Degeneration. In: Veterinary Ophthalmology. 3ed, Lippincott Williams & Wilkins Baltimore: 1013-1018.

Hansen PA, Guandalini A (1999) A retrospective study of 30 cases of frosen lamellar corneal graft in dogs and cats. Vet Ophth 2:233-24.

Lihgtower CH, Bruhl-Day R, Herrera HD (1987) Feline corneal sequestrum. Feline Practice 17:9-12.

McLellan GJ, Archer FJ (2000) Corneal stromal sequestration and keratoconjunctivitis sicca in a horse. Vet. Ophth.3:207-212.

Meunier V (2003) Le séquestre cornéen chez le chat: Le Point Vétérinaire 233:18-21.

Morgan RV (1994) Feline corneal sequestration: a retrospective study of 42 cases. J.Am.Anim. Hosp.Ass. 30:24-28.

Nasisse MP, Glover TL, Moore CP et al (1998) Detection of feline herpesvirus 1 DNA in corneas of cats with eosinophilic keratitis or corneal sequestration. Am.J.Vet.Res. 59(7):856-858.

Nasisse MP, Guy JS, Davidson MG et al (1989) Experimental ocular herpesvirus infection in the cat. Investigative Ophthapmology & Visual Sience 30:1758-1768.

Pena Gimenez MT, Farina IM (1998) Lammellar keratoplasty for the treatment of feline corneal sequestrum. Vet.Ophth.1:163-166.

Stacy EA, Tou S, Brooks DE (2001) Corneoconjunctival transposition for the treatment of feline corneal sequestra: a retrospective study of 17 cases. Vet. Ophth. 2:107-111.

Startup FG (1988) Corneal necrosis and sequestration in the cat: a review and record of 100 cases. J.Small Anim. Pract.29:476-486

Zigler MMS (2003) Use of Acell Vet xenograft in feline corneal sequestrum. Annual Meeting of the American College of Veterinary Ophthalmologists, Coeur D'Alene, ID, USA, October 22-25:Abstract No:67