ePublishing

Journal of the Hellenic Veterinary Medical Society

Vol 55, No 2 (2004)



Evaluating the leukogram in the dog and cat

T. A. PETAMIDIS (ΠΕΤΑΝΙΔΗΣ Θ.Α.), M. E. MYLONAKIS (Μ. Ε. ΜΥΛΩΝΑΚΗΣ), A. F. KOUTINAS (Α. Φ. ΚΟΥΤΙΝΑΣ)

doi: 10.12681/jhvms.15171

To cite this article:

PETAMIDIS (ΠΕΤΑΝΙΔΗΣ Θ.Α.) T. A., MYLONAKIS (Μ. Ε. ΜΥΛΩΝΑΚΗΣ) M. E., & KOUTINAS (Α. Φ. ΚΟΥΤΙΝΑΣ) A. F. (2017). Evaluating the leukogram in the dog and cat. *Journal of the Hellenic Veterinary Medical Society*, *55*(2), 130–135. https://doi.org/10.12681/jhvms.15171

https://epublishing.ekt.gr | **e-Publisher:** EKT | **Downloaded at:** 06/02/2026 23:50:52

ΠΕΡΙΟΔΙΚΟ ΤΗΣ ΕΛΛΗΝΙΚΗΣ ΚΤΗΝΙΑΤΡΙΚΗΣ ΕΤΑΙΡΕΙΑΣ 2004, 55(2): 130-135
JOURNAL OF THE HELLENIC VETERINARY MEDICAL SOCIETY 2004, 55(2): 130-135

Ανασκόπηση
Review article

Το λευκοκυτταρόγραμμα στο σκύλο και τη γάτα

Πετανίδης Θ.Α., Μυλωνάκης Μ.Ε., Κουτίνας Α.Φ.

ΠΕΡΙΛΗΨΗ. Το λευκοκυτταρόγραμμα, που περιλαμβάνει το συνολικό αριθμό, το λευκοκυτταρικό τύπο και τη μορφολογική εκτίμηση των λευκών αιμοσφαιρίων (ΛΑΜ), αποτελεί σημαντικό μέρος της αιματολογικής εξέτασης. Η σωστή αιμοληψία και ο χειρισμός του δείγματος αίματος είναι απαραίτητη προϋπόθεση για την αξιοπιστία της πληροφόρησης του λευκοκυτταρογράμματος. Ο αριθμός των ΛΑΜ στα ενήλικα υγιή ζώα κυμαίνεται από 6000 ως 17000 /μl και 5500 ως 19500 /μl στο σκύλο και τη γάτα, αντίστοιχα. Στο περιφερικό αίμα των ζώων αυτών παρατηρούνται ουδετερόφιλα, λεμφοκύτταρα, μεγάλα μονοπύρηνα, εωσινόφιλα και σπάνια βασεόφιλα λευκοκύτταρα. Οι διάφορες λευκοκυτταρώσεις ή λευκοκυτταροπενίες, αν και συνηθέστερα εμφανίζονται σε λοιμώδη, σηψαιμικά ή ανοσολογικά νοσήματα, νεοπλάσματα και φθίση ή απλασία του μυελού των οστών, μπορεί να αποτελέσουν και φυσιολογική αντίδραση απέναντι σε διάφορους παράγοντες καταπόνησης (π.χ. ουδετεροφιλία/λεμφοκυττάρωση, λόγω υπερέκκρισης κατεχολαμινών στη γάτα). Οι μορφολογικές διαταραχές των ΛΑΜ συνήθως υποδηλώνουν σηπτικές ή άσηπτες φλεγμονές (τοξικές μεταβολές), συγγενή-κληρονομικά νοσήματα του αίματος (π.χ. διαταραχή Pelger-Hüet, σύνδρομο Chediak-Higashi), αυτοάνοσα νοσήματα (π.χ. συστηματικός ερυθηματώδης λύκος) και νεοπλάσματα (π.χ. λεμφογενείς-μυελογενείς λευχαιμίες). Τέλος, η ανεύρεση μέσα στα ΛΑΜ των εγκλείστων του ιού της νόσου Carré, των μοριδίων της *Ehrlichia* sp, των γαμετοκυττάρων του *Hepatozoon canis* κ.α. αποτελεί τον αντικειμενικότερο τρόπο διάγνωσης των αντίστοιχων λοιμωδών νοσημάτων στα κατοικίδια σαρκοφάγα.

Λέξεις ευρετηρίασης: Λευκοκυτταρόγραμμα, σκύλος, γάτα

Evaluating the leukogram in the dog and cat

Petanides T.A., Mylonakis M.E., Koutinas A.F.

ABSTRACT. Leukogram, an important part of complete blood count, includes the total count, absolute differential counts and leukocyte morphology. For a valid interpretation of the leukogram, proper blood sampling and post-sampling handling is considered a prerequisite. Total leukocyte counts in the clinically healthy adult dog and cat usually range from 6000 to 17000 /μl and from 5500 to 19500 /μl, respectively. Neutrophils, lymphocytes, monocytes, eosinophils and rarely basophils are the leukocytes recognized in the peripheral blood of these animal species. Leukocytosis and leukopenia may reflect pathological or physiologic responses to various endogenous or exogenous factors. Morphologic leukocyte changes may indicate an underlying inflammatory process (i.e. toxic changes), congenital and/or hereditary hematological abnormalities (i.e. Pelger-Hüet anomaly, Chediak-Higashi syndrome) and immune-mediated (i.e. systemic lupus erythematus) or neoplastic (i.e. lymphoid/myeloid leukemias) diseases. Detection of canine distemper virus inclusion bodies, *Ehrlichia* sp. morulae, *Hepatozoon canis* gamonts etc. in the cytoplasm of the various types of leukocytes is the most objective way to diagnose the relevant infectious diseases in the domestic carnivores.

Key words: Leukogram interpretation, dog, cat

ΕΙΣΑΓΩΓΗ

Το λευκοκυτταρόγραμμα περιλαμβάνει το συνολικό αριθμό, το λευκοκυτταρικό τύπο (ΛΤ) και τη μορφολογική εκτίμηση των λευκών αιμοσφαιρίων (ΛΑΜ) στο περιφερικό αίμα (Latimer and Tvedten 1999). Απαραίτητες προϋποθέσεις για ένα αξιόπιστο αποτέλεσμα είναι η σωστή αιμοληψία, η ηρεμία του ζώου και ο σωστός χειρισμός του δείγματος. Η δημιουργία μικροπηγμάτων αίματος και η καταπόνηση του ζώου κατά την αιμοληψία μπορεί να μεταβάλλουν την εικόνα του λευκοκυτταρογράμματος και να δώσουν εσφαλμένη πληροφόρηση (Tvedten and Weiss 1999). Το δείγμα του αίματος πρέπει να συλλέγεται σε σωληνάριο που να περιέχει EDTA και όχι ηπαρίνη ως αντιπηκτικό και να βρίσκεται στη σωστή αναλογία με αυτό (Villiers and Dunn 1998). Η εξέταση του αίματος θα πρέπει να ολοκληρώνεται μέσα σε 2-3 ώρες από την αιμοληψία. Εφόσον αυτό δεν είναι εφικτό, το δείγμα μπορεί να συντηρηθεί στο ψυγείο για 12 έως 24 ώρες, αφού προηγηθεί η παρασκευή των επιχρισμάτων αίματος (Stockham

Κλινική της Παθολογίας των Ζώων Συντροφιάς, Τμήμα Κτηνιατρικής, Α.Π.Θ., Θεσσαλονίκη

Ημερομηνία υποβολής: 28.08.2003
Ημερομηνία εγκρίσεως: 05.11.2003

Clinic of Companion Animal Medicine, Faculty of Veterinary Medicine, A.U.T., Thessaloniki

Submission date: 28.08.2003
Approval date: 05.11.2003

and Scott 2002a). Η καταμέτρηση του αριθμού των ΛΑΜ μπορεί να γίνει σε απλά επιχρίσματα αίματος με το αιμοκυτόμετρο ή σε αυτόματο αιματολογικό αναλυτή (Stockham and Scott 2002a). Με την πρώτη μέθοδο, που αν και ημιποσοτική είναι αρκετά αξιόπιστη, ο μέσος όρος των καταμετρούμενων λευκών αιμοσφαιρίων σε 20 (x40) ή 50 (x100) οπτικά πεδία πολλαπλασιάζεται με το 1500 ή το 21000, αντίστοιχα (Meyer and Harvey 1998). Στο αιμοκυτόμετρο Neubauer και με τη μέθοδο Unopette® η καταμέτρηση είναι αξιόπιστη εφόσον γίνει σωστά, αν και αναμένεται ποσοστό σφάλματος της τάξης του 20% (Tvedten and Weiss 1999). Σε έντονη λευκοκυττάρωση, η 1:2 ή 1:3 αραίωση του αίματος με φυσιολογικό ορό διευκολύνει αρκετά την καταμέτρηση (Meyer and Harvey 1998). Τέλος, οι αυτόματοι κτηνιατρικοί, αλλά όχι ιατρικοί αιματολογικοί αναλυτές αποτελούν την ταχύτερη και πλέον αξιόπιστη λύση.

Ο ΛΤ, που αναγκαστικά αντανακλά τον απόλυτο αριθμό (/μl) και όχι απλά την εκατοστιαία αναλογία των διαφόρων τύπων των ΛΑΜ, μπορεί να γίνει στους αιματολογικούς αναλυτές, η απόλυτη αξιοπιστία του όμως εξασφαλίζεται μόνο με την εξέταση των επιχρισμάτων αίματος (Villiers and Dunn 1998, Harvey 2001). Για τον υπολογισμό του ΛΤ στο επίχρισμα καταμετρώνται και ταυτοποιούνται 100 διαδοχικά εμφανιζόμενα ανά 10.000 ΛΑΜ /μl. Για το σκοπό αυτό επιλέγονται οι περιοχές του επιχρίσματος που επιτρέπουν τη μορφολογική διάκριση και την αντιπροσωπευτική καταμέτρησή τους (Dunn 2000, Stockham and Scott 2002a). Επειδή τα εμπύρηνα ερυθρά αιμοσφαίρια (ΕΕ) καταμετρώνται ως ΛΑΜ στους περισσότερους αιματολογικούς αναλυτές, εφόσον στο ΛΤ αυτά είναι περισσότερα από 10 για κάθε 100 ΛΑΜ, ο αριθμός των τελευταίων θα πρέπει να διορθώνεται σύμφωνα με τον τύπο: *διορθωμένος αριθμός ΛΑΜ = ΛΑΜ x 100 / (100 + αριθμός ΕΕ ανά 100 ΛΑΜ)* (Meyer and Harvey 1998).

Τα επιχρίσματα αίματος βάφονται με χρώσεις τύπου Romanowsky (π.χ. Giemsa, Wright-Giemsa, Diff-quick) και παρασκευάζονται αμέσως μετά την αιμοληψία, ώστε η μορφολογία των ΛΑΜ να επηρεαστεί όσο το δυνατόν λιγότερο (Tvedten and Weiss 1999).

ΜΕΤΑΒΟΛΕΣ ΤΟΥ ΑΡΙΘΜΟΥ ΤΩΝ ΛΕΥΚΩΝ ΑΙΜΟΣΦΑΙΡΙΩΝ

Ο αριθμός των λευκών αιμοσφαιρίων στους υγιείς ενήλικες σκύλους κυμαίνεται από 6000 ως 17000 /μl (Meinkoth and Clinkenbeard 2000) και στις γάτες από 5500 έως 19500 /μl (Clinkenbeard and Meinkoth 2000). Στα υγιή κουτάβια και γατάκια που έχουν ηλικία μικρότερη από 6 μήνες, ο αριθμός αυτός συχνά είναι μεγαλύτερος, εξαιτίας της λεμφοκυττάρωσης (Dunn 2000).

Ουδετεροφιλία και ουδετεροπενία

Στην ουδετεροφιλία ο αριθμός των αντίστοιχων ΛΑΜ είναι μεγαλύτερος από 11000 /μl και 12500 /μl στο σκύλο και τη γάτα, αντίστοιχα. Η παρουσία πάνω από 1000 /μl ταινιοπύρηνων ουδετερόφιλων, όταν ο αριθμός των ουδετερόφιλων είναι αυξημένος ή φυσιολογικός ή σε ποσοστό μεγαλύτερο του 10% των ουδετεροφίλων σε περιστατικά με ουδετεροπενία, υποδηλώνει κλίση του ΛΤ προς τα αριστερά, που συνήθως παρατηρείται σε σηπτικές ή άσηπτες φλεγμονές (Couto 1998, Latimer and Tvedten 1999). Η κλίση αυτή θεωρείται αναγεννητική, όταν τα άωρα ουδετερόφιλα δεν ξεπερνούν τα ώριμα σε αριθμό και εκφυλιστική, στην αντίθετη περίπτωση, που συνεπάγεται ευνοϊκή ή δυσμενή πρόγνωση, αντίστοιχα (Latimer 1995, Meyer and Harvey 1998). Στη λευχαιμοειδή αντίδραση, ο αριθμός των ουδετερόφιλων είναι πάνω από 50000 /μl, με κλίση προς τα αριστερά του ΛΤ (Dunn 2000). Η αντίδραση αυτή, που πρέπει να διαφοροποιείται από τη χρόνια μυελογενή λευχαιμία, συνήθως παρατηρείται στις εντοπισμένες πυώδεις φλεγμονές (π.χ. πυοθώρακας, πυομήτρα), την ηπατοζωονόσο και την πιροπλάσμωση του σκύλου, την αιμομπαρτονέλλωση της γάτας, την αυτοάνοση αιμολυτική αναιμία και σε ορισμένα νεοπλάσματα (π.χ. λέμφωμα, ινοσάρκωμα) ως παρανεοπλασματική εκδήλωση (Gaunt 2000). Ο συνδυασμός της κλίσης προς τα αριστερά του ΛΤ με την εμφάνιση μεγάλου αριθμού εμπύρηνων ερυθρών στο αίμα ονομάζεται λευκοερυθροβλαστική αντίδραση και εμφανίζεται συχνότερα στην αυτοάνοση αιμολυτική αναιμία και το αιμαγγειοσάρκωμα και σπανιότερα στο σύνδρομο Cushing (Couto 1998). Όταν στο ΛΤ κυριαρχούν τα ώριμα (τουλάχιστον δύο πυρηνικοί λοβοί) ή τα υπερώριμα ουδετερόφιλα (πέντε ή περισσότεροι πυρηνικοί λοβοί), η κλίση του ΛΤ είναι προς τα δεξιά (Εικόνα 1) και συχνότερα οφείλεται στη δράση των ενδογενών (σύνδρομο Cushing) ή των εξωγενών γλυκοκορτικοστεροειδών (Stockham and Scott 2002b).

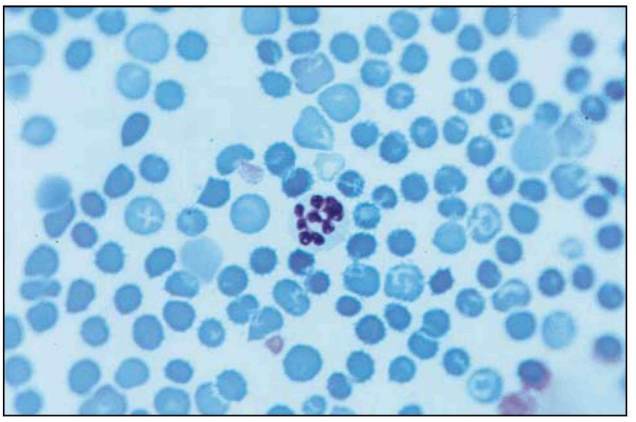

Εικόνα 1. *Υπερώριμο ουδετερόφιλο με 8 πυρηνικούς λοβούς σε επίχρισμα αίματος σκύλου με υπερφλοιοεπινεφριδισμό (χρώση Giemsa, x 1000).*

Figure 1. *Hypersegmented neutrophil (8 nuclear lobes) in the peripheral blood of a dog with hyperadrenocorticism (Giemsa, x 1000).*

Η ουδετεροφιλία συνήθως οφείλεται στην υπερέκκριση κατεχολαμινών ή/και γλυκοκορτικοστεροειδών, τις σηπτικές ή άσηπτες φλεγμονές, τα ανοσολογικά νοσήματα και τα νεοπλάσματα (Villiers and Dunn 1998). Οι κατεχολαμίνες μετακινούν τα ουδετερόφιλα από το ενδοθήλιο

των αγγείων στην κυκλοφορία του αίματος, λόγω της προκαλούμενης αγγειοσύσπασης (Couto 1998). Η ουδετεροφιλία αυτού του είδους παρατηρείται συχνότερα στη γάτα και τα νεαρά ζώα, συνοδεύεται από λεμφοκυττάρωση, αλλά όχι από κλίση του ΛΤ προς τα αριστερά και αποκαθίσταται 30 περίπου min ύστερα από τη δράση του υπεύθυνου ερεθίσματος (π.χ. αιμοληψία) (Couto and Wellman 1994, Villiers and Dunn 1998). Στην άλλη περίπτωση, η επίδραση των ενδογενών ή των εξωγενών γλυκοκορτικοστεροειδών προκαλεί ουδετεροφιλία εξαιτίας της παρατεταμένης ενδοαγγειακής παραμονής των ουδετερόφιλων, που συνοδεύεται από λεμφοπενία, εωσινοπενία και μονοκυττάρωση, ιδιαίτερα στο σκύλο (Meyer and Harvey 1998, Latimer and Tvedten 1999). Στις σηπτικές ή άσηπτες φλεγμονές, η εμφάνιση ουδετεροφιλίας με ή χωρίς κλίση του ΛΤ προς τα αριστερά συχνά δεν είναι προβλέψιμη και αποτελεί τη συνισταμένη πολλών παραγόντων (π.χ. αίτιο, ενδοτοξιναιμία, ανταπόκριση του μυελού των οστών). Σπάνια, τέλος, έντονη ουδετεροφιλία μπορεί να παρατηρηθεί στην κοκκιοκυτταροπάθεια της φυλής Irish setter (Stockham and Scott 2002b).

Ουδετεροπενία (σκύλος: <2900 ουδετερόφιλα /μl, γάτα: <2500 /μl) μπορεί να παρατηρηθεί σε υγιείς γάτες ή σκύλους της φυλής Belgian Tervuren (Couto 1998, Greenfield et al. 1999), αν και συνηθέστερα οφείλεται στη μείωση της παραγωγής τους από το μυελό των οστών (μυελόφθιση, μυελοδυσπλασία, υποπλασία ή απλασία), τη μαζική καταστροφή (π.χ. πυοθώρακας, σηπτική περιτονίτιδα) ή τη συσσώρευσή τους στο ενδοθήλιο των αγγείων (π.χ. ενδοτοξιναιμία) (Zinkl 1981, Dunn 2000, Moore and Bender 2000).

Η παρβοεντερίτιδα (CPV-2) και η χρόνια μονοκυτταρική ερλιχίωση (*Ehrlichia canis*) προκαλούν συχνότερα απλασία του μυελού των οστών στο σκύλο, ενώ στη γάτα, για τον ίδιο λόγο ευθύνονται η ιογενής λευχαιμία (FeLV), η ιογενής ανοσοανεπάρκεια (FIV) και η λοιμώδης πανλευκοπενία (FPV) (Brown and Rogers 2001). Η φαρμακευτική ουδετεροπενία εμφανίζεται συχνότερα στο σκύλο και τις περισσότερες φορές συνδέεται με τη χημειοθεραπεία (π.χ. δοξορουβικίνη, αζαθειοπρίνη, βινκριστίνη, κυκλοφωσφαμίδη) (Kissenberth and MacEwen 1996, de Gopegui and Feldman 1997). Στο σκύλο ο ιατρογενής ή ενδογενής (π.χ. σερτολίωμα) υπεροιστρογονισμός συνήθως προκαλεί έντονη ουδετεροπενία ύστερα από παροδική ουδετεροφιλία, λόγω απλασίας του μυελού των οστών, ενώ στη γάτα η γκριζεοφουλβίνη μπορεί να προκαλέσει ιδιοσυστατική ουδετεροπενία ή παγκυτταροπενία ιδιαίτερα στα ορολογικά θετικά στο FIV ζώα (Latimer 1995, Couto 1998). Ουδετεροπενία συνήθως διαπιστώνεται και σε περιστατικά με μυελόφθιση (π.χ. λέμφωμα) ή μυελοδυσπλασία (π.χ. ιογενής λευχαιμία της γάτας) (Moore and Bender 2000). Τέλος, στις υπεροξείες-οξείες λοιμώξεις που κατά κανόνα οφείλονται σε Gram αρνητικά βακτηρίδια, η συχνά εμφανιζόμενη ουδετεροπενία (Couto 1998, Latimer and Tvedten 1999) οφείλεται στη μαζική διαπύδηση και καταστροφή των ουδετερόφιλων στην εστία της φλεγμονής, πριν ενεργοποιηθεί ο μυελός των οστών και τη δράση των ενδοτοξινών που τα μετατοπίζει στο ενδοθήλιο των αγγείων (Brown and Rogers 2001).

Εωσινοφιλία και εωσινοπενία

Στην εωσινοφιλία ο αριθμός των εωσινόφιλων λευκοκυττάρων είναι μεγαλύτερος από 1300 /μl στο σκύλο και 1500 /μl στη γάτα (McManus et al. 1999, Cowell and Decker 2000). Οι αντιδράσεις υπερευαισθησίας (π.χ. αλλεργικές δερματίτιδες), οι ενδο- και εξωπαρασιτώσεις και ορισμένα νεοπλάσματα προκαλούν συχνότερα εωσινοφιλία, αν και μπορεί να παρατηρηθούν ακόμη και σε κλινικά υγιείς σκύλους και γάτες (Stockham and Scott 2002b). Ο παρασιτισμός από ψύλλους στη γάτα και από ασκαρίδες, αγκυλοστόματα και *Dirofilaria immitis* ή άλλες παθογόνες φιλάριες στο σκύλο, είναι ίσως τα συχνότερα αίτια της εωσινοφιλίας (Couto 1998) και θα πρέπει να αποκλείονται πριν από την ανάληψη κάθε παραπέρα διαγνωστικής διερεύνησης. Επισημαίνεται ότι οι αλλεργικές δερματίτιδες προκαλούν πολύ συχνότερα εωσινοφιλία στη γάτα παρά στο σκύλο (Center et al. 1990, Roudebush 1995, Grodecki 2000). Τέλος, η συχνή διαπίστωση εωσινοφιλίας σε κλινικά υγιή German shepherd φαίνεται να αποδίδεται στην ιδιαιτερότητα της φυλής ή ενδεχομένως σε υποκλινική πανοστεΐτιδα (Bush 1991).

Η εωσινοπενία, που από μόνη της έχει μικρή διαγνωστική αξία, συνήθως οφείλεται σε δράση των ενδογενών ή των εξωγενών γλυκοκορτικοστεροειδών ή την οξεία φλεγμονή (Couto 1998, Couto and Wellman 1994).

Βασεοφιλία

Στη βασεοφιλία ο αριθμός των ανάλογων κοκκιοκυττάρων είναι μεγαλύτερος των 140 /μl στο σκύλο και των 200 /μl στη γάτα (Latimer 1995). Η βασεοφιλία συνήθως συνυπάρχει με την εωσινοφιλία σε νοσήματα που χαρακτηρίζονται από υπερπαραγωγή της IgE, στην υπερλιποπρωτεϊναιμία, καθώς και σε διάφορα νεοπλάσματα (Dunn 2000). Το συχνότερο αίτιο της βασεοφιλίας στο σκύλο είναι χωρίς αμφιβολία η διροφιλαρίωση (Stockham and Scott 2002b).

Μονοπυρηνική λευκοκυττάρωση και λευκοκυτταροπενία

Η μείωση του αριθμού των μεγάλων μονοπύρηνων κυττάρων δεν έχει ιδιαίτερη κλινική σημασία (Couto and Wellman 1994, Latimer 1995), ενώ η αύξηση (>1400 /μl στο σκύλο, >850 /μl στη γάτα) συνήθως παρατηρείται σε πυώδεις ή πυοκοκκιωματώδεις φλεγμονές, ανοσολογικά νοσήματα, νεοπλάσματα (Εικόνα 2), στο σύνδρομο Cushing ή όταν χορηγούνται γλυκοκορτικοστεροειδή (Villiers and Dunn 1998, Latimer and Tvedten 1999).

Λεμφοκυττάρωση και λεμφοπενία

Στη λεμφοκυττάρωση των ενήλικων ζώων ο αριθμός των λεμφοκυττάρων στο αίμα είναι μεγαλύτερος των 4800/μl στο σκύλο και των 7000 /μl στη γάτα (Meinkoth and Clinkenbeard 2000). Στα φυσιολογικά όμως κουτάβια και τα γατάκια ο αριθμός των κυττάρων αυτών είναι μεγαλύτερος απ' ότι στα ενήλικα ζώα (Latimer 1995). Η λεμ-

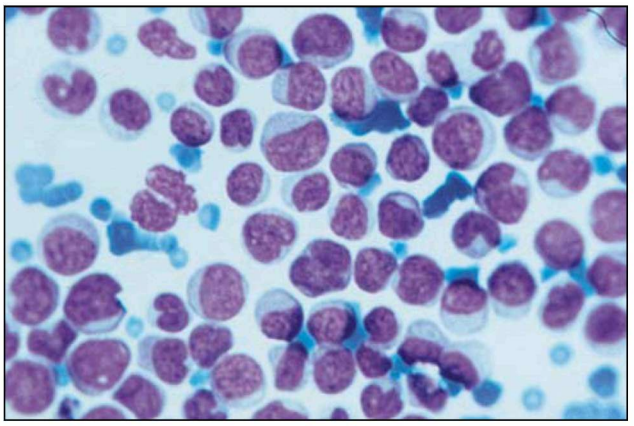

Εικόνα 2. *Άφθονες βλαστικές μορφές της σειράς των μονοπύρηνων κυττάρων στο περιφερικό αίμα γάτας με οξεία μυελομονοκυτταρική λευχαιμία (χρώση Giemsa, x 1000).*

Figure 2. *A large number of monoblasts in the peripheral blood of a cat with acute myelomonocytic leukemia (Giemsa, x 1000).*

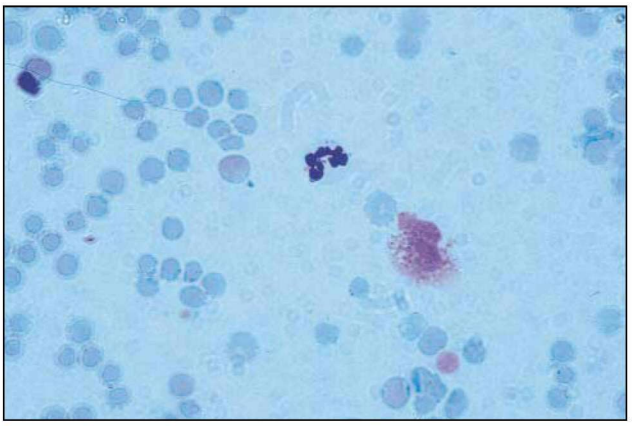

Εικόνα 3. *Σωμάτια Döhle στο κυτταρόπλασμα ουδετερόφιλου σκύλου με πυομήτρα (χρώση Giemsa, x 1000).*

Figure 3. *A neutrophil containing Döhle bodies in the blood smear of a dog with pyometra (Giemsa, x 1000).*

φοκυττάρωση λόγω υπερέκκρισης κατεχολαμινών, που είναι σαφώς εντονότερη στη γάτα (Couto and Wellman 1994), υποχωρεί 6 με 8 ώρες μετά τη δράση του συγκεκριμένου ερεθίσματος (Latimer 1995). Στα λιγότερο συχνά αίτια ανήκουν οι χρόνιες βακτηριδιακές, πρωτοζωϊκές ή μυκητιακές λοιμώξεις (Meyer and Harvey 1998, Latimer and Tvedten 1999), οι λεμφογενείς λευχαιμίες και ο υποφλοιοεπινεφριδισμός (Villiers and Dunn 1998, Tvedten and Weiss 1999). Θα πρέπει να τονιστεί ιδιαίτερα ότι σε ορισμένους σκύλους με υποκλινική ή χρόνια μονοκυτταρική ερλιχίωση τα λεμφοκύτταρα μπορεί να φθάσουν τα 10000 με 17000 /μl, δυσχεραίνοντας έτσι τη διαφοροποίησή της από τη χρόνια λεμφοκυτταρική λευχαιμία (Couto 1998). Η διαπίστωση, εξάλλου, λεμφοκυττάρωσης με ή χωρίς εωσινοφιλία σε οποιοδήποτε σκύλο που παρουσιάζει συμπτώματα συστηματικής νόσου επιβάλλει τη διαγνωστική διερεύνηση για πιθανό υποφλοιοεπινεφριδισμό (Stockham and Scott 2002b).

Στη λεμφοπενία, ο αριθμός των λεμφοκυττάρων είναι μικρότερος από 1000 /μl στο σκύλο και 1500 /μl στη γάτα (Couto 1998, Villiers and Dunn 1998). Η διαταραχή αυτή συχνότερα συνδέεται με τη δράση των ενδογενών ή των εξωγενών γλυκοκορτικοστεροειδών, τις οξείες βακτηριδιακές ή συχνότερα τις ιογενείς λοιμώξεις, τις παθολογικές εκείνες καταστάσεις που χαρακτηρίζονται από απώλεια λέμφου (π.χ. λεμφαγγειεκτασία στο λεπτό έντερο) και την απλασία ή φθίση του μυελού των οστών (Latimer 1995). Η λεμφοπενία είναι συχνό αιματολογικό εύρημα στα άρρωστα ζώα, ώστε η αναστροφή της να θεωρείται ευνοϊκό προγνωστικό σημείο (Couto 1998).

ΜΟΡΦΟΛΟΓΙΚΕΣ ΜΕΤΑΒΟΛΕΣ ΤΩΝ ΛΕΥΚΩΝ ΑΙΜΟΣΦΑΙΡΙΩΝ

Στη μορφολογική εκτίμηση του λευκοκυτταρογράμματος οι παρατηρούμενες τοξικές μεταβολές των ουδετερόφιλων οφείλονται στη διαταραχή της ωρίμανσης, εξαιτίας της δράσης των φλεγμονικών κυτταροκινών στο μυελό των οστών (de Gopegui and Feldman 1997, Meyer and Harvey 1998). Τα σωμάτια Döhle, το έντονα κενοτοπιώδες και βασεόφιλο κυτταρόπλασμα, τα γιγαντοουδετερόφιλα και η μικροκοκκίωση ανήκουν στις τεκμηριωμένες τοξικές μεταβολές των ουδετερόφιλων στα κατοικίδια σαρκοφάγα (Stockham and Scott 2002b). Τα κυανόχρωμα σωμάτια Döhle (υπολείμματα του κοκκώδους ενδοπλασματικού δικτυωτού) είναι η συχνότερη και ηπιότερη τοξική μεταβολή, που είναι συνηθέστερη στη γάτα, στην οποία μπορεί να αποτελεί και μεμονωμένο εύρημα σε κλινικά υγιή άτομα (Εικόνα 3) (Tvedten and Weiss 1999). Η μικροκοκκίωση είναι η σοβαρότερη και σπανιότερη ταυτόχρονα τοξική μεταβολή (Couto 1998), όπως επίσης και ο δακτυλιοειδής πυρήνας, τουλάχιστον στη γάτα (Latimer 1995). Οι τοξικές μεταβολές των ουδετερόφιλων γενικά δηλώνουν έντονου βαθμού σηπτική ή άσηπτη φλεγμονή και αποτελούν δυσμενές προγνωστικό σημείο (Schultze 2000).

Άλλες μορφολογικές μεταβολές των ουδετερόφιλων, αν και σπανιότερες στην πράξη είναι η διαταραχή Pelger-Hüet, στην οποία τα κύτταρα αυτά έχουν ώριμο, αλλά μη λοβιοποιημένο πυρήνα, ώστε να δίνεται η ψευδής εντύπωση ότι πρόκειται για κλίση του ΛΤ προς τα αριστερά, χωρίς όμως να δημιουργείται προδιάθεση για βακτηριδιακές λοιμώξεις (Weber et al. 1981, Latimer et al. 1985) και η υπερλοβίωση του πυρήνα (Couto and Wellman 1994). Το σύνδρομο Chediak-Higashi, που παρατηρείται σε περσικές γάτες των οποίων το χρώμα της ίριδας είναι κιτρινωπό, χαρακτηρίζεται από την παρουσία ασυνήθιστα μεγάλων και ιώδους χροιάς κοκκίων, όχι μόνο στα ουδετερόφιλα, αλλά και τα εωσινόφιλα (γιγαντολυσοσωμάτια) (Couto and Wellman 1994). Σε ορισμένες γάτες της φυλής Βιρμανίας είναι δυνατόν να παρατηρηθούν ερυθροϊώδη (αζουρόφιλα) κοκκία στο κυτταρόπλασμα των ουδετερό-

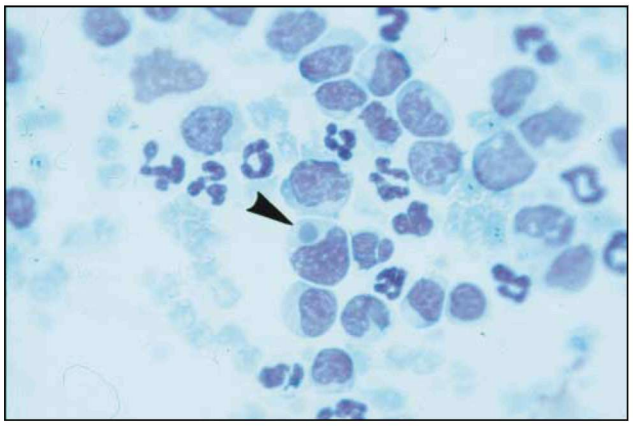

Εικόνα 4. *Μορίδιο της Ehrlichia canis (κεφαλή βέλους) στο κυτταρόπλασμα ενός μεγάλου μονοπύρηνου κυττάρου σε επίχρισμα από τη στοιβάδα των λευκοκυττάρων – αιμοπεταλίων (buffy coat) σκύλου με οξεία ερλιχίωση (χρώση Giemsa, x1000).*

Figure 4. *A monocyte containing an Ehrlichia canis morula in buffy coat smear from a dog with acute ehrlichiosis (Giemsa, x 1000).*

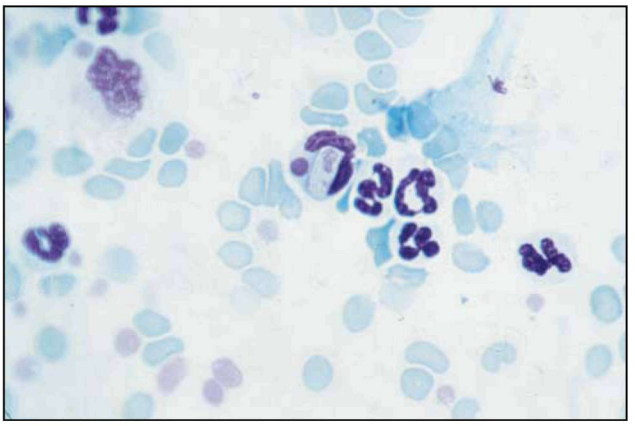

Εικόνα 5. *Μορίδιο της Ehrlichia equi και γαμετοκύτταρο του Hepatozoon canis στο κυτταρόπλασμα ουδετερόφιλου σε επίχρισμα από τη στοιβάδα των λευκοκυττάρων – αιμοπεταλίων (buffy coat) σκύλου με κοκκιοκυτταρική ερλιχίωση και πιθανή ηπατοζωονόσο (χρώση Giemsa, x 1000).*

Figure 5. *E. equi morula and H. canis gamont inside a neutrophil in buffy coat smear from a dog with granulocytic ehrlichiosis and tentative hepatozoonosis (Giemsa, x 1000).*

φιλων, που δεν καθιστούν όμως το ζώο ευπαθές στις διάφορες λοιμώξεις (Hirsch and Cunningham 1984). Σπάνια κληρονομικά νοσήματα στα οποία ενδέχεται να εμφανιστούν κενοτόπια ή κοκκία στα ουδετερόφιλα και τα λεμφοκύτταρα είναι οι γαγγλιοσιδώσεις και οι βλεννοπολυσακχαριδώσεις (Meyer and Harvey 1998).

Τα ενεργοποιημένα μεγάλα μονοπύρηνα κύτταρα, που έχουν κοκκώδες ή κενοτοπιώδες κυτταρόπλασμα και ενδέχεται να περιέχουν φαγοκυτταρωμένα ερυθρά αιμοσφαίρια, παρατηρούνται σχετικά συχνά σε διάφορα φλεγμονώδη νοσήματα, στην αυτοάνοση αιμολυτική αναιμία και στα διάφορα ιστιοκυττώματα (de Gopegui and Feldman 1997). Μορφολογικές παραλλαγές των λεμφοκυττάρων στο αίμα είναι και τα ενεργοποιημένα και κοκκιώδη λεμφοκύτταρα, που αντανακλούν την έκθεση σε αντιγονικά ερεθίσματα, στα νεαρά ιδιαίτερα ζώα (Stockham and Scott 2002b) ή την παρουσία κυτταροτοξικών Τ-λεμφοκυττάρων, αντίστοιχα (Harvey 2001).

Έγκλειστα αιμοσιδηρίνης ή χολερυθρίνης μπορούν να εντοπιστούν σε ουδετερόφιλα σκύλων με αυτοάνοση αιμολυτική αναιμία, καθώς και σε σκύλους, στους οποίους έγινε μετάγγιση ολικού αίματος (Gaunt and Baker 1986). Σπανιότερο εύρημα είναι τα κύτταρα του ερυθηματώδους λύκου (LE cells), που αντιπροσωπεύουν ουδετερόφιλα με φαγοκυτταρωμένο πυρηνικό υλικό (Latimer 1995).

Μεγάλη διαγνωστική αξία στην πράξη έχει η ανεύρεση ενδοκυτταρικών μικροοργανισμών στα ΛΑΜ. Κατά το εμπύρετο στάδιο της νόσου του Carré, τα έγκλειστα (νουκλεοκαψίδια) του ιού μπορούν να βρεθούν όχι μόνο στα ερυθρά αιμοσφαίρια, αλλά και στα ΛΑΜ (Latimer 1995). Τα μορίδια της *Ehrlichia* sp εντοπίζονται στα μεγάλα μονοπύρηνα (Εικόνα 4) και, τα λεμφοκύτταρα (*E. canis*) ή τα ουδετερόφιλα (*E. ewingii, E. equi*) (Εικόνα 5), η ανεύρεση των οποίων διευκολύνεται σημαντικά, όταν η εξέταση γίνει σε επιχρίσματα από τη στοιβάδα των λευκών αιμοσφαιρίων-αιμοπεταλίων της στήλης του αιματοκρίτη (buffy coat) (Mylonakis et al. 2003). Τα γαμετοκύτταρα του *Hepatozoon canis* εντοπίζονται σχεδόν αποκλειστικά στα ουδετερόφιλα (Latimer 1995, Meyer and Harvey 1998) (Εικόνα 5). Στα ΛΑΜ γενικότερα μπορεί να βρεθούν, αν και σπάνια, οι αμαστιγοφόρες μορφές της *Leishmania infantum* (Εικόνα 6), οι μικροοργανισμοί του μύκητα *Histoplasma capsulatum*, τα ταχυζωΐδια του *Toxoplasma gondii* και βακτηρίδια σε ζώα με βακτηριδιακή σηψαιμία (Stockham and Scott 2002b). ❑

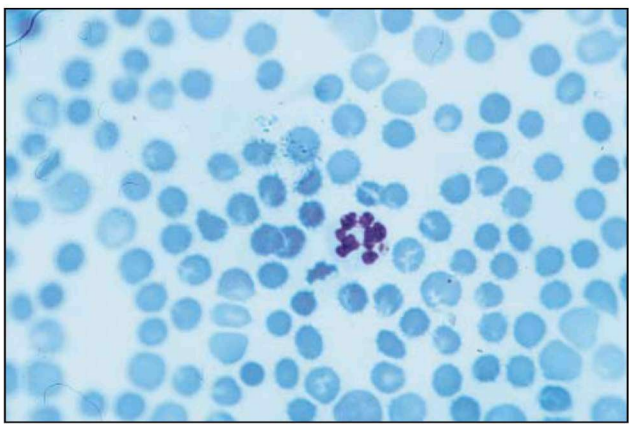

Εικόνα 6. *Αμαστιγοφόρος μορφή της Leishmania infantum σε ουδετερόφιλο περιφερικού αίματος σκύλου με λεϊσμανίωση (χρώση Giemsa, x 1000).*

Figure 6. *L. infantum amastigote in a peripheral blood neutrophil of a dog with leismaniosis.*

ΒΙΒΛΙΟΓΡΑΦΙΑ - REFERENCES

Brown MR, Rogers KS (2001) Neutropenia in dogs and cats: a retrospective study of 261 cases. J Am Anim Hosp Assoc, 37:131-139

Bush BM (1991) White blood cells. In: Interpretation of Laboratory Results for Small Animal Clinicians. Bush BM (ed), Blackwell Scientific, Oxford,:132-195

Center SA, Randolph JF, Erb HN, Reiter S (1990) Eosinophilia in the cat: a retrospective study of 312 cases (1975-1986). J Am Anim Hosp Assoc 26: 349-358

Clinkenbeart KD, Meinkoth JH (2000) Normal hematology of the cat. In: Schalm's Veterinary Hematology. Feldman BF, Zinkl JG, Jain NC (eds), 5th ed, Lippinkott Williams and Wilkins, Philadelphia,:1064-1068

Couto CG, Wellman M (1994) Disorders of Leukocytes and Leukopoiesis. In: The cat: Diseases and clinical management, Sherding RG (ed), Churchill Livingstone, New York,:724-734

Couto CG (1998) Hematology and Immunology. In: Small Animal Internal Medicine, Nelson RW, Couto CG (eds), 2nd ed , Mosby, St Louis,:1178-1186

Cowell RL, Decker LS (2000) Interpretation of feline leukocyte responses. In: Schalm's Veterinary Hematology, Feldman BF, Zinkl JG, Jain NC (eds), 5th ed, Lippinkott Williams and Wilkins, Philadelphia,: 382-390

Dunn JK (2000) Disorders of leukocyte number. In: Manual of Canine and Feline Haematology and Transfusion Medicine, Day MJ, Mackin A, Littlewood JD (eds), British Small Animal Veterinary Association, Gloucester,:93-104

Gaunt SD (2000) Extreme Neutrophilic Leukocytosis. In: Schalm's Veterinary Hematology, Feldman BF, Zinkl JG, Jain NC (eds), 5th ed, Lippinkott Williams and Wilkins, Philadelphia,:347-349

Gaunt SD and Baker DC (1986) Hemosiderin in leukocytes of dogs with immune mediated hemolytic anemia. Vet Clin Pathol, 15:8-10

de Gopegui RR, Feldman BF (1997) Diseases of Non-lymphocytic leukocytes. In: Practical Small Animal Internal Medicine, Leib MS, Monroe WE (eds), Saunders, Philadelphia,:947-957

Greenfield CL, Messick JB, Solter PF, Shaeffer DJ (1999) Leukopenia in six healthy Belgian Tervuren. J Am Vet Med Assoc, 215:1121-1122

Grodecki K (2000), Eosinophilia. In: Manual of Canine and Feline Haematology and Transfusion Medicine, Day MJ, Mackin A, Littlewood JD (eds), British Small Animal Veterinary Association, Gloucester,:131-138

Harvey JW (2001) Examination of Blood samples. In: Atlas of Veterinary Hematology, Harvey JW (ed), WB Saunders, Philadelphia,:3-20

Hirsch VM, Cunningham TA (1984) Hereditary anomaly of neutrophil granulation in Birman cats. Am J Vet Res, 45:2170-4

Kisseberth WC, MacEwen EG (1996) Complications of Cancer and its Treatment. In: Small Animal Clinical Oncology, Withrow SJ, MacEwen EG (eds), 2nd ed, WB Saunders, Philadelphia,:129-146

Latimer KS, Tvedten H (1999), Leukocyte disorders. In: Small animal clinical diagnosis by laboratory methods, Willard MD, Tvedten H, Turnwald GH (eds), 3rd ed, WB Saunders, Philadelphia,:52-74

Latimer KS, Rakich PM, Thomson DF (1985) Pelger Hüet anomaly in cats. Vet Pathol, 22:370-374

Latimer KS (1995) Leukocytes in health and disease In: Textbook of Veterinary Internal Medicine. Diseases of the dog and cat, Ettinger SJ, Feldman EC (eds), 4th ed, WB Saunders, Philadelphia,:1892-1929

Meinkoth JH, Clinkenbeard KD (2000) Normal hematology of the dog. In: Schalm's Veterinary Hematology, Feldman BF, Zinkl JG, Jain NC (eds), 5th ed, Lippinkott Williams and Wilkins, Philadelphia,:1057-1063

McManus PM, Litwin C, Barber L (1999) Immune mediated neutropenia in 2 dogs. J Vet Intern Med, 13:372-4

Meyer DJ, Harvey JW (1998) Evaluation of leukocytic disorders. In: Veterinary Laboratory Medicine, Meyer DJ, Harvey JW (eds), 2nd ed, WB Saunders, Philadelphia,:83-109

Moore FM, Bender HS (2000) Neutropenia. In: Schalm's Veterinary Hematology, Feldman BF, Zinkl JG, Jain NC (eds), 5th ed, Lippinkott Williams and Wilkins, Philadelphia,:350-355

Mylonakis ME, Koutinas AF, Billinis C, Leontides LS, Kontos V, Papadopoulos O, Rallis T, Fytianou A (2003) Evaluation of cytology in the diagnosis of acute canine monocytic ehrlichiosis (*Ehrlichia canis*): a comparison between five methods. Vet Microbiol 91:197-204

Roudebush P (1995) Adverse reaction to foods: Allergies. In: Textbook of Veterinary Internal Medicine. Diseases of the dog and cat, Ettinger SJ, Feldman BF(eds), 4th ed, WB Saunders, Philadelphia,:258-262

Schultze EA (2000) Interpretation of canine leukocyte responses. In: Schalm's Veterinary Hematology, Feldman BF, Zinkl JG, Jain NC (eds), 5th ed, Lippinkott Williams and Wilkins, Philadelphia,: 366-381

Stockham SL, Scott MA (2002a) Basic hematologic assays. In: Fundamentals of Veterinary Clinical Pathology, Stockham Sl, Scott MA (eds), Iowa State Press, Iowa,:31-48

Stockham SL, Scott MA (2002b) Leukocytes. In: Fundamentals of Veterinary Clinical Pathology, Stockham Sl, Scott MA (eds), Iowa State Press, Iowa,:49-83

Tvedten H, Weiss DJ (1999) The complete blood count and bone marrow examination: general comments and selected techniques. In: Small animal clinical diagnosis by laboratory methods, Willard MD, Tvedten H, Turnwald GH (eds), 3rd ed, WB Saunders, Philadelphia,:11-27

Villiers E, Dunn JK (1998) Basic Haematology. In: Manual of small animal clinical pathology, Davidson MG, Else RW, Lumsden JH (eds), British Small Animal Veterinary Association, Gloucester,: 33-60

Weber SE, Evans DA, Feldman BF (1981) Pelger Hüet anomaly of granulocytic leykocytes in two feline littermates. Feline Practice 11:44-47

Zinkl JG (1981) The leukocytes. Vet Clin North Am Small Anim Pract 11:237-63