ePublishing
ΕΘΝΙΚΟ ΚΕΝΤΡΟ ΤΕΚΜΗΡΙΩΣΗΣ
NATIONAL DOCUMENTATION CENTRE

Περιοδικό της Ελληνικής Κτηνιατρικής Εταιρείας

Τόμ. 54, Αρ. 1 (2003)



Περίπτωση μονόπλευρης υποπλασίας και ατρησίας δεξιού κέρατος μήτρας συός

E. XYLOURI-FRAGIADAKI (Ε. ΞΥΛΟΥΡΗ-ΦΡΑΓΚΙΑΔΑΚΗ), J. MENEGATOS (Ι. ΜΕΝΕΓΑΤΟΣ), O. SABATAKOU (Ο. ΣΑΜΠΑΤΑΚΟΥ)

doi: 10.12681/jhvms.15219

Βιβλιογραφική αναφορά:

XYLOURI-FRAGIADAKI (Ε. ΞΥΛΟΥΡΗ-ΦΡΑΓΚΙΑΔΑΚΗ) E., MENEGATOS (Ι. ΜΕΝΕΓΑΤΟΣ) J., & SABATAKOU (Ο. ΣΑΜΠΑΤΑΚΟΥ) O. (2017). Περίπτωση μονόπλευρης υποπλασίας και ατρησίας δεξιού κέρατος μήτρας συός. *Περιοδικό της Ελληνικής Κτηνιατρικής Εταιρείας*, *54*(1), 57–62. https://doi.org/10.12681/jhvms.15219

https://epublishing.ekt.gr | **e-Εκδότης:** EKT | **Πρόσβαση:** 26/01/2026 03:24:19

ΠΕΡΙΟΔΙΚΟ ΤΗΣ ΕΛΛΗΝΙΚΗΣ ΚΤΗΝΙΑΤΡΙΚΗΣ ΕΤΑΙΡΕΙΑΣ 2003, 54(1): 57-62
JOURNAL OF THE HELLENIC VETERINARY MEDICAL SOCIETY 2003, 54(1): 57-62

Ενδιαφέρουσα περίπτωση
Interesting case report

Περίπτωση μονόπλευρης υποπλασίας και ατρησίας δεξιού κέρατος μήτρας συός

Ε. Ξυλούρη - Φραγκιαδάκη[1], Ι. Μενεγάτος[1], Ο. Σαμπατάκου[2]

ΠΕΡΙΛΗΨΗ. Περιγράφεται περίπτωση ετερόπλευρης υποπλασίας και ατρησίας κέρατος μήτρας νεαρής συός αναπαραγωγής, ηλικίας 19 μηνών. Στη συν εφαρμόσθηκε τεχνητή σπερματέγχυση στον τρίτο της οίστρο, η οποία υπήρξε ανεπιτυχής. Ακολούθησαν εννέα συνολικά τεχνητές σπερματεγχύσεις με το ίδιο αρνητικό αποτέλεσμα. Η συς οδηγήθηκε τελικά στο σφαγείο όπου κατά τη νεκροψία βρέθηκε ότι το δεξιό κέρας εμφάνιζε ατρησία στο όριό του με το σώμα της μήτρας και το μήκος του ήταν σχεδόν το ήμισυ του μήκους του αριστερού (110 cm vs. 190 cm). Αμφότερα τα κέρατα έφεραν διάχυτες και περιγεγραμμένες κύστεις. Το υποπλαστικό κέρας περιείχε 150 ml υγρού. Ιστολογικά το ενδομήτριο ήταν ανενεργό και παρουσίαζε σε μεγάλη έκταση θηλώδη διαμόρφωση. Πιστεύεται ότι η παραγωγή $PGF_{2\alpha}$ από το υποπλαστικό και με ατρησία κέρας διέκοπτε την εγκυμοσύνη του φυσιολογικού κέρατος.

Λέξεις ευρετηρίασης: μονόπλευρη υποπλασία, ατρησία, κέρας μήτρας, συς.

ΕΙΣΑΓΩΓΗ

Στειρότητα ή μειωμένη γονιμότητα στους χοίρους προκαλούν λοιμώδη αίτια, ορμονικές δυσλειτουργίες και συγγενείς ανατομικές ανωμαλίες του γεννητικού συστήματος (Wiggin et al., 1950, Goethals, 1951, Perry and Pommeroy, 1956, Tege, 1957, Nalbandov, 1964).

Οι συγγενείς ανατομικές ανωμαλίες που αφορούν τα εξωτερικά γεννητικά όργανα είναι εύκολο να διαγνωσθούν (λ.χ. ψευδοερμαφροδιτισμός), ενώ των εσωτερικών γεννητικών οργάνων η κλινική διάγνωση είναι δύσκολη (Huston et al., 1978 και Hamori, 1983). Έρευνες που έγιναν σε σφαγεία (Σουηδία, Δανία, Ιταλία, Η.Π.Α κλπ) έδειξαν ότι το μεγαλύτερο ποσοστό των συγγενών ανατομικών ανωμαλιών αφορούσε την τμηματική απλασία του

[1] Εργ. Ανατομίας και Φυσιολογίας Αγροτικών Ζώων, Τμήμα Ζωϊκής Παραγωγής, Γεωπονικό Πανεπιστήμιο Αθηνών, Ιερά Οδός 75, 118 55, Αθήνα.
[2] Ινστ. Κτην. Ερευνών Αθηνών, ΕΘΙΑΓΕ, Νεαπόλεως 25, Αγ. Παρασκευή, Αττικής.

Ημερομηνία υποβολής: 25.07.2002
Ημερομηνία εγκρίσεως: 09.11.2002

Case of unilateral hypoplasia and atresia of the right uterine horn of a gilt

Xylouri-Frangiadaki E.[1], Menegatos J.[1], Sabatakou O.[2]

ABSTRACT. A case of unilateral hypoplasia and atresia of the uterus horn was described in 19 months old gilt. After repeated returns and 9, in total, unsuccessful artificial inseminations, during and after the third oestrus, the gilt was slaughtered and the right horn of the uterus was found to be "blind" at the level of its borders with the uterus body. It contained 150ml of fluid and was about half the length of the left horn (110cm vs. 190cm). Diffused and well-outlined cysts were observed in both horns of the uterus. Histological examination revealed in the endometrium, edema with abundant loose cellular stroma that surrounded numerous hypoplastic glands and hyperaemic blood vessels with thick walls. It is suggested that the production of $PGF_{2\alpha}$ by the hypoplastic and "blind" horn of the uterus interrupted the pregnancy in the left horn.

Key words: gilt, unilateral hypoplasia, atresia, uterine horn.

INTRODUCTION

The causes, responsible for sterility or reduced fertility in swine, include infectious diseases, endocrine disorders, as well as, congenital anatomical defects of the reproductive system (Wiggin et al., 1950, Goethals 1951, Perry and Pommeroy, 1956, Tege, 1957, Nalbandov, 1964).

Congenital anatomical defects of the external organs (Menegatos et al., 1984) can be diagnosed easily (i.e. pseudo-hermaphrodite) in contrast to internal organs' ones (Huston et al., 1978, Hamori, 1983). Slaughterhouse studies (Sweden, Denmark, Italy, U.S,A. etc.) have shown that the greater percentage of the congenital anatomical defects concerned the segmental aplasia of the uterine horns and this has been considered as the most frequent

[1] Dept of Anatomy and Physiology of Farm animals, Faculty of Animal Science, Agricultural University of Athens, Iera Odos 75, 118 55, Athens, Greece
[2] NAGREF, 25 Neapoleos Str., Agia Paraskevi, Attiki, Greece

Submission date: 25.07.2002
Approval date: 09.11.2002

Πίνακας 1. Ημερομηνία εμφάνισης οίστρου
Table 1. Dates of oestrus

Α/α	Ημερομηνία οίστρου που ακολούθησε ΤΣ Dates of oestrus and Artificial Insemination	Μεσοδιάστημα ημερών Oestrus Interval (Days)
1	19-08-1999	
2	07-09-1999	18
3	28-09-1999	21
4	20-10-1999	23
5	09-11-1999	20
6	30-11-1999	21
7	22-12-1999	22
8	10-03-2000	71
9	19-04-2000	40

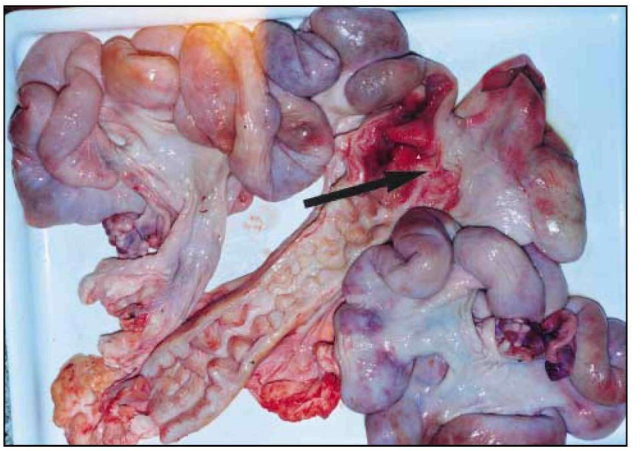

Εικόνα 1. *Το γεννητικό σύστημα της συός. Φαίνεται η τομή διάνοιξης του φυσιολογικού κέρατος. Το βέλος δείχνει την ατρησία του μη φυσιολογικού κέρατος.*

Figure 1. *The genital system of the gilt. The normal uterus horn is opened. The arrow indicates the atresia.*

μητριαίου κέρατος, που θεωρείται η συχνότερη αιτία και οδηγεί σε στειρότητα. Οι έρευνες αυτές περιελάμβαναν μεγάλο αριθμό ζώων και η ταξινόμηση των ευρημάτων σε πολλές περιπτώσεις αφορούσε περισσότερες της μιας ανατομικές ανωμαλίες.

Στο δικό μας περιστατικό περιγράφεται μονόπλευρη υποπλασία και ατρησία του δεξιού κέρατος μήτρας συός αναπαραγωγής.

Περιγραφή του κλινικού περιστατικού

Η υπό μελέτη περίπτωση αφορούσε νεαρή συ, προερχόμενη από εκτροφή αξενικών ζώων (Species Pathogen Free, SPF). Η συς εισήχθη στη χώρα μας ως πατρογονικό ζώο, σε ηλικία 5 μηνών. Μακροσκοπικά και κατά την κλινική εξέταση παρουσιαζόταν απολύτως φυσιολογική. Όταν εκδήλωσε τον τρίτο οίστρο έγινε τεχνητή σπερματέγχυση, χωρίς όμως να επιτευχθεί εγκυμοσύνη.

Οι επόμενοι 6 οίστροι εμφανίσθηκαν σε κανονικά χρονικά διαστήματα που κυμάνθηκαν από 18-23 ημέρες. Οι οίστροι συνοδεύτηκαν με τεχνητή σπερματέγχυση. Ο 7ος και ο 8ος οίστρος είχαν μεσοδιάστημα 71 και 40 ημερών αντίστοιχα (πίνακας 1).

Μετά από τις ανεπιτυχείς προσπάθειες εγκυμοσύνης αποφασίσθηκε η σφαγή της συός σε ηλικία 19 μηνών περίπου.

Κατά την εξέταση του γεννητικού συστήματος τα εξωτερικά όργανα ήταν φυσιολογικά. Ο τράχηλος, κατά τη διάνοιξή του, εμφάνιζε πολύ μικρές συμφύσεις. Όταν έγινε προσπάθεια πρόσβασης στα κέρατα της μήτρας διαπιστώθηκε ότι το δεξιό κέρας ήταν τυφλό (εικόνα 1). Το μήκος του κέρατος ήταν 110 cm ενώ του φυσιολογικού 190 cm.

Στο αριστερό κέρας, στο διάστημα των 90 cm από την αρχή του τραχήλου, δεν παρατηρήθηκαν κύστεις (πίνακας 2). Στο υπόλοιπο τμήμα του κέρατος βρέθηκαν 24 καλά περιγεγραμμένες κύστεις με διάμετρο 31,6±1,7 mm (X±SEM) και 10 διάχυτες (εικόνα 2).

cause leading to sterility. The above studies included a great number of animals and their malformations' classification was referred, in many cases, to more than one anatomical malformation-defects.

Our case deals with a SPF parent stock gilt, presenting unilateral segmental hypoplasia and atresia of the uterus horn.

Description of the clinical case

The gilt was imported from a SPF (Species Pathogen Free) parent stock at the age of 5 months.

The sow, macroscopically and during the clinical examination, appeared to be absolutely normal. At the age of about 7 months, during the third estrus, an unsuccessful artificial insemination was performed (viz. without pregnancy).

After repeated returns at regular time intervals and 9, in total, unsuccessful artificial inseminations, the sow was slaughtered at the age of about 19 months.

While the external genital organs appeared to be normal during the inspection, the cervix presented very tiny symphyses and the right uterus horn was "blind" and shorter than the left one (110 cm vs. 190 cm) (Figure 1).

The left horn was free of cysts for a distance of 90cm from the borders with the cervix (Table 1), while in the rest part remainder of the horn we observed 24 well-outlined cysts with a diameter of 31,6± 1,7 mm (X±SEM) and 10 diffused cysts (Figure 2).

All along the right horn, 17 well-outlined cysts with a diameter of 24,4± 2,1 mm (X±SEM) and 5 diffused cysts were observed. There was no statistically significant difference in the number of cysts and the cyst diameter between the two horns.

Πίνακας 2

Σχηματισμοί ανά 10 cm απόσταση από τον τράχηλο		Αριστερό κέρας Συνολικού μεγέθους 190 cm (τα τελευταία 90 cm ήταν χωρίς κύστεις)		Δεξιό κέρας (τυφλό) Συνολικού μεγέθους 110 cm	
Σύνολο κύστεων ανά κέρας		Είδος- Αριθμός κύστεων	Διάμετρος κύστης (mm)	Είδος- Αριθμός κύστεων	Διάμετρος κύστης (mm)
Αριστ.	Δεξιό				
6	1	2 Δ 4 Κ	32, 21, 20, 26	1 Δ	
6	1	3 Δ 3 Κ	30, 25, 25	1 Δ	
3	1	3 Κ	45, 42, 26	1 Δ	
1	1	1 Δ		1 Κ	54
3	1	3 Δ		1 Κ	38
3	1	3 Κ	35, 42, 46	1 Δ	
2	1	2 Κ	26, 29	1 Κ	17
2	3	2 Κ	26, 29	3 Κ	21, 20, 18
3	1	3 Κ	20, 46, 45	1 Κ	28
4	5	1 Ε, 3 Κ	40, 30, 27, 25	1 Δ, 4 Κ	18, 34, 16, 19
	3			3 Κ	18, 20, 21

Ε= Επιμήκης κύστη, Δ= Διάχυτη κύστη, Κ= Κύστη

Table 2

Cysts located at intervals of 10 cm from cervix		Left uterine horn Total length 190 cm (There were no cysts in the first 90 cm)		Right uterine horn (atresia) Total length 110 cm	
Total cysts per horn		Number and morphology of the cyst	Cyst diameter (mm)	Number and morphology of the cyst	Cyst diameter (mm)
Left	Right				
6	1	2 D 4 C	32, 21, 20, 26	1 D	
6	1	3 D 3 C	30, 25, 25	1 D	
3	1	3 C	45, 42, 26	1 D	
1	1	1 D		1 C	54
3	1	3 D		1 C	38
3	1	3 C	35, 42, 46	1 D	
2	1	2 C	26, 29	1 C	17
2	3	2 C	26, 29	3 C	21, 20, 18
3	1	3 C	20, 46, 45	1 C	28
4	5	1 W, 3 C	40, 30, 27, 25	1 D, 4 C	18, 34, 16, 19
	3			3 C	18, 20, 21

C= well-outlined (elongated) cysts, D= Diffused cysts, E= Cysts

Σε όλο το μήκος του δεξιού κέρατος (τυφλού) βρέθηκαν 17 καλά περιγεγραμμένες κύστεις με διάμετρο 24,4± 2,1 mm (X±SEM) και 5 διάχυτες. Δεν βρέθηκε στατιστικά σημαντική διαφορά μεταξύ του αριθμού των κύστεων και της διαμέτρου αυτών στα δυο κέρατα.

The mucosa in both uterine horns was hyperemic and thickened. The "blind" horn contained 150ml of sero-purulent excretion, while 50ml of serous fluid were detected in the left horn (Figure 3). The ovaries were macroscopically normal.

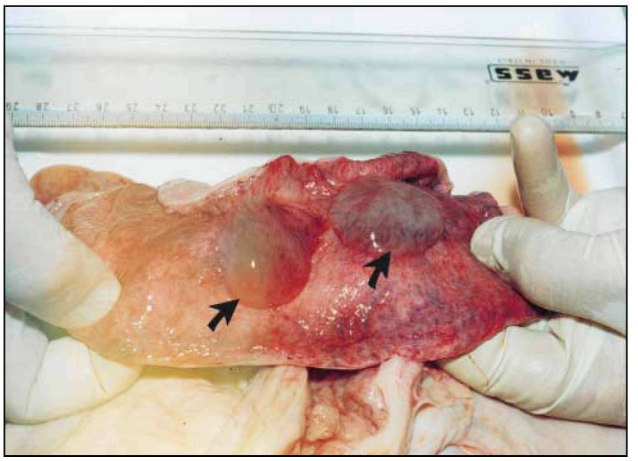

Εικόνα 2. *Μέρος του κέρατος της μήτρας συός με την ατρησία όπου φαίνονται δύο κύστεις.*
Figure 2. *The atretic uterus horn with two cysts (arrows).*

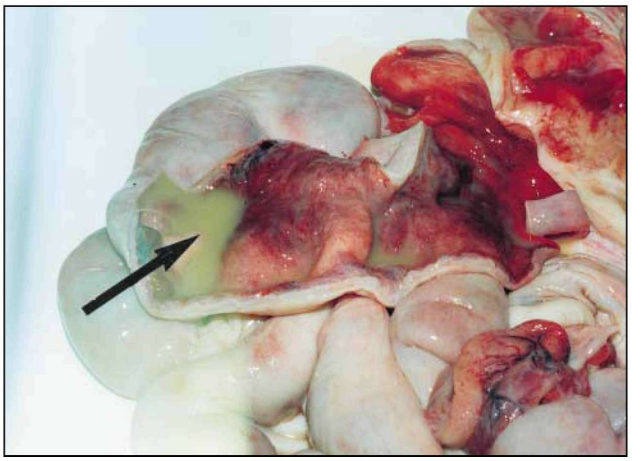

Εικόνα 3. *Μέρος του κέρατος της μήτρας συός με ορόπυώδες έκκριμα.*
Figure 3. *Seropurulent fluid was present in the atretic uterus horn.*

Ο βλεννογόνος και στα δυο κέρατα ήταν υπεραιμικός και παρουσίαζε πάχυνση. Στο τυφλό κέρας, όμως, υπήρχε, ωχροκίτρινο, άοσμο έκκριμα ποσότητας περίπου 150 ml (εικόνα 3), ενώ στο φυσιολογικό κέρας το έκκριμα ήταν λεπτόρρευστο και η ποσότητά του ήταν περίπου 50 ml. Οι ωοθήκες ήταν μακροσκοπικά φυσιολογικές.

Ιστολογικά ευρήματα

Κατά την ιστολογική εξέταση τμημάτων από διάφορα σημεία και των δυο κεράτων παρατηρήθηκαν τα ακόλουθα: το μυομήτριο ήταν έντονα λεπτυσμένο (πάχους 0,15 cm). Το ενδομήτριο ήταν ήταν ανενεργό και παχυσμένο (πάχους 1 cm) και αποτελείτο από άφθονο οιδηματώδες και εν μέρει υαλοειδοποιημένο αραιοκυτταρικό στρώμα που περιέκλειε ατροφικά αδένια και παχυτοιχωματικά – υπεραιμικά αγγεία. Η επιφάνεια του ενδομητρίου παρουσίαζε σε μεγάλη έκταση θηλώδη διαμόρφωση με αποπεπτωκός καλυπτήριο επιθήλιο (εικόνα 4). Στοιχεία φλεγμονής και κακοήθειας δεν παρατηρήθηκαν.

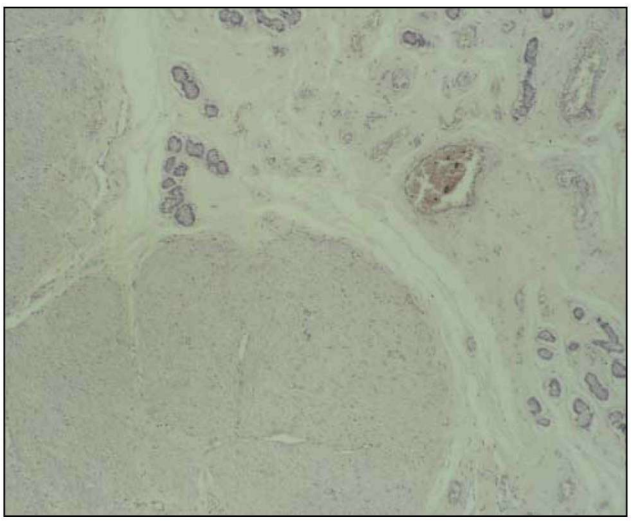

Εικόνα 4. *Ανενεργό ενδομήτριο με ατροφικά αδένια*
Figure 4. *Inactive endometrium with numerous hypoplastic glands.*

ΣΥΖΗΤΗΣΗ - ΣΥΜΠΕΡΑΣΜΑΤΑ

Επειδή ο χοίρος είναι ζώο με μεγάλη γονιμότητα, η ευρεία έρευνα σε θέματα στειρότητας επικεντρώνεται συνήθως σε λοιμώδεις παράγοντες. Τα ενδοκρινολογικά και ανατομικά προβλήματα θεωρούνται δευτερεύουσας σημασίας. Ο Nalbandov (1950) ανάφερε ότι κάθε χρόνο στις ΗΠΑ απομακρύνονταν 3.000.000 χοίροι λόγω στειρότητας.

Για να μελετηθούν οι ανατομικές ανωμαλίες των γεννητικών οργάνων έγιναν αρκετές έρευνες σε μεγάλο αριθμό ζώων κυρίως στα σφαγεία.

Οι Wiggins και συν (1950) εξέτασαν το γεννητικό σύστημα 5088 συών στα σφαγεία και βρήκαν τμηματική απλασία του κέρατος της μήτρας σε ποσοστό 0,3%.

Histological examination

During the histological examination of various segments of both uterine horns, the following were observed: the uterine wall presented an intensely thinned myometrium of 0,15 cm and an intensely thickened endometrium of 1 cm. The endometrium was inactive and consisted of edematosous abundant loose cellular stroma, surrounding numerous hypoplastic glands and hyperaemic blood vessels with thick walls. The endometrium surface had, at great range, theloid appearance with apoptotic epithelial tissue (Figure 4). No elements of malignancy were observed.

Οι Einarson και Gustafsson (1970) σε μελέτη που αφορούσε την εξέταση 1000 νεαρών συών βρήκαν ότι οι 221 σύες (22,1%) που εξετάσθηκαν, παρουσίαζαν ανωμαλίες στο γεννητικό σύστημα, εκ των οποίων οι 12 είχαν ανωμαλίες στη μήτρα και τον τράχηλο. Οι Pau και συν. (1994) που εξέτασαν τα γεννητικά συστήματα 8.847 συών σε σφαγεία βρήκαν 1132 (12,8%) με ανωμαλίες. Εξ αυτών οι 57 (0,64%) αφορούσαν τη μήτρα και από αυτές οι τρεις (0.03%) είχαν ατρησία και υποπλασία του δεξιού κέρατος, όπως παρατηρήθηκε στο περιστατικό που περιγράφεται. Υπογραμμίζεται ότι στις παραπάνω περιπτώσεις δεν αναφέρεται η ανεύρεση κύστεων.

Σε μελέτη που διεξήχθη από το Nalbandov (1952) σε 36 σύες (νεαρές και ενήλικες), που εμφάνιζαν στειρότητα, οι 23 (ποσοστό 63,9%) βρέθηκαν ότι είχαν ανατομικές ανωμαλίες. Οι 5 εμφάνισαν αμφοτερόπλευρο τυφλό κέρας μήτρας (ποσοστό 13,9%) και οι 2 είχαν τμηματική απλασία του κέρατος της μήτρας. Ο Nalbandov (1952) θεωρούσε ότι η τμηματική απλασία του κέρατος της μήτρας δεν αποκλείει την εγκυμοσύνη. Η δε ατρησία του κέρατος μπορούσε να προκαλέσει στειρότητα (Einasron and Gustafsson, 1970). Παρ' όλο δε ότι βρέθηκαν γονιμοποιημένα ωάρια στο ακέραιο τμήμα της μήτρας, η εγκυμοσύνη ήταν αδύνατος. Αν και στις περιπτώσεις της μονόκερης μήτρας τα ζώα ήταν γόνιμα, η γονιμότητά τους ήταν μειωμένη. Οι Einarsson and Gustafsson (1970) θεωρούσαν ότι ενώ η μονόκερη μήτρα ήταν δυνατόν να εμφανίσει μειωμένη γονιμότητα, η τμηματική ετερόπλευρος ή αμφοτερόπλευρος απλασία της μήτρας θεωρείτο ότι προκαλούσε στειρότητα.

Φαίνεται ότι η μονόκερη μήτρα είναι σε θέση να φέρει εις πέρας εγκυμοσύνη, αντίθετα η μήτρα με τμηματική απλασία κυρίως προς το οπίσθιο τμήμα της και ιδίως εκείνη με ετερόπλευρη ατρησία είναι αδύνατον να φέρουν εις πέρας εγκυμοσύνη. Αυτό συμβαίνει επειδή η παραγόμενη προσταγλανδίνη $F_{2\alpha}$ από το μη κατειλημμένο από έμβρυα τμήμα του κέρατος που παρουσίαζε την ανωμαλία καταστρέφει τα ωχρά σωμάτια (Dziuk, 1991).

Στο δικό μας περιστατικό το παρατηρούμενο μεγάλο διάστημα μεταξύ του 6ου - 7ου και 7ου - 8ου οίστρου που ήταν 71 και 40 ημέρες αντίστοιχα, μπορεί να οφείλεται σε πιθανή εγκυμοσύνη στο αριστερό άρτιο κέρας, που διεκόπη όμως λόγω της έκκρισης προσταγλανδίνης $F_{2\alpha}$ που παραγόταν από το δεξιό τυφλό κέρας. Μακροσκοπικά και ιστολογικά στο άρτιο αριστερό κέρας δεν υπήρχε καμία ένδειξη εγκυμοσύνης. Ο Nalbandov (1976) αναφέρει ότι εγκυμοσύνη σε τέτοια ζώα είναι εξαιρετικά σπάνια. Επίσης μπορεί να οφείλεται σε παραμένοντα ωχρά σωμάτια.

Συμπερασματικά θα πρέπει να υπογραμμισθεί ότι ανάλογα περιστατικά θα πρέπει να καταγράφονται και να κοινοποιούνται για επιστημονικούς λόγους, ιδιαίτερα όταν αφορούν ζώα μεγάλης αξίας επιλεγμένα για αναπαραγωγή. Θα πρέπει δε να ενημερώνονται οι αναπαραγωγικοί οίκοι που τα παρήγαγαν, ώστε να είναι δυνατή, στη συνέχεια, η διερεύνηση των αιτίων που τα προκαλούν. ❑

RESULTS - DISCUSSION

Given that the pig is an animal of high fertility, a wide research concerning sterility is usually focused on infectious causes. Endocrine disorders, as well as, anatomical defects are considered to be of secondary importance. Nalbandov (1950) reported that 3.000.000 sows per year are butchered in the U.S.A due to sterility. Several studies have examined a great number of animals with respect to anatomical defects of the genital organs.

Wiggins et al., (1950) studied the reproductive system of 5088 pigs at the slaughterhouses and found that segmental aplasia of the uterus horn was present in 0,3% of them.

Einarson and Gustafsson (1970) in a study of 1000 young sows found that 22,1% of the examined animals presented defects of the reproductive system and 12 out of them had defects in the uterus and cervix. Pau et al., (1994) examined 8.847 sows at the slaughterhouses and found that 1132 sows (12,8%) presented defects of the reproductive system. In 57 (0,64%) of them the defects were limited in the uterus while in 3 (0.03%) atresia and aplasia of the uterus was observed in the right horn and this is in accordance with our case.

Nalbandov (1952) studied 36 young and adult sows with sterility and documented that 23 (63,9%) presented anatomical defects. Five (5) presented bilateral blind uterine horns (13,9%) and two (2) had segmental uterus aplasia. Nalbanov (1952) regarded that segmental uterus aplasia does not exclude pregnancy. The atretic uterus horn can cause sterility (Einarsson and Gustafsson, 1970). Although fertilized ova were observed in the intact part of the uterus, pregnancy was rare (Nalbanov 1952). In cases of unicorn uterus the animals are fertile, but fertility is reduced. Einarsson and Gustafsson (1970) suggested that although unicorn uterus presented lower fertility, segmental or bilateral aplasia caused sterility.

It seems that the unicorn uterus is in a position to accomplish pregnancy, but the uterus with segmental aplasia and especially that with atresia is impossible to accomplish a pregnancy. This is probably due to prostaglandin $F_{2\alpha}$ that is produced by the free of embryos horn presenting the defect.

Therefore, it is suggested, that when reproductive animals of great value present such defects, they must be recorded so as the notified breeding houses, that produce them, will have the possibility to investigate the causes. ❑

ΒΙΒΛΙΟΓΡΑΦΙΑ - REFERENCES

Dziuk P (1991) Reproduction in the pig. In: "Reproduction in domestic animals", chap. 14, 478-479, Ed. P. Cupps, Academic Press.

Einarsson S., and Gustafsson B (1970) Developmental abnormalities of female sexual organs in swine. Acta Vet. Scand., 11: 427-442.

Goethals P. (1951) Studies on the sexual organs of sows with reference to sterility and reduced fertility. Vlaams diergeneesk. T. 20: 155-165 (Quoted from Einarsson S., and Gustafsson B.: Developmental abnormalities of female sexual organs in swine. Acta Vet. Scand. 1970, 11, 427-442.

Hamori D (1983) Constitutional disorders and hereditary diseases in domestic animals.

Huston R., Saperstein G., Schonewels D., Leipold H. W. (1978) "Congenital defects in pigs". The Veterinary Bulletin, 48: 645-675.

Nalbandov A. V (1964) Anatomic and endocrine causes of sterility in female swine. Fert. And Steril. 3: 100-120 (quoted from Einarsson S., and Gustafsson B.: Developmental abnormalities of female sexual organs in swine. Acta Vet. Scand. 1970, 11: 427-442.

Nalbandov A. V. (1952) αναφέρεται από Nalbandov A. V., (1976).

Nalbandov A. V. (1976) Fertility and sterility in «Reproductive Physiology of Mammals and Birds" W. H. Freeman and Company, San Francisco, 305-309.

Pau, S., M. T. Zedda, P. L. Piras, L. Orru, U. Sbernardori (1994) Malformazioni dell' apparato genitale della scrofa. Rivista di Suinicoltura, 11:65-70.

Perry, J. S., and Pomeroy R. W., (1956) Abnormalities of the reproductive tract of the sow. J. Agr. Sci., 47 : 238.

Teige J (1957) Congenital malformations of the Mullerian Ducts and Sinus urogenitalis in pigs. Nord. Vet. Med., 9: 609-629.

Wiggins, E. L., L.E. Casida & R. H. Grummer (1950) The incidence of female genital abnormalities of swine. J. Animal Sci., 9: 269-276 (Quoted from Einarsson S., and Gustafsson B.): Developmental abnormalities of female sexual organs in swine. Acta Vet. Scand. 1970, 11, 427-442.