ePublishing
ΕΘΝΙΚΟ ΚΕΝΤΡΟ ΤΕΚΜΗΡΙΩΣΗΣ
NATIONAL DOCUMENTATION CENTRE

Περιοδικό της Ελληνικής Κτηνιατρικής Εταιρείας

Τόμ. 54, Αρ. 2 (2003)



Ποικοιλομορφία στην ακτινολογική απεικόνιση αδενοκαρκινώματος των ρινικών κοιλοτήτων με το πέρασμα του χρόνου

C. R. LAMB, S. P. GREGORY, D. BROCKMAN, P. S. MANTIS (Π.Σ. ΜΑΝΤΗΣ), J. DOBSON

doi: 10.12681/jhvms.15249

Βιβλιογραφική αναφορά:

LAMB, C. R., GREGORY, S. P., BROCKMAN, D., MANTIS (Π.Σ. ΜΑΝΤΗΣ) P. S., & DOBSON, J. (2018). Ποικοιλομορφία στην ακτινολογική απεικόνιση αδενοκαρκινώματος των ρινικών κοιλοτήτων με το πέρασμα του χρόνου. *Περιοδικό της Ελληνικής Κτηνιατρικής Εταιρείας*, *54*(2), 140–145. https://doi.org/10.12681/jhvms.15249

https://epublishing.ekt.gr | **e-Εκδότης:** EKT | **Πρόσβαση:** 26/01/2026 10:58:50

ΠΕΡΙΟΔΙΚΟ ΤΗΣ ΕΛΛΗΝΙΚΗΣ ΚΤΗΝΙΑΤΡΙΚΗΣ ΕΤΑΙΡΕΙΑΣ 2003, 54(2): 140-145
JOURNAL OF THE HELLENIC VETERINARY MEDICAL SOCIETY 2003, 54(2): 140-145

Ενδιαφέρουσα περίπτωση
Interesting case report

Ποικιλομορφία στην ακτινολογική απεικόνιση αδενοκαρκινώματος των ρινικών κοιλοτήτων με το πέρασμα του χρόνου

Lamb C.R., Gregory S.P, Brockman D., Π. Σ. Μάντης*, Dobson J.**

ΠΕΡΙΛΗΨΗ. Σκύλος εννέα χρονών, αρσενικός, μιγάς, προσκομίσθηκε με επίσταξη από το δεξιό ρουθούνι, δεξιά επιφορά και αυξημένο εισπνευστικό και εκπνευστικό συριγμό από το ανώτερο αναπνευστικό σύστημα. Οι αρχικές ακτινογραφίες των ρινικών κοιλοτήτων εμφάνισαν αλλοιώσεις τυπικές πρωτογενούς ρινικής νεοπλασίας, ωστόσο, η βιοψία που πραγματοποιήθηκε δεν ήταν διαγνωστική. Ακτινογραφίες που πραγματοποιήθηκαν ένα και δύο μήνες αργότερα, όταν το ζώο δεν εμφάνιζε κλινικά σημεία, εμφάνισαν ακτινογραφικά ευρήματα τυπικά διαβρωτικής ρινίτιδας. Τα κλινικά σημεία επανεμφανίστηκαν τρεις μήνες αργότερα και τα ακτινογραφικά σημεία ήταν και πάλι τυπικά προχωρημένης πρωτογενούς ρινικής νεοπλασίας. Η ιστοπαθολογική εξέταση έδειξε ρινικό αδενοκαρκίνωμα. Η κύρια αιτία αυτής της ασυνήθιστης εναλλαγής των ακτινογραφικών ευρημάτων θεωρείται ότι είναι η για μερικό χρονικό διάστημα εξαφάνιση της ρινικής μάζας, πιθανώς επειδή αποκολλήθηκε και καταπόθηκε από το ζώο.

Λέξεις ευρετηρίασης : σκύλος, ακτινολογία , ρινικές κοιλότητες, νεοπλασία, Ασπεργίλλωση, διαβρωτική ρινίτιδα, αδενοκαρκίνωμα

ΕΙΣΑΓΩΓΗ

Η απλή ακτινογραφία είναι η κύρια διαγνωστική μέθοδος για την αξιολόγηση ζώων με ρινικές παθήσεις. Τα ακτινογραφικά ευρήματα, τα οποία μπορούν να χρησιμοποιηθούν ως βάση για τη διαφοροποίηση της ρινίτιδας από τη ρινική νεοπλασία, έχουν περιγραφεί με λεπτομέρεια (Morgan και συν. 1972, Harvey και συν. 1979, Sullivan και συν. 1986, Sullivan και συν. 1987, Russo και συν. 2000). Η διάγνωση της ρινίτιδας στηρίζεται στην αναγνώριση μο-

*Department of Veterinary Clinical Sciences, The Royal Veterinary College, University of London, Hawkshead Lane, North Mymms, Hertfordshire AL9 7TA, UK.
**Department of Clinical Veterinary Medicine (Dobson), University of Cambridge, Madingley Road, Cambridge CB3 0ES, UK.
Address correspondence and reprint requests to Lamb C.R.

Ημερομηνία υποβολής: 23.01.2003
Ημερομηνία εγκρίσεως: 13.06.2003

Variations in the radiographic appearance of a nasal adenocarcinoma over time

Lamb C.R., Gregory S.P, Brockman D., Mantis P.S.*, Dobson J.**

ABSTRACT. A 9 year old, neutered male, mixed breed dog had epistaxis from the right nostril, right epiphora and marked upper respiratory noise. Initial radiographs revealed lesions typical of primary nasal neoplasia, but the biopsy was non-diagnostic. Subsequent radiographs, obtained one and two months later when the dog did not show any clinical signs, revealed radiographic signs typical of destructive rhinitis. Clinical signs recurred three months later and radiographic signs were again typical of advanced primary nasal neoplasia. Nasal adenocarcinoma was confirmed histopathologically. The principal reason for this unusual sequence of the radiographic findings is considered to be the temporary disappearance of a nasal mass, possibly because it became dislodged and was swallowed.

Keywords: dog, radiology, nasal cavities, neoplasia, Aspergillosis, destructive rhinitis, adenocarcinoma.

INTRODUCTION

Survey radiography is a key modality in the diagnostic work-up of dogs with signs of nasal disease. The radiographic signs that may be used as a basis for distinguishing rhinitis and nasal neoplasia have been described in detail (Morgan et al 1972, Harvey et al 1979, Gibbs et al 1979, Sullivan et al 1986, Sullivan et al 1987, Russo et al 2000). Diagnosis of rhinitis is supported by finding focal or multifocal lesions, localised soft tissue opacities, lucent foci and

*Department of Veterinary Clinical Sciences, The Royal Veterinary College, University of London, Hawkshead Lane, North Mymms, Hertfordshire AL9 7TA, UK.
**Department of Clinical Veterinary Medicine (Dobson), University of Cambridge, Madingley Road, Cambridge CB3 0ES, UK.
Address correspondence and reprint requests to Lamb C.R.

Submission date: 23.01.2003
Approval date: 13.06.2003

νής ή πολλαπλών αλλοιώσεων, τοπικών ακτινοσκιάσεων ακτινολογικής υφής μαλακών μορίων, ακτινοδιαυγών περιοχών και από έλλειψη αλλοιώσεων στους μετωπιαίους κόλπους. Αντίθετα, η νεοπλασία χαρακτηρίζεται από αυξημένη ακτινοσκιερότητα υφής μαλακών μορίων και απώλεια της ευκρίνειας των ρινικών κογχών που παρατηρείται σε μεγάλη έκταση στην ομόπλευρη ρινική κοιλότητα, σημεία προσβολής των οστών που περιβάλλουν τη ρινική κοιλότητα και ακτινοσκιάσεις υφής μαλακών μορίων εντός του ομόπλευρου μετωπιαίου κόλπου. Σε μια πρόσφατη μελέτη, η ρινίτιδα και η ρινική νεοπλασία διαχωρίστηκαν με μεγάλο βαθμό ακρίβειας χρησιμοποιώντας μόνο ακτινογραφικά κριτήρια (Russo και συν. 2000). Στο άρθρο αυτό περιγράφεται περιστατικό ρινικού αδενοκαρκινώματος σε σκύλο που εξελίχτηκε σε διαγνωστικό και θεραπευτικό δίλημμα λόγω της σημαντικής ποικιλομορφίας των ακτινογραφικών ευρημάτων με την πάροδο του χρόνου.

ΠΕΡΙΓΡΑΦΗ ΤΟΥ ΠΕΡΙΣΤΑΤΙΚΟΥ

Σκύλος εννέα χρονών, στειρωμένος, αρσενικός, μιγάς, προσκομίσθηκε για τη διερεύνηση επίσταξης από το δεξιό μυκτήρα. Κατά την κλινική εξέταση διαπιστώθηκε αμφοτερόπλευρο αιμορραγικό ρινικό έκκριμα, δεξιά επιφορά και πολύ αισθητό εσπνευστικό και εκπνευστικό συριγμό από το ανώτερο αναπνευστικό σύστημα. Επιπλέον διαπιστώθηκε κάταγμα του άνω αριστερού γομφίου και το μέσο φύμα του δοντιού είχε εμφυτευθεί στη σκληρή υπερώα. Η γενική εξέταση αίματος έδειξε ώριμη ουδετεροφιλία (27 x 10^9/l), λεμφοπενία (0.3 x 10^9/l), μονοκυττάρωση (2.4 x 10^9/l), ενώ στη βιοχημική εξέταση του ορού βρέθηκε ότι η αλκαλική φωσφατάση ήταν ελαφρά αυξημένη (314 U/l). Η ακτινολογική διερεύνηση που περιλάμβανε πλαγιοπλάγια ακτινογραφήματα του κρανίου, ακτινογραφήματα των ρινικών κοιλοτήτων με τοποθέτηση της κασέτας εντός του στόματος του ζώου και ακτινογραφήματα των μετωπιαίων κόλπων σε κατ' εφαπτομένη προβολή, ανακάλυψε αυξημένη σκίαση σε όλη τη δεξιά ρινική κοιλότητα και το συστοιχο μετωπιαίο κόλπο, απώλεια της χαρακτηριστικής δομής των ρινικών κογχών στο μεσσαίο τριτημόριο της δεξιάς ρινικής κοιλότητας και πιθανή μετατόπιση των ανατομικών μορίων της μέσης γραμμής προς τα αριστερά (Εικόνα 1Α). Τα ευρήματα αυτά θεωρήθηκαν ως συμβατά με πρωτογενή ρινική νεοπλασία. Η παρουσία ρινικής μάζας επιβεβαιώθηκε ενδοσκοπικά και έγινε λήψη υλικού για ιστολογική εξέταση. Έγινε βίαια έκπλυση της δεξιάς ρινικής κοιλότητας με φυσιολογικό ορό σε οπισθιοπρόσθια κατεύθυνση. Τα ιστολογικά ευρήματα ήταν χαρακτηριστικά οιδήματος, αιμορραγίας και λεμφοκυτταρικής-πλασμοκυτταρικής διήθησης του ρινικού βλεννογόνου. Αλλοιώσεις συμβατές με νεοπλασία δεν αναγνωρίστηκαν ούτε στο ρινικό ιστό ούτε στην αναρρόφηση υλικού από το δεξιό υπογνάθιο λεμφογάγγλιο.

Με βάση τα ακτινογραφικά ευρήματα, η ρινική νεοπλασία θεωρήθηκε ως η πιο πιθανή διάγνωση. Δεν χορηγήθηκε θεραπεία, αλλά το ζώο προγραμματιστηκε για επανάληψη της ρινικής βιοψίας και για έναρξη ακτινοθε-

a lack of frontal sinus involvement. In contrast, neoplasia is associated with soft tissue opacities and loss of turbinate detail, affecting the majority of the ipsilateral nasal cavity, signs of invasion of the bones surrounding the nasal cavity, and soft tissue/fluid opacities within the ipsilateral frontal sinus. In a recent study, rhinitis and nasal neoplasia were distinguished with a high degree of accuracy using these radiographic criteria alone (Russo et al 2000). Here we describe a nasal adenocarcinoma in a dog that resulted in a diagnostic and therapeutic dilemma because of significant variations in its radiographic appearance over time.

CASE REPORT

A 9 year old, neutered male, mixed breed dog was referred for investigation of epistaxis from the right nostril. Clinical signs included blood-stained discharge from both nostrils, right epiphora and marked upper respiratory noise. The left maxillary first molar was fractured and the medial cusp was embedded in the hard palate. There was a mature neutrophilia (27 x 10^9/l), lymphopenia (0.3 x 10^9/l), and monocytosis (2.4 x 10^9/l); serum alkaline phosphatase was slightly increased (314 U/l). Radiographs of the skull, including lateral projection of the skull, dorsoventral (intra-oral) and rostrocaudal skyline projections, showed a generalised increase in opacity, affecting the entire right nasal cavity and ipsilateral frontal sinus, lack of turbinates in the mid-portion of the right nasal cavity and possible displacement of midline structures to the left (Figure 1A). These signs were interpreted as compatible with primary nasal neoplasia. Presence of a nasal mass was confirmed endoscopically and grab biopsies were obtained. The right nasal cavity was flushed forcibly with saline in a retrograde direction. Biopsies had histologic signs of oedema, haemorrhage and lymphocytic-plasmacytic infiltration of the nasal mucosa. No evidence of neoplasia was identified either in nasal tissue or in fine needle aspirates from the right submandibular lymph node.

On the basis of the radiographic signs, nasal neoplasia was considered the most likely diagnosis. No treatment was given, but the dog was scheduled for repeated nasal biopsy and radiation therapy to start one month later. When re-examined immediately prior to radiation therapy, the dog's clinical signs had resolved. There was normal flow of air through both nostrils. Skull radiographs showed a markedly different appearance to that observed initially: there was a focal well-defined lucent area in the mid-right nasal cavity with adjacent localised soft tissue opacity (Figure 1B). The remainder of the nasal cavity and both frontal sinuses appeared well aerated. These radiographic signs were considered compatible with destructive rhinitis. Endoscopy revealed no sign of a nasal mass or abnormal mucosa and no further biopsies were taken. Radiation therapy was not performed.

At re-examination one month later, there was no sign of nasal discharge, epistaxis or rhinarial depigmentation. Radiography and endoscopy showed no signs of further

Εικόνα 1Α. *Αρχική ραχιαιοκοιλιακή (ενδοστοματική) ακτινογραφία στην οποία είναι εμφανής μια γενικευμένη αυξημένη ακτινοσκιερότητα εντός της δεξιάς ρινικής κοιλότητας, απουσία λεπτομέρειας των ρινικών κογχών στο μέσο της δεξιάς ρινικής κοιλότητας και πιθανή μετατόπιση των μέσων ανατομικών μορφωμάτων προς τα αριστερά (βέλος). Ο αριστερός πρώτος τομέας δεν είναι ορατός. Τμήμα του καταγματικού αριστερού γομφίου είναι επίσης ορατό (*).*

Figure 1A. *Initial dorsoventral (intra-oral) radiograph in which there is a generalised increase in opacity, affecting the right nasal cavity, lack of turbinate detail in the mid-portion of the right nasal cavity and possible displacement of midline structures to the left (arrow). The left first incisor is absent. A fragment of the fractured left molar tooth is also visible (*).*

Εικόνα 1Β. *Δεύτερη ακτινογραφία (ένα μήνα μετά από την εικόνα 1Α). Υπάρχει μία τοπική ακτινοδιαυγής περιοχή με ευκρινή όρια (*) στο μέσο της δεξιάς ρινικής κοιλότητας με τοπική ακτινοσκιερότητα στο πλάγιο άκρο της. Διαπιστώνεται επίσης μετατόπιση των μέσων ανατομικών μορφωμάτων προς τα αριστερά.*

Figure 1B. *Second radiograph (one month after figure 1A). There is a focal well-defined lucent area (*) in the mid-right nasal cavity with a localised soft tissue opacity on its lateral aspect. Displacement of the midline structures towards the left is also visible.*

ραπείας σε χρονικό διάστημα ενός μηνός. Όταν το ζώο επανεξετάστηκε πριν από την έναρξη της ακτινοθεραπείας, τα κλινικα ευρήματα είχαν εξαφανιστεί. Υπήρχε φυσιολογική ροή αέρα και από τις δύο ρινικές κοιλότητες. Οι ακτινογραφίες του κρανίου έδειξαν σημαντικά διαφορετικά ευρήματα σε σύγκριση με την αρχική ακτινολογική εξέταση. Διαπιστώθηκε ακτινοδιαυγής με σαφή όρια περιοχή στη μέση της δεξιάς ρινικής κοιλότητας με εντοπισμένη γειτονική ακτινοσκιερή περιοχή, ενώ εξακολουθούσε να είναι ορατή η μετατόπιση του ρινικού διαφράγματος προς τα αριστερά (Εικόνα 1Β). Άλλα παθολογικά ευρήματα δεν διαπιστώθηκαν. Τα παραπάνω ακτινογραφικά ευρήματα θεωρήθηκαν τυπικότερα διαβρωτικής ρινίτιδας. Στη ρινοσκόπηση δεν εντοπίστηκε ρινική μάζα ή μη φυσιολογικός βλεννογόνος και δεν πραγματοποιήθη-

changes. The remains of the fractured molar were removed and the dog was treated speculatively for aspergillosis with an infusion of clotrimazole; however, the results of nasal cultures and serology for *Aspergillus* spp. were negative.

Three months later (five months after referral), the dog had another bout of bilateral hemorrhagic nasal discharge, sneezing, coughing and right epiphora. There was lack of airflow through the right nostril. There was evidence of pain on palpation of the muzzle. Additional skull radiographs showed again a markedly different appearance to that observed previously. There was a generalised increase in opacity, affecting the entire right nasal cavity and ipsilateral frontal sinus, lack of turbinate detail in the mid-portion of the right nasal cavity, evidence of destruction of the right maxilla and vomer. Localised increased opacity adjacent to the vomer was interpreted as evidence of extension of the lesion to the left (Figure 1C). These signs were interpreted as compatible with advanced primary nasal neoplasia. Pre-

καν άλλες βιοψίες. Η ακτινοθεραπεία δεν πραγματοποιήθηκε.

Ένα μήνα αργότερα, κατά την επανεξέταση του ζώου, δεν παρατηρήθηκαν κλινικά ευρήματα ρινικού εκκρίματος, επίσταξης ή αποχρωματισμού του ακρορινίου. Οι ακτινογραφίες και η ρινοσκόπηση δεν έδειξαν περαιτέρω αλλαγές. Τα υπολείμματα του καταγματικού γομφίου αφαιρέθηκαν και στο ζώο έγινε θεραπεία για ασπεργίλλωση με έγχυση κλοτριμαζόλης. Παρ' όλο που τα αποτελέσματα των καλλιεργιών από ρινικό ιστό ήταν αρνητικά για Aspergillus spp και η ορολογική εξέταση για Aspergillus spp ήταν επίσης αρνητική.

Τρεις μήνες αργότερα (πέντε μήνες μετά την παραπομπή του περιστατικού), το ζώο εμφάνισε κρίση αμφοτερόπλευρου αιμορραγικού ρινικού εκκρίματος, πταρμούς, βήχα και δεξιά επιφορά. Δεν παρατηρήθηκε ροή αέρα από την δεξιά ρινική κοιλότητα. Η ψηλάφηση του προσωπικού κρανίου ήταν επώδυνη. Επιπρόσθετες ακτινογραφίες του κρανίου έδειξαν σημαντικά διαφορετική εικόνα σε σύγκριση με αυτήν που παρατηρήθηκε στην ακριβώς προηγούμενη εξέταση. Υπήρχε γενικευμένη σκίαση της δεξιάς ρινικής κοιλότητας και του σύστοιχου μετωπιαίου κόλπου και απώλεια ευκρίνειας των ρινικών κογχών στο μέσο τμήμα της δεξιάς ρινικής κοιλότητας, σημεία ενδεικτικά καταστροφής της δεξιάς γνάθου και της ύνεως. Εντοπισμένη αυξημένη σκίαση πλευρικά της ύνεως ερμηνεύτηκε ως ένδειξη επέκτασης της αλλοίωσης προς τα αριστερά (Εικόνα 1Γ). Τα ευρήματα αυτά θεωρήθηκαν συμβατά με παρουσία πρωτογενούς ρινικής νεοπλασίας. Η παρουσία ρινικής μάζας που επεκτεινόταν στο δεξιο μετωπιαίο κόλπο επιβεβαιώθηκε χειρουργικά. Τα αποτελέσματα της βιοψίας ήταν συμβατά με ρινικό αδενοκαρκίνωμα. Το ζώο προγραμματίστηκε για ακτινοθεραπεία.

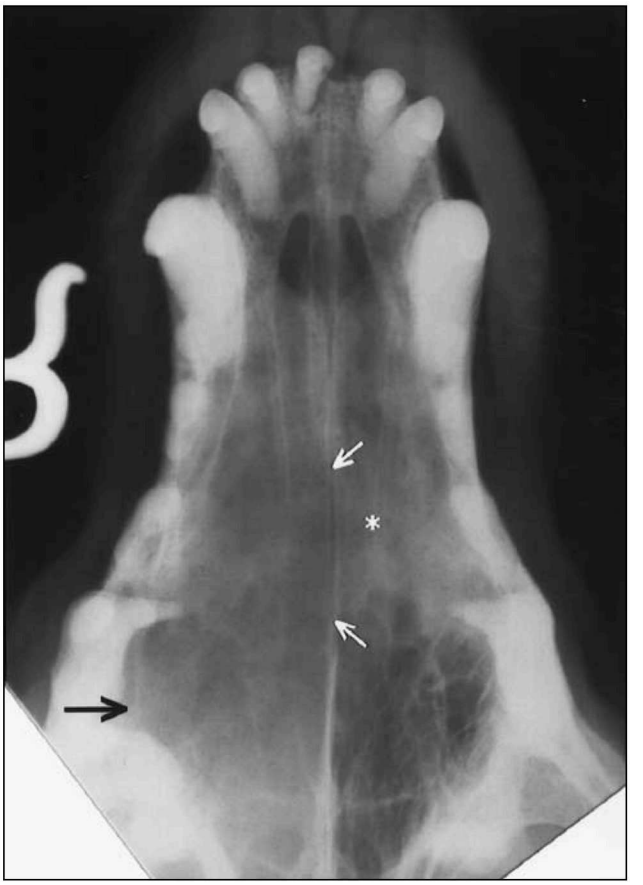

Εικόνα 1Γ. *Τρίτη ακτινογραφία (πέντε μήνες μετά την εικόνα 1Α). Υπάρχει μια γενικευμένη ακτινοσκιερότητα στη δεξιά ρινική κοιλότητα, απουσία λεπτομερούς απεικόνισης των ρινικών κογχών στο μέσο της δεξιάς ρινικής κοιλότητας, ενδείξεις διάβρωσης του ρινικού οστού (μαύρο βέλος) και της ύνεως (ανάμεσα στα λευκά βέλη) και ενδείξεις επέκτασης της αλλοίωσης προς τα αριστερά (*).*

Figure 1C. *Third radiograph (five months after figure 1A). There is a generalised increase in opacity, affecting the right nasal cavity, lack of turbinate detail in the mid-portion of the right nasal cavity, evidence of destruction of the right maxilla (black arrow) and vomer (between white arrows) and evidence of extension of the lesion to the left (*).*

ΣΥΖΗΤΗΣΗ

Σε ζώα στα οποία τα αποτελέσματα της ρινικής βιοψίας δεν είναι διαγνωστικά, η υποθετική διάγνωση και αρχική θεραπεία της ρινικής νόσου πιθανόν να βασίζεται στα ακτινογραφικά ευρήματα. Σύμφωνα με την εμπειρία των συγγραφέων, η ρινίτιδα και η ρινική νεοπλασία στους σκύλους μπορεί να διαφοροποιηθεί με ικανοποιητική ακρίβεια με βάση τα ακτινογραφικά ευρήματα (Russo και συν. 2000). Η ακολουθία των γεγονότων που παρατηρήθηκε στο περιστατικό αυτό είναι ασυνήθηστη επειδή τα ακτινογραφικά ευρήματα μεταβάλλονταν με την πάροδο του χρόνου από ευρήματα συμβατά με πρωτογενή ρινική νεοπλασία σε ευρήματα συμβατά με διαβρωτική ρινίτιδα και πάλι σε ευρήματα συμβατά με προχωρημένη πρωτογενή ρινική νεοπλασία. Ο κύριος λόγος για αυτή τη μη αναμενόμενη ακολουθία των γεγονότων εμφανίζεται να είναι η προσωρινή εξαφάνιση της δεξιάς ρινικής μάζας, η οποία άφησε κενό χώρο μέσα στη ρινική κοιλότητα. Η ρινική μάζα ήταν ορατή ενδοσκοπικά κατά την πρώτη διερεύνηση του περιστατικού, αλλά δεν ήταν ορατή κατά την επαναληπτική ενδοσκοπική εξέταση ένα μήνα αργότερα. Η πιο πιθανή εξήγηση είναι ότι η μάζα αποκολλήθηκε, ίσως μετά από την

sence of a nasal mass, extending into the right frontal sinus was confirmed surgically. Biopsy results were compatible with nasal adenocarcinoma. The dog was re-scheduled for radiation therapy.

DISCUSSION

In animals in which the results of nasal biopsies are non-specific, presumptive diagnosis and initial therapy of nasal disease may be based on the radiographic findings. In the authors' experience, rhinitis and nasal neoplasia in dogs may be distinguished with a satisfactory degree of accuracy, using radiographic criteria alone (Russo et al 2000). The sequence of events that occurred in the present case ap-

παλίνδρομη έκπλυση της ρινικής κοιλότητας κατά την αρχική διερεύνηση και στη συνέχεια καταπόθηκε από το ζώο. Αναφέρεται ότι σχετικά μεγάλα τεμάχια ρινικών νεοπλασιών μπορεί να αποκολληθούν μετά από έντονη παλίνδρομη έκπλυση, με αποτέλεσμα την πρόσκαιρη βελτίωση ή εξαφάνιση των κλινικων ευρημάτων (Withrow 1977, Davies 1994). Η ξαφνική υποχώρηση της νεοπλασίας θεωρείται λιγότερο πιθανή στη δική μας περίπτωση.

Είναι πιθανό ότι η χρήση εναλλαχτικών μεθόδων απεικόνισης θα είχε οδηγήσει σε πιο γρήγορη διάγνωση του περιστατικού αυτού. Η απεικόνιση μαγνητικού συντονισμού ήταν διαθέσιμη και θα χρησιμοποιούνταν κατά την τρίτη εξέταση, αλλά δεν πραγματοποιήθηκε λόγω της έλλειψης κλινικών ευρημάτων και επειδή η υποθετική διάγνωση κατά την εξέταση αυτή ήταν Ασπεργίλλωση. Η υπολογιστική τομογραφία αναφέρεται ότι έχει χρησιμοποιηθεί περισότερο απο την απεικόνιση μαγνητικού συντονισμού για τη διερεύνηση ρινικών αλλοιώσεων στο σκύλο (Thrall και συν. 1989, Park και συν. 1992, Codner και συν. 1993, Saunders και συν. 2002). Σε σκύλους με ρινική νεοπλασία, η υπολογιστική τομογραφία επιτρέπει την καλύτερη απεικόνιση της επέκτασης της νεοπλασίας στα γειτονικά οστά, στην ετερόπλευρη ρινική κοιλότητα ή στους παραρρινικούς κόλπους σε σύγκριση με την απλή ακτινογραφία (Thrall και συν 1989, Park και συν 1992, Codner και συν 1993). Σκύλοι με ρινική ασπεργίλλωση έχουν συνήθως ως ευρήματα κατά την απεικονιστική τομογραφία καταστροφή των ρινικών κογχών, πάχυνση του ρινικού βλεννογόνου και πάχυνση των οστών που γειτονεύουν με την προσβεβλημένη ρινική κοιλότητα ή κόλπο (Saunders και συν 2002). Η χρήση της υπολογιστικής τομογραφίας στο συγκεκριμένο περιστατικό θα είχε επιτρέψει πιο λεπτομερή εξέταση της ρινικής κοιλότητας και είναι πιθανό ότι θα είχε ως αποτέλεσμα την ανίχνευση επιπλέον σημείων που θα υποδείκνυαν ότι η αλλοίωση ήταν κακοήθης νεοπλασία. Παράλληλα, η απόφαση να ξεκινήσει η ακτινοθεραπεία συνήθως εξαρτάται από την ιστολογική διάγνωση, και συνεπώς η δυσκολία λήψης κατάλληλης βιοψίας μπορεί να θεωρηθεί κυριότερο πρόβλημα στην περίπτωση αυτή από ό,τι η έλλειψη εναλλακτικής μεθόδου απεικόνισης. Η κατευθυνόμενη βιοψία μέσω υπολογιστικής τομογραφίας (Tidwell και Johnson 1994) πιθανόν να αποτελεί πιο χρήσιμη εξέταση, που δεν εφαρμόστηκε όμως στο δικό μας περιστατικό.

Στο περιστατικό αυτό, η υπομονή και ανεκτικότητα του ιδιοκτήτη του ζώου δοκιμάστηκε σημαντικά από την αρχική υποθετική διάγνωση ρινικής νεοπλασίας που ακολουθήθηκε από παροδική υποχώρηση των κλινικών συμπτωμάτων, την απόφαση αναβολής της ακτινοθεραπείας, την αβεβαιότητα σχετικά με την καλύτερη θεραπευτική μέθοδο και την τελική επιβεβαίωση της υποθετικής διάγνωσης. Από την πλευρα του ζώου, η ανάγκη επανάληψης της διερεύνησης αποτελεί πιθανά το λιγότερο ικανοποιητικό σημείο αυτού του περιστατικού. Η καθυστέρηση στην έναρξη της ορθής θεραπείας είναι επίσης ένα πιθανά σημαντικό σημείο, διότι όταν η νεοπλασία υποτροπίασε, ή-

pears to be very unusual, because the radiographic signs changed over time from being typical of primary nasal neoplasia to typical of destructive rhinitis and back again to typical of advanced primary nasal neoplasia. The sequence of events observed in this case was unusual, because of the temporary disappearance of the right nasal mass, which left an empty space in the nasal cavity. A nasal mass was clearly visualised endoscopically at the first investigation, but was absent at the repeated endoscopy one month later. The most plausible explanation for this occurrence is that the nasal mass became dislodged, possibly as a result of retrograde flushing with saline during the initial investigation, and was subsequently swallowed by the dog. It has been reported that relatively large pieces of nasal tumours can be dislodged by forcible retrograde flushing, resulting in temporary remission of clinical signs (Withrow 1977, Davies 1994). Spontaneous tumour regression is considered less likely in this instance.

It is possible that use of alternative imaging would have resulted in earlier diagnosis in this case. Magnetic resonance imaging (MRI) was available and was considered at the time of the third examination, but was not done then, because of the lack of clinical signs and because the working diagnosis at that stage was nasal aspergillosis. Computed x-ray tomography (CT) appears to have been used more than MRI for investigation of nasal conditions in the dog (Thrall et al 1989, Park et al 1992, Codner et al 1993, Saunders et al 2002). In dogs with nasal neoplasia, CT provides greater resolution of tumour extension into adjacent bones, contralateral nasal cavity or paranasal sinuses than survey radiography (Thrall et al 1989, Park et al 1992, Codner et al 1993). Dogs with nasal aspergillosis usually have signs on CT of turbinate destruction, thickening of the nasal mucosa and thickening of the bones around the affected cavity or sinus (Saunders et al 2002). Use of CT in the present case would have enabled a more detailed examination of the nasal cavity and it seems likely that this would have resulted in the detection of additional signs that the nasal lesion was aggressive and, therefore, most likely to be neoplastic. On the other hand, the decision to start radiation therapy is usually dependent on a histologic diagnosis, hence the difficulty in obtaining a suitable biopsy may be considered a more fundamental problem in this case than the lack of alternative imaging. CT-guided biopsy (Tidwell and Johnson 1994) may represent the most potentially useful test not done in our case.

In this case, the owner's patience and understanding were severely taxed by the initial presumptive diagnosis of nasal neoplasia, followed by temporary resolution of clinical signs, the decision to postpone radiation therapy, uncertainty about the optimal therapeutic approach and the eventual confirmation of tumour. From the point of view of the dog, the need for repeated investigation is probably the most unsatisfactory aspect of this case. The delay in starting definitive treatment may also be relevant, because when the tumour recurred, it appeared more extensive than

ταν πιο εκτεταμένη από ό,τι αρχικά. Διάφορα ακτινογραφικά χαρακτηριστικά ρινικών νεοπλασιών μεταξύ των οποίων η εξαπλωση στην ετερόπλευρη ρινική κοιλότητα και η διάβρωση της άνω γνάθου και της ύνεως έχουν συσχετιστεί με χειρότερη πρόγνωση (Morris και συν 1996). Επίσης, η όλο και μεγαλύτερη ηλικία των σκύλων που υποβάλλονται σε ακτινοθεραπεία για την αντιμετώπιση ρινικής νεοπλασίας είναι ένας από τους παράγοντες που μπορεί να επηρεάσουν αρνητικά την επιβίωση (Henry και συν. 1998, LaDue και συν. 1999). Υπαρχουν αντικρουόμενες απόψεις ότι η μείωση της νεοπλαστικής μάζας χειρουργικά πριν από την ακτινοθεραπεία επηρεάζει το χρόνο επιβίωσης. (Morris και συν. 1994, LaDue και συν. 1999, Northrup και συν. 2001). Στην περίπτωσή μας η μείωση της νεοπλασματικής μάζας φαίνεται να πραγματοποιήθηκε απο το ίδιο το ζώο. ❑

originally. Various radiologic features of nasal neoplasms, including spread to the contralateral nasal cavity and erosion of the maxilla or vomer, have been associated with a poorer prognosis (Morris et al 1996). Also, increasing patient age is one of several factors that may adversely affect survival in dogs, having external beam radiation for primary nasal neoplasia (Henry et al 1998, LaDue et al 1999). There is conflicting evidence about whether debulking the tumour prior to radiation therapy, which this dog appears to have done itself, affects survival (Morris et al 1994, LaDue et al 1999, Northrup et al 2001). ❑

ΒΙΒΛΙΟΓΡΑΦΙΑ - REFERENCES

Codner, E.C., Lurus, A.G., Miller, J.B., Gavin, P.R., Gallina, A. & Barbee, D.D. (1993) Comparison of computed tomography with radiography as a noninvasive diagnostic technique for chronic nasal disease in dogs. Journal of the American Veterinary Medical Association 202, 1106-1110.

Davies, J.V. (1994) Nasal flush biopsy: a preliminary report. Veterinary International no.3, 11-17.

Gibbs, C., Lane, J.G. & Denny, H.R. (1979) Radiological features of intra-nasal lesions in the dog: a review of 100 cases. Journal of Small Animal Practice 20, 515-535.

Harvey, C.E., Biery, D.N., Morello, J. & O'Brien, J.A. (1979) Chronic nasal disease in the dog: its radiographic diagnosis. Veterinary Radiology 20, 91-98.

Henry, C.J., Brewer, W.G., Tyler, J.W., and others. (1998) Survival in dogs with nasal adenocarcinoma: 64 cases (1981-1995). Journal of Veterinary Internal Medicine 12, 436-439.

LaDue, T.A., Dodge, R., Page, R.L., Price, G.S., Hauck, M.L. & Thrall, D.E. (1999) Factors affecting survival after radiotherapy of nasal tumors in 130 dogs. Veterinary Radiology & Ultrasound 40, 312-317.

Morgan, J.P., Suter, P.F., O'Brien, T.R. & Park, R.D. (1972) Tumors in the nasal cavity of the dog: a radiographic study. Journal of the American Veterinary Radiology Society 13, 18-26.

Morris, J.S., Dunn, K.J., Dobson, J.M. & White, R.A.S. (1994) The effect of radiotherapy alone compared to surgery and radiotherapy on survival of dogs with nasal tumours. Journal of Small Animal Practice 35, 567-573.

Morris, J.S., Dunn, K.J., Dobson, J.M. & White, R.A.S. (1996) Radiological assessment of severity of canine nasal tumours and relationship with survival. Journal of Small Animal Practice 37, 1-6.

Northrup NC, Etue SM, Ruslander DM, Rassnic KM, Hutto DL, Bengston A, Rand W, Moore AS. (2001) Retrospective study of orthovoltage radiation therapy for nasal tumors in 42 dogs. Journal of Veterinary Internal Medicine 15, 183-189.

Park, R.D., Beck, E.R. & LeCouteur, R.A. (1992) Comparison of computed tomography and radiography for detecting changes induced by malignant nasal neoplasia in dogs. Journal of the American Veterinary Medical Association 201, 1720-1724.

Russo, M., Lamb, C.R. & Jakovljevic, S. (2000) Distinguishing canine nasal neoplasia and rhinitis by radiography. Veterinary Radiology & Ultrasound 41, 118-124.

Saunders JH, Zonderland JL, Clercx C, Gielen, I., Snaps, F.R., Sullivan, M., van Bree, H. & Dondelinger, R.F. (2002) Computed tomographic findings in 35 dogs with nasal aspergillosis. Veterinary Radiology & Ultrasound 43, 5-9.

Sullivan, M., Lee, R., Jakovljevic, S. & Sharp, N.J.H. (1986) The radiological features of aspergillosis of the nasal cavity and frontal sinuses in the dog. Journal of Small Animal Practice 27, 167-180.

Sullivan, M., Lee, R. & Skae, C.A. (1987) The radiological features of sixty cases of intra-nasal neoplasia in the dog. Journal of Small Animal Practice 28, 575-586.

Thrall, D.E., Robertson, I.D., McLeod, D.A., Heidner, G.L., Hoopes, P.J. & Page, R.L. (1989) A comparison of radiographic and computed tomographic findings in 31 dogs with malignant nasal cavity tumors. Veterinary Radiology 30, 59-66.

Tidwell, A.S. & Johnson, K.L. (1994) Computed tomography-guided percutaneous biopsy in the dog and cat: description of technique and preliminary evaluation in 14 patients. Veterinary Radiology & Ultrasound 35, 445-456.

Withrow, S.J. (1977) Diagnostic and therapeutic nasal flush in small animals. Journal of the American Animal Hospital Association 13, 704-707.