ePublishing

Journal of the Hellenic Veterinary Medical Society

Vol 53, No 4 (2002)



A case of Trixacarus caviae mange in a guinea pig (Caviaporcellus)

M. PERRAKI (Μ. ΠΕΡΡΑΚΗ), M. SARIDOMICHELAKIS (Μ. ΣΑΡΙΔΟΜΙΧΕΛΑΚΗΣ), C. KOUTINAS (Χ. ΚΟΥΤΙΝΑΣ), A. KOUTINAS (Α. ΚΟΥΤΙΝΑΣ), M. PAPAZACHARIADOU (Μ. ΠΑΠΑΖΑΧΑΡΙΑΔΟΥ)

doi: 10.12681/jhvms.15393

Copyright © 2018, M PERRAKI, M SARIDOMICHELAKIS, C KOUTINAS, A KOUTINAS, M PAPAZACHARIADOU

This work is licensed under a Creative Commons Attribution-NonCommercial 4.0.

To cite this article:

PERRAKI (Μ. ΠΕΡΡΑΚΗ) M., SARIDOMICHELAKIS (Μ. ΣΑΡΙΔΟΜΙΧΕΛΑΚΗΣ) M., KOUTINAS (Χ. ΚΟΥΤΙΝΑΣ) C., KOUTINAS (Α. ΚΟΥΤΙΝΑΣ) A., & PAPAZACHARIADOU (Μ. ΠΑΠΑΖΑΧΑΡΙΑΔΟΥ) M. (2018). A case of Trixacarus caviae mange in a guinea pig (Caviaporcellus). *Journal of the Hellenic Veterinary Medical Society*, *53*(4), 352–357. https://doi.org/10.12681/jhvms.15393

https://epublishing.ekt.gr | **e-Publisher:** EKT | **Downloaded at:** 25/01/2026 20:48:26

ΠΕΡΙΟΔΙΚΟ ΤΗΣ ΕΛΛΗΝΙΚΗΣ ΚΤΗΝΙΑΤΡΙΚΗΣ ΕΤΑΙΡΕΙΑΣ 2002, 53(4): 352-357
JOURNAL OF THE HELLENIC VETERINARY MEDICAL SOCIETY 2002, 53(4): 352-357

Ενδιαφέρουσα περίπτωση
Interesting case report

Περιστατικό ψώρας από *Trixacarus caviae* σε ινδικό χοιρίδιο (*Cavia porcellus*)

Μ. Περράκη[1], Μ. Σαριδομιχελάκης[1], Χ. Κουτίνας[1], Α. Κουτίνας[1], Μ. Παπαζαχαριάδου[2]

ΠΕΡΙΛΗΨΗ. Ένα αρσενικό ινδικό χοιρίδιο, περουβιανής φυλής και ηλικίας 1,5 χρόνων προσκομίστηκε στην Κλινική Παθολογίας των Ζώων Συντροφιάς, επειδή τους τελευταίους δυο μήνες παρουσίαζε έντονα κνησμώδεις δερματικές αλλοιώσεις. Στην κλινική εξέταση παρατηρήθηκε υποτρίχωση, ερύθημα, υπερχρωμία, εφελκίδες, φολίδες, έλκη και βλατίδες κυρίως στην άνω επιφάνεια του κορμού του σώματος και την κάτω κοιλιακή χώρα, καθώς και κρίσεις που χαρακτηρίζονταν από κραυγές, κυκλικές κινήσεις και κινήσεις βυτίου, όταν επιχειρούνταν διάφοροι διαγνωστικοί χειρισμοί πάνω στο ζώο. Κνησμώδεις δερματικές αλλοιώσεις παρουσίαζε και η ιδιοκτήτρια του ζώου. Η διάγνωση στηρίχθηκε στη διαπίστωση και ταυτοποίηση του ακάρεως *Trixacarus caviae* στα επιφανειακά ξέσματα από το δέρμα. Η υποδόρια χορήγηση ιβερμεκτίνης, τρεις φορές σε εβδομαδιαία διαστήματα, είχε ως αποτέλεσμα την εξαφάνιση του κνησμού και των δερματικών αλλοιώσεων σε διάστημα 6 εβδομάδων.

Λέξεις ευρετηρίασης: ινδικό χοιρίδιο, ψώρα, *Trixacarus caviae*, ιβερμεκτίνη.

ΕΙΣΑΓΩΓΗ

Οι διάφορες δερματοπάθειες, και ιδιαίτερα αυτές που οφείλονται στα διάφορα εξωπαράσιτα, είναι το συχνότερο αίτιο προσκόμισης των ινδικών χοιριδίων (*Cavia porcellus*) για εξέταση (Bourdeau 2000). Η ψώρα από τον *Trixacarus caviae* είναι όχι μόνο η κυριότερη εξωπαρασίτωση αλλά και το συχνότερο αίτιο κνησμού στα τρωκτικά αυτά (Shipstone 1997, Scott και συν 2001). Λιγότερο συχνά εξωπαράσιτα, που όμως προκαλούν εξίσου έντονο κνησμό, είναι το άκαρι *Chirodiscoides caviae* και οι μαλλοφάγες φθείρες *Gliricola porcelli, Gyropus ovalis* και *Trimenopon hispidum*. Άλλες κνησμώδεις παρασιτώσεις

[1] Κλινική Παθολογίας Ζώων Συντροφιάς, Τμήμα Κτηνιατρικής, Α.Π.Θ.
[2] Εργαστήριο Παρασιτολογίας και Παρασιτικών Νοσημάτων, Τμήμα Κτηνιατρικής, Α.Π.Θ.

Ημερομηνία υποβολής: 17.06.2002
Ημερομηνία εγκρίσεως: 26.08.2002

A case of *Trixacarus caviae* mange in a guinea pig (*Cavia porcellus*)

Perraki M.[1], Saridomichelakis M.[1], Koutinas C.[1], Koutinas A.[1], Papazahariadou M.[2]

ABSTRACT. A male, peruvian, 1.5-years old, guinea pig (*Cavia porcellus*) was admitted to the Clinic of Companion Animal Medicine with a history of intensively pruritic skin lesions lasting for the past two months. Physical examination disclosed hypotrichosis, erythema, hyperpigmentation, scales, crusts, ulcers and papules in a focal to diffuse pattern on both the dorsal and ventral aspects of the body trunk. Whenever the handling of the animal was attempted, it started vocalizing, cycling and rolling in a frenzy manner. Pruritic papules were also observed on some parts of the glabrous skin of the owner. The diagnosis of *Trixacarus caviae* mange was based on the observation of the parasite in superficial skin scrapings. The subcutaneous administration of three weekly ivermectin injections, at the dose of 0.4 mg/Kg BW, resulted in the disappearance of the lesions and pruritus within a six-week period.

Key words: guinea pig, mange, *Trixacarus caviae*, ivermectin.

INTRODUCTION

Skin diseases, especially those which are caused by ectoparasites, are reportedly the most common reason for seeking veterinary advice in guinea pigs (*Cavia porcellus*) (Bourdeau 2000). *Trixacarus caviae* mange is both the most common ectoparasitic skin disease and source of pruritus in these rodents (Scott et al 2001, Shipstone 1997). Other ectoparasites that may cause intense pruritus include the mite *Chirodiscoides caviae* and the biting lice *Gliricola porceli, Gyropus ovalis* and *Trimenopon hispidum*. The equally pruritic skin diseases that are associated with *Sacroptes scabiei, Notoedres muris, Myocoptes musculinum*,

[1] Clinic of Companion Animal Medicine, School of Veterinary Medicine, A.U.T.
[2] Laboratory of Parasitology and Parasitic Diseases, School of Veterinary Medicine, A.U.T.

Submission date: 17.06.2002
Approval date: 26.08.2002

που οφείλονται στα είδη *Sarcoptes scabiei, Notoedres muris, Myocoptes musculinum, Pelodera strongyloides, Cheyletiella parasitovorax, Demodex caviae* και *Ctenocephalides felis* είναι αρκετά σπανιότερες (Bourdeau 2000, Scott και συν 2001).

Στην εργασία αυτή περιγράφεται, για πρώτη φορά στην ελληνική βιβλιογραφία, η κλινική εικόνα, η διάγνωση και η θεραπευτική αντιμετώπιση ενός ινδικού χοιριδίου με ψώρα από *T. caviae*.

ΠΑΡΟΥΣΙΑΣΗ ΠΕΡΙΣΤΑΤΙΚΟΥ

Στην Κλινική Παθολογίας των Ζώων Συντροφιάς, του Τμήματος Κτηνιατρικής, του Α.Π.Θ. προσκομίστηκε αρσενικό ινδικό χοιρίδιο, περουβιανής φυλής, ηλικίας 1,5 χρόνου και σωματικού βάρους 750 γραμμαρίων, επειδή παρουσίαζε δερματικές αλλοιώσεις που συνοδεύονταν από έντονο κνησμό. Το ζώο τρεφόταν με ειδική τροφή για ινδικά χοιρίδια, λαχανικά και φρούτα και ζούσε μέσα στο σπίτι χωρίς να έρχεται σε επαφή με άλλα ζώα.

Σύμφωνα με το ιστορικό, το ινδικό χοιρίδιο, λίγο μετά την απόκτησή του από τον ιδιοκτήτη και σε ηλικία ενός περίπου μήνα, είχε εμφανίσει κνησμώδεις δερματικές αλλοιώσεις, παρόμοιες με αυτές για τις οποίες προσκομίστηκε. Όταν επιχειρήθηκαν λουτρά με διάλυμα χλωρεξιδίνης η κλινική του εικόνα παρουσίασε σαφή βελτίωση. Οι δερματικές αλλοιώσεις και ο κνησμός επανεμφανίστηκαν δύο περίπου μήνες πριν από την προσκόμισή του στην Κλινική. Τα λουτρά με διάλυμα ιωδιούχου ποβιδόνης (Betadine® solution) και η τοπική εφαρμογή αντιβακτηριδιακών ουσιών με τη μορφή σκόνης για ένα μήνα, δεν έδωσαν κανένα αποτέλεσμα. Επιπλέον, τις τελευταίες τρεις εβδομάδες η ιδιοκτήτρια του ζώου άρχισε να παρουσιάζει κνησμό και βλατίδες στην πλάτη και το αριστερό αντιβράχιο.

Κατά την κλινική εξέταση διαπιστώθηκαν υποτρίχωση, υπερχρωμία, φολίδες και εφελκίδες στην άνω επιφάνεια του κορμού του σώματος του ζώου. Επιπλέον, στην περιοχή του ακρωμίου και της ωμοπλάτης, υπήρχε εστία αλωπεκίας με εξελκώσεις και αιμορραγικές εφελκίδες και στην κάτω κοιλιακή χώρα διάχυτο ερύθημα και βλατίδες (Εικόνα 1). Κατά τη διάρκεια της κλινικής εξέτασης, το ινδικό χοιρίδιο παρουσίαζε κρίσεις με κραυγές, κυκλικές κινήσεις και κινήσεις βυτίου, που είχαν διάρκεια ενός περίπου λεπτού.

Η διάγνωση στηρίχθηκε στην ανεύρεση του *T. caviae* στα επιφανειακά ξέσματα από το δέρμα, η ταυτοποίηση του οποίου στηρίχθηκε στα χαρακτηριστικά μορφολογικά του γνωρίσματα (διαστάσεις, έδρα στην άνω επιφάνεια του σώματος, λέπια) (Dorrestein και van Bronswijk 1977) (Πίνακας 1, Εικόνα 2). Αντίθετα, το αποτέλεσμα της αναζήτησης παρασιτικών στοιχείων με την τεχνική της συγκολλητικής ταινίας ήταν αρνητικό.

Η θεραπευτική αντιμετώπιση στηρίχθηκε στη χορήγηση ιβερμεκτίνης (Valaneque® inj) στη δόση των 0,4 mg/kg Σ.Β. υποδόρια, τρεις φορές, σε εβδομαδιαία διαστήματα. Προκειμένου να υπολογιστεί με ακρίβεια η δόση της ιβερμεκτίνης, αραιώθηκε με αποστειρωμένη προπυλενική

Pelodera strongyloides, Cheyletiella parasitovorax, Demodex caviae and *Ctenocephalides felis* infestation seem to occur quite uncommonly (Scott et al 2001, Bourdeau 2000).

This report describes, for the first time in the greek literature, the clinical signs, diagnosis and treatment in a guinea pig with *T. caviae* mange.

CASE REPORT

A 1.5-year old, male, peruvian guinea pig, weighing 750 gr was presented to the Clinic of Companion Animal Medicine, School of Veterinary Medicine, Aristotle University of Thessaloniki, because of an intensely pruritic skin disease. The animal was fed a special commercial diet along with vegetables and fruits and had an indoor lifestyle with no contact with other animals.

The history revealed that a similar pruritic condition developed shortly after the animal's adoption, at the age of one month. Chlorhexidine dips resulted in an improvement of skin lesions and pruritus, only to reappear, approximately two months before the admission. This time, povidone iodine (Betadine® solution) dips and topical application of an antibacterial powder failed to cure or improve the skin condition of the animal. Interestingly, the owner also developed pruritic papules on her back and the left arm, the last three weeks before the admission.

Hypotrichosis, hyperpigmentation, scales and crusts on the dorsal aspect of the body trunk, along with focal alopecia, ulceration and hemorrhagic crusts on the scapular area and diffuse erythema and papules on the ventral abdomen, were noticed on physical examination (Figure 1). In addition, the guinea pig was experiencing vocalization, cycling and rolling spells of one-minute duration, whenever it was handled during the examination.

Diagnosis was based on finding the mites in superficial

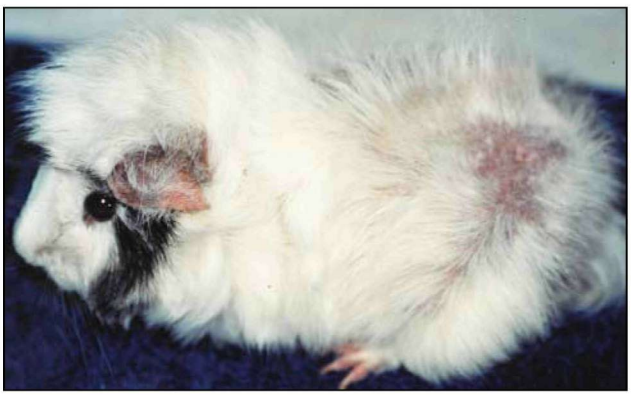

Εικόνα 1. *Το ινδικό χοιρίδιο την ημέρα της προσκόμισής του στην Κλινική. Διακρίνονται η υποτρίχωση στο πίσω μέρος του σώματος και μία εστία με αλωπεκία, εφελκίδες και υπερχρωμία.*

Figure 1. *The guinea pig the day of admission. Hypotrichosis all over the posterior part of the body along with an alopecic, crusty and hyperpigmented area over the rump are clearly visible.*

Πίνακας 1. Μορφολογικά χαρακτηριστικά, των ακάρεων *Trixacarus caviae, Sarcoptes scabiei* και *Notoedres* spp (Dorrestein and Bronswijk 1977, Kummel et al 1980).

Μορφολογικά χαρακτηριστικά	***Trixacarus caviae***	***Sarcoptes scabiei***	***Notoedres* spp.**
Μήκος αρσενικού (μm)	135 – 140	200 – 235	150 – 180
Πλάτος αρσενικού (μm)	100 – 200	145 – 190	120 – 145
Μήκος θηλυκού (μm)	150 – 200	330 – 450	235 – 300
Πλάτος θηλυκού (μm)	125 – 180	150 – 350	200 – 250
Λέπια στη ραχιαία επιφάνεια	Ναι	Ναι	Όχι
Τρίχες στη ραχιαία επιφάνεια	Απλές	Τρίχες ως άκανθες	Όχι
Θέση της έδρας	Ραχιαία	Τελική	Ραχιαία

Table 1. Morphological characteristics of *Trixacarus caviae, Sarcoptes scabiei* and *Notoedres* spp (Dorrestein and Bronswijk 1977, Kummel et al 1980).

Morphological characteristics	***Trixacarus caviae***	***Sarcoptes scabiei***	***Notoedres* spp.**
Male length (μm)	135 – 140	200 – 235	150 – 180
Male width (μm)	100 – 200	145 – 190	120 – 145
Female length (μm)	150 – 200	330 – 450	235 – 300
Female width (μm)	125 – 180	150 – 350	200 – 250
Dorsal scales	Yes	Yes	No
Dorsal setae	Simple	Spines	No
Anus position	Dorsal	Terminal	Dorsal

Εικόνα 2. *Ένα ενήλικο θηλυκό άκαρι Trixacarus caviae που βρέθηκε στα επιφανειακά ξέσματα από το δέρμα του ινδικού χοιριδίου (x 40).*

Figure 2. *An adult female Trixacarus caviae mite harvested in the superficial skin scraping of the guinea pig (x 40).*

γλυκόλη σε αναλογία 1/10. Ο κνησμός και οι δερματικές αλλοιώσεις άρχισαν να υποχωρούν σταδιακά για να εξαφανισθούν έξι εβδομάδες μετά (Εικόνα 3), ενώ τα επανειλημμένα ξέσματα από το δέρμα βρέθηκαν αρνητικά. Εντύπωση προκαλεί το γεγονός ότι ο κνησμός και οι δερματικές αλλοιώσεις της ιδιοκτήτριας εξαφανίσθηκαν από

skin scrapings. Conversely, the use of the scotch-tape technique was quite unrewarding. The parasites were subsequently identified as *T. caviae* by using morphological criteria (dimensions, dorsal anus, dorsal scales) (Dorrestein and Van Bronswijk 1977) (Table 1, Figure 2).

Ivermectin (Valaneq® inj) was given subcutaneously, at the dose of 0.4 mg/kg BW, weekly, for a total of three injections. To calculate better the dosage, the commercial solution was diluted 1/10 with sterile propylene glycole. Pruritus and skin lesions gradually resolved to disappear completely within six weeks (Figure 3). Repeated skin scrapings were all negative for the mite. Furthermore, the owner's skin lesions and pruritus self-cured within three weeks since the beginning of the treatment in the animal.

DISCUSSION

Trixacarus (Caviacoptes) caviae is a *Sarcoptidae* mite that was first found in a colony of guinea pigs kept as laboratory animals (Fain et al 1972). Since then, a large number of reports on *T. caviae* mange has been published, worldwide (Beresford et al 1976, Dorrestein and Van Bronswijk 1979, Kummel et al 1980, McDonald and Lavoipierre 1980, Zajac et al 1980, Zenoble and Greve 1980, Fuentealba and Hanna 1996, Shipstone 1997).

No sex or breed predilection has been reported, whereas the clinical signs first appear at the age of 3 months to 4 years (Dorrestein and Van Bronswijk 1979). In some cases, symptoms may appear in neonates, during the nursing

μόνες τους τρεις περίπου εβδομάδες μετά την έναρξη της θεραπείας στο ινδικό χοιρίδιο.

ΣΥΖΗΤΗΣΗ

Το άκαρι *Trixacarus (Caviacoptes)* caviae ανήκει στην οικογένεια των Sarcoptidae και διαπιστώθηκε για πρώτη φορά σε ομάδα ινδικών χοιριδίων που διατηρούνταν ως πειραματόζωα (Fain και συν 1972). Έκτοτε έχει δημοσιευθεί μεγάλος αριθμός εργασιών, που επικεντρώνονται στην κνησμώδη δερματοπάθεια που προκαλείται από το εξωπαράσιτο αυτό (Beresford και συν 1976, Dorrestein και van Bronswijk 1979, Kummel και συν 1980, McDonald και Lavoipierre 1980, Zajac και συν 1980, Zenoble και Greve 1980, Fuentealba και Hanna 1996, Shipstone 1997).

Χωρίς να έχει διαπιστωθεί προδιάθεση ως προς τη φυλή ή το φύλο, τα συμπτώματα συνήθως πρωτοεμφανίζονται σε ηλικία που κυμαίνεται από τρεις μήνες μέχρι και τέσσερα χρόνια (Dorrestein και van Bronswijk 1979) και σπανιότερα στα νεογέννητα που μολύνονται από τη μητέρα τους κατά τη διάρκεια της γαλουχίας (Fuentealba και Hanna 1996). Το συγκεκριμένο ινδικό χοιρίδιο είχε εμφανίσει για πρώτη φορά κνησμώδη δερματοπάθεια σε ηλικία 1,5 μηνών, τα συμπτώματα της οποίας στη συνέχεια υποχώρησαν για να επανεμφανιστούν ύστερα από ένα περίπου χρόνο, χωρίς να έχει επαφή με άλλα ζώα στο διάστημα που μεσολάβησε. Το πιθανότερο είναι ότι αν και το ζώο είχε μολυνθεί σε νεαρή ηλικία, τα συμπτώματα αυτοπεριορίστηκαν και έτσι παρέμεινε ασυμπτωματικός φορέας για μεγάλο χρονικό διάστημα. Επισημαίνεται ότι τα ινδικά χοιρίδια μπορεί να εμφανίσουν συμπτώματα μέχρι και 21 μήνες μετά τη μόλυνση (Thoday και Beresford-Jones 1977, Kummel και συν 1980), συνήθως κάτω από διάφορες συνθήκες καταπόνησης, όπως η υψηλή θερμοκρασία του περιβάλλοντος, η εγκυμοσύνη και η αλλαγή του χώρου διαβίωσης (Fain και συν 1972, Thoday και Beresford-Jones 1977, Dorrestein και van Bronswijk 1979, Fuentealba και Hanna 1996, Bourdeau 2000). Πάντως στο περιστατικό της μελέτης αυτής δε διαπιστώθηκε κανένας από τους εναυσματικούς αυτούς παράγοντες.

Η παρασίτωση από τον *T. caviae* κλινικά εκδηλώνεται με ερύθημα, βλατίδες, φολίδες, εφελκίδες και έντονο κνησμό, που είναι υπεύθυνος για την εμφάνιση υποτρίχωσης-αλωπεκίας, δρυφάδων, ελκών, λειχηνοποίησης και υπερχρωμίας στο δέρμα (Fain και συν 1972, Beresford-Jones και συν 1976, Thoday και Beresford-Jones 1977, Dorrestein και van Bronswijk 1979, McDonald και Lavoipierre 1980, Anderson 1987, Timm 1988, Quesenberry 1994, Shipstone 1997, Bourdeau 2000, Scott και συν 2001). Οι αλλοιώσεις εντοπίζονται κυρίως στη ράχη, την περιοχή του ακρωμίου και του τραχήλου καθώς και στην κάτω κοιλιακή και θωρακική χώρα, ενώ τα άκρα και η κεφαλή προσβάλλονται σπανιότερα (Fain και συν 1972, Thoday και Beresford-Jones 1977, Dorrestein και van Bronswijk 1979, Zenoble και Greve 1980, Anderson 1987, Timm 1988, Scott και συν 2001), όπως άλλωστε διαπιστώθηκε και στο δικό μας περιστατικό. Σε ορισμένα περιστα-

Εικόνα 3. *Το δέρμα και το τρίχωμα του ινδικού χοιριδίου εμφανίζονται φυσιολογικά έξι εβδομάδες μετά την έναρξη της θεραπείας με ιβερμεκτίνη*
Figure 3. *The skin and hair coat of the guinea pig look quite normal six weeks after the beginning of the treatment with ivermectin*

period (Fuentealba and Hanna 1996). Presumably, the guinea pig of this study first developed the disease at the age of 1.5 months. The fact that the clinical signs resolved to reappear approximately one year later, without the virtue of contacts with other animals, strengthens our assumption that the animal eventually became an asymptomatic carrier. It is also true that the incubation period of *T. caviae* mange may be quite long, extending up to 21 months (Thoday and Beresford – Jones 1977, Kummel et al 1980). On the other hand, none of the stressful conditions, such as high ambient temperature, gestation or change of habitats, that may activate the parasite thus rendering an infested animal symptomatic again (Fain et al 1972, Thoday and Beresford – Jones 1977, Dorreastein and Van Bronswijk 1979, Fuentealba and Hanna 1996, Bourdeau 2000), was reported.

T. caviae infestation is manifested with erythema, papules, scales, crusts and severe pruritus that may result in self-induced hypotrichosis–alopecia, excoriations, ulcers, lichenification and hyperpigmentation (Fain et al 1972, Beresford–Jones et al 1976, Thoday and Beresford–Jones 1977, Dorrestein and van Bronswijk 1979, McDonald and Lavoipierre 1980, Anderson 1987, Timm 1988, Quesenberry 1994, Shipstone 1997, Bourdeau 2000, Scott et al 2001). As it was also witnessed in our animal, the dorsal aspect of the body trunk, the neck, the scapular area, the ventral abdomen and the thorax are the predilected sites, while, the head and limbs are usually spared in this kind of mange (Fain et al 1972, Thoday and Beresoford–Jones 1977, Dorrestein and van Bronswijk 1979, Zenoble and Greve 1980, Anderson 1987, Timm 1988, Scott et al 2001). In some cases, the appearance of lethargy, anorexia and weight loss may lead to death (Thoday and Beresford–Jones 1977, Kummel et al 1980, Timm 1988, Quesenberry 1994, Shipstone 1997, Bourdeau 2000, Scott et al 2001); abortions and resorption of fetuses have also been reported in

τικά έχει διαπιστωθεί λήθαργος, ανορεξία και απίσχνανση, που μπορούν να οδηγήσουν ακόμα και στο θάνατο (Thoday και Beresford-Jones 1977, Kummel και συν 1980, Timm 1988, Quesenberry 1994, Shipstone 1997, Bourdeau 2000, Scott και συν 2001). Σε μονάδες αναπαραγωγής έχουν επίσης παρατηρηθεί αποβολές και πρώϊμος εμβρυϊκός θάνατος (Scott και συν 2001). Οι κραυγές, οι κυκλικές κινήσεις και οι κινήσεις βυτίου που δίνουν την εντύπωση επιληπτικών κρίσεων εμφανίζονται συνήθως κατά τη διάρκεια της κλινικής εξέτασης και οφείλονται στην υπεραισθησία εξαιτίας του έντονου κνησμού (Kummel και συν 1980, Zajac και συν 1980, Anderson 1987, Shipstone 1997, Scott και συν 2001).

Το *T. caviae* παρασιτεί την επιδερμίδα, στην οποία σχηματίζει στοές κατά τον ίδιο τρόπο όπως το *Sarcoptes scabiei* (Kummel και συν 1980, Zenoble και Greve1980, Timm 1988, Shipstone 1997). Για το λόγο αυτό η διάγνωση θα στηριχθεί στην παρατήρηση και ταυτοποίηση του παρασίτου σε επιφανειακά ξέσματα από το δέρμα. Αν και σε ζώα με έντονη παρασίτωση ανευρίσκονται άφθονα ακάρεα σε όλα τα εξελικτικά στάδια, τις περισσότερες φορές για τη διάγνωση απαιτείται μεγάλος αριθμός ξεσμάτων (Quesenberry 1994, Fuentealba και Hanna 1996, Shipstone 1997, Scott και συν 2001). Η πιθανότητα θετικού αποτελέσματος αυξάνει όταν τα ξέσματα γίνονται εκεί όπου υπάρχουν πρόσφατες αλλοιώσεις και ιδιαίτερα βλατίδες (Dorrestein και van Bronswijk 1979). Η διαφοροποίηση του *T. caviae* από άλλα ακάρεα της οικογένειας Sarcoptidae, όπως είναι τα *Sarcoptes scabiei* και *Notoedres* sp., στηρίζεται αποκλειστικά και μόνο στα μορφολογικά χαρακτηριστικά (Πίνακας 1).

Για την αντιμετώπιση της παρασίτωσης από τον *T. caviae* κατά καιρούς έχουν προταθεί διάφορες μορφές τοπικής θεραπείας, όπως τα λουτρά με διάλυμα γ-εξαχλωριούχου βενζενίου (3 φορές σε δεκαήμερα διαστήματα), λινδάνιου 1% (3 φορές κάθε 7 ημέρες), θειασβέστου 1/40 (3-6 φορές σε εβδομαδιαία διαστήματα) και τριχλωροφονίου 0,15% (ημερησίως για 7 ημέρες) (Thoday και Beresford-Jones 1977, Dorrestein και van Bronswijk 1979, McDonald και Lavoipierre 1980, Zajac και συν 1980, Zenoble και Greve 1980). Επειδή υπάρχουν αμφιβολίες ως προς την ασφάλεια της φιπρονίλης στα ινδικά χοιρίδια, θα πρέπει να χρησιμοποιείται με προσοχή ή καλύτερα να αποφεύγεται, εφόσον υπάρχουν ασφαλέστερα θεραπευτικά σχήματα (Bourdeau 2000).

Η συστηματική χορήγηση της ιβερμεκτίνης για τη θεραπεία της ψώρας από τον *T. caviae*, που προτάθηκε για πρώτη φορά πριν 15 χρόνια (Harvey 1987) αποτελεί σήμερα το εξωπαρασιτοκτόνο εκλογής. Αν και σύμφωνα με τα αποτελέσματα φαρμακοκινητικής μελέτης η ιβερμεκτίνη ανιχνεύεται στο πλάσμα του αίματος μόνο μετά την υποδόρια αλλά όχι την από το στόμα χορήγηση, το θεραπευτικό αποτέλεσμα φαίνεται να είναι ανεξάρτητο από την οδό χορήγησης (McKellar και συν 1992, Webb 1992). Η συνήθης δόση του φαρμάκου κυμαίνεται από 200-500 μg/Kg Σ.Β., και επαναλαμβάνεται κάθε 7-10 ημέρες, για

breeding colonies (Scott et al 2001). In the guinea pig, seizure-like bouts of vocalization, cycling and rolling, also witnessed in our animal, have been attributed to a generalized hypersesthesia induced by pruritus (Kummel et al 1980, Zajac et al 1980, Anderson 1987, Shipstone 1997, Scott et al 2001).

Since *T. caviae* is an epidermal burrowing mite, like *Sarcoptes* sp. (Kummel et al 1980, Zenoble and Greve 1980, Timm 1988, Shipstone 1997), superficial skin scrapings are quite enough for diagnosis. While in severe infestations large numbers of all the developmental stages of the parasite may been found, a substantial number of skin scrapings is often required to confirm it's presence (Quesenberry 1994, Fuentealba and Hanna 1996, Shipstone 1997, Scott et al 2001). Of course, the diagnostic yield may increase if scrapings are obtained from non-excoriated papules (Dorrestein and van Bronswijk 1979). The differentiation of the mite from *Sarcoptes scabiei* and *Notoedres* sp., which also belong to *Sarcoptidae* family, will be exclusively based on their morphology (Table 1).

Topical treatment with γ-benzene exachloride (3 times, every 10 days), lindane 1% (weekly, for three applications), lime sulfur 1/40 (3-6 times on a weekly basis) or trichlorphone 0.15% (daily, for 7 days) dips, have been variably used in guinea pigs with *T. caviae* infestation (Thoday and Beresford–Jones 1977, Dorrestein and van Bronswijk 1979, McDonald and Lavoipierre 1980, Zajac et al 1980, Zenoble and Greve 1980). However, the use of fipronil, a new generation insecticide, should be avoided or at least used with caution, because of its questionable safety in guinea pigs (Bourdeau 2000).

Ivermectin, first proposed by Harvey (1987) as a systemic agent for the treatment of *T. caviae* mange, is at the present the drug of choice. Although a pharmacokinetic trial has showed that ivermectin is detectable in the blood plasma after the subcutaneous but not after the oral administration, the latter appears to be equally effective (McKellar et al 1992, Webb 1992). Usual dosages range from 200 to 500 μg/Kg BW, repeated at 7–10 day intervals, for a total of 2–4 treatments (Harvey 1987, McKellar et al 1992, Webb 1992). Despite the sporadic therapeutic failures (Shipstone 1997), the subcutaneous injections of ivermectin in this guinea pig resulted in both parasitological and clinical cure within a relatively short period of time. Pruritus and papular dermatitis, that may appear in humans in contact with infested guinea pigs, are usually self-limited after the successful treatment of the animals (Dorrestein and van Bronswijk 1978, Shipstone 1997), as it was clearly demonstrated in the animal of this report. ❑

2-4 συνολικά φορές (Harvey 1987, McKellar και συν 1992, Webb 1992). Παρά τις σποραδικές θεραπευτικές αποτυχίες (Shipstone 1997), η υποδόρια χορήγηση της ιβερμεκτίνης στο συγκεκριμένο ινδικό χοιρίδιο είχε ως αποτέλεσμα την οριστική ίαση σε σχετικά σύντομο χρονικό διάστημα. Επιπλέον, ο κνησμός και το βλατιδώδες εξάνθημα, που ενδέχεται να εμφανιστούν σε ανθρώπους που έρχονται σε επαφή με μολυσμένα ινδικά χοιρίδια (Dorrestein και van Bronswijk 1978, Kummel και συν 1980), συνήθως υποχωρούν ύστερα από την επιτυχή θεραπεία των τελευταίων (Dorrestein και van Bronswijk 1978, Shipstone 1997), όπως άλλωστε διαπιστώθηκε και στο δικό μας περιστατικό. ❑

ΒΙΒΛΙΟΓΡΑΦΙΑ - REFERENCES

Anderson LC (1987). Guinea Pig: Husbandry and Medicine. Vet Clin North Am Small Anim Pract, 17: 1055-1056.

Beresford-Jones WP, Fain A, Thoday KL (1976). Further observations relating to Trixacarus (Caviacoptes) caviae Fain, Hovell and Hyatt, 1972 in guinea pigs (Acarina Sarcoptidae). Acta Zool Pathol Antverp, 64: 33-36.

Bourdeau P (2000). Dermatology of small mammals I: Parasitic and infectious skin diseases in rodents and rabbit. Proc 3rd World Cong Vet Dermatol: 196-197.

Dorrestein GM, van Bronswijk JE (1977). Mange caused by Trixacarus in guinea pigs. Tijdschr Diergeneeskd, 102: 748-753.

Dorrestein GM, van Bronswijk JEMH (1979). Trixacarus caviae Fain, Howell & Hyatt 1972 (Acari: Sarcoptidae) as a cause of mange in guinea pigs and papular urticaria in man. Vet Parasitol, 5: 389-398.

Fain A, Hovell GJ, Hyatt KH (1972). A new sarcortid mite producing mange in albino guinea pigs. Acta Zool Pathol Antverp, 56:73-82.

Fuentealba C, Hanna P (1996). Mange induced by Trixacarus caviae in a gunea pig. Can Vet J, 37: 749-750.

Harvey RG (1987). Use of ivermectin for guinea pig mange. Vet Rec, 120: 351.

Kummel BA, Estes SA, Arlian LG (1980). Trixacarus caviae infestation of guinea pigs. J Am Vet Med Assoc, 177: 903-908.

McDonald SE, Lavoipierre MM (1980). Trixacarus caviae infestation in two guinea pigs. Lab Anim Sci, 30: 67-70.

McKellar QA, Midgley DM, Galbraith EA, Scott EW, Bradley A (1992). Clinical and pharmacological properties of ivermectin in rabbits and guinea pigs. Vet Rec, 130: 71-73.

Quesenberry KE (1994). Guinea Pigs. Vet Clin North Am Small Anim Pract, 24: 82-83.

Scott DW, Miller WH, Griffin CE (2001). Guinea Pig. Ectoparasites. In: Small Animal Dermatology, 6th ed, WB Saunders, Philadelphia: 1431-1434.

Shipstone M (1997). Trixacarus caviae infection in a guinea pig; failure to respond to ivermectin administration. Aust Vet Practit, 27: 143.

Thoday KL, Beresford-Jones WP (1977). The diagnosis and treatment of mange in the guinea pig caused by Trixacarus (Caviacoptes) caviae (Fain, Hovell & Hyatt, 1972). J Small Anim Pract, 18: 591-595.

Timm KI (1988). Pruritus in rabbits, rodents and ferrets. Vet Clin North Am Small Pract, 18: 1077-1091.

Webb RA (1992). Ivermectin in guinea pigs. Vet Rec, 130: 307.

Zajac A, Williams JF, Williams CS (1980). Mange caused by Trixacarus caviae guinea pigs. J Am Vet Med Assoc, 177: 900-903.

Zenoble RD, Greve JH (1980). Sarcoptid mite infestation in a colony of guinea pigs. J Am Vet Med Assoc, 177: 898-900.