

## Journal of the Hellenic Veterinary Medical Society

Vol 53, No 4 (2002)



### Scientific nomenclature of the muscles in the joints of cattle carcass

J. ANTONOPOULOS (Ι. ΑΝΤΩΝΟΠΟΥΛΟΣ)

doi: [10.12681/jhvms.15394](https://doi.org/10.12681/jhvms.15394)

Copyright © 2018, J ANTONOPOULOS



This work is licensed under a [Creative Commons Attribution-NonCommercial 4.0](https://creativecommons.org/licenses/by-nc/4.0/).

### To cite this article:

ANTONOPOULOS (Ι. ΑΝΤΩΝΟΠΟΥΛΟΣ) J. (2018). Scientific nomenclature of the muscles in the joints of cattle carcass. *Journal of the Hellenic Veterinary Medical Society*, 53(4), 358–367. <https://doi.org/10.12681/jhvms.15394>

## Επιστημονική ονοματολογία των μυών στα τεμάχια σφαγίου βοοειδών

Ι. Αντωνόπουλος

**ΠΕΡΙΛΗΨΗ.** Το Προεδρικό Διάταγμα υπ' αριθμ. 186/1981 καθορίζει τον τρόπο τεμαχισμού του σφαγίου βοοειδών σε τεμάχια λιανικής πωλήσεως. Στο άρθρο αυτό αναφέρεται η επιστημονική ονομασία των μυών που συγκροτούν τα τεμάχια αυτά και περιγράφονται το οστέινο υπόβαθρο των τεμαχίων, οι σχέσεις των μυών και όπου κρίνεται αναγκαίο, για την καλύτερη οριοθέτησή τους, οι εκφύσεις και καταφύσεις τους. Σκοπός του άρθρου είναι να παραθέσει την επιστημονική ονομασία των μυών, όπως αυτή καταγράφεται στα Nomina Anatomica Veterinaria, δίπλα στην εμπορική ονομασία τους, ώστε να υπάρξει μια ολοκληρωμένη εικόνα της ανατομικής συγκρότησης των τεμαχίων σφαγίου βοοειδών.

**Λέξεις ευρετηρίασης:** Τεμάχια σφαγίου βοοειδών, Προεδρικό Διάταγμα υπ' αριθμ. 186/1981, Επιστημονική ονοματολογία, Μύες.

### ΕΙΣΑΓΩΓΗ

Το Προεδρικό Διάταγμα 186/1981 «Περί τεμαχισμού σφαγίου βοοειδών εις τεμάχια λιανικής πωλήσεως» περιγράφει αναλυτικά τον τρόπο τεμαχισμού σφαγίου βοοειδών σε δύο ημιμόρια αρχικώς και τέσσερα τεταρτημόρια στη συνέχεια, δύο πρόσθια και δύο οπίσθια. Από το κάθε ημιμόριο (πρόσθιο και οπίσθιο τεταρτημόριο) θα προκύψουν τελικά 18 τεμάχια λιανικής πωλήσεως, των οποίων τα όρια καθορίζονται επακριβώς. Σκοπός του άρθρου αυτού είναι να καταγράψει την επιστημονική ονομασία όλων των μυών που συγκροτούν τα τεμάχια αυτά και να καθορίσει το οστέινο υπόβαθρο των τεμαχίων. Μύες μικροί σε όγκο, που δεν έχουν ιδιαίτερη σημασία στην τεχνολογία του κρέατος, δεν αναφέρονται. Επιπροσθέτως, περιγράφονται, χωρίς περιττές λεπτομέρειες, η θέση, οι σχέσεις και οι εκφύσεις και καταφύσεις των μυών, ώστε να υπάρξει μια ολοκληρωμένη εικόνα της ανατομικής συγκρότησης των τεμαχίων. Τα 18 τεμάχια λιανικής πωλήσεως παρατίθενται παρακάτω με τον αύξοντα αριθμό και την εμπορική τους ονομασία που αναφέρεται στο Προεδρικό Διάταγμα.

Εργαστήριο Ανατομικής, Ιστολογίας & Εμβρυολογίας των Κατοικίδιων Ζώων, Τμήμα Κτηνιατρικής, Α.Π.Θ., 541 24 Θεσσαλονίκη.  
E-mail: jant@vet.auth.gr

Ημερομηνία υποβολής: 28.05.2002  
Ημερομηνία εγκρίσεως: 15.07.2002

## Scientific nomenclature of the muscles in the joints of cattle carcass

Antonopoulos J.

**ABSTRACT.** The scientific nomenclature of the muscles in the joints of cattle carcass, as these were defined in the Presidential Decree 186/1981, is mentioned in the present article. The osteal base of the joints, the muscle relations and the origin and insertion of the muscles are also mentioned. The scope of the present article is to juxtapose the scientific name, according to the Nomina Anatomica Veterinaria, next to the trade name of the muscles, solving probable discrepancies about the muscular composition in the joints of cattle carcass.

**Key words:** Joints of cattle carcass, Presidential Decree 186/1981, Scientific nomenclature, Muscles.

### INTRODUCTION

The Presidential Decree 186/1981 defines 18 joints from each half of the cattle carcass. The scientific nomenclature of the muscles, which constitute the joints, the osteal base of the joints, the relations of the muscles and, in the most important muscles, their origin and insertion are mentioned in the present article. Small muscles, which are not important in meat technology, are omitted. The 18 joints of the cattle carcass are presented below with the serial number and the trade name, not translated into inverted commas, cited in the Presidential Decree.

### JOINTS OF THE CATTLE CARCASS

#### 1. "Kotsi" of the forelimb or 1st "kotsi" (Shink)

The joint 1st "kotsi" of the forelimb has osteal base the bones of the forearm (antibrachium), the radius and the ulna. It consists of the extensor and the flexor muscles of the antibrachium and manus (Figures 3, 4, 5). Extensors are the extensor carpi radialis, the extensor digiti III, the

Laboratory of Anatomy, Histology & Embryology of the Domestic Animals, Veterinary Faculty, Aristotle University of Thessaloniki, 541 24 Thessaloniki, Greece. E-mail: jant@vet.auth.gr

Submission date: 28.05.2002  
Approval date: 15.07.2002

## ΤΕΜΑΧΙΑ ΛΙΑΝΙΚΗΣ ΠΩΛΗΣΕΩΣ ΣΦΑΓΙΟΥ ΒΟΟΕΙΔΩΝ

### 1. Κότσι πρόσθιου άκρου ή 1ο κότσι

Το τεμάχιο *κότσι του πρόσθιου άκρου* έχει ως οστέινο υπόβαθρο τα οστά της κερκίδας και της ωλένης (σκελετός του αντιβραχίου) (Εικόνες 3, 4, 5) και συγκροτείται από τους μύς της πρόσθιας επιφάνειας του αντιβραχίου και τους μύς της οπίσθιας επιφάνειας του αντιβραχίου. Οι μύες της πρόσθιας επιφάνειας του αντιβραχίου είναι, από έσω προς τα έξω, ο πρόσθιος εκτείνων τον καρπό, ο εκτείνων τον έσω δάκτυλο, ο κοινός εκτείνων τα δάκτυλα και ο εκτείνων τον έξω δάκτυλο, στην επιφανειακή στιβάδα, και ο λοξός εκτείνων τον καρπό, στην εν τω βάθει στιβάδα. Ο λοξός εκτείνων τον καρπό καλύπτεται από τους τρεις τελευταίους μύς της επιφανειακής στιβάδας. Οι μύες της οπίσθιας επιφάνειας του αντιβραχίου, από έξω προς τα έσω, είναι ο έξω ωλένιος, ο έσω ωλένιος, και ο κερκιδικός καμπτήρας του καρπού, στην επιφανειακή στιβάδα, και ο επιπολής καμπτήρας των δακτύλων και ο εν τω βάθει καμπτήρας των δακτύλων (με τρεις εκφυτικές κεφαλές, τη βραχιόνια, την ωλένια και την κερκιδική), στην εν τω βάθει στιβάδα. Ο επιπολής καμπτήρας καλύπτεται από τον έξω και τον έσω ωλένιο και καλύπτει με τη σειρά του τον εν τω βάθει καμπτήρα.

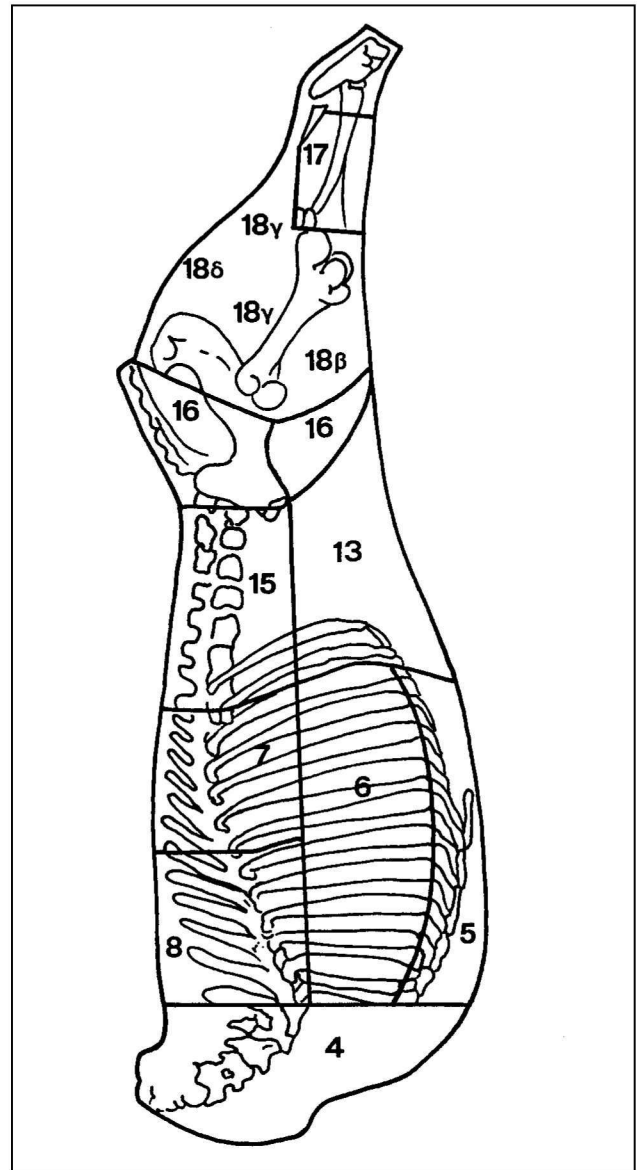
Όλοι οι μύες του αντιβραχίου εκφύονται από το άνω άκρο των οστών του αντιβραχίου ή από το κάτω άκρο του βραχιονίου και καταφύονται στην κερκίδα ή στον καρπό ή στο άνω άκρο του μετακαρπίου ή στις φάλαγγες των δακτύλων.

### 2. Ποντίκι

Το τεμάχιο *ποντίκι* του πρόσθιου άκρου έχει ως οστέινο υπόβαθρο το βραχιόνιο οστόν (Εικόνες 3, 4) και συγκροτείται κυρίως από το δικέφαλο βραχιόνιο μυ (απλός μυς παρά την ονομασία του ως δικέφαλου) και δευτερευόντως από τον πρόσθιο βραχιόνιο μυ. Οι μύες αυτοί βρίσκονται στην πρόσθια επιφάνεια του βραχιονίου και ο μεν δικέφαλος βραχιόνιος εκφύεται από το υπεργλήνιο φύμα της ωμοπλάτης και καταφύεται στο κερκιδικό όγκωμα, ο δε πρόσθιος βραχιόνιος καταλαμβάνει τη σπειροειδή αύλακα του βραχιονίου οστού, εκφύεται από αυτή και καταφύεται στο άνω άκρο της κερκίδας και τη βάση του ωλεκράνου.

### 3. Σπάλα

Το τεμάχιο *σπάλα* έχει ως οστέινο υπόβαθρο την ωμοπλάτη και το βραχιόνιο οστόν (Εικόνες 3, 4) και συγκροτείται από τους μύς της έξω επιφάνειας της ωμοπλάτης, τους μύς της έσω επιφάνειας της ωμοπλάτης και από τους οπίσθιους μύς του βραχιονίου. Οι μύες της έξω επιφάνειας της ωμοπλάτης είναι ο δελτοειδής, ο υπερακάνθιος, ο υπακάνθιος και ο ελάσσων στρογγύλος. Ο υπερακάνθιος πωλείται χωριστά από τη σπάλα με την εμπορική ονομασία *νονά της σπάλας ή ψευδοφιλέτο*. Ο δελτοειδής βρίσκεται επιφανειακά και καλύπτει τον υπακάνθιο και τον ελάσσονα στρογγύλο. Οι μύες της έσω επιφάνειας της ω-



**Εικόνα 1.** Σχηματογράφημα της εξωτερικής όψεως ημιμορίου σφαγίου βοοειδούς στο οποίο απεικονίζονται τα παρακάτω τεμάχια: 4, τραχήλος. 5, στήθος. 6, στήθοπλευρές. 7, μπριζόλες. 8, σπαλομπριζόλες. 13, λάπα. 15, κόντρα. 16, κιλότο. 17, οπίσθιο κότσι ή 2ο κότσι. 18β, στρογγυλόν. 18γ, ουρά. 18δ, νονά.

**Figure 1.** Drawing of the external aspect of the half of the cattle carcass where are delineated the joints: 4, trachilos; 5, stithos; 6, stithopleures; 7, mprizoles; 8, spalomprizoles; 13, lapa; 15, kontra; 16, kiloto; 17, opisthio kotsi or 2nd kotsi; 18b(β), stroygylon; 18c(γ), oura; 18d(δ), noua.

extensor digitalis communis and the extensor digitalis lateralis, superficially, and the abductor pollicis longus, deeply. Flexors are the ulnaris lateralis, the flexor carpi ulnaris and the flexor carpi radialis, superficially, and the flexor digitalis superficialis and the flexor digitalis profundus (with three heads-radial, humeral and ulnar), deeply. The flexor digitalis superficialis is covered by the

μοπλάτης είναι ο υποπλάτιος και ο μείζων στρογγύλος. Οι οπίσθιοι μύες του βραχίονα αντιπροσωπεύονται από τον τρικέφαλο βραχιόνιο μυ. Ο μυς αυτός εμφανίζει, από έξω προς τα έσω, την έξω κεφαλή, τη μακρά κεφαλή, η οποία καταλαμβάνει τελείως τη γωνία που σχηματίζει η ωμοπλάτη με το βραχιόνιο, και την έσω κεφαλή.

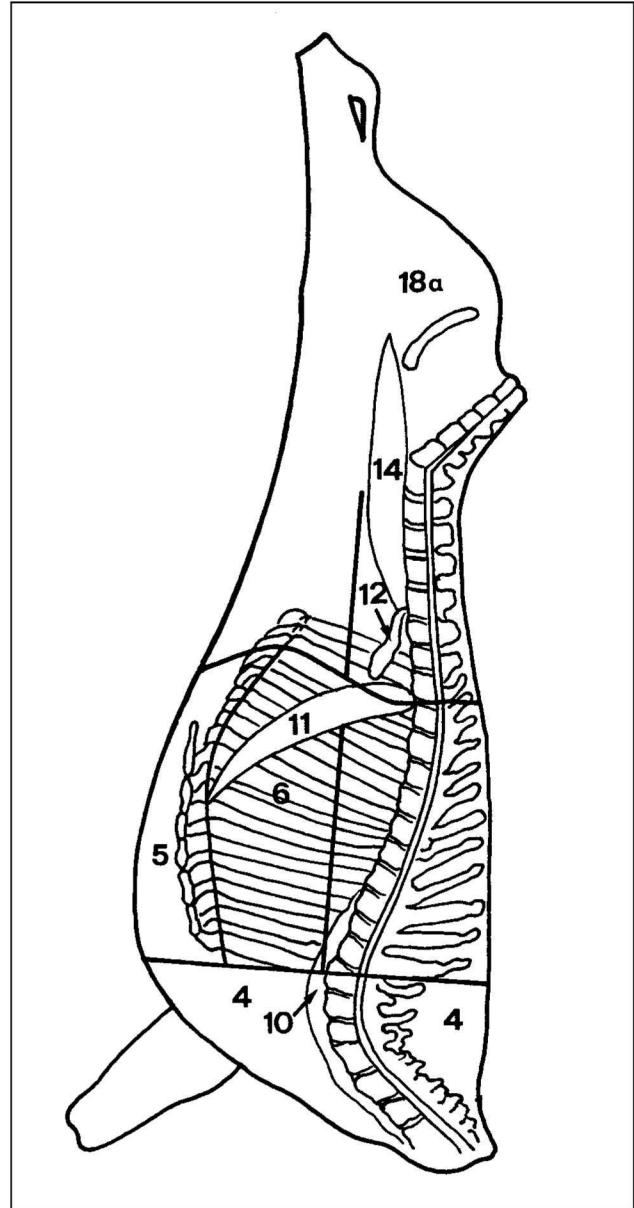
Όλοι οι μύες που αποτελούν το τεμάχιο σπάλα εκφύονται από την ωμοπλάτη, εκτός από την έξω και την έσω κεφαλή του τρικέφαλου βραχιόνιου μύος, που εκφύονται από το άνω άκρο του βραχιόνιου οστού, και καταφύονται στο άνω άκρο του βραχιόνιου οστού, εκτός του τρικέφαλου βραχιόνιου μύος που καταφύεται με κοινό καταφυτικό τένοντα στην κορυφή του ωλεκράνου.

#### 4. Τραχήλος (ελιά)

Το τεμάχιο τραχήλος έχει ως οστέινο υπόβαθρο τα ημίσεια των αυχενικών σπονδύλων (Εικόνες 1, 2, 4) και συγκροτείται από τους ραχιαίους μύς του τραχήλου, τους κοιλιακούς μύς του τραχήλου και τους επισπονδυλικούς μύς του τραχήλου. Οι ραχιαίοι μύς του τραχήλου διατάσσονται σε τέσσερις στιβάδες και είναι, από έξω προς τα έσω, η αυχενική μοίρα του τραπεζοειδούς και ο ωμοτραχηλικός μυς, επιφανειακά, η αυχενική μοίρα του ρομβοειδούς και ο οδοντωτός τραχηλικός, στη δεύτερη στιβάδα, ο σπληνιοειδής, στην τρίτη στιβάδα, και ο μείζων και ελάσσων σύμπλεκτος, εν τω βάθει. Κάτωθεν του μείζονος συμπλέκτου υπάρχει ο αυχενικός σύνδεσμος, ο οποίος διαχωρίζει τον μείζονα σύμπλεκτο του ενός πλαγίου από τον ομώνυμο μυ του αντίθετου πλαγίου. Ο ρομβοειδής δεν περιλαμβάνεται στους μύς του τραχήλου διότι φέρεται ολόκληρος στο τεμάχιο καπάκι. Οι κοιλιακοί μύς του τραχήλου διατάσσονται σε τρεις στιβάδες και είναι, από έξω προς τα έσω, ο βραχιονοκεφαλικός και ο στερνοκεφαλικός, επιφανειακά, ο στερνοϋοειδής, ο στερνοθυροειδής και ο ωμοϋοειδής, στη δεύτερη στιβάδα, και οι σκαληνοί (κοιλιακός, μέσος και ραχιαίος), εν τω βάθει. Οι επισπονδυλικοί μύς του τραχήλου εκτείνονται γύρω από την αυχενική μοίρα της σπονδυλικής στήλης. Έχουν μικρή σχετικά ανάπτυξη, εκτός από τον επιμήκη τραχηλικό, ο οποίος είναι εύρωστος και μακρός μυς και πωλείται χωριστά με την εμπορική ονομασία **φιλετάκι** (Εικόνα 2). Ο μυς αυτός καλύπτει την κοιλιακή επιφάνεια των αυχενικών και των πρώτων θωρακικών σπονδύλων. Στην αυχενική του μοίρα, έμπροσθεν της πρώτης πλευράς, πλαισιώνεται από τους σκαληνοί μύς και πιο μπροστά ακόμη από τους επιμήχεις κεφαλικούς.

#### 5. Στήθος

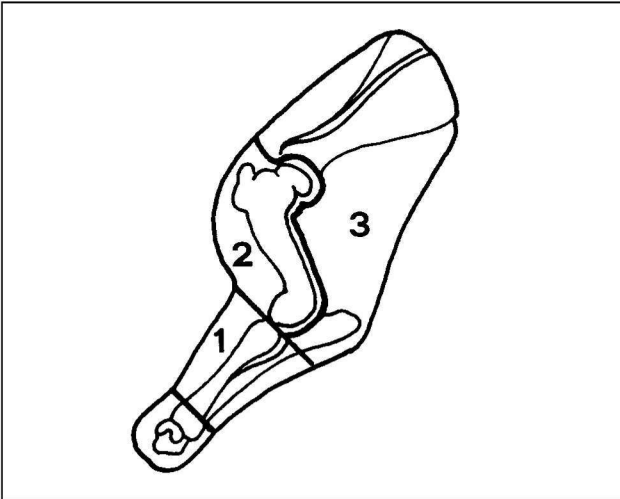
Το τεμάχιο στήθος έχει ως οστέινο υπόβαθρο το ήμισυ του στέρνου και τους πλευρικούς χόνδρους (Εικόνες 1, 2, 4) και συγκροτείται από τους θωρακικούς μύς που διατάσσονται σε δύο στιβάδες, την επιφανειακή και την εν τω βάθει. Στο τεμάχιο αυτό ανήκουν ακόμη και κάποιοι πλευρικοί μύς. Από τους θωρακικούς μύς ο κατιών θωρακικός και ο εγκάρσιος θωρακικός βρίσκονται επιφανειακά και ο ανιών θωρακικός εν τω βάθει. Οι πλευρικοί μύς που ανήκουν στο τεμάχιο αυτό είναι ο ορθός του θώρακα, ο ο-



**Εικόνα 2.** Σχηματογράφημα της εσωτερικής όψεως ημιμορίου σφαγίου βοοειδούς στο οποίο απεικονίζονται τα παρακάτω τεμάχια: 4, τραχήλος; 5, στήθος; 6, στηθοπλευρές; 10, φιλετάκι; 11, διάφραγμα; 12, σκέλη διαφράγματος; 14, φιλέτο; 18α, τρανς.

**Figure 2.** Drawing of the internal aspect of the half of the cattle carcass where are delineated the joints: 4, trachilos; 5, stithos; 6, stithopleures; 10, filetaki; 11, diaphragma; 12, skeli of the diaphragma; 14, fileto; 18a(a), trans.

ulnaris lateralis and the flexor carpi ulnaris and covers the flexor digitalis profundus. All the above muscles originate from the distal extremity of humerus or the proximal extremity of the bones of antibrachium and insert on the distal extremity of radius or the carpal bones or the proximal extremity of metacarpal bones or the phalanges of the digits.



**Εικόνα 3.** Σχηματογράφημα της εξωτερικής όψεως προσθίου άκρου (ρακέτα) σφαγίου βοοειδούς στο οποίο απεικονίζονται τα παρακάτω τεμάχια: 1, κότσι πρόσθιου άκρου ή 1ο κότσι. 2, ποντίκι. 3, σπάλα.

**Figure 3.** Drawing of the external aspect of the forelimb of the cattle carcass where are delineated the joints: 1, kotsi of the forelimb or 1st kotsi; 2, pontiki; 3, spala.

ποίος καλύπτεται από τους θωρακικούς μυς, οι έσω μεσοπλεύριοι, που φράζουν τα μεσοχόνδρια διαστήματα, και ο εγκάρσιος του θώρακα, ο οποίος καλύπτει την ενδοθωρακική επιφάνεια του στέρνου και των πλευρικών χόνδρων.

### 6. Στηθοπλευρές

Το τεμάχιο στηθοπλευρές έχει ως οστέινο υπόβαθρο τα κάτω τμήματα των 11 πρώτων οστέινων πλευρών (Εικόνες 1, 2, 4) και συγκροτείται από θωρακοσφυϊκούς και πλευρικούς μυς. Στους θωρακοσφυϊκούς ανήκει ο πλατύς ραχιαίος (τμήμα), που βρίσκεται επιφανειακά. Πλευρικοί μύες είναι ο κοιλιακός οδοντωτός θωρακικός, ο οποίος βρίσκεται κάτω από τον πλατύ ραχιαίο, και οι έξω και έσω μεσοπλεύριοι, που φράζουν τα μεσοπλεύρια διαστήματα. Στο τεμάχιο αυτό περιλαμβάνεται ακόμη τμήμα του ραχιαίου σκαληνού και τμήμα από την έκφυση του έξω λοξού κοιλιακού μυός.

### 7. Μπριζόλες

Το τεμάχιο μπριζόλες έχει ως οστέινο υπόβαθρο τα άνω τμήματα της 7ης, 8ης, 9ης, 10ης και 11ης οστέινης πλευράς και τα ημίσεια των αντίστοιχων θωρακικών σπονδύλων (Εικόνες 1, 4). Το τεμάχιο αυτό συγκροτείται κυρίως από θωρακοσφυϊκούς μυς και περιλαμβάνει τμήμα του πλατέος ραχιαίου μυός, που βρίσκεται επιφανειακά, το μέσο τμήμα των μυών της ενιαίας μάζας, εν τω βάθει, και τμήματα των έξω και έσω μεσοπλεύριων μυών. Η ενιαία μάζα αποτελεί το βασικότερο και τον πλέον αναπτυγμένο μυ του τεμαχίου μπριζόλες, που καταλαμβάνει το οπίσθιο τμήμα της θωρακικής μοίρας της νοτιαίας αύλακας (η αύλακα που σχηματίζεται μεταξύ των ακανθωδών και των εγκάρσιων αποφύσεων των θωρακικών και οσφυϊκών

### 2. "Pontiki"

The joint "pontiki" of the forelimb has osteal base the humerus (Figure 3, 4) and consists of the muscles biceps branchii, which lies in the cranial surface of the humerus and the branchialis, which occupies the groove of the lateral side of the humerus. The biceps branchii originates from the suproglenoid tubercle of the scapula and inserts on the radial tuberosity.

### 3. "Spala" (Shoulders)

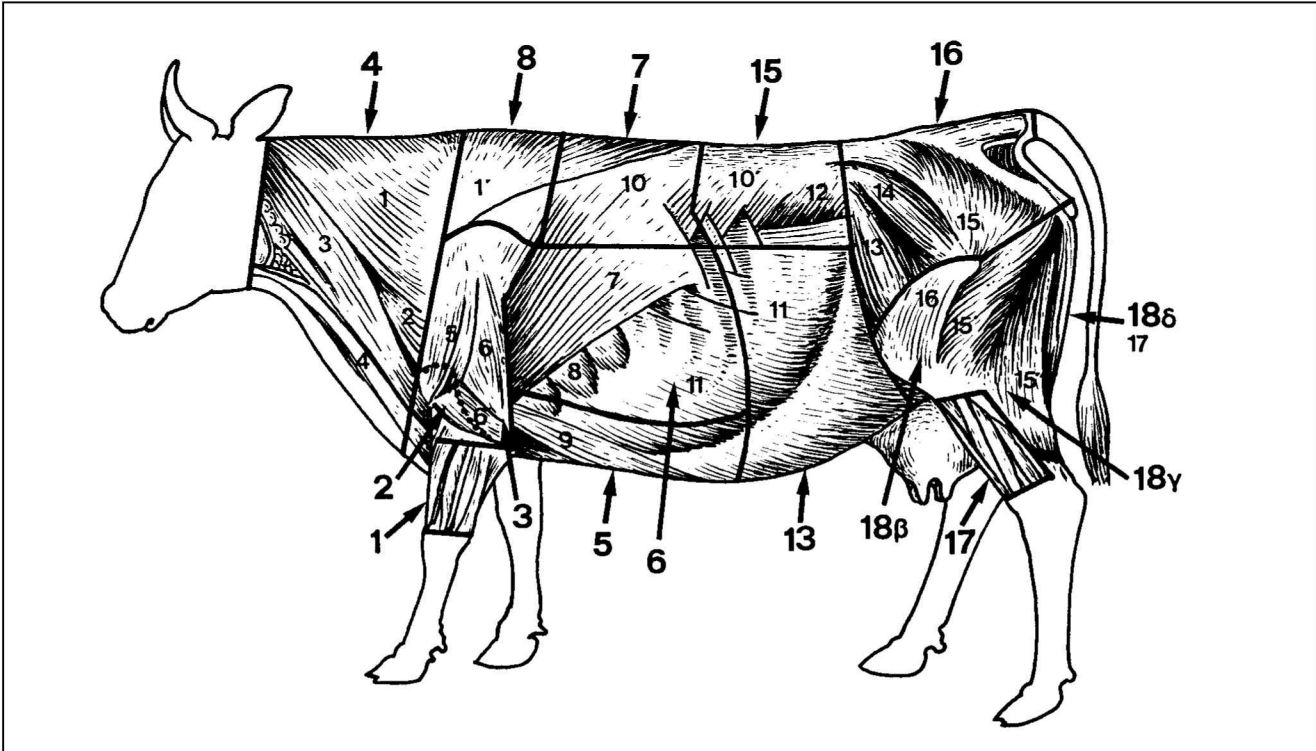
The joint "spala" has osteal base the scapula and the humerus and consists of the muscles of the shoulder and the triceps branchii (Figures 3, 4). The muscles of the shoulder are divided into lateral flexors, medial flexors and extensors. The lateral flexors are the deltoid, the teres minor and the infraspinatus. The medial flexors are the subscapular and the teres major. The extensors are represented primarily by the supraspinatus, which is a powerful and thick ventrally muscle and is sold separately with the trade name "*noua spalas or pseudofileto*" (*chuck tenderloin*). The large muscle triceps branchii fills the angle between the caudal border of the scapula and humerus and consists of three heads, the long, the lateral and the medial. All muscles of the joint "spala" originate from the scapula, except of the lateral and medial head of the triceps branchii, which originate from the proximal extremity of the humerus and insert on the proximal extremity of the humerus or, the triceps branchii, on the olecranon.

### 4. "Trachilos or elia" (Chuck)

The joint "trachilos" has osteal base the halves of the cervical vertebrae and consists of the cervical muscles, which are grouped as ventral cervical muscles and dorsolateral cervical muscles (Figure 1, 2, 4). The ventral cervical muscles are arranged in three layers. Superficially lie the brachiocephalicus and the sternocephalicus, in the middle the sternothyreoideus, the sternohyoideus and the omohyoideus and deeply the muscles scalene (ventralis, medius and dorsalis). The longus colli, which also belongs to the ventral cervical muscles, is sold separately with the trade name "*filetaki*" (Figure 2). The dorsolateral cervical muscles are arranged in four layers. Superficially lie the cervical part of the trapezius muscle and the omotransverse muscle, in the second layer the cervical part of the rhomboid muscle and the serratus ventralis cervicis, in the third layer the splenius and deeply the semispinalis capiti and the longissimus atlantis et capitis. The muscle rhomboideus is not included in the joint "trachilos" because it belongs to the joint "*kapaki*" (*chuck rolle*).

### 5. "Stithos" (Brisket)

The joint "stithos" has osteal base the half of the sternum and the costal cartilages and consists of the muscles pectorales (Figures 1, 2, 4), the rectus thoracis, which is covered by the muscles pectorales, the muscles intercostales interni, which occupy the interchondral spaces, and the transversus thoracis, which is situated on



**Εικόνα 4.** Σχηματογράφημα βοοειδούς στο οποίο φαίνονται οι επιφανειακοί μύες, μετά την αφαίρεση των δερματικών μυών του τραχήλου και του θωρακοκοιλιακού. Οι έντονοι αριθμοί αντιπροσωπεύουν τα τεμάχια του σφαγίου, των οποίων τα όρια καθορίζονται από τις έντονες γραμμές, και οι μικροί αριθμοί τους επιφανειακούς μύς.

**1**, κότσι πρόσθιου άκρου ή 1ο κότσι. **2**, ποντίκι. **3**, σπάλα. **4**, τραχήλος. **5**, στήθος. **6**, στηθοπλευρές. **7**, μπριζόλες. **8**, σπαλομπριζόλες **13**, λάπα. **15**, κόντρα. **16**, κιλότο. **17**, οπίσθιο κότσι ή 2ο κότσι. **18β**, στοργυλόν. **18γ**, ουρά. **18δ**, νοιά.

1, ανχεινική μοίρα του τραπεζοειδούς. 1', θωρακική μοίρα του τραπεζοειδούς. 2, ωμοτραχηλικός. 3, βραχιονοκεφαλικός. 4, στερονοκεφαλικός. 5, δελτοειδής. 6, μακρά κεφαλή τρικέφαλου βραχιονίου. 6', έξω κεφαλή τρικέφαλου βραχιονίου. 7, πλατύς ραχιαίος. 8, κοιλιακός οδοντωτός θωρακικός. 9, ανιών θωρακικός. 10, 10', θωρακοσφνική περιτονία (καλύπτει την ενιαία μάζα). 11, έξω λοξός κοιλιακός. 12, έσω λοξός κοιλιακός. 13, τείνων την πλατεία περιτονία. 14, μέσος γλουτιαίος. 15, δικέφαλος μηριαίος. 15', 15'', κεφαλική, ουραία μοίρα δικέφαλου μηριαίου. 16, έξω πλατύς. 17, ημιτενοντώδης.

**Figure 4.** Drawing of a bovine with the superficial muscles after removal of the cutaneous muscles. The numbers in bold represent the joints of the cattle carcass, which borders appeared with the thick lines, and the small numbers the superficial muscles.

**1**, kotsi of the forelimb or 1st kotsi; **2**, pontiki; **3**, spala. **4**, trachilos; **5**, stithos; **6**, stithopleures; **7**, mprizoles; **8**, spalomprizoles; **13**, lapa; **15**, kontra; **16**, kiloto; **17**, opisthio kotsi or 2nd kotsi; **18b(β)**, strogylon; **18c(γ)**, oura; **18d(δ)**, noua.

1, pars cervicalis of the trapezius; 1', pars thoracica of the trapezius; 2, omotransversarius; 3, brachiocephalicus; 4, sternocephalicus; 5, deltoideus; 6, long head of the triceps brachii; 6', lateral head of the triceps brachii; 7, latissimus dorsi; 8, serratus ventralis thoracis; 9, pectoralis ascendens; 10, 10', fascia thoracolumbalis (cover the erector spinae muscles); 11, obliquus externus abdominis; 12, obliquus internus abdominis; 13, tensor fasciae latae; 14, gluteus medius; 15, gluteobiceps; 15', 15'', cranial, caudal head of the gluteobiceps; 16, vastus lateralis; 17, semitendinosus.

σπονδύλων) και απαρτίζεται, από έξω προς τα έσω, από τον επιμήκη πλευρικό, το μήμιστο θωρακοσφνικό και τον ακανθώδη θωρακικό μν. Ο μήμιστος θωρακοσφνικός μνς, ο οποίος είναι παχύτατος και σχεδόν τελείως σαρκώδης, αποτελεί το μεγαλύτερο μέρος της ενιαίας μάζας.

#### 8. Σπαλομπριζόλες (Ψευτομπριζόλες)

Το τεμάχιο σπαλομπριζόλες έχει ως οστέινο υπόβαθρο τα άνω τμήματα της 1ης, 2ης, 3ης, 4ης, 5ης και 6ης οστέινης πλευράς και τα ημίσεια των αντίστοιχων θωρακικών σπονδύλων (Εικόνες 1, 4). Οι μύες που συγκροτούν το τεμάχιο αυτό ανήκουν κυρίως στους θωρακοσφνικούς μύς και είναι το πρόσθιο τμήμα των μυών της ενιαίας μάζας

the thoracic surface of the sternum and the cartilages of the true ribs. The muscles pectorales consist of the pectoralis descendens and the pectoralis transversus, superficially and the pectoralis ascendens, deeply.

#### 6. "Stithopleures" (Plate)

The joint "stithopleures" has osteal base the ventral parts of the 1st to the 11th inclusive ribs (Figures 1, 2, 4) and consists of the muscles dorsi (latissimus dorsi), the serratus ventralis thoracis, which is covered by latissimus dorsi, and the muscles intercostales externi and interni, which occupy the intercostal spaces. In this joint belong also a part of the muscle scalenus dorsal and a part from

ζας και τμήματα των έξω και έσω μεσοπλευρίων μυών. Η ενιαία μάζα έχει διασπασθεί στο επίπεδο αυτό στους μυς από τους οποίους αποτελείται (βλέπε τεμάχιο μπριζόλες) και δεν καταλαμβάνει πλήρως το πρόσθιο τμήμα της θωρακικής μοίρας της νωτιαίας σύλακας.

### 9. Καπάκι

Το τεμάχιο *καπάκι* έχει ως υπόβαθρο τον ωμοπλατιαίο χόνδρο, τον οποίο περιβάλλουν η ραχιαία μοίρα του τραπεζοειδούς μυός, από έξω και ο ρομβοειδής μυς, από έσω. Στο τεμάχιο αυτό ανήκουν και τμήματα του οδοντωτού τραχηλικού και κοιλιακού οδοντωτού θωρακικού, τα οποία αποτελούν τις καταφύσεις των μυών αυτών στη ραχιαία μοίρα της έσω επιφάνειας της ωμοπλάτης.

### 10. Φιλετάκι

Το τεμάχιο *φιλετάκι* έχει περιγραφεί αναλυτικά στο τεμάχιο τράχηλος (επισπονδυλικοί μύες), όπου ανήκει ανατομικώς (Εικόνα 2).

### 11. Διάφραγμα

Το τεμάχιο *διάφραγμα* περιλαμβάνει το μυώδες μέρος της στερνικής και πλευρικής μοίρας του διαφράγματος (Εικόνα 2). Η στερνική και η πλευρική μοίρα του εκφύονται από τη ραχιαία επιφάνεια της ξιφοειδούς αποφύσεως του στέρνου και από την έσω επιφάνεια των νόθων πλευρών ή των πλευρικών χόνδρων αντίστοιχα.

### 12. Σκέλη (στύλοι) του διαφράγματος

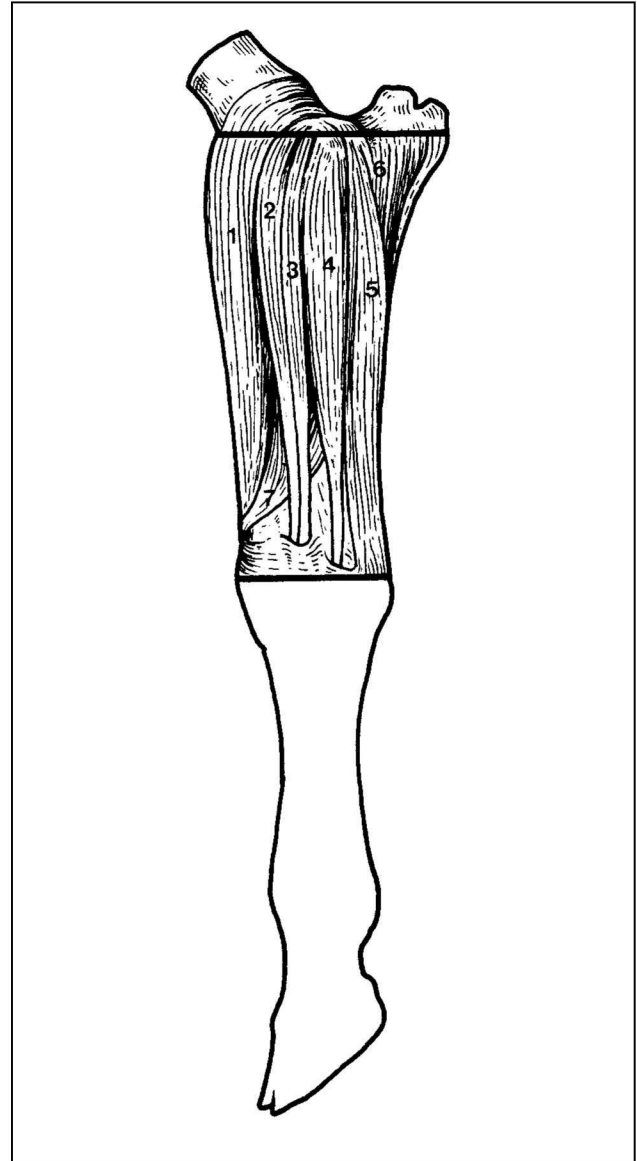
Το τεμάχιο *σκέλη του διαφράγματος* περιλαμβάνει το μυώδες μέρος της οσφυϊκής μοίρας του διαφράγματος (Εικόνα 2). Η μοίρα αυτή του διαφράγματος αποτελείται από το δεξιό και το αριστερό σκέλος του διαφράγματος, που εκφύονται από την κοιλιακή επιφάνεια των οσφυϊκών σπονδύλων. Τα δύο αυτά σκέλη φέρονται λοξά από πίσω προς τα εμπρός και κάτω κατά μήκος της μέσης μοίρας του διαφράγματος.

### 13. Λάπα

Το τεμάχιο *λάπα* συγκροτείται από τους μυς του πλάγιου και κάτω τοιχώματος της κοιλίας (Εικόνες 1, 4), οι οποίοι, από έξω προς τα έσω, είναι ο έξω λοξός κοιλιακός, ο έσω λοξός κοιλιακός, ο ορθός κοιλιακός και ο εγκάρσιος κοιλιακός μυς. Από τους μυς αυτούς ο ορθός κοιλιακός εκτείνεται μόνο στο κάτω τοίχωμα της κοιλίας εντός μιας θήκης (θήκη του ορθού κοιλιακού), που σχηματίζουν οι απονευρώσεις των λοξών κοιλιακών, από έξω και του εγκάρσιου κοιλιακού, από μέσα. Οι ίνες των απονευρώσεων των λοξών κοιλιακών και του εγκάρσιου κοιλιακού χιάζονται κατά μήκος της μέσης γραμμής του κάτω κοιλιακού τοιχώματος και σχηματίζουν τη λευκή γραμμή, που εκτείνεται από το στέρνο ως το πρόσθιο άκρο της ηβοσχιακής συμφύσεως.

### 14. Φιλέτο

Το τεμάχιο *φιλέτο* έχει ως οστέινο υπόβαθρο την κοιλιακή επιφάνεια των ημίσεων των οσφυϊκών σπονδύλων και την έσω επιφάνεια του λαγονίου οστού (Εικόνα 2) και συγκροτείται από τον ελάσσονα ψοίτη προς τα έσω, το



**Εικόνα 5.** Σχηματογράφημα της έξω επιφάνειας του αντιβραχίου βοοειδούς στο οποίο φαίνονται οι μύες της πρόσθιας-έξω επιφάνειας του τεμαχίου *κότσι* πρόσθιον άκρον. 1, πρόσθιος εκτείνων τον καρπό. 2, εκτείνων το έσω δάκτυλο. 3, κοινός εκτείνων τα δάκτυλα. 4, εκτείνων το έξω δάκτυλο. 5, έξω ωλένιος. 6, ωλένια κεφαλή του εν τω βάθει καμπτήρα των δακτύλων. 7, λοξός εκτείνων τον καρπό.

**Figure 5.** Drawing of the external aspect of the bovine forearm, with the muscles of the joint "kotsi" of the forelimb. 1, extensor carpi radialis; 2, extensor digit III; 3, extensor digitorum communis; 4, extensor digitorum lateralis; 5, ulnaris lateralis; 6, ulnar head of the flexor digitorum profundus; 7, abductor pollicis longus.

the origin of the muscle obliquus externus abdominis.

### 7. "Mprizoles" (Rib eye)

The joint "mprizoles" has osteal base the dorsal parts of the 7th to the 11th inclusive ribs and the halves of the corresponding thoracic vertebrae (Figures 1, 4). It consists

μείζονα ψοίτη προς τα έξω του ελάσσονα ψοίτη και από το λαγόνιο μυ, που βρίσκεται κάτω από την έσω επιφάνεια του λαγονίου οστού. Ο μείζων και ο ελάσσων ψοίτης εκφύονται από την κοιλιακή επιφάνεια των σωματών και των εγκαρσίων αποφύσεων του τελευταίου θωρακικού και όλων των οσφυϊκών σπονδύλων, ενώ ο λαγόνιος από το λαγόνιο όγκωμα, τη λαγόνια ακρολοφία (πρόσθιο χείλος λαγονίου), την ιερολαγόνια άρθρωση και τον τελευταίο οσφυϊκό σπόνδυλο. Ο μείζων ψοίτης και ο λαγόνιος καταφύονται μαζί στον ελάσσονα τροχαντήρα, κάτω από την κεφαλή του μηριαίου οστού, ενώ ο ελάσσων ψοίτης στο φύμα του ελάσσονα ψοίτη, στον αυχένα του λαγονίου οστού.

### 15. Κόντρα

Το τεμάχιο κόντρα έχει ως οστέινο υπόβαθρο τα άνω τμήματα της 12ης και 13ης οστέινης πλευράς και τα ήμισια των αντίστοιχων θωρακικών και όλων των οσφυϊκών σπονδύλων (Εικόνες 1, 4). Συγκροτείται από το οπίσθιο τμήμα των μυών της ενιαίας μάζας, οι οποίοι καταλαμβάνουν στο τεμάχιο αυτό την οσφυϊκή μοίρα της νωτιαίας αύλακας. Η ενιαία μάζα εκφύεται κυρίως από τη λαγόνια ακρολοφία και τη ραχιαία λαγόνια άκανθα. Λεπτομέρειες για την ενιαία μάζα περιγράφονται στο τεμάχιο *μπριζόλες*, καθώς και στο τεμάχιο *σπαλομπριζόλες*.

### 16. Κιλότο

Το τεμάχιο *κιλότο* έχει ως οστέινο υπόβαθρο το ανώνυμο οστού και το ήμισιο του ιερού οστού (Εικόνες 1, 4) και συγκροτείται από τους μυς της πνέλου, τον τείνοντα την πλατεία περιτονία και από το άνω τμήμα του δικέφαλου μηριαίου μύος. Οι μύες της πνέλου είναι ο μέσος, ο επικουρικός και ο εν τω βάθει γλουτιαίος, που καλύπτουν τη γλουτιαία επιφάνεια του λαγονίου οστού. Μπροστά από τους γλουτιαίους και επιφανειακά βρίσκεται ο τείνων την πλατεία περιτονία μυς και πίσω τους το άνω τμήμα του δικέφαλου μηριαίου μύος. Όλοι οι μύες αυτοί εκφύονται από το ανώνυμο οστού, μερικοί από το ιερό οστού ή τους συνδέσμους της πυελικής κοιλότητας και καταφύονται στο άνω άκρο του μηριαίου οστού ή στην επιγονατίδα.

### 17. Οπίσθιο κότσι ή 2ο κότσι

Το τεμάχιο αυτό του οπίσθιου άκρου έχει ως οστέινο υπόβαθρο το οστού της κνήμης (Εικόνες 1, 4, 6) και συγκροτείται από τους πρόσθιους και τους οπίσθιους μυς της κνήμης. Οι πρόσθιοι μύες της κνήμης, είναι, από έσω προς τα έξω, ο καμπτήρας του ποδός, ο κοινός εκτείνων τα δάκτυλα, ο μακρός περωναίος και ο εκτείνων τον έξω δάκτυλο, που βρίσκονται επιφανειακά, και ο πρόσθιος κνημιαίος, που βρίσκεται εν τω βάθει. Οι οπίσθιοι μύες της κνήμης είναι διατεταγμένοι σε δύο σιβάδες, μία επιφανειακή και μία εν τω βάθει. Η επιφανειακή περιλαμβάνει το γαστροκνήμιο μυ, ο οποίος φέρεται μαζί με το τεμάχιο *μηρός*, και τον επιπολής καμπτήρα των δακτύλων και η εν τω βάθει τον ιγννακό, τον οπίσθιο κνημιαίο και τους μυς έξω και έσω καμπτήρα των δακτύλων. Όλοι οι μύες της κνήμης εκφύονται από το κάτω άκρο του μηριαίου οστού ή το άνω άκρο της κνήμης ή της περόνης και κα-

of the muscles latissimus dorsi (part), superficially, the intercostales externi and interni (parts) and mainly of a big part (medial) of the erector spinae muscles. The erector spinae muscles, forming a longitudinal complex series of the trunk extent, are serially arranged, from pelvis to skull. These are three longitudinal columns: lateral, the iliocostalis lumborum et thoracis, intermediate, the longissimus lumborum et thoracis and deep, the spinalis thoracis. The longissimus lumborum et thoracis is the largest and longest muscle in the body, having the form of a three-sided prism. It is the fleshiest from the erector spinae muscles.

### 8. "Spalomprizoles or Pseudomprizoles" (Fore ribs)

The joint "spalomprizoles" has osteal base the dorsal parts of the 1st to the 6th inclusive ribs and the halves of the corresponding thoracic vertebrae (Figures 1, 4). It consists of a part (cranial) of the erector spinae muscles and parts of the intercostales externi and interni. In the level of "spalomprizoles" the three muscles, which comprise the erector spinae, can be better distinguished, as the latter has been discomposed.

### 9. "Kapaki" (Chuck rolle)

The joint "kapaki" has as base the cartilage of the scapula, which is covered by the thoracic part of the trapezius muscle, externally, and the rhomboideus muscle, internally. In this joint belong also parts from the insertions of the muscles serratus ventralis cervicis and serratus ventralis thoracis in the dorsal part of the costal surface of the scapula.

### 10. "Filetaki"

The joint "filetaki" consists of the muscle longus colli, which is also referred in the joint "trachilos". This muscle lies on the ventral surface of the cervical and the first five to six thoracic vertebrae. It is a largely fleshy muscle (Figure 2).

### 11. "Diaphragma" (Diaphragm)

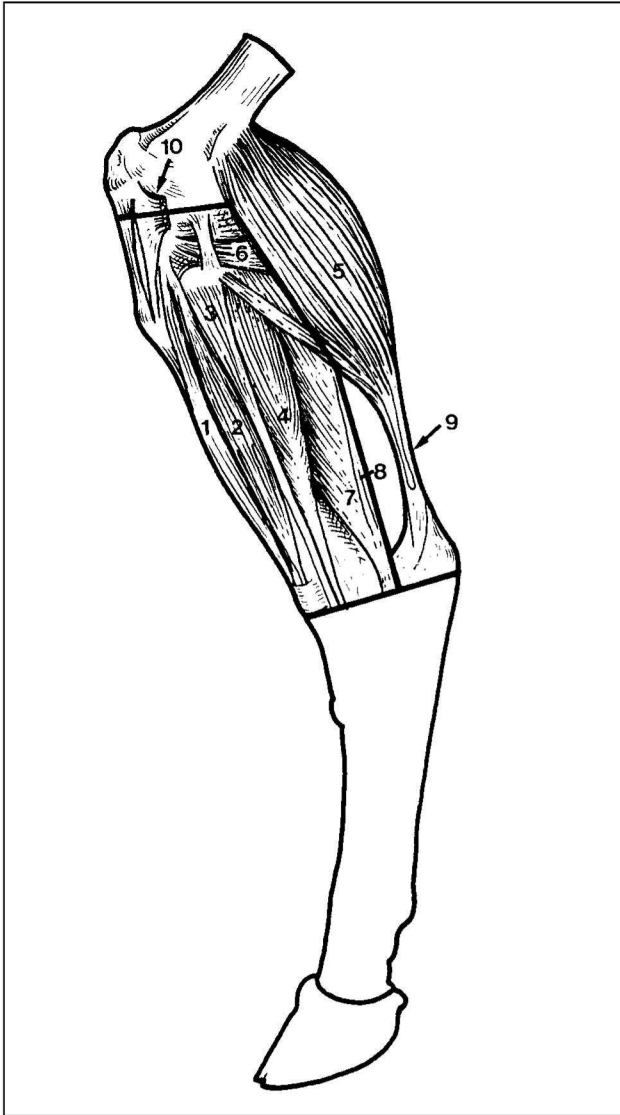
The joint "diaphragma" consists of the sternal and costal parts of the fleshy rim of the diaphragm (Figure 2). These two parts of the diaphragm originate from the abdominal surface of the xiphoid cartilage or the false ribs and the costal cartilages correspondingly.

### 12. "Skeli of the diaphragma" (Crura or pillars of the diaphragm)

The joint "skeli of the diaphragma" consists of the lumbar part of the diaphragm (Figure 2). Two muscular pillars, the right and the left crura, which originate on either side with a tendon from the ventral surface of the bodies of the lumbar vertebrae, form this part of the diaphragm. The right crus is divided into two branches, which circumscribe the esophageal hiatus to unite ventrally and then spread out in the tendinous center. The left crus is small.

### 13. "Lapa" (Flank)

The joint "lapa" consists of the abdominal muscles, which form much of the lateral and all the ventral abdominal wall (Figures 1, 4). These muscles from exter-



**Εικόνα 6.** Σχηματογράφημα της έξω επιφάνειας της κνήμης βοοειδούς στο οποίο φαίνονται οι πρόσθιοι και οι οπίσθιοι μύες του τεμαχίου οπίσθιο κότσι, καθώς και ο γαστροκνήμιος του τεμαχίου ουρά του μηρού. 1, καμπτήρας του ποδός. 2, κοινός εκτείνων τα δάκτυλα. 3, μακρός περοναίος. 4, εκτείνων τον έξω δάκτυλο. 5, έξω κεφαλή του γαστροκνήμιου. 6, ιγννακός. 7, έξω καμπτήρας των δακτύλων. 8, οπίσθιος κνημιαίος. 9, πτερονικός τένοντας. 10, κατάφυση κεφαλικής μοίρας δικέφαλου μηριαίου μύος.

**Figure 6.** Drawing of the external aspect of the bovine tibia with the muscles of the joint "opisthio kotsi". 1, fibularis (peroneus) tertius; 2, extensor digitorum longus; 3, fibularis (peroneus) longus; 4, extensor digitorum lateralis; 5, lateral head of the gastrocnemius; 6, popliteus; 7, flexor digiti longus; 8, tibialis caudalis; 9, calcaneal tendon; 10, insertion of the cranial head of the gluteobiceps.

ταφύονται στον ταρσό ή στο άνω άκρο του μεταταρσίου ή στη δεύτερη ή την τρίτη φάλαγγα. Οι μύες οπίσθιος κνημιαίος και έξω και έσω καμπτήρας των δακτύλων έχουν κοινή κατάφυση, τον τένοντα του εν τω βάθει καμπτήρα των δακτύλων. Να σημειωθεί ότι στην έσω επιφάνεια της

nally to internally are the obliquus externus abdominis, the obliquus internus abdominis, the rectus abdominis and the transversus abdominis. The rectus abdominis is confined to the ventral abdominal wall into a vagina, which is formed by the aponeuroses of the obliquus externus and internus abdominis, superficially, and the aponeurosis of the transversus abdominis, deeply. The aponeuroses of the oblique and transverse abdominal muscles form in the middle of the ventral abdominal wall the linea alba, which extends from the xiphoid cartilage to the prepubic tendon.

#### 14. "Fileto" (Filet, tenderloin)

The joint "fileto" has osteal base the ventral surface of the halves of the lumbar vertebrae and the ventral surface of the ilium (Figure 2). It consists of the psoas minor, which is the most medial of the sublumbar muscles, the psoas major, which is the largest and the most lateral of the sublumbar muscles and the iliacus, which is situated ventrolaterally to the body of the ilium. The psoas minor originates from the bodies of the last thoracic and the first five lumbar vertebrae and inserts on the psoas tubercle on the body of the ilium. The psoas major originates from the vertebral ends of the last two ribs and the ventrolateral aspect of the body and the ventral surfaces of the transverse processes of all lumbar vertebrae and inserts on the lesser trochanter of the femur in common with the iliacus. The iliacus originates from the sixth lumbar vertebrae, the ventrolateral surface of the ilium, the ventral sacroiliac ligaments and the sacrum and inserts on the lesser trochanter of the femur.

#### 15. "Kontra" (Sir loin, loin)

The joint "kontra" has osteal base the dorsal parts of the 12th and 13th ribs, and the halves of the corresponding thoracic and all lumbar vertebrae (Figures 1, 4). It consists of the caudal part of the erector spinae muscles. Details about these muscles were described in the joints "mprizoles" and "spalomprizoles".

#### 16. "Kiloto" (Rump)

The joint "kiloto" has osteal base the os coxae or hipbone and the half of the sacral bone and consists of muscles of the hip (Figures 1, 4). These muscles are the tensor fasciae latae, which lies primarily on the cranial and cranio-lateral aspect of the pelvic limb, the gluteus medius, accessorius and profundus, which cover the dorsal wall of the ilium, caudally to the tensor fasciae latae and the dorsal part of the gluteobiceps, which is situated on the lateral aspect of the hip caudally to the gluteus muscles. All these muscles originate from the hip bone some of them from the sacrum or the broad sacrotuberal and sacroiliac ligaments and insert on the greater trochanter or the neck of the femur and in the lateral patellar ligament or the patella.

#### 17. "Opisthio kotsi or 2nd kotsi" (Shank)

The joint "opisthio kotsi or 2nd kotsi" has osteal base the tibia and consist of the muscles of the leg and foot, which compose two groups, the dorsolateral group and the plantar

κνήμης δεν υπάρχουν μύες και αυτή καλύπτεται μόνον από την κνημιαία περιτονία και το δέρμα.

### 18. Μηρός

Το τεμάχιο *μηρός* έχει ως οστέινο υπόβαθρο το μηριαίο οστόν (Εικόνες 1, 2, 4, 6) και αποτελείται από τα επιμέρους τεμάχια:

**18α) Τρανς.** Το *τρανς* συγκροτείται από τους έσω μηριαίους μύς (Εικόνα 2), που είναι διατεταγμένοι σε δύο στιβάδες μία επιφανειακή και μία εν τω βάθει. Η επιφανειακή στιβάδα απαρτίζεται από το ραπτικό και τον ισχνό μω και η εν τω βάθει από τον κενίτη και τον προσαγωγό μω του μηρού. Το *τρανς* περιλαμβάνει επίσης τον ημιμυενώδη μω, που ανήκει στους οπίσθιους μηριαίους μύς, το μικρότερο έξω θυροειδή μω, που βρίσκεται πάνω στην κοιλιακή επιφάνεια του θυροειδούς τρήματος και τον έσω πλατύ μω, που αποτελεί τη μία από τις τέσσερες κεφαλές του τετρακέφαλου μηριαίου μύος.

**18β) Στρογγυλόν.** Το *στρογγυλό* συγκροτείται από τον τετρακέφαλο μηριαίο μω (εκτός του έσω πλατέος μύος), ο οποίος ανήκει στους πρόσθιους μηριαίους μύς (Εικόνες 1, 4) και καλύπτει από εμπρός και τα πλάγια το μηριαίο οστόν. Απαρτίζεται από μία μακρά κεφαλή, τον ορθό μηριαίο και τρεις ακόμη βραχύτερες κεφαλές τους έξω, έσω και μέσο πλατείς μύς. Οι κεφαλές του τετρακέφαλου μηριαίου μύος εκφύονται από εντυπώματα έμπροσθεν της κοτύλης και από το άνω άκρο του μηριαίου οστού και καταφύονται με κοινό καταφυτικό τένοντα στην επιγονατίδα.

**18γ) Ουρά.** Η *ουρά* περιλαμβάνει το κάτω τμήμα του δικέφαλου μηριαίου μύος, που ανήκει στους οπίσθιους μηριαίους μύς και το γαστροκνήμιο μω, που ανήκει στους οπίσθιους μύς της κνήμης (Εικόνες 1, 4, 6). Ο δικέφαλος μηριαίος μύς εκφύεται από την ιερή άκανθα, το ραχιαίο ιερολαγόνιο και τον ισchioερό σύνδεσμο και το ισχιακό όγκωμα και καταφύεται στο έξω χείλος της επιγονατίδας και τον έξω επιγονατιδικό σύνδεσμο. Το άνω τμήμα του μύος αυτού φέρεται με το τεμάχιο κιλότο. Ο γαστροκνήμιος μύς εκφύεται με δύο εκφυτικές κεφαλές από τις πλάγιες επιφάνειες των δύο μηριαίων κονδύλων και καταφύεται με κοινό καταφυτικό τένοντα, τον πετρνικό ή Αχιλλειο τένοντα, στην κορυφή της πτέρνας.

**18δ) Νουά.** Το *νουά* περιλαμβάνει τον ημιτενοντώδη μω, που ανήκει στους οπίσθιους μηριαίους μύς (Εικόνες 1, 4). Είναι παχύς και κυλινδροειδής μύς, εκφύεται από το ισχιακό όγκωμα και καταφύεται στο έσω πλάγιο της κνημιαίας ακρολοφίας. □

group (Figures 1, 4, 6). The dorsolateral group of muscles consists of the extensor digitorum longus, the extensor digitorum lateralis, the extensor digitorum brevis, the fibularis longus, the fibularis tertius and the tibialis cranialis. The tibialis cranialis is the deepest muscle of the extensor group. The plantar group of muscles consists of the gastrocnemius, which belongs to the joint "*miros*" (*thigh*), the flexor digitorum superficialis, the flexor digitorum profundus and the popliteus. The flexor digitorum profundus is a complex muscle composed of three heads (flexor digitorum longus, tibialis caudalis, flexor digit I longus) and lying on the caudolateral surface of the tibia. All muscles of leg and foot originate from the distal extremity of the femur or the proximal extremity of the tibia or fibula and insert on the tarsus or the proximal extremity of the metatarsal bones or in the second or third phalange.

### 18. "Miros" (Thigh)

The joint "miros" has osteal base the femur (Figures 1, 2, 4, 6) and is composed of four smaller joints:

**18a) "Trans" (Topside, Inside round).** This joint consists of the medial muscles of thigh (Figure 2), which are the sartorius and the gracilis, superficially, and the pertineus and the adductor, deeply. In this joint belong also the muscles semimembranosus and vastus medialis. The vastus medialis is one of the four divisions of the muscle quadriceps femoris.

**18b) "Strogylon" (Knuckle, Thick flank).** This joint consists of the muscle quadriceps femoris (except of the vastus medialis), which occupies the area along the cranial, lateral and medial aspects of the thigh (Figures 1, 4). It is composed of four divisions; the vastus lateralis, the rectus femoris, the vastus medialis and the vastus intermedius. The four heads of the quadriceps femoris originate from the os coxae proximally and cranial to the acetabulum (rectus femoris) or the proximal extremity of the femur (vastus) and insert on the patella with a common tendon.

**18c) "Oura" (Silverside).** This joint consists of the ventral part of the gluteobiceps muscle and the gastrocnemius muscle (Figures 1, 4, 6). The gluteobiceps is a very expansive muscle situated on the lateral aspect of the hip and thigh. It originates from the sacral spines, the broad sacrotuberal ligament and the ischiatic tuber and insert on the lateral patellar ligament and on the patella. The dorsal part of this muscle belongs to the joint "*kiloto*" (*rump*). The gastrocnemius is a large, fleshy muscle, composed of a medial and a lateral head, which originate from the lateral aspects of the two femoral condyles and insert on the calcaneal tube with a common tendon. This tendon is designated as calcaneal tendon or Achille's tendon.

**18d) "Noua" (Semellrole).** This joint consists of the semitendinous muscle, which is a long fleshy, fusiform muscle, lying on the caudolateral aspect of the rump between the gluteobiceps and semimembranosus (Figures 1, 4). It originates from the ischiatic tuber and inserts on the cranial border of the tibia. □

**ΒΙΒΛΙΟΓΡΑΦΙΑ - REFERENCES**

- Barone, R. Anatomie Comparée des Mammifères Domestiques. Tome second, Deuxième Edition, Editions Vigot, Paris, 1980.
- Γεωργιάκης, Σ. Α. και Βαρελτζής, Κ. Π., Αμβροσιάδης, Ι. Α. Τεχνολογία Τροφίμων Ζωικής Προέλευσης. Δεύτερη Έκδοση. Εκδόσεις Σύγχρονη Παιδεία, Θεσσαλονίκη, 2002. (Georgakis, S. A. and Varelzis, K. P., Amvrossiadis, I. A. Technology of Foods of Animal Origin. Second Edition. Editors Synchroni Paideia, Thessaloniki, 2002.)
- Dyce, Sack, Wensing. Textbook of Veterinary Anatomy. W. B. Saunders Company, London, 1987.
- Μιχαήλ, Σ. Γ. Συγκριτική Ανατομική των Κατοικίδιων Θηλαστικών. Εκδοτικός Οίκος Αφών Κυριακίδη, Θεσσαλονίκη, 1990. (Michail, S. G. Comparative Anatomy of the Domestic Animals. Editors Kyriakidis Bros., Thessaloniki, 1990.)
- Nickel, R., A. Schummer, E. Seiferle. The Anatomy of the Domestic Animals. Vol. 1, Verlag Paul Parey, Berlin, Hamburg, 1986.
- Nomina Anatomica Veterinaria. Second Edition, Adolf Holzhausen's successors, Vienna, 1973.
- Sisson and Grossman's. The Anatomy of the Domestic Animals. R. Getty. Fifth Edition, Vol. 1, W. B. Saunders Company, Philadelphia, London, Toronto, 1975.