ePublishing

Journal of the Hellenic Veterinary Medical Society

Vol 52, No 1 (2001)

The effect of paclitaxel (taxol) on the reproductive system and the semen parameters as well as on other organs of male rats.

G. KOEHLER-SAMOUILIDOU (ΓΚ. ΚΕΛΕΡ-ΣΑΜΟΥΗΛΙΔΟΥ), E. KALDRYMIDOU (Ε. ΚΑΛΔΡΥΜΙΔΟΥ), N. PAPAIOANNOU (Ν. ΠΑΠΑΪΩΑΝΝΟΥ), V. P. KOTSAKI-KOVATSI (Β-Π. ΚΩΤΣΑΚΗ-ΚΟΒΑΤΣΗ), A. VADARAKIS (Α. ΒΑΝΤΑΡΑΚΗΣ)

doi: 10.12681/jhvms.15403

Copyright © 2018, G KOEHLER-SAMOUILIDOU, E KALDRYMIDOU, N PAPAIOANNOU, VP KOTSAKI-KOVATSI, A VADARAKIS

This work is licensed under a Creative Commons Attribution-NonCommercial 4.0.

To cite this article:

KOEHLER-SAMOUILIDOU (ΓΚ. ΚΕΛΕΡ-ΣΑΜΟΥΗΛΙΔΟΥ) G., KALDRYMIDOU (Ε. ΚΑΛΔΡΥΜΙΔΟΥ) E., PAPAIOANNOU (Ν. ΠΑΠΑΪΩΑΝΝΟΥ) N., KOTSAKI-KOVATSI (Β-Π. ΚΩΤΣΑΚΗ-ΚΟΒΑΤΣΗ) V. P., & VADARAKIS (Α. ΒΑΝΤΑΡΑΚΗΣ) A. (2018). The effect of paclitaxel (taxol) on the reproductive system and the semen parameters as well as on other organs of male rats. *Journal of the Hellenic Veterinary Medical Society*, *52*(1), 23–31. https://doi.org/10.12681/jhvms.15403

https://epublishing.ekt.gr | **e-Publisher:** EKT | **Downloaded at:** 17/07/2025 08:33:19

ΔΕΛΤΙΟΝ ΕΛΛ. ΚΤΗΝ. ΕΤΑΙΡΕΙΑΣ 2001, 52(1): 23-31

Ερευνητικές εργασίες

Η τοξική ενέργεια της πακλιταξέλης στο αναπαραγωγικό σύστημα, στο σπέρμα και σε άλλα όργανα αρρένων επιμύων

Γκ. Κέλερ-Σαμουηλίδου[1], Ε. Καλδρυμίδου[2], Ν. Παπαϊωάννου[2], Β-Π. Κωτσάκη-Κοβάτση[3], Α. Βανταράκης[1]

ΠΕΡΙΛΗΨΗ. Στην παρούσα εργασία μελετήθηκε η ενέργεια της πακλιταξέλης (paclitaxel, taxol) στο αναπαραγωγικό σύστημα αρρένων επιμύων, καθώς επίσης στο σπέρμα και σε άλλα όργανα. Για το σκοπό αυτό σε επίμυες ηλικίας 14 εβδομάδων γινόταν ενδοπεριτοναϊκή έγχυση μια φορά την εβδομάδα και για τέσσερις εβδομάδες 12,4 mg πακλιταξέλης/kg σ.β. Έξι (6) ημέρες μετά την τελευταία έγχυση της πακλιταξέλης δέκα ζώα, πέντε (n=5) πειραματόζωα (ομάδα Α1) και πέντε (n=5) μάρτυρες (ομάδα Α2) θυσιάστηκαν, ενώ άλλα δέκα ζώα, πέντε (n=5) πειραματόζωα (ομάδα Β1) και πέντε (n=5) μάρτυρες (ομάδα Β2) θυσιάστηκαν ένδεκα (11) εβδομάδες μετά την τελευταία έγχυση της πακλιταξέλης. Στα ζώα της ομάδας Α1 (πειραματόζωα) τα βάρη των όρχεων, των επιδιδυμίδων και του προστάτη αδένα ήταν μειωμένα σε σύγκριση με εκείνα των ζώων της ομάδας Α2 (μαρτύρων). Επίσης, μείωση παρατηρήθηκε στον αριθμό και στην κινητικότητα των σπερματοζωαρίων, ενώ αρκετά σπερματοζωάρια παρουσίαζαν ανωμαλίες. Στην ιστολογικη εξέταση παρατηρήθηκε ότι τα διαιρούμενα κύτταρα καθώς και οι στρογγύλες σπερματίδες είχαν τις περισσότερες αλλοιώσεις. Τα κύτταρα του Leydig παρουσιάζονταν εκφυλισμένα. Το επιθήλιο του πόρου της επιδιδυμίδας εμφανιζόταν κυβοειδές, ενώ απουσίαζαν οι κυτταρικές μικρολάχνες. Παρατηρήθηκε, επίσης, διήθηση από ουδετερόφιλα κύτταρα. Ο προστάτης αδένας ήταν κυστικός και εμφάνιζε εκφύλιση και απόπτωση των επιθηλιακών κυττάρων. Τα επινεφρίδια παρουσίαζαν εκφύλιση και διηθήσεις ιστιοκυττάρων. Παρατηρήθηκε, επίσης, μυελώδης μετάπλαση του σπλήνα καθώς και τοπική αλλεργική αντίδραση γύρω από τα μεσολόβια χολαγγεία του ήπατος. Στους επίμυς της ομάδας Β1 (πειραματόζωα) παρατηρήθηκε ότι το βάρος των όρχεων, των επιδιδυμίδων και του προστάτη αδένα καθώς και η κινητικότητα του σπέρματος επανήλθαν στα φυσιολογικά επίπεδα, καθώς οι τιμές ομοίαζαν με τις αντίστοιχες των ζώων της ομάδας Β2 (μάρτυρες). Όμως, ο αριθμός των σπερματοζωαρίων εξακολουθούσε να είναι μειωμένος σε σύγκριση με εκείνο των μαρτύρων (ομάδα Β2). Ιστοπαθολογικά, όλα τα όργανα που εξετάστηκαν δε διέφεραν από εκείνα των μαρτύρων.

Λέξεις ευρετηρίασης: Πακλιταξέλη, επίμυς, αναπαραγωγικό σύστημα, όργανα.

ABSTRACT. Koehler-Samouilidou G.[1], Kaldrymidou E.[2], Papaioannou N.[2], Kotsaki-Kovatsi V.-P.[3], Vadarakis A.[1]. The effect of paclitaxel (taxol) on the reproductive system and the semen parameters as well as on other organs of male rats. *Bulletin of the Hellenic Veterinary Medical Society 2001, 52(1):23-31.* **The effect of the administration of paclitaxel on the male reproductive organs as well as on several semen parameters and other organs of Wistar rats was studied. To 14 weeks old rats 12,4 mg paclitaxel/kg b.w.were administered i.p. once a week for 4 weeks. Six days after the last injection of paclitaxel ten animals, five (n=5) test (group A1) and five control animals (group A2) were sacrificed. Another ten animals, five (n=5) test (group B1) and five (n=5) control animals (group B2) were sacrificed eleven weeks after the last injection of paclitaxel. The weights of the testes, the epididymis and the prostate gland of the test animals (group A1) were decreased as compared to the control animals (group A2). The number and the motility of the test animal spermatozoa were decreased, and many of them were abnormal. Histologically, the dividing cells and round spermatids were most affected. Leydig cells appeared degenerated. The epithelium of the ductucs epididymis was cuboidal and cell microvilli were absent. There was infiltration of neutrophils. The prostate gland was cystic with degeneration and desquamation of the epithelial cells. In the**

[1] *Εργαστήριο Βιοχημείας και Τοξικολογίας,*
[2] *Εργαστήριο Παθολογικής Ανατομικής,*
[3] *Εργαστήριο Φαρμακολογίας, Τμήμα Κτηνιατρικής, Αριστοτέλειο Πανεπιστήμιο Θεσσαλονίκης, 540 06 Θεσσαλονίκη*

[1] *Laboratory of Biochemistry and Toxicology,*
[2] *Laboratory of Pathology,*
[3] *Laboratory of Pharmacology, Faculty of Veterinary Medicine, Aristotle University of Thessaloniki, Thessaloniki 540 06*

Ημερομηνία υποβολής: 16.11.1999
Ημερομηνία εγκρίσεως: 30.06.2000

adrenals cellular degeneration and histiocytic infiltration were observed. In the spleen myeloid metaplasis and in the liver local allergic reaction around the interlobular bile ducts were observed. The weights of the testes, the epididymis and the prostate glands of the test animals (group B1) were normal as compared with the control animals (group B2). The sperm motility was also normal but the number of spermatozoa was still decreased as compared with the control animals (group B2). Histologically, all examined organs were similar to those of the control animals.

ΕΙΣΑΓΩΓΗ

Είναι πολύ σημαντικό να γνωρίζουμε αν κάποιο από τα νέα σκευάσματα, που χρησιμοποιούνται στη θεραπευτική, μπορεί να είναι τοξικό για το αναπαραγωγικό σύστημα του ανδρός και των άλλων αρσενικών ζώων[1]. Ο λόγος για τον οποίο υπάρχει ενδιαφέρον για τη δράση των διαφόρων χημικών και φαρμακευτικών ουσιών στο αναπαραγωγικό σύστημα του άρρενος είναι η βαθμιαία μείωση της ποσότητας του σπέρματος του ανδρός κατά τα τελευταία 50 χρόνια. Πρόχειρες μετρήσεις δείχνουν ότι το μισό του πληθυσμού αρρένων ασθενών, που χρησιμοποιούν αντινεοπλασματικά σκευάσματα, παρουσιάζουν αζωοσπερμία. Τα περισσότερα από τα αντινεοπλασματικά σκευάσματα είναι τοξικά για τη λειτουργία της αναπαραγωγής και η κυτταροτοξικότητά τους εντοπίζεται κυρίως στα κύτταρα που διαιρούνται[2].

Η πακλιταξέλη, η οποία χρησιμοποιείται ως αντινεοπλασματικό φάρμακο, απομονώθηκε από το φυτό *Taxus brevifolia*. Από τις πρώτες μελέτες φάνηκε ότι η πακλιταξέλη παρουσίαζε αντινεοπλασματική ενέργεια, ειδικότερα εναντίον του κακοήθους μελανώματος και των καρκινωμάτων της ωοθήκης[3]. Η ενέργεια της πακλιταξέλης μελετήθηκε σε διαφορετικά πειραματικά συστήματα και σε όλες τις περιπτώσεις φάνηκε ότι συνδέεται, ειδικότερα, με τη σωληνίνη του συστήματος των μικροσωληναρίων. Τα μικροσωληνάρια εμπλέκονται σε διάφορες κυτταρικές λειτουργίες, που περιλαμβάνουν, μεταξύ άλλων, τη διατήρηση του κυτταροσκελετού καθώς και την κυτταρική κίνηση, που συνδέεται με τα μαστίγια και τους κροσσούς.

Η πακλιταξέλη αναστέλλει τη μιτωτική διαίρεση σε διάφορους ιστούς. Η εφαρμογή της πακλιταξέλης σε διαιρούμενα κύτταρα παρακωλύει τη δημιουργία φυσιολογικών μιτωτικών ατράκτων[4]. Αντίθετα με άλλους αντιμικροσωληναριακούς παράγοντες (π.χ. το αλκαλοειδές κολχικίνη), οι οποίοι προκαλούν αποπολυμερισμό των μικροσωληναρίων, η πακλιταξέλη προκαλεί πολυμερισμό της σωληνίνης και δημιουργεί ιδιαίτερα σταθερά και μη λειτουργικά μικροσωληνάρια[5-8]. Έτσι, στα κύτταρα του Sertoli και στα κύτταρα του μυομητρίου των επιμύων η πακλιταξέλη αυξάνει τον πολυμερισμό και τη σταθερότητα των μικροσωληναρίων [9,10]. Μελέτες των Soederstoem και Roeyttae[11] κατέδειξαν την ανασταλτική ενέργεια της πακλιταξέλης στη μίτωση των σπερματογονίων, καθώς και στη μείωση των πρωτογενών σπερματοκυττάρων. Επίσης, μερικές προηγούμενες μελέτες έδειξαν, ότι η πακλιταξέλη παρουσιάζει και άλλες ενέργειες, όπως είναι η καταστολή της λειτουργίας του μυελού των οστών και κυρίως η ουδετεροπενία που προκύπτει, πιθανόν να είναι αρκετά βαριά ώστε να έχει ως συνέπεια την εμφάνιση λοίμωξης[12].

Φαρμακοδυναμική μελέτη έδειξε ότι από τη χορηγούμενη ποσότητα της πακλιταξέλης ποσοστό 11,5% αποβάλλεται με τη χολή των επιμύων αμετάβλητη, ενώ ποσοστό 29% μεταβολίζεται και στη συνέχεια αποβάλλεται με τη μορφή διαφόρων μεταβολιτών[13].

Ο σκοπός της πειραματικής αυτής εργασίας ήταν η μελέτη της ενέργειας της πακλιταξέλης στο αναπαραγωγικό σύστημα και σε άλλα όργανα αρρένων επιμύων καθώς και ο έλεγχος των διαφόρων παραμέτρων γονιμότητας του σπέρματος. Μελετήθηκε, επίσης, εάν οι αλλοιώσεις αυτές ήταν σταθερές ή υποστρεπτές.

ΥΛΙΚΟ ΚΑΙ ΜΕΘΟΔΟΣ

Στην πειραματική αυτή εργασία χρησιμοποιήθηκαν 20 αρσενικοί επίμυες φυλής Wistar, ηλικίας 14 εβδομάδων και βάρους 325-386 g. Τα ζώα προέρχονταν από το σταθμό εκτροφής του Τμήματος Κτηνιατρικής. Τα πειραματόζωα τρέφονταν και ζούσαν σύμφωνα με τις διατάξεις του Ν. 1197/81 περί "Προστασίας των Ζώων" άρθρο 4, του Ν.2015/92 περί "Κυρώσεως της Ευρωπαϊκής Σύμβασης για την Προστασία των σπονδυλωτών ζώων που χρησιμοποιούνται για πειραματικούς ή άλλους επιστημονικούς σκοπούς" και τις διατάξεις του Π.Δ. 160/91 περί "Προστασίας των ζώων που χρησιμοποιούνται για πειραματικούς ή άλλους επιστημονικούς σκοπούς, σε συμμόρφωση με την οδηγία 86/609/ΕΟΚ του Συμβουλίου".Τα ζώα κρατούνταν σε πλαστικούς κλωβούς σε περιβάλλον θερμοκρασίας 20°-22°C και συνθήκες φωτισμού 12 h φως και 12 h σκοτάδι. Στα ζώα χορηγούνταν καθημερινά νερό κατά βούληση και ισορροπημένη, συμπυκνωμένη ζωοτροφή (μίγμα πειραματοζώων N510, ΕΛ.ΒΙ.Ζ ΑΕ).

Το ιδιοσκεύασμα της πακλιταξέλης (taxol for injection concentrate, Mead Johnson Oncology Products, Princeton, USA) διαλυόταν σε φυσιολογικό ορό (1:1) στους 38°C πριν από την έγχυση. Τα ζώα ζυγίζονταν πριν από κάθε έγχυση με σκοπό να υπολογισθεί ο όγκος του διαλύματος της πακλιταξέλης, το οποίο εγχυνόταν ενδοπεριτοναϊκώς στα 10 πειραματόζωα. Η χορηγούμενη δόση ήταν 63 mg/m^2/εβδομάδα = 12,4 mg/kg σ.β./εβδομάδα και η έγχυση γινόταν μια φορά την εβδομάδα για 4 εβδομάδες. Ο τελικός όγκος του διαλύματος ή του φυσιολογικού ορού που εγχυνόταν ήταν 1,24 ml για ζώα βάρους 300 g και κυμαινόταν ελαφρά αναλόγως του σωματικού βάρους τους. Στα ζώα που χρησιμοποιήθηκαν ως μάρτυρες (10 επίμυες) χο-

ρηγήθηκε ενδοπεριτοναϊκώς φυσιολογικός ορός.

Τα ζώα εξετάζονταν καθημερινά για την πιθανή εμφάνιση κλινικών συμπτωμάτων. Το βάρος τους και η ποσότητα της χορηγούμενης τροφής καταγράφονταν μια φορά την εβδομάδα. Τα ζώα σε όλη τη διάρκεια του πειραματισμού ήταν κλινικώς υγιή.

Τα ζώα των ομάδων Α1 και Α2 έξι ημέρες μετά την 4η έγχυση θυσιάστηκαν με την έκθεσή τους σε ατμούς διαιθυλαιθέρα εντός υάλινου κώδωνα. Τα ζώα των ομάδων Β1 και Β2 αντιμετωπίστηκαν όπως και εκείνα των ομάδων Α1 και Α2, αφού όμως αυτά παρέμειναν για ανάρρωση και θυσιάστηκαν 11 εβδομάδες μετά την τελευταία έγχυση κατά τον ίδιο τρόπο.

Αμέσως μετά το θάνατο στα ζώα γινόταν νεκροτομή για την παρατήρηση τυχόν παθολογικών αλλοιώσεων. Τα βάρη κάθε όρχη, επιδιδυμίδας, προστάτη αδένα, κυστεοειδούς αδένα (με το υγρό του) και επινεφριδίου μετρούνταν ξεχωριστά και υπολογιζόταν το σχετικό βάρος του κάθε οργάνου [(βάρος οργάνου/βάρος σώματος)x100]. Η δεξιά ουρά της επιδιδυμίδας ζυγιζόταν και το περιεχόμενό της χρησιμοποιούνταν για την εξέταση του σπέρματος[14]. Για το σκοπό αυτό η δεξιά ουρά της επιδιδυμίδας τοποθετούνταν σε τρυβλίο Petri (35 mm), το οποίο περιείχε 3 ml θρεπτικό υλικό (Medium 199, Hepes Modification, Sigma Chemical Co, USA, with 4 mg BSA/ml, Bovine Serum Albumin, Fraction V, Sigma Chem., USA, and 1 mg glucose/ml, D+Glucose, Merck, Germany), θερμοκρασίας 37°C. Τα σπερματοζωάρια λαμβάνονταν κόβοντας το τεμάχιο της επιδιδυμίδας σε λεπτές φέτες, έτσι ώστε το σπέρμα να διαχέεται στο θρεπτικό υλικό. Το τεμαχισμένο τμήμα της επιδιδυμίδας επωαζόταν για χρονικό διάστημα 30 λεπτών της ώρας στους 37°C και ακολούθως απομακρυνόταν, ενώ στο εναιώρημα του σπέρματος συνεχιζόταν η επώαση για διάστημα μιας ακόμη ώρας, στην ίδια θερμοκρασία. Η κινητικότητα και ο αριθμός των σπερματοζωαρίων εκτιμήθηκαν με την τοποθέτηση του εναιωρήματος σε αιμοκυτόμετρο Neubauer και την παρατήρησή του σε μικροσκόπιο κοινού φωτισμού. Για την κινητικότητα των σπερματοζωαρίων το εναιώρημα του σπέρματος αραιωνόταν, όπου ήταν απαραίτητο, με το παραπάνω θρεπτικό υλικό σε αναλογία 1: 5. Για την καταμέτρηση των σπερματοζωαρίων το εναιώρημα του σπέρματος αραιωνόταν, όταν ήταν απαραίτητο, με διάλυμα 5% NaCl σε αναλογία 1:4. Η παρατήρηση των ανώμαλων σπερματοζωαρίων γινόταν, ύστερα από ανάμειξη, σε αναλογία (10:1), του σπερματικού εναιωρήματος με 1% υδατικού διαλύματος εωσίνης Y (5% per weight, Aldrich, Chem.Comp.,Milwaukee, USA). Ο αριθμός των σπερματοζωαρίων με μορφολογικές ανωμαλίες εκφραζόταν ως ποσοστό ανά 200 σπερματοζωάρια ανά ζώο. Για την αξιολόγηση των ευρημάτων χρησιμοποιήθηκαν τα κριτήρια των Lock και Soares[15]. Για τη στατιστική επεξεργασία των αποτελεσμάτων χρησιμοποιήθηκε το "student's t-test" και θεωρήθηκαν στατιστικώς σημαντικές οι διαφορές, για τις οποίες η τιμή του p ήταν μικρότερη από 0,05.

Ιστοτεμάχια από τον όρχη, την επιδιδυμίδα, τον προστάτη αδένα, τον κυστεοειδή αδένα, τον πνεύμονα, την καρδιά, το νεφρό, τα επινεφρίδια, το ήπαρ, το σπλήνα και τον εγκέφαλο, μονιμοποιήθηκαν σε διάλυμα ουδέτερης φορμόλης 10% για 48-72 ώρες. Ακολούθως, μετά την έγκλεισή τους σε παραφίνη, έγιναν τομές πάχους 3-5 μm, που χρώστηκαν με τη μέθοδο της αιματοξυλίνης-εωσίνης (Η-Ε) και εκείνη του υπεριωδικού οξέος -αντίδραση Schiff (PAS). Οι ιστολογικές τομές εξετάστηκαν στο μικροσκόπιο κοινού φωτισμού.

ΑΠΟΤΕΛΕΣΜΑΤΑ

Ομάδες πειραματισμού Α1 και Α2

Βάρος οργάνων. Τα βάρη των οργάνων του αναπαραγωγικού συστήματος και των επινεφριδίων των ζώων των ομάδων Α1 και Α2 δίνονται στον πίνακα 1.

Τα απόλυτα και/ή σχετικά βάρη των όρχεων, των επιδιδυμίδων και του προστάτη αδένα των πειραματοζώων (ομάδα Α1) ήταν σημαντικά μικρότερα σε σύγκριση με τα αντίστοιχα των μαρτύρων (ομάδα Α2).

Εξέταση σπέρματος. Το σπέρμα λαμβανόταν από την ουρά της επιδιδυμίδας και εξεταζόταν η κινητικότητα και ο αριθμός των σπερματοζωαρίων του (πίνακας 2). Στα πειραματόζωα (ομάδα Α1) παρατηρήθηκε σημαντική μείωση του αριθμού και της κινητικότητας των σπερματοζωαρίων καθώς και αύξηση του ποσοστού των ανώμαλων σπερματοζωαρίων σε σύγκριση με τους μάρτυρες (ομάδα Α2). Πολλά σπερματοζωάρια παρουσίαζαν σφαιρικές κεφαλές.

Μακροσκοπικά και ιστολογικά ευρήματα στα ζώα της ομάδας Α1 (πειραματόζωα). Μακροσκοπικές αλλοιώσεις παρατηρήθηκαν μόνο στο σπλήνα, που εμφανιζόταν διογκωμένος και υπεραιμικός. Η εξέταση των ιστοτεμαχίων με το κοινό μικροσκόπιο δεν έδειξε αλλοιώσεις στην καρδιά, στον εγκέφαλο, στον πνεύμονα και στον κυστεοειδή αδένα. Οι αλλοιώσεις που παρατηρήθηκαν στα υπόλοιπα όργανα, που εξετάσθηκαν, ήταν όμοιες σε όλα τα πειραματόζωα. Η έκταση και η έντασή τους διέφεραν ελαφρά.

Όρχις. Οι αλλοιώσεις που παρατηρήθηκαν στον όρχη εντοπίζονταν, κυρίως, στα σπερματικά σωληνάρια της υποκαψικής περιοχής και αφορούσαν στα κύτταρα του σπερματικού επιθηλίου. Τα περιφερειακά σπερματικά σωληνάρια ήταν ατροφικά και περιείχαν μόνο κύτταρα του Sertoli. Τα κύτταρα του Sertoli εμφανίζονταν με κενοτοπιώδες κυτόπλασμα και σχημάτιζαν ακανόνιστο δίκτυο (εικ.1). Σε περισσότερο κεντρικές περιοχές τα σπερματικά σωληνάρια παρουσίαζαν αραίωση του σπερματικού επιθηλίου και τα κύτταρα του Sertoli έφεραν κενές κύστεις στο κυτόπλασμά τους. Παρατηρήθηκαν, επίσης, σωληνάρια στα πρώτα στάδια του σπερματικού κύκλου, που επαλείφονταν από απλή στιβάδα αρχέγονων κυττάρων, τα

Πίνακας 1. Η επίδραση της πακλιταξέλης στο βάρος του σώματος και των οργάνων αρσενικών επιμύων των ομάδων Α1 και Α2.
Table 1. The effect of paclitaxel on the body weights of male rats of the groups A1 and A2.

Ομάδες	**Π(Α1)** αρχή πειραματισμού	**Π(Α1)** τέλος πειραματισμού	**Μ(Α2)** αρχή πειραματισμού	**Μ(Α2)** τέλος πειραματισμού
σωματικό βάρος	354,75± 29.78	360.0± 29.04	325.5± 20.51	355.0±15.56
όργανα				
	α (Α1)	**α (Α2)**	**σ (Α1)**	**σ (Α2)**
όρχις (δ)	1.14± 0.127	1.36± 0.003	0.316± 0.018**	0.385± 0.016
όρχις (αρ)	1.24± 0.106	1.44± 0.07	0.344± 0.02*	0.408± 0.002
επιδιδυμίδα (δ)	0.45± 0.04*	0.58± 0.003	0.12± 0.02	0.16± 0,006
επιδιδυμίδα (αρ)	0.47± 0.057	0.58± 0.051	0.13± 0.012*	0.16± 0.007
κυστεοειδής αδένας	1.08± 0.064	1.08± 0.19	0.3± 0.017	0.3± 0.041
προστάτης αδένας	0.71± 0.075	0.82± 0.064	0.2± 0.014*	0.23± 0.008
επινεφρίδιο (δ)	0.029± 0.0032	0.026± 0.0006	0.008± 0.0098	0.007± 0.0005
επινεφρίδιο(αρ)	0.032± 0.0056	0.029± 0.0024	0.009± 0.0015	0.008± 0.0011

Μ: Μάρτυρες, Π: Πειραματόζωα
α: απόλυτο βάρος (g), σ: σχετικό βάρος (%), (δ) : δεξιό όργανο, (αρ): αριστερό όργανο
*,**. Στατιστικώς σημαντική διαφορά (*:p <0.05, **:p <0.01)

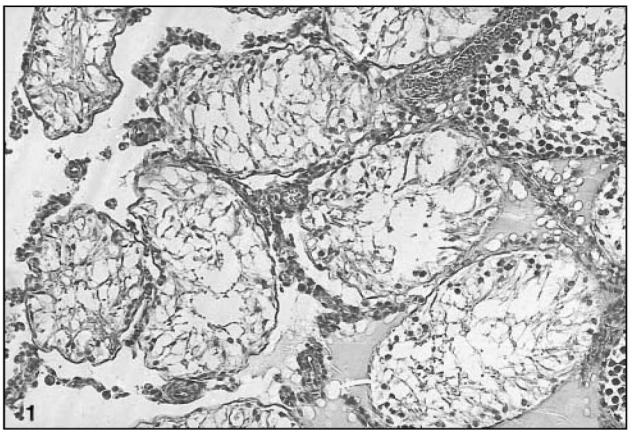

Εικόνα 1. Όρχις. Υποκαψική περιοχή με βαριά ατροφία των σπερματικών σωληναρίων και οίδημα του διάμεσου ιστού (H-E x 100).
Figure 1. Testis. Subcapsular region with severe atrophy of seminipherous tubules and oedema of mediastinum (H-E x 100).

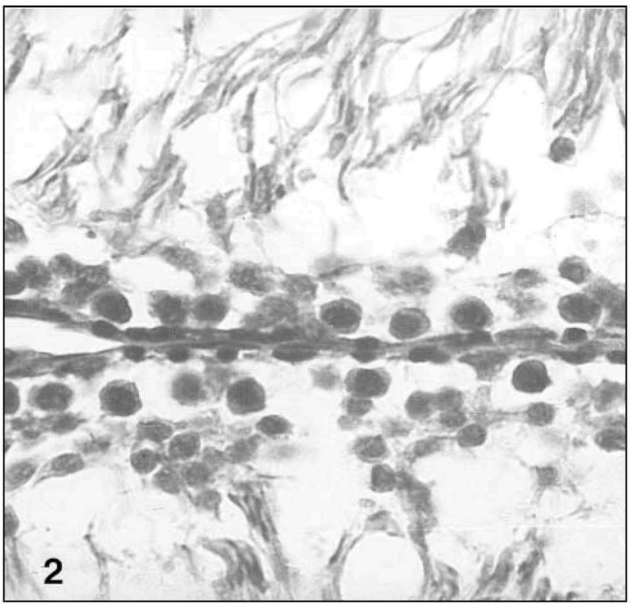

Εικόνα 2. Όρχις. Σπερματικά σωληνάρια στα πρώτα στάδια του σπερματικού κύκλου, που παρουσιάζουν καταστροφή των στρογγύλων σπερματίδων (H-E x 350).
Figure 2. Testis. Seminipherous tubules in the first stages of the cycle with destruction of the round spermatides (H-E x 350).

οποία βρίσκονταν απέναντι από επιμήκεις σπερματίδες (εικ.2). Επίσης, το επιθήλιο που απέμενε παρουσίαζε αλλοιώσεις, που χαρακτηρίζονταν από υπερχρωμία των πυρήνων των σπερματογονίων (στάδια σπερματικού κύκλου I-VI) και των πρώιμων σπερματοκυττάρων (στάδια VII-XIV) καθώς και από την παρουσία ικανού αριθμού διαιρούμενων σπερματοκυττάρων, που βρίσκονταν στο στάδιο της μετάφασης (εικ.3). Οι στρογγύλες σπερματίδες παρουσίαζαν σε μερικά σωληνάρια περιφερειακή πυρηνική πύκνωση (margination) (στάδιο VII) και δημιουργία πολυπύρηνων γιγαντοκυττάρων (εικ. 4). Επιπρόσθετα, παρατηρήθηκαν εωσινόφιλα σφαιρίδια από εκφυλισμένες σπερματίδες, τα οποία τοποθετούνταν στην επιφάνεια του σπερματικού επιθηλίου. Ο διάμεσος συνδετικός ιστός ήταν οιδηματικός και περιείχε ορώδες υγρό πλούσιο σε λευκώματα του αίματος.

Τα κύτταρα του Leydig ήταν αραιά, ενώ μερικά από αυτά εμφανίζονταν κενοτοπιώδη ή με λιγοστό κυτόπλασμα και μικρό πυρήνα (εικ. 4).

Στο κέντρο του αδένα, οι αλλοιώσεις στο σπερματικό επιθήλιο ήταν περιορισμένες. Όλα τα αιμαγγεία του όρ-

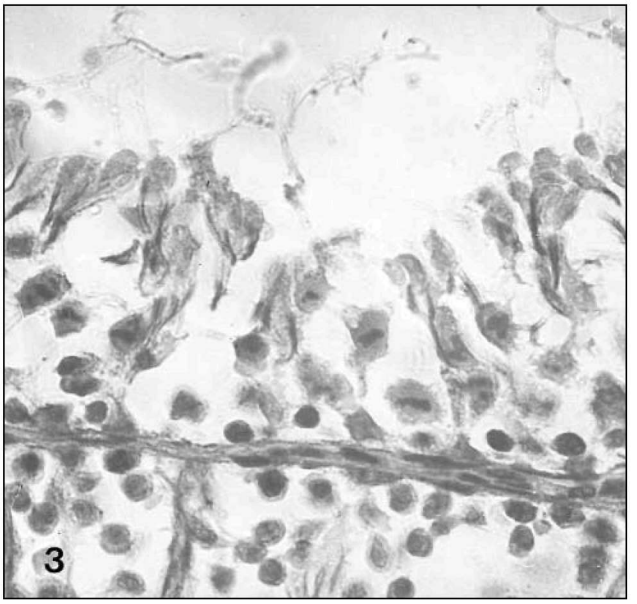

Εικόνα 3. Όρχις. Επιθήλιο σπερματικού σωληναρίου στην πρώτη μιτωτική διαίρεση. Όλα τα διαιρούμενα κύτταρα βρίσκονται στη μετάφαση (H-E x 350).
Figure 3. Testis. Seminipherous epithelium at first miotic division. All divided cells were in metaphase stage (H-E x 350).

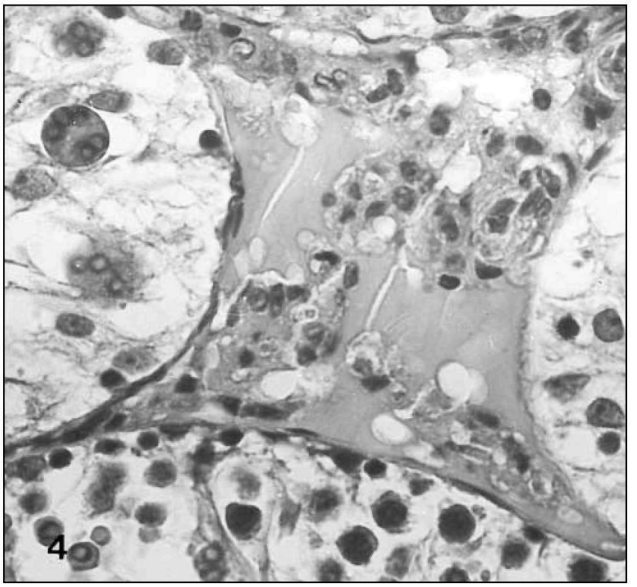

Εικόνα 4. Όρχις. Σπερματικά σωληνάρια με έντονη εκφύλιση των κυττάρων του σπερματικού επιθηλίου. Στρογγύλες σπερματίδες με περιφερειακή πυρηνική πύκνωση καθώς και παρουσία πολυπύρηνων γιγαντοκυττάρων (κάτω και αριστερά). Κύτταρα του Leydig (κέντρο) με λιγοστό κυτόπλασμα και μικρούς υπερχρωματικούς πυρήνες (H-E x 350).
Figure 4. Testis. Seminipherous tubules with intense degeneration of seminipherous epithelium. Round spermatids with margination and presence of multinucleated giant cells (bottom and left). Leydig cells (center) with less cytoplasm and small hyperchromatic nuclei (H-E x 350).

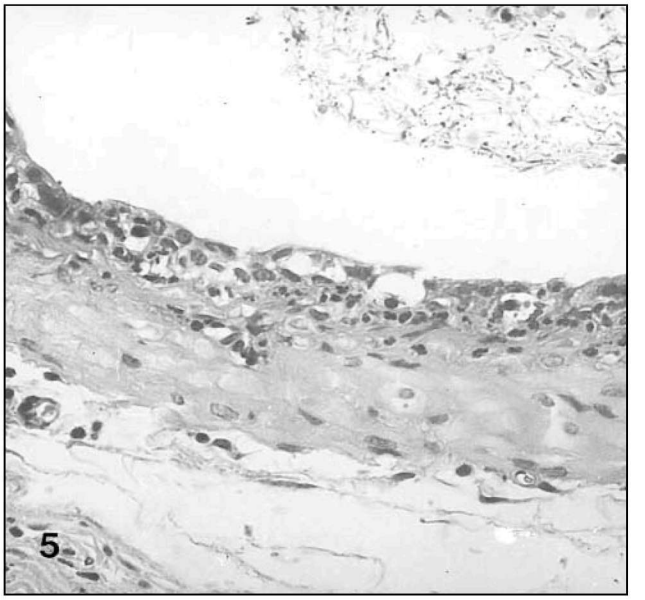

Εικόνα 5. Επιδιδυμίδα. Πόρος της επιδιδυμίδας με κυβοειδές επιθήλιο, στα κύτταρα του οποίου απουσιάζουν οι μικρολάχνες. Εκδηλη είναι η διήθηση ουδετεροφίλων κυττάρων (H-E x 220).
Figure 5. Epididymis. Ductus epididymis presented cuboidal epithelium. It is evident the absence of cell microvilli and the severe infiltration of neutrophils (H-E x220)

χη ήταν υπεραιμικά χωρίς εμφανείς αλλοιώσεις και τα λεμφαγγεία ήταν διατεταμένα και πλήρη λέμφου.

Επιδιδυμίδα. Το επιθήλιο του πόρου της επιδιδυμίδας στις ζώνες 1 και 2 (Z1 και Z2) παρουσίαζε μέτριο μεσοκυτάριο οίδημα. Στις ζώνες Z3-Z8 τα επιθηλιακά κύτταρα ήταν κυβοειδή και οι μικρολάχνες τους απουσίαζαν. Μεταξύ τους παρατηρήθηκε διήθηση ουδετερόφιλων κυττάρων, αρκετά από τα οποία εμφανίζονταν μέσα στον αυλό του πόρου (εικ.5).

Ο πόρος της επιδιδυμίδας σε αρκετές τομές όλων των ζώων ήταν κενός σπερματοζωαρίων και όπου αυτά υπήρχαν ήταν αναμεμειγμένα με νεκρά κύτταρα προερχόμενα, κυρίως, από το σπερματικό επιθήλιο αλλά και από το επιθήλιο της επιδιδυμίδας. Επίσης, υπήρχαν ουδετερόφιλα κύτταρα. Ο διάμεσος ιστός της επιδιδυμίδας παρουσίαζε μέσου βαθμού οίδημα και διηθήσεις μονοπύρηνων, κυρίως, κυττάρων.

Προστάτης αδένας. Οι αλλοιώσεις του προστάτη αδένα εντοπίζονταν σε εστίες αδενοκυψελών και πόρων. Το κυλινδρικό επιθήλιό τους λέπτυνε, ώστε να εμφανίζεται ως κυβοειδές ή/και πλακώδες. Αρκετά από τα κύτταρα αυτά παρουσίαζαν περιφερειακή πυρηνική πύκνωση της χρωματίνης ή/και οι πυρήνες εμφανίζονταν συρρικνωμένοι και πυκνωτικοί (εικ. 6). Τελικά, τα επιθηλιακά κύτταρα βρίσκονταν μέσα στον αυλό, απογυμνώνοντας τις αδενοκυψέλες, οι οποίες επαλείφονταν από στιβάδα χαμηλών

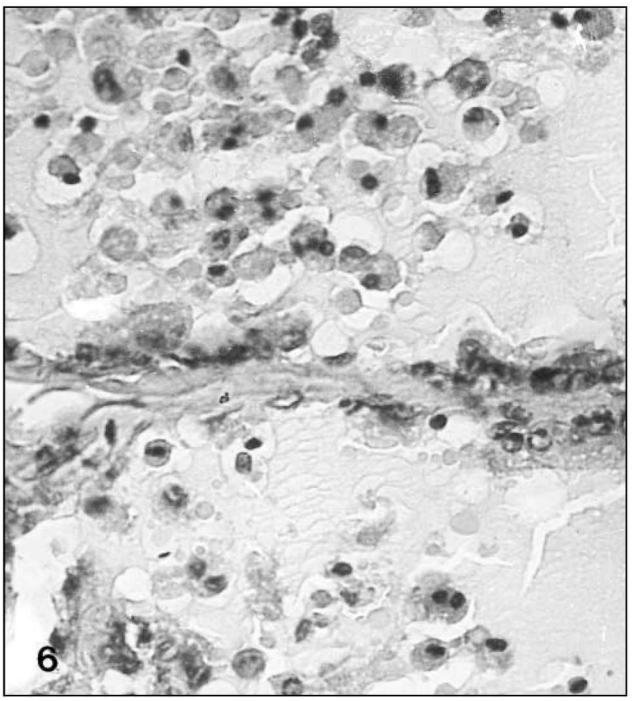

Εικόνα 6. Προστάτης αδένας. Εκφύλιση και απόπτωση των επιθηλιακών κυττάρων (H-E x 425).
Figure 6. Prostate gland. Degeneration and desquamation of the epithelial cells (H-E x 425).

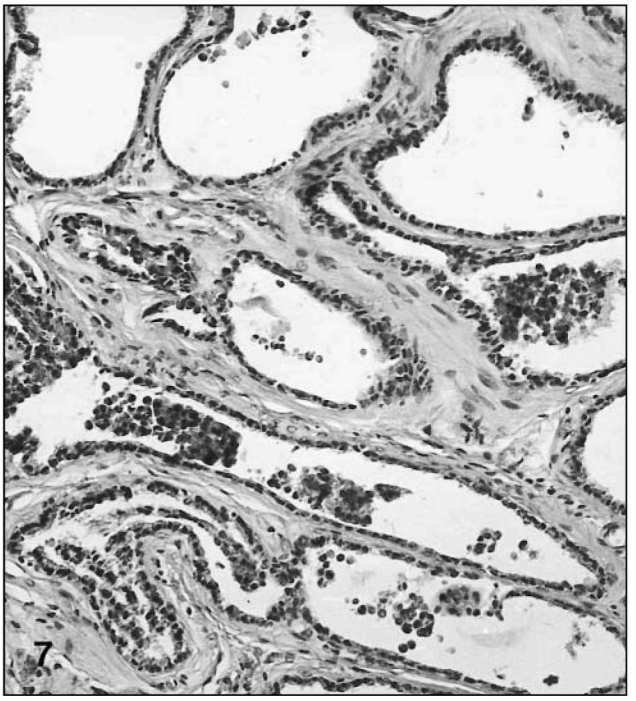

Εικόνα 7. Προστάτης αδένας. Κυστική διεύρυνση των αδενοκυψελών (H-E x 100).
Figure 7. Prostate gland. Cystic expantation of gland alveoli (H-E x 100)

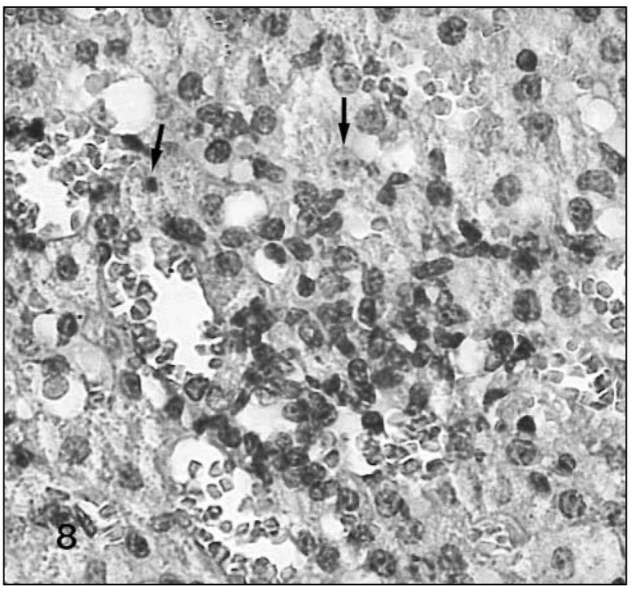

Εικόνα 8. Επινεφρίδιο. Δικτυωτή ζώνη της φλοιώδους ουσίας με εκφύλιση των κυττάρων της (βέλη) και διήθηση ιστιοκυττάρων (H-E x 400).
Figure 8. Adrenal gland. Zone reticularis presented cellular degeneration and histiocytic infiltration (H-E x 400).

βασικών κυττάρων. Ετσι, οι αδενοκυψέλες έμοιαζαν με διασταλμένες κύστεις (εικ. 7).

Επινεφρίδιο. Στη δικτυωτή ζώνη της φλοιώδους ουσίας των επινεφριδίων και στα όριά της με τη στηλιδωτή ζώνη, παρατηρήθηκαν αρκετές διηθήσεις με ιστιοκύτταρα. Επίσης, πολλά κύτταρα του παρεγχύματος φαίνονταν εκφυλισμένα (εικ. 8).

Σπλήνας. Ο σπλήνας όλων των πειραματοζώων ήταν διογκωμένος, υπεραιμικός, υπερπλαστικός, ενώ στον ερυθρό μυελό παρατηρήθηκαν πολυάριθμα μεγακαρυοκύτταρα, εωσινόφιλα μυελοκύτταρα και άλλα κύτταρα, που δήλωναν τη μυελώδη μετάπλασή του (εικ. 9).

Ήπαρ. Γύρω από τα μεσολόβια χολαγγεία παρατηρήθηκε περιορισμένης έκτασης διήθηση από εωσινόφιλα και μονοπύρηνα κύτταρα (εικ.10).

Ομάδες πειραματισμού Β1 και Β2

Βάρος οργάνων. Τα απόλυτα και/ή τα σχετικά βάρη των όρχεων των επιδιδυμίδων και του προστάτη αδένα των πειραματοζώων (ομάδα Β1) δεν παρουσίαζαν σημαντικές αποκλίσεις από εκείνα των αντίστοιχων οργάνων των μαρτύρων (ομάδα Β2).

Εξέταση σπέρματος. Η κινητικότητα του σπέρματος και το ποσοστό των ανωμάλων σπερματοζωαρίων ήταν παρόμοια με εκείνα των μαρτύρων. Όμως ο αριθμός των σπερματοζωαρίων ήταν σημαντικά μειωμένος (πίνακας 2).

Μακροσκοπικά και ιστοπαθολογικά ευρήματα. Μακροσκοπικά, στα όργανα που εξετάστηκαν δεν παρατη-

Πίνακας 2. Η επίδραση της πακλιταξέλης στην κινητικότητα και στον αριθμό των σπερματοζωαρίων των επιμύων των ομάδων A1-A2 και B1-B2.
Table 2. The effect of paclitaxel on motility and number of sperms of the groups A1-A2 and B1-B2.

Ομάδα	**A1**	**A2**	**B1**	**B2**
	Π	Μ	Π	Μ
Κινητικότητα σπερματοζωαρίων %	4.04± 5.39**	49.8± 6.57	44.51± 8.64	54.01± 4.29
αριθμός σπερματοζωαρίων (x106)	29.8± 12.99**	315.18± 37.39	126.99± 25.74 **	281.42± 16.67
ανώμαλες μορφές σπερματοζ. %	93.06± 12.41**	5.59± 1.7	10.85± 4.15	4.3± 1.91

Μ: μάρτυρες, Π: Πειραματόζωα
*. **. Στατιστικώς σημαντική διαφορά (*:p <0,05, **:p<0,01)

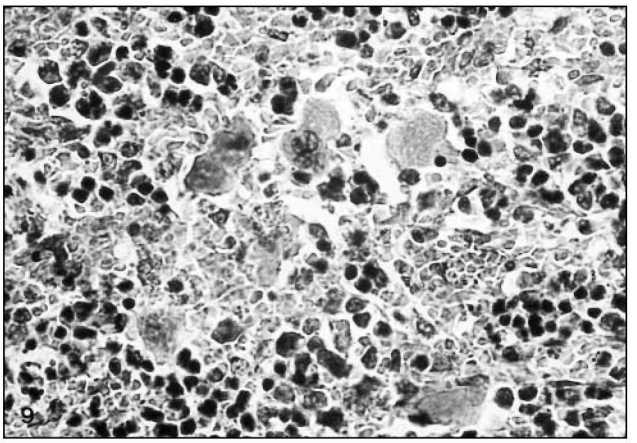

Εικ. 9. Σπλήνας. Σπληνικό παρέγχυμα με μεγάλο αριθμό μεγακαρυοκυττάρων, εωσινοφίλων και άλλων μυελοκυττάρων (H-E x 400).
Fig. 9. Spleen. The spleen showed numerous megacaryocytes, eosinophils and other myelocytes (H-E x 400).

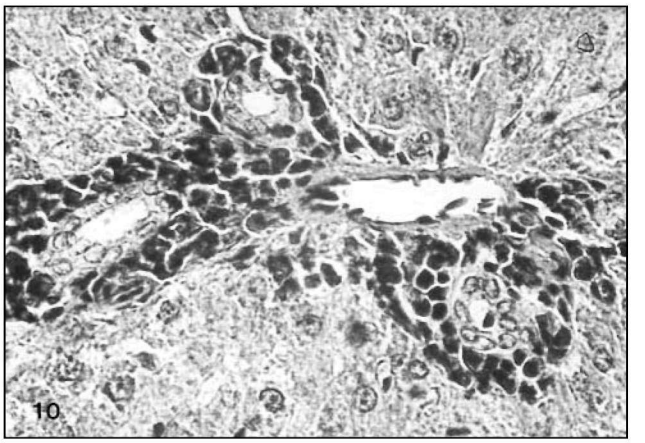

Εικ. 10. Ήπαρ. Μεσολόβια χολαγγεία με διήθηση εωσινοφίλων και μερικών μονοπύρηνων κυττάρων (H-E x 400).
Fig. 10. Liver. Interlobular bile ducts with periductus infiltration of eosinophils and some mononuclear cells (H-E x 400).

ρήθηκαν διαφοροποιήσεις μεταξύ των πειραματοζώων και των μαρτύρων. Επίσης, η ιστοπαθολογική εξέταση έδειξε ότι : Ο όρχις παρουσίαζε σπερματογένεση και στα υποκαψικά σπερματικά σωληνάρια, στα οποία απουσίαζε κάθε εκφυλιστική ή άλλη αλλοίωση. Το επιθήλιο σε όλες τις ζώνες του πόρου της επιδιδυμίδας ήταν φυσιολογικό αν και ο αυλός της, κατά θέσεις, έφερε μικρό μόνον αριθμό σπερματοζωαρίων. Ο *προστάτης αδένας* ήταν φυσιολογικός, καθώς επίσης φυσιολογικά ήταν και τα *επινεφρίδια*. Ο *σπλήνας* ήταν μάλλον συρρικνωμένος και παρατηρήθηκαν σ' αυτόν, μόνο σποραδικά, μεγακαρυοκύτταρα. Τα *χολαγγεία* του ήπατος ήταν φυσιολογικά και παρατηρήθηκαν αρκετά διπύρηνα ηπατικά κύτταρα, που δήλωναν κάποιου βαθμού ανάπλαση του οργάνου.

ΣΥΖΗΤΗΣΗ

Στις μελέτες τοξικότητας κάποιου παράγοντα στο αναπαραγωγικό σύστημα του άρρενος, η μέτρηση του βάρους των οργάνων του συστήματος και της κινητικότητας των σπερματοζωαρίων, καθώς επίσης η παρουσία ή μη ιστοπαθολογικών αλλοιώσεων θεωρούνται τα περισσότερο αξιόπιστα δεδομένα[16,17]. Για το λόγο αυτό η παρούσα μελέτη επικεντρώθηκε στις τρεις αυτές παραμέτρους. Η έκταση των αλλοιώσεων εξαρτάται από τη δόση του παράγοντα καθώς και από το χρονικό διάστημα που περνάει από την τελευταία χορήγηση ως την παρατήρηση[18].

Η οδός χορήγησης της πακλιταξέλης στη μελέτη αυτή ήταν η ενδοπεριτοναϊκή, επειδή στον άνθρωπο η ουσία αυτή χορηγείται παρεντερικώς. Από την προσιτή σε μας βιβλιογραφία φαίνεται ότι υπάρχει μια αναφορά, όπου η πακλιταξέλη ενέθηκε απευθείας στους όρχεις[11].

Τα αποτελέσματά μας από τη μελέτη των πειραματοζώων (ομάδα A1), σε σύγκριση με τους μάρτυρες (ομάδα A2), όπου οι επίμυες θυσιάστηκαν έξι ημέρες μετά την τελευταία έγχυση, έδειξαν ότι η πακλιταξέλη προκάλεσε μείωση του βάρους των οργάνων του αναπαραγωγικού συστήματος, ό-

πως ακριβώς συμβαίνει και με άλλα αντινεοπλασματικά σκευάσματα, π.χ. Αδριαμυκίνη (Adriamycin)[19], και ο συνδυασμός μιας σύμπλοκης ένωσης ασβεστίου με λευκόχρυσο (compound C, Ca-platinum complex) και ενός παραγώγου της σουλφοναμίδης (compound E, soulfonamide derivate)[20, 21].

Το σφαιρικό σχήμα των κεφαλών πολλών σπερματοζωαρίων, το οποίο παρατηρήθηκε, ίσως να οφείλεται στα εωσινόφιλα κυτοπλασματικά σφαιρίδια, τα οποία παρατηρούνται και όταν χορηγείται κολχικίνη[4]. Η μείωση του αριθμού και της κινητικότητας των σπερματοζωαρίων, που παρατηρήθηκε, αναφέρεται και σε άλλες μελέτες τοξικότητας αντινεοπλασματικών φαρμάκων όπως είναι η αδριαμυκίνη[19].

Ιστοπαθολογικά, έγινε φανερό ότι η πακλιταξέλη ενεργούσε, κυρίως, στα διαιρούμενα κύτταρα και στις στρογγύλες σπερματίδες. Οι αλλοιώσεις που παρατηρήθηκαν ήταν παρόμοιες με εκείνες άλλων ερευνητών[4,11]. Η παραπάνω ειδική τοξική ενέργεια της πακλιταξέλης στα διάφορα κύτταρα του σπερματικού επιθηλίου, παρατηρήθηκε στα σωληνάρια της μεσαίας ζώνης του όρχη. Τα σωληνάρια της υποκαψικής περιοχής εμφάνιζαν εκτεταμένη ατροφία ενώ οι αλλοιώσεις των σωληναρίων της κεντρικής ζώνης ήταν περιορισμένες. Η προοδευτική πορεία των αλλοιώσεων από την περιφέρεια προς το κέντρο του όρχη, είναι πιθανό να οφείλεται στη διαφορετική συγκέντρωση ή στο διαφορετικό χρόνο ενέργειας της πακλιταξέλης στις περιοχές αυτές του όρχη. Θεωρείται ότι, καθώς η πακλιταξέλη μεταφέρεται στους όρχεις με το αίμα, διαμέσου του δικτύου των αναστομούμενων κλάδων της ορχικής αρτηρίας, η οποία αποτελεί την αγγειώδη στιβάδα του ινώδους χιτώνα, πρέπει να ενεργεί, αρχικά, στα σωληνάρια της υποκαψικής περιοχής. Ωστόσο, χρειάζονται περαιτέρω μελέτες της προοδευτικής αυτής τοξικότητας της πακλιταξέλης (από την περιφέρεια προς το κέντρο) για να επιβεβαιωθεί αυτή η άποψη.

Οι αλλοιώσεις που παρατηρήθηκαν στην επιδιδυμίδα ήταν περισσότερο έντονες στις κεντρικές ζώνες και ομοίαζαν με εκείνες, που προκαλούνται στην κεφαλή της επιδιδυμίδας των επιμύων ύστερα από χορήγηση 100 mg σουλφονικού διμεθανοεθανίου (ethane dimethanesulfonate, EDS)/kg σ.β.[22]. Το EDS έχει χημικό τύπο ανάλογο με εκείνο του σουλφονικού χλωροαιθυλομεθανίου (chloroethylmethansulfonate, CEMS), το οποίο είναι, επίσης, ένα αντινεοπλασματικό φάρμακο όπως η πακλιταξέλη. Η παρουσία νεκρών κυττάρων ανάμεσα στα σπερματοζωάρια καθώς και η μείωση του αριθμού ή η απουσία των σπερματοζωαρίων σε πολλές τομές του πόρου, δηλώνουν τη μεγάλη καταστροφή του σπερματικού επιθηλίου και μπορούν να εξηγήσουν το μικρό αριθμό των σπερματοζωαρίων στο σπέρμα που εξετάστηκε.

Αναφορικά με το σπλήνα, είναι γνωστό ότι στους επίμυς συμμετέχει στην αιμοποίηση για μεγάλο χρονικό διάστημα μετά τη γέννησή τους. Επίσης, ο σπλήνας είναι όργανο, που συμβάλλει στην αιμοποίηση, όταν υπάρχουν στρεσικοί παράγοντες[23]. Στην προκειμένη περίπτωση η μυελοειδής μετάπλαση του σπλήνα δηλώνει την αδυναμία του μυελού των οστών να παράγει τα απαιτούμενα αιμοκύτταρα, εξαιτίας της βλάβης, που προξενείται σ' αυτόν από τη χορήγηση του τοξικού παράγοντα. Η παραπάνω παρατήρηση επιβεβαιώνει προηγούμενη επισήμανση, ότι δηλαδή η πακλιταξέλη έχει τη δυνατότητα να μειώνει τη λειτουργία του μυελού των οστών[12].

Επίσης, η διήθηση εωσινοφίλων και μονοπύρηνων κυττάρων γύρω από τα μεσολόβια χολαγγεία του ήπατος, δηλώνει την παρουσία τοπικής αλλεργικής αντίδρασης. Υπάρχει μαρτυρία ότι η πακλιταξέλη και οι μεταβολίτες της αποβάλλονται με τη χολή[13]. Έτσι, η παρατήρησή μας, ότι υπάρχει φλεγμονώδης αντίδραση στους μεσολόβιους χοληφόρους πόρους πρέπει να αποτελεί συνέπεια της αποβολής της πακλιταξέλης με τη χολή.

Τα ευρήματά μας, από τα πειραματόζωα (ομάδα Β1), σε σύγκριση με τους μάρτυρες (ομάδαΒ2), όπου οι επίμυες θυσιάστηκαν 11 εβδομάδες μετά την τελευταία έγχυση, έδειξαν ότι το βάρος των οργάνων του αναπαραγωγικού συστήματος βρισκόταν στα φυσιολογικά όρια και η κινητικότητα των σπερματοζωαρίων είχε αποκατασταθεί. Όμως, ο αριθμός των σπερματοζωαρίων ήταν ακόμη σημαντικά μειωμένος σε σύγκριση με εκείνο των μαρτύρων. Τα ευρήματα αυτά σε συνδυασμό με την αποκατάσταση των ιστολογικών βλαβών σε όλα τα όργανα, που εξετάστηκαν δηλώνουν ότι η πακλιταξέλη, στη δόση που χορηγήθηκε, δεν προκάλεσε μόνιμες βλάβες τόσο στα όργανα του αναπαραγωγικού συστήματος όσο και στα άλλα όργανα που εξετάστηκαν.

Συμπερασματικά, στα πειραματόζωα (ομάδα Α1) που θυσιάστηκαν έξι (6) ημέρες μετά την τελευταία έγχυση της πακλιταξέλης, φάνηκε, σε σύγκριση με τους μάρτυρες (ομάδαΑ2), ότι ο όρχις ήταν ένα από τα κύρια όργανα στόχους της τοξικής ενέργειας της πακλιταξέλης.

Οι αλλοιώσεις που παρατηρήθηκαν στα κύτταρα του σπερματικού επιθηλίου και του διάμεσου συνδετικού ιστού, είχαν ως αποτέλεσμα τη μείωση της κινητικότητας και του αριθμού των φυσιολογικών σπερματοζωαρίων καθώς και την αύξηση του αριθμού των ανώμαλων σπερματοζωαρίων.

Θεωρούμε, ότι οι βλάβες, που προκλήθηκαν στα διάμεσα κύτταρα του όρχη ευθύνονται για τις αλλοιώσεις που παρατηρήθηκαν στην επιδιδυμίδα, στον προστάτη αδένα και στα επινεφρίδια. Τα ευρήματα στα άλλα όργανα, που εξετάσθηκαν, μας οδηγούν στο συμπέρασμα ότι η μυελώδης μετάπλαση του σπλήνα, που παρατηρήθηκε, ήταν αντίδραση στην αδυναμία του μυελού των οστών να παράγει αιμοκύτταρα, εξαιτίας της καταστροφής των διαιρούμενων κυττάρων. Η διήθηση των μεσολόβιων χολαγγείων πρέπει να οφείλεται στην παρουσία της πακλιταξέλης και των μεταβολιτών της στη χολή.

Στα πειραματόζωα (ομάδα Β1) που θυσιάστηκαν 11 εβδομάδες μετά την τελευταία έγχυση, παρατηρήθηκε αποκατάσταση όλων των αλλοιώσεων και της κινητικότητας του σπέρματος και έτσι αυτά ομοίαζαν με τους μάρτυρες (ομάδα Β2). Όμως ο αριθμός των σπερματοζωαρίων, στα πειραματόζωα, συνέχιζε να παραμένει μειωμένος σε σύγκριση με τους μάρτυρες. Για το λόγο αυτό χρειάζονται και άλλες μελέτες για να διευκρινισθεί πλήρως η ενέργεια της πακλιταξέλης στο αναπαραγωγικό σύστημα των αρσενικών ζώων.

ΒΙΒΛΙΟΓΡΑΦΙΑ

1. Meistrich ML. Critical components of testicular function and sensitivity to disruption. Biol Reprod 1986, 34: 17-28
2. Dougherty RC, Whitaker MJ, Tang SY. Sperm density and toxic substances a potential key to environmental health hazards. In: McKinney JD (ed) Environmental health chemistry. Ann Arbor Sci, Ann Arbor, MI, 1981: 263-278
3. Brown T, Halvin K, Weiss G, Cagnola J., Koeller J., Kuhn J., Rizzo J., Craig J., Phillips J., von Hoff D. A phase I trial of Taxol given by a 6-hour intravenous infusion. J Clin Oncol 1991, 9 (7): 1261-1267
4. Manfredi JJ, Horwitz SB. Taxol : an antimitotic agent with a new mechanism of action. Pharmac Ther 1984, 25: 83-125
5. Schiff PB, Fant J, Horwitz SB. Promotion of microtubule assembly in vitro by taxol. Nature, 1979, 227: 665-66
6. Kumar N. Taxol induces polymerization of purified tubulin. J Biol Chem 1981, 256: 1435-1441
7. Schiff PB, Horwitz SB. Taxol assembles tubulin in the absence of exogenous guanosine 5-triphosphate or microtubule-associated proteins. Biochemistry 1981, 20: 3242-3252
8. Rowinsky EK, Cazenave LA, Donehower RC. Taxol: a novel investigational antimicrotubule agent. J Natl Cancer Inst 1990, 82 (15): 1247-1259
9. Neely MD, Boekelheide K. Sertoli cell processes have axoplasmic features: an ordered microtubule distribution and an abundant high molecular weight microtubule-associated protein (cytoplasmic dynein). J Cell Biol 1988, 107 (5): 1767-1776
10. DoKhac L, Tanfin Z, Harbon S. Differential role of microtubules in the control of prostaglandin E 2 and beta-adrenergic stimulation of cyclic AMP accumulation in the rat. Biochem Pharmacol 1983, 32(17): 2535-2541
11. Soederstroem KO, Roeyttae M. Short-time effects of taxol on the seminiferous epithelium of the rat. Cell Tissue Res 1, 1986, 245:591-598
12. Rowinsky EK, Gilbert MR, Mc Guire WP, Noe D.A., Grochow L.B., Forastiere A.A., Ettinger D.S., Lubejho B.G., Clark B., Sarorius S.E., Cornblath DR,Hendrichs CB, and Donehower RC. Sequences of Taxol and Cisplatin: a phase I and pharmacologic study. J Clin Oncol 1991, 9 (9): 1692-1703
13. Monsarrat B, Mariel E, Cros S, Gareo M, Guenard D, Gueritte-Voegeloin F, and Wright M. Taxol metabolismisolation and identification of three major metabolites of taxol in rat bile. Drug Metab Dispos 1990, 18(6): 895-901
14. Ikegawa SJ, Hata K, Nkatomi H, Asaga M, Kaji S, Sugawara H, Uno I, Yoshihiro. Collaborative work to determine the optimal administration period and parameters to detect dug effects on male rat fertility.-Study on estratiol benzoate effects.J Toxicol Sci, 1995, 20(3), 251-263
15. Lock LF, Soares ER. Increases in morphologically abnormal sperm in rats exposed to 60 Co irradiation. Environ Mutagen 1980, 2:125-131
16. Hayes WA. Principles and Methods of Toxicology. Reproductive Toxicology. New York, Raven Press, 3rd Edit, 1994, 962-966
17. Gangolli SD, Phillips JC. Assessing Chemical injury to the reproductive system. In: Anderson D, Conning DM (Eds) Experimental Toxicology, The basic issues, 2nd Edition, Royal Society of Chemistry, 1993, 376-394
18. Takayama S, Akaike M, Kawashima K, Takahashi M, Kurokawa Y. Studies on the optimal treatment period and parameters for detection of male fertility disorder in rats. Introductory summary. J Toxicol Sci, 1995, 20: 173-182
19. Imahie H, Adachi T, Nakagawa Y, Nagasaki T, Yamamura T, Hori M. Effects of adriamycin, an anticancer drug showing testicular toxictity, on fertility in male rats. J Toxicol Sci, 1995, 20 (3): 183-193
20. Mizoguchi K. Tsuno T, Hara H, Tanaka N, Igarashi S. Effects of a new platinum complex on male fertility in rats. J Toxicol Sci 1995, 20(3): 207-216
21. Okada F, Niwa N, Hosokawa S, Kawaguchi T, Okuda Y, Matsubara Y, Yamatsu K, Igarashi T. Effects of repeated doses of compound E for 4 and 9 weeks on the male reproductive organs. J Toxicol Sci 1995, 20(3): 217-227
22. Kinefelter GR, Laskey JW, Roberts NR, Slott V, Suarez J.D. Multiple effects of ethane dimathanesulfonate on the epididymis of adult rats. Toxicol Appl Pharmacol 1990, 105: 271-287
23. Benirschke K, Garner FM, Jones TC. Pathology of Laboratory Animals. Springer Verlag, New York, 1978, Vol I:9