ePublishing

ΕΘΝΙΚΟ ΚΕΝΤΡΟ ΤΕΚΜΗΡΙΩΣΗΣ
NATIONAL DOCUMENTATION CENTRE

Journal of the Hellenic Veterinary Medical Society

Vol 52, No 1 (2001)

Metabolie epidermal necrosis (hepatocutaneous syndrome) in the dog: A clinical and pathological review of 6 spontaneous cases

C. K. KOUTINAS (Χ.Κ. ΚΟΥΤΙΝΑΣ), A. F. KOUTINAS (Α.Φ. ΚΟΥΤΙΝΑΣ), M. N. SARIDOMICHELAKIS (Μ.Ν. ΣΑΡΙΔΟΜΙΧΕΛΑΚΗΣ), H. KALDRYMIDOU (Ε. ΚΑΛΔΡΥΜΙΔΟΥ), N. ROUBIES (Ν. ΡΟΥΜΠΙΕΣ)

doi: 10.12681/jhvms.15406

Copyright © 2018, CK KOUTINAS, AF KOUTINAS, MN SARIDOMICHELAKIS, H KALDRYMIDOU, N ROUBIES

This work is licensed under a Creative Commons Attribution-NonCommercial 4.0.

To cite this article:

KOUTINAS (Χ.Κ. ΚΟΥΤΙΝΑΣ) C. K., KOUTINAS (Α.Φ. ΚΟΥΤΙΝΑΣ) A. F., SARIDOMICHELAKIS (Μ.Ν. ΣΑΡΙΔΟΜΙΧΕΛΑΚΗΣ) M. N., KALDRYMIDOU (Ε. ΚΑΛΔΡΥΜΙΔΟΥ) H., & ROUBIES (Ν. ΡΟΥΜΠΙΕΣ) N. (2018). Metabolie epidermal necrosis (hepatocutaneous syndrome) in the dog: A clinical and pathological review of 6 spontaneous cases. *Journal of the Hellenic Veterinary Medical Society*, *52*(1), 37–48. https://doi.org/10.12681/jhvms.15406

https://epublishing.ekt.gr | **e-Publisher:** EKT | **Downloaded at:** 27/12/2025 03:48:38

ΔΕΛΤΙΟΝ ΕΛΛ. ΚΤΗΝ. ΕΤΑΙΡΕΙΑΣ 2001, 52(1): 37-48

Μεταβολική νέκρωση της επιδερμίδας (ηπατοδερμικό σύνδρομο) στο σκύλο: Κλινική και παθολογοανατομική μελέτη σε 6 περιστατικά.

Χ.Κ. Κουτίνας[1], Α.Φ. Κουτίνας[1], Μ.Ν. Σαριδομιχελάκης[1], Ε. Καλδρυμίδου[2], Ν. Ρουμπιές[3]

ΠΕΡΙΛΗΨΗ. Η μεταβολική νέκρωση της επιδερμίδας διαγνώστηκε σε 6 σκύλους που προσκομίσθηκαν στην Κλινική Παθολογίας των Ζώων Συντροφιάς του Τμήματος Κτηνιατρικής του Α.Π.Θ. κατά τη χρονική περίοδο 1989 - 1998. Τέσσερις από τους σκύλους αυτούς ήταν αρσενικού και δύο θηλυκού γένους. Η ηλικία τους κυμαινόταν από 8 ως 11,5 χρόνια. Οι δερματικές αλλοιώσεις, που ήταν αμφοτερόπλευρα συμμετρικές στα 5 ζώα χαρακτηρίζονταν από αλωπεκία - υποτρίχωση (5/6), ερύθημα (6/6), αποχρωματισμό του δέρματος (3/6), περιφερική επιδερμική αποκόλληση (3/6), έλκη και διαβρώσεις (6/6), εφελκίδες (6/6), υπερκεράτωση του ακρορρινίου ή /και των πελματικών φυμάτων (5/6), εξοίδηση (4/6), εξίδρωση (3/6), φλύκταινες (2/6), φολίδες (2/6) και βλατίδες (1/6). Οι αλλοιώσεις αυτές εντοπίζονταν στα άκρα (6/6), στα εξωτερικά γεννητικά όργανα (5/6), στην κάτω κοιλιακή χώρα (4/6), στα βλεννογονοδερματικά όρια (4/6), στις οστέϊνες προεξοχές (3/6), στο κάτω τμήμα των άκρων (3/6), στο ακρορρίνιο (3/6), στο πρόσωπο (2/6), στις μασχάλες (1/6) και στην άνω επιφάνεια του κορμού (1/6). Στα σπουδαιότερα ευρήματα από την αιματολογική, τη βιοχημική εξέταση του ορού του αίματος και την ανάλυση των ούρων περιλαμβάνονταν η αναιμία (5/6), η λευκοκυττάρωση (3/6), η θρομβοκυτταροπενία (1/6), η υπολευκωματιναιμία (4/5), η υπεργλυκαιμία (3/6), η αυξημένη δραστηριότητα της αλκαλικής φωσφατάσης (4/6) και της αλανινο-αμινοτρανσφεράσης (5/6), η υπασβεστιαιμία (2/5), η πρωτεϊνουρία (1/6) και η γλυκοζουρία (3/6). Στην ιστοπαθολογική εξέταση του ήπατος, που πραγματοποιήθηκε σε 4 περιστατικά, διαπιστώθηκαν οι χαρακτηριστικές αλλοιώσεις της κενοτοπιώδους ηπατοπάθειας. Στα υπόλοιπα δύο ζώα, οι πιθανότερες υποκείμενες παθολογικές καταστάσεις, με βάση τα αποτελέσματα των εργαστηριακών εξετάσεων θα μπορούσαν να ήταν η κενοτοπιώδης ηπατοπάθεια (1/2) και το γλυκαγόνωμα του παγκρέατος (1/2). Η θεραπευτική αγωγή, συστηματική ή/και τοπική, που επιχειρήθηκε σε 3 σκύλους δεν ήταν παρά ελάχιστα αποτελεσματική. Τελικά και τα 6 ζώα πέθαναν (3/6) ή τους έγινε ευθανασία (3/6) σε χρονικό διάστημα 2 ως 17 μηνών από την πρωτοεμφάνιση των δερματικών αλλοιώσεων.

Λέξεις ευρετηρίασης: μεταβολική νέκρωση επιδερμίδας, σκύλος, κενοτοπιώδης ηπατοπάθεια.

ABSTRACT. Koutinas C.K, Koutinas A.F., Saridomichelakis M.N., Kaldrymidou H., Roubiés N.. Metabolic epidermal necrosis (hepatocutaneous syndrome) in the dog: A clinical and pathological review of 6 spontaneous cases. *Bulletin of the Hellenic Veterinary Medical Society 2001, 52(1):37-48.* **Metabolic epidermal necrosis was diagnosed in 6 dogs admitted to the Clinic of Companion Animal Medicine, Faculty of Veterinary Medicine, A.U.T., between 1989 and 1998. Four of these animals were males and 2 females with an age range of 8 to 11.5 years. Bilaterally symmetrical (5/6) or asymmetrical (1/6) skin lesions characterized by alopecia - hypotrichosis (5/6), erythema (6/6), depigmentation (3/6), epidermal colarettes (3/6), ulcers and erosions (6/6), crusts (6/6), footpad and nose hyperkeratosis (5/6), edema (4/6), exudation (3/6), pustules (2/6), scales (2/6) and papules (1/6) were observed in all of the dogs. These lesions were located on the limbs (6/6), the external genitalia (5/6), ventral abdomen (4/6), mucocutaneos junctions (4/6), pressure points (3/6), distal extremities (3/6), nasal philthrum (3/6), muzzle (2/6), axillae (1/6) and on the dorsal aspect of the body trunk (1/6). The most important clinicopathologic findings included anemia (5/6), leucocytosis (3/6), thrombocytopenia (1/6), hypoalbuminaemia (4/5), hyperglycemia (3/6), increased alkaline phosphatase (4/6) and alanino-aminotransferase (5/6) activities, hypocalcaemia (2/5), proteinuria (1/6) and glycosuria (3/6). Liver histopathology, carried out in 4 dogs,**

[1]*Κλινική Παθολογίας Ζώων Συντροφιάς, Τμήμα Κτηνιατρικής, Α.Π.Θ.*
[2]*Εργαστήριο Παθολογικής Ανατομικής, Τμήμα Κτηνιατρικής, Α.Π.Θ.*
[3]*Εργαστήριο Γενικής Παθολογίας και Προπαιδευτικής, Τμήμα Κτηνιατρικής, Α.Π.Θ.*

[1]*Clinic of Companion Animal Medicine, Faculty of Veterinary Medicine, A.U.T.*
[2]*Laboratory of Pathology, Faculty of Veterinary Medicine, A.U.T.*
[3]*Laboratory of Clinical Pathology, Faculty of Veterinary Medicine, A.U.T.*

Ημερομηνία υποβολής: 18.01.2000
Ημερομηνία εγκρίσεως: 31.03.2000

revealed vacuolar hepatopathy in all of them. The same underlying disease was suspected in one additional case, whereas pancreatic glucagonoma was a possibility for the remaining dog. Systemic an/or topical treatment, that was attempted in 3 dogs, was unrewarding. All the 6 dogs died (3/6) or were euthanized (3/6) 2 to 17 months after the appearance of the skin lesions.

ΕΙΣΑΓΩΓΗ

Στο σκύλο, τα τελευταία χρόνια έχει περιγραφεί μία σχετικά σπάνια στην κλινική πράξη δερματοπάθεια, που χαρακτηρίζεται από την παρουσία διάχυτου ερυθήματος, εφελκίδων, διαβρώσεων και ελκών με συμμετρική διάταξη στο πρόσωπο, στα άκρα και στην περιοχή των εξωτερικών γεννητικών οργάνων, καθώς επίσης και από υπερκεράτωση των πελματικών φυμάτων και του ακρορρινίου[1-5]. Στην ιστοπαθολογική εξέταση των βιοψιών από το δέρμα συνήθως παρατηρούνται παρακερατωτική υπερκεράτωση, έντονο ενδο -και μεσοκυττάριο οίδημα στις άνω στιβάδες της επιδερμίδας και υπερπλασία των κυττάρων της βασικής της στιβάδας, που συνοδεύονται από περιαγγειακή, διάμεση ή χοριοεπιδερμική (λειχηνοειδή) διήθηση του χορίου από μονοπύρηνα κυρίως κύτταρα[2,3,6].

Η κλινική και η ιστοπαθολογική εικόνα της μεταβολικής νέκρωσης της επιδερμίδας (ΜΝΕ) του σκύλου μοιάζει σε μεγάλο βαθμό με το νεκρολυτικό μεταναστευτικό ερύθημα του ανθρώπου, το οποίο στο 90% περίπου των περιστατικών συνδέεται αιτιοπαθογενετικά με νεοπλάσματα του παγκρέατος που εκκρίνουν γλυκαγόνη (γλυκαγονώματα)[7,8]. Σε πολύ λιγότερες περιπτώσεις, η νόσος έχει παρατηρηθεί σε ασθενείς με χρόνια παγκρεατίτιδα, μικροοζώδη κίρρωση του ήπατος και χρόνιες εντεροπάθειες[9-13]. Αντίθετα, στο σκύλο η ΜΝΕ συνδέεται κυρίως με την κενοτοπιώδη ηπατοπάθεια[3,14-16], ενώ σε πολύ μικρό αριθμό περιστατικών αυτή οφείλεται στην παρουσία γλυκαγονωμάτων στο πάγκρεας[14,17-20]. Επισημαίνεται ότι η παθολογοανατομική εικόνα της ιδιοπαθούς αυτής κενοτοπιώδους ηπατοπάθειας διαφέρει από εκείνη της κίρρωσης του ήπατος[3,15,16], που στο παρελθόν πιστευόταν ότι αποτελούσε το παθογενετικό υπόστρωμα της ΜΝΕ του σκύλου[1,2,21]. Επιπλέον, σε ένα σημαντικό αριθμό περιστατικών συνυπήρχε ο σακχαρώδης διαβήτης που θεωρείται ότι εμφανίζεται κατά το τελευταίο στάδιο της εξέλιξης της νόσου[1,3,17,21]. Η υποαμινοξαιμία, που αποτελεί σύνηθες εργαστηριακό εύρημα στο νεκρολυτικό μεταναστευτικό ερύθημα του ανθρώπου[10,22,23], έχει παρατηρηθεί και στη ΜΝΕ του σκύλου[3,16,18].

Η πρόγνωση της νόσου στο σκύλο μπορεί να θεωρηθεί δυσμενής, δεδομένου ότι τα περισσότερα περιστατικά που αναφέρονται στη διεθνή βιβλιογραφία πέθαναν λίγους μήνες μετά τη διάγνωση, προφανώς επειδή ήδη παρουσίαζαν προχωρημένου βαθμού ηπατοπάθεια[6,20]. Επισημαίνεται, τέλος, ότι η ΜΝΕ διαπιστώθηκε και σε μία γάτα και πιθανότατα οφειλόταν σε καρκίνωμα του παγκρέατος[24].

Στην εργασία αυτή περιγράφονται, για πρώτη φορά στην ελληνική κτηνιατρική βιβλιογραφία, η κλινική και παθολογοανατομική εικόνα καθώς και η εξέλιξη της ΜΝΕ του σκύλου σε 6 συνολικά κλινικά περιστατικά, που προσκομίστηκαν στην Παθολογική Κλινική (Παθολογία Ζώων Συντροφιάς) μεταξύ των ετών 1989 και 1998.

ΥΛΙΚΑ ΚΑΙ ΜΕΘΟΔΟΙ

Στα εξωτερικά ιατρεία της Παθολογικής Κλινικής (Παθολογία Ζώων Συντροφιάς), του Τμήματος Κτηνιατρικής του Α.Π.Θ. προσκομίστηκαν κατά τη διάρκεια 10 ετών (1989 - 1998) 6 σκύλοι με ΜΝΕ, η διάγνωση της οποίας στηρίχτηκε στο συνδυασμό της κλινικής και ιστοπαθολογικής εικόνας του δέρματος και των εργαστηριακών ευρημάτων από το ήπαρ ή/και της μακροσκοπικής και μικροσκοπικής εικόνας των αλλοιώσεων του οργάνου αυτού. Οι 4 από τους σκύλους ήταν αρσενικού και οι υπόλοιποι 2 θηλυκού γένους. Κανένα από τα ζώα δεν ήταν ευνουχισμένο ή στειρωμένο. Τα 2 ανήκαν σε αμιγείς φυλές, τα 2 ήταν μιγάδες και τα άλλα 2 ήταν ακαθόριστης γενεάς. Η ηλικία των ζώων κυμαινόταν από 8 ως 11,5 έτη (μέσος: 9,5 έτη) και το σωματικό τους βάρος από 10 ως 27 Kg (μέσος: 12 Kg) (Πίνακας 1).

Κάθε σκύλος υποβλήθηκε σε γενική κλινική και δερματολογική εξέταση, αφού προηγουμένως ελέγχθηκε λεπτομερώς το ιστορικό του. Ο εργαστηριακός έλεγχος των περιστατικών περιλάμβανε την πλήρη αιματολογική εξέταση, την ανάλυση δείγματος ούρου που πάρθηκε με κυστοκέντηση, τη μικροσκοπική εξέταση ξεσμάτων από το δέρμα και την καλλιέργεια για δερματόφυτα σε ειδικό υπόστρωμα (Dermatophyte Test Medium - DTM). Σε όλα τα ζώα έγινε ορολογική (έμμεσος ανοσοφθορισμός - IFA) και παρασιτολογική εξέταση (μικροσκοπική εξέταση επιχρισμάτων από οπό λεμφογαγγλίων χρωσμένων με τη μέθοδο Giemsa) για λεϊσμανίωση. Από τις διάφορες βιοχημικές παραμέτρους στον ορό του αίματος προσδιορίστηκαν οι ολικές πρωτεΐνες, το άζωτο της ουρίας (BUN), η γλυκόζη, η αλκαλική φωσφατάση (AP) και η αλανινο - αμινοτρανσφεράση (ALT) σε όλα τα περιστατικά, οι λευκωματίνες, η κρεατινίνη, η χολοστερόλη, ο φωσφόρος, το ασβέστιο και το κάλιο στα 5, η ολική χολερυθρίνη στα 4 και η κρεατινική φωσφοκινάση (CK) στα 3 από τα 6 ζώα. Το περιστατικό 3 υποβλήθηκε στη δοκιμασία καταστολής με μικρή δόση δεξαμεθαζόνης (0,01 mg/Kg ΣΒ, ενδοφλέβια) για τον έλεγχο πιθανού υπερφλοιοεπινεφριδισμού (σύνδρομο Cushing). Η κορτιζόλη στον ορό του αίματος μετρήθηκε πριν καθώς και 3 και 8 ώρες μετά τη χορήγηση της δεξαμεθαζόνης, με τη ραδιοανοσολογική μέθοδο (RIA). Σε όλα τα ζώα έγιναν ακτινογραφήματα της κοιλιακής κοιλότητας σε πλάγια προβολή ενώ σε ένα από αυτά (περιστατικό 6) έγινε και υπερηχογράφημα του ήπατος.

Πίνακας 1. Στοιχεία ταυτότητας, κύρια αίτια προσκόμισης και υποκείμενη παθολογική κατάσταση στους 6 σκύλους με μεταβολική νέκρωση της επιδερμίδας.

α/α	Φύλο	Φυλή	Ηλικία (έτη)	Κύρια αιτία προσκόμισης	Διάρκεια συμπτωμάτων (μήνες)	Υποκείμενη ή συνυπάρχουσα παθολογική κατάσταση
1	Αρσενικό	Yorkshire terrier cross	11	Δερματίτιδα στο όσχεο και στα οπίσθια άκρα	1,5	ΔΕ
2	Αρσενικό	Poodle cross	8	Δερματίτιδα στο όσχεο, στα άκρα και στην κεφαλή	1,5	Κενοτοπιώδης ηπατοπάθεια
3	Αρσενικό	Epagniel Bretton	9	Δερματικές αλλοιώσεις, πολυουρία - πολυδιψία	4	Σακχαρώδης διαβήτης
4	Θηλυκό	German shepherd	11,5	Δερματικές αλλοιώσεις, χωλότητα	4	Κενοτοπιώδης ηπατοπάθεια
5	Θηλυκό	Mongrel	10	Δερματικές αλλοιώσεις, ανορεξία, φαρυγγική δυσφαγία	3	Κενοτοπιώδης ηπατοπάθεια
6	Αρσενικό	Mongrel	9	Δερματικές αλλοιώσεις, ανορεξία, κατάπτωση, απώλεια ΣΒ	4	Κενοτοπιώδης ηπατοπάθεια

ΔΕ: δεν έγινε νεκροψία

Λόγω της δυσμενούς πρόγνωσης οι ιδιοκτήτες των 3 από τους 6 σκύλους (περιστατικά 2, 5 και 6) επέλεξαν τη λύση της ευθανασίας για τα ζώα τους. Στο περιστατικό 1 χορηγήθηκαν κατά καιρούς διάφορα αντιβιοτικά και πρεδνιζολόνη σε αντιφλεγμονώδη δόση και έγιναν λουτρά με σαμπουάν που περιείχε κετοκοναζόλη με φτωχά θεραπευτικά αποτελέσματα. Στο περιστατικό 3 δόθηκαν διάφορα αντιβιοτικά και ινσουλίνη lente ή NPH για τον έλεγχο του σακχαρώδους διαβήτη. Παρά τη χορήγηση ακόμη και μεγάλων δόσεων ινσουλίνης (> 2,2 U/Kg ΣΒ) η υπεργλυκαιμία δεν μπόρεσε ποτέ να ελεγχθεί σε ικανοποιητικό βαθμό. Τέλος, στο περιστατικό 4 η μόνη θεραπεία που συστήθηκε ήταν η καθημερινή επάλειψη φαρμακευτικής βαζελίνης στα πελματικά φύματα, λόγω της έντονης υπερκεράτωσης των τελευταίων. Από τα 3 παραπάνω ζώα, που πέθαναν εξαιτίας της νόσου, μόνο στο ένα (περιστατικό 4) επετράπη η νεκροτομή. Τελικά και τα 6 ζώα πέθαναν ή τους έγινε ευθανασία μέσα σε χρονικό διάστημα 2 ως 17 μηνών (μέσος: 4 μήνες) από την πρωτοεμφάνιση των δερματικών αλλοιώσεων.

Από όλα τα ζώα πάρθηκαν πολλαπλές (2 - 4) βιοψίες από το δέρμα με ειδική συσκευή (biopsy punch) διαμέτρου 6 ή 8 mm, οι οποίες αφού μονιμοποιήθηκαν σε ρυθμιστικό διάλυμα φορμόλης 10%, κόπηκαν σε τομές πάχους 4 - 5 μm, αφού προηγουμένως εγκλείστηκαν στην παραφίνη και χρώστηκαν με τη μέθοδο της αιματοξυλίνης - ηωσίνης. Μετά τη νεκροτομή, που έγινε στα περιστατικά 2, 4, 5 και 6, πάρθηκαν ιστοτεμάχια από το ήπαρ και το πάγκρεας καθώς και από τους νεφρούς (περιστατικά 4, 5, 6) που μονιμοποιήθηκαν, εγκλείστηκαν, κόπηκαν και χρώστηκαν όπως εκείνα από το δέρμα.

ΑΠΟΤΕΛΕΣΜΑΤΑ

Σύμφωνα με το ιστορικό, οι κυριότερες αιτίες προσκόμισης των 6 σκύλων ήταν οι δερματικές αλλοιώσεις (6/6), η ανορεξία (2/6), η κατάπτωση (1/6), η απώλεια βάρους (1/6), η πολυουρία - πολυδιψία (1/6), η χωλότητα (1/6) και η φαρυγγική δυσφαγία (1/6) που είχαν διάρκεια από 1,5 ως 4 μήνες (μέσος: 3,5 μήνες) (Πίνακας 1). Επισημαίνεται ότι το περιστατικό 3 παρουσίαζε σακχαρώδη διαβήτη και κρίσεις ενδοαγγειακής αιμόλυσης ένα περίπου έτος πριν από την εμφάνιση των δερματικών αλλοιώσεων.

Εικόνα 1. Περιστατικό 5: Διαβρώσεις και έλκη στην κάτω κοιλιακή επιφάνεια και στη βουβωνική χώρα. Διακρίνονται τα δύο σημεία βιοψίας από το δέρμα.

Στις δερματικές αλλοιώσεις, που διαπιστώθηκαν και στα 6 περιστατικά, περιλαμβάνονταν η αλωπεκία - υποτρίχωση (5/6), το ερύθημα (6/6), ο αποχρωματισμός του δέρματος (3/6), οι βλατίδες (1/6), οι φλύκταινες (2/6), η περιφερική επιδερμική αποκόλληση (3/6), τα έλκη και οι διαβρώσεις (6/6) (Εικ. 1), η εξίδρωση (3/6) (Εικ. 2), οι εφελκίδες (6/6), οι φολίδες (2/6), η πάχυνση και η εξοίδηση του

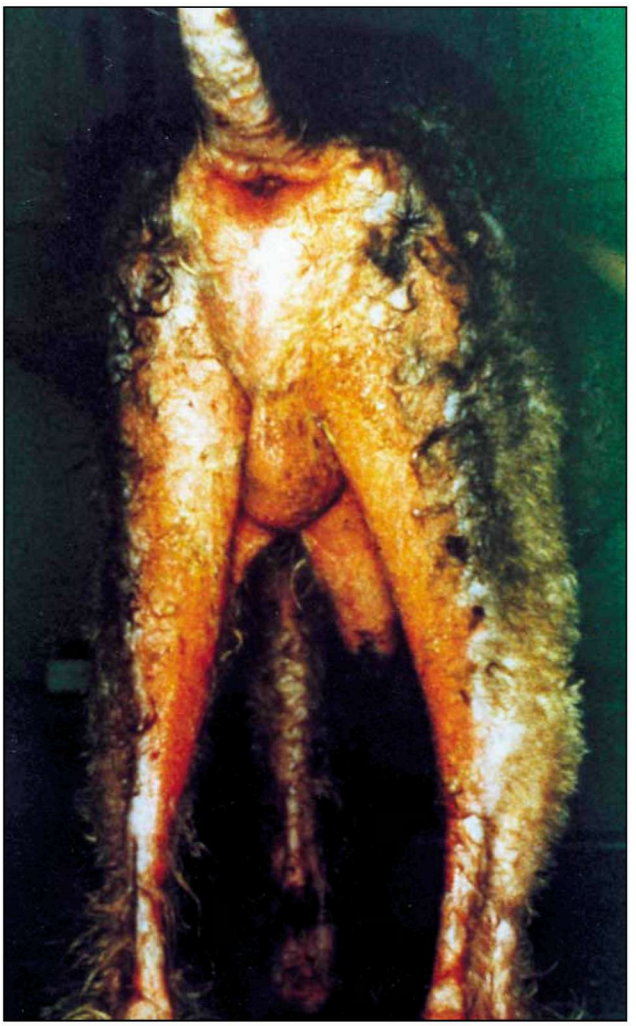

Εικόνα 2. Περιστατικό 1: Αλωπεκία, διάχυτο ερύθημα και εξίδρωμα στην οπίσθια και εσωτερική επιφάνεια των οπισθίων άκρων, στην περινεϊκή χώρα, στο όσχεο και στην ακροποσθία.

Εικόνα 3. *Περιστατικό 3:* Έντονη υπερκεράτωση και ραγάδες στα πελματικά φύματα του πρόσθιου αριστερού άκρου.

Εικόνα 4. *Περιστατικό 2:* Αλωπεκία, ερύθημα (δάκτυλοι), διαβρώσεις και έλκη (καρπός, μετακάρπιο) στα πρόσθια άκρα.Πάχυνση και ζυμώδης σύσταση του δέρματος στους δακτύλους.

δέρματος (4/6), η υπερκεράτωση του ακρορρινίου (2/6) και των πελματικών φυμάτων (5/6) (Εικ. 3), που συνοδεύονταν από την παρουσία ραγάδων (Πίνακας 2). Οι παραπάνω αλλοιώσεις εντοπίζονταν στα κάτω σημεία των άκρων σε όλα τα περιστατικά (Εικ. 4), στα εξωτερικά γεννητικά όργανα (περιστατικά 1-4, 6) (Εικ. 5), στο κάτω κοιλιακό τοίχωμα (περιστατικά 1, 4-6), στα χείλη (περιστατικά 2, 3, 5, 6), στις οστέινες προεξοχές (περιστατικά 1, 3, 4), στα άκρα (περιστατικά 2, 3, 6), στο ακρορρίνιο (περιστατικά 4, 5, 6), στο πρόσωπο (περιστατικά 2, 6), στις μασχάλες (περιστατικό 5), στα βλεννογονοδερματικά όρια του πρωκτού (περιστατικό 5) και στην άνω επιφάνεια του κορμού του σώματος (περιστατικό 3). Επιπλέον, σε δύο ζώα (περιστατικά 2 και 6) διαπιστώθηκε βακτηριδιακής αιτιολογίας παρονυχία και σε ένα (περιστατικό 6) ονυχογρύπωση. Οι δερματικές αλλοιώσεις που ξεκίνησαν από τα εξωτερικά γεννητικά όργανα (περιστατικά 1, 2 και 3), τα πελματικά φύματα (περιστατικά 5 και 6) και τις οστέινες προεξοχές (περιστατικό 4), είχαν συμμετρική διάταξη σε 5 σκύλους (περιστατικά 1-4, 6) και ήταν μέτρια κνησμώδεις σε δύο (περιστατικά 1 και 5). Ταυτόχρονα παρατηρήθηκαν και άλλα συμπτώματα ή παθολογικές καταστάσεις σε όλα τα ζώα, όπως περιφερική λεμφαδενοπάθεια (περιστατικά 1, 2 και 6), δυσφαγία - δυσκαταποσία (περιστατι-

Πίνακας 2. Είδη δερματικών αλλοιώσεων στους 6 σκύλους με μεταβολική νέκρωση της επιδερμίδας.

Δερματικές αλλοιώσεις	Περιστατικά					
	1	2	3	4	5	6
Αλωπεκία - υποτρίχωση	+	+	+	-	+	+
Ερύθημα	+	+	+	+	+	+
Αποχρωματισμός του δέρματος	-	+	-	+	-	+
Βλαττίδες	-	+	-	-	-	-
Φλύκταινες	-	+	-	-	-	+
Περιφερική επιδερμική αποκόλληση	-	+	-	-	+	+
Έλκη - διαβρώσεις	+	+	+	+	+	+
Επιφανειακή εξίδρωση	+	-	-	+	+	-
Εφελκίδες	+	+	+	+	+	+
Φολίδες	-	+	+	-	-	-
Πάχυνση - εξοίδηση του δέρματος	-	+	-	+	+	+
Υπερκεράτωση (πελματικά φύματα, ακρορρίνιο)	+	+	+	+	-	+
Ραγάδες (πελματικά φύματα, ακρορρίνιο)	+	+	+	+	-	+

Πίνακας 3. Ευρήματα από την αιματολογική εξέταση στους 6 σκύλους με μεταβολική νέκρωση της επιδερμίδας.

Παράμετρος	Περιστατικά						Τιμές αναφοράς
	1	2	3	4	5	6	
Αιματοκρίτης (%)	24	31	27	28	41	32	37 - 55
Αιμοσφαιρίνη (g/100ml)	8	10,7	8,8	9,3	13,6	10,3	12 - 18
Λευκά αιμοσφαίρια (/μl)	21.100	10.200	27.769	7.590	19.470	16.600	6.000 - 17.000
Ουδετερόφιλα (/μl)	15.192	8976	15.680	6.223	16.160	15.272	3.000 -11.500
Άωρα ουδετερόφιλα (/μl)	-	-	-	531	194	-	0 - 500
Εωσινόφιλα (/μl)	-	-	40	-	-	-	≤1350
Λεμφοκύτταρα (/μl)	5486	714	11.940	683	1.557	830	1.000 - 4.800
Μεγάλα μονοπύρηνα (/μl)	422	510	100	151	1.557	498	≤1.350
Αιμοπετάλια (/μl)	300.000	233.000	372.000	172.000	473.000	656.000	≥200.000

Εικόνα 5. Περιστατικό 3: Ερύθημα και έντονη εφελκιδοποίηση του δέρματος του οσχέου. Ερύθημα και διαβρώσεις στην εσωτερική επιφάνεια του αριστερού μηρού.

κά 5 και 6), κατάπτωση (περιστατικά 3 και 4), ελκώδης στοματίτιδα (περιστατικό 5) και ατροφία των κροταφιτών μυών (περιστατικό 6).

Στην αιματολογική εξέταση διαπιστώθηκαν ορθοκυτταρική και ορθόχρωμη αναιμία (5/6), λευκοκυττάρωση (3/6), ουδετεροφιλία (4/6), λεμφοπενία (3/6), λεμφοκυττάρωση (2/6), μονοπυρήνωση (1/6) και θρομβοκυτταροπενία (1/6) (Πίνακας 3), ενώ στη βιοχημική εξέταση του ορού του αίματος βρέθηκαν υπερπρωτεϊναιμία (1/6), υποπρωτεϊναιμία (1/6), υπολευκωματιναιμία (4/5), υπεργλυκαιμία (3/6), αυξημένη δραστηριότητα της AP (4/6) και της ALT (5/6), υπερφωσφαταιμία (1/5) και υπασβεστιαιμία (2/5) (Πίνακας 4). Στο περιστατικό 3 το αποτέλεσμα της δοκιμασίας καταστολής με μικρή δόση δεξαμεθαζόνης ήταν ενδεικτικό του συνδρόμου Cushing (κορτιζόλη στον ορό του αίματος: αμέσως πριν από την έγχυση 4,2, στις 3 ώ-

Πίνακας 4. Αποτελέσματα της βιοχημικής εξέτασης στους 6 σκύλους με μεταβολική νέκρωση της επιδερμίδας.

Παράμετροι	Περιστατικά						Τιμές αναφοράς
	1	2	3	4	5	6	
Ολικές πρωτεΐνες (g/dl)	8,4	5,5	7,8	6,8	6,5	6,8	5,8 - 8
Λευκωματίνες (g/dl)	ΔΕ	1,70	0,5	2,1	2,1	2,8	2,5 - 4
Άζωτο της ουρίας - BUN (mg/dl)	12,1	7	30	8	12	12	7-30
Κρεατινίνη (mg/dl)	ΔΕ	0,5	1,1	1,4	0,8	1,1	0,5 - 1,5
Γλυκόζη (mg/dl)	84	81	185	104	122	184	60 - 120
Χολοστερόλη (mg/dl)	ΔΕ	228	243	146	124	148	100 - 300
Ολική χολερυθρίνη (mg/dl)	ΔΕ	0,21	ΔΕ	0,45	0,38	0,5	0,1 - 0,6
Αλκαλική φωσφατάση - AP (U/L)	3135	131	40	340	390	2000	≤ 210
Αλανινοαμινοτρανσφεράση - ALT (U/L)	305	79	100	44	34	220	≤ 34
Κρεατινική φωσφοκινάση - CK (U/L)	ΔΕ	ΔΕ	ΔΕ	55	45	22	30 - 120
Φωσφόρος (mg/dl)	6,2	2,5	ΔΕ	3,7	2,7	3,6	2,5 - 5
Ασβέστιο (mg/dl)	ΔΕ	8,4	9,8	8,0	6,6	7,6	8 - 12
Κάλιο (mEq/l)	ΔΕ	5	4,4	4	4,6	3,9	3,6 - 5,8

ΔΕ: δεν έγινε

ρες 1,6 και στις 8 ώρες 2,2 μg/100ml). Από την ανάλυση του ούρου βρέθηκε χαμηλό ειδικό βάρος σε ένα ζώο (περιστατικό 3), γλυκοζουρία σε 3 (περιστατικά 1, 3 και 4) και πρωτεϊνουρία σε ένα (περιστατικό 3). Σε κανένα ζώο δε βρέθηκαν παθογόνα ακάρεα (π.χ. *Demodex canis*) στη μικροσκοπική εξέταση των ξεσμάτων από το δέρμα, ούτε αναπτύχθηκαν αποικίες διαφόρων παθογόνων δερματοφύτων στο υπόστρωμα DTM. Οι εξετάσεις για τη λεϊσμανίωση ήταν αρνητικές σε όλα τα περιστατικά.

Στα ακτινογραφήματα της κοιλιακής κοιλότητας και των 6 σκύλων το ήπαρ εμφανιζόταν ελαφρώς μικρότερο από το φυσιολογικό σε 3 ζώα (περιστατικά 1, 2 και 4), ενώ στα υπόλοιπα το μέγεθος του οργάνου βρισκόταν μέσα στα φυσιολογικά όρια. Στην υπερηχογραφική εξέταση του περιστατικού 6 το ήπαρ είχε φυσιολογικό μέγεθος και την όψη "ελβετικού τυριού". Συγκεκριμένα, παρατηρούνταν κυκλοτερείς υποηχογόνες περιοχές, με διάμετρο από 0,5 ως 1,5 mm, που περιβάλλονταν από υπερηχογόνο ζώνη πάχους 0,1 - 0,5 mm.

Στη μακροσκοπική παθολογοανατομική εξέταση που έγινε σε 4 σκύλους το μόνο όργανο στο οποίο παρατηρήθηκαν αλλοιώσεις ήταν το ήπαρ. Η εξωτερική επιφάνεια του οργάνου αυτού είχε μακροοζώδη όψη σε όλα τα περιστατικά. Ο χρωματισμός των διαφόρου μεγέθους οζιδίων ήταν καφέρυθρος, καφεκίτρινος ή κιτρινωπός. Το ηπατικό παρέγχυμα μεταξύ των οζιδίων παρουσίαζε συρρίκνωση και εμφανιζόταν ωχρότερο σε σύγκριση με αυτά (Εικ. 6). Την ίδια περίπου εμφάνιση είχε το ήπαρ των ζώων αυτών και στην τομή, ενώ η σύστασή του ήταν λιγότερο ή περισσότερο σκληρή. Επισημαίνεται, τέλος, ότι το πάγκρεας και οι νεφροί και των 4 περιστατικών δεν εμφάνιζαν τίποτα το παθολογικό.

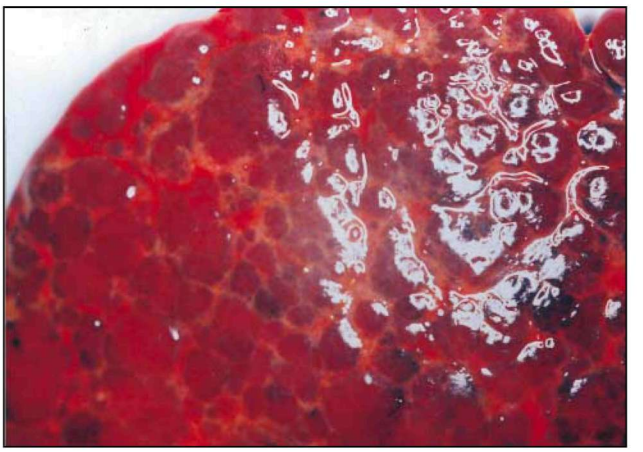

Εικόνα 6. Περιστατικό 6: Εξωτερική επιφάνεια του ήπατος. Ανισομεγέθη οζίδια μεταξύ των οποίων διακρίνεται συρρίκνωση του ηπατικού παρεγχύματος.

Στην ιστοπαθολογική εξέταση των βιοψιών από το δέρμα παρατηρήθηκαν, αν και όχι πάντοτε σε όλες τις τομές ή σε όλες τις περιοχές μιάς συγκεκριμένης τομής, τα ίδια, σε γενικές γραμμές, ευρήματα. Αυτά ήταν περισσότερο σαφή και έντονα στην επιδερμίδα όπου παρατηρήθηκε παρακερατωτική υπερκεράτωση, που ήταν ιδιαίτερα έντονη στα περιστατικά 1 και 5. Στα υπόλοιπα ιστοπαθολογικά ευρήματα από την επιδερμίδα περιλαμβάνονταν το ενδοκυττάριο (περιστατικά 1,5) και το μεσοκυττάριο οίδημα (περιστατικά 1, 2, 4 - 6) που κυρίως αφορούσε στις επιπολής στιβάδες , η υπερπλασία της βασικής στιβάδας (περιστατικά 1, 4 - 6) ή όλων των στιβάδων (περιστατικά 2, 3), τα ενδοεπιδερμικά ρήγματα (περιστατικά 3, 6), τα ενδοεπι-

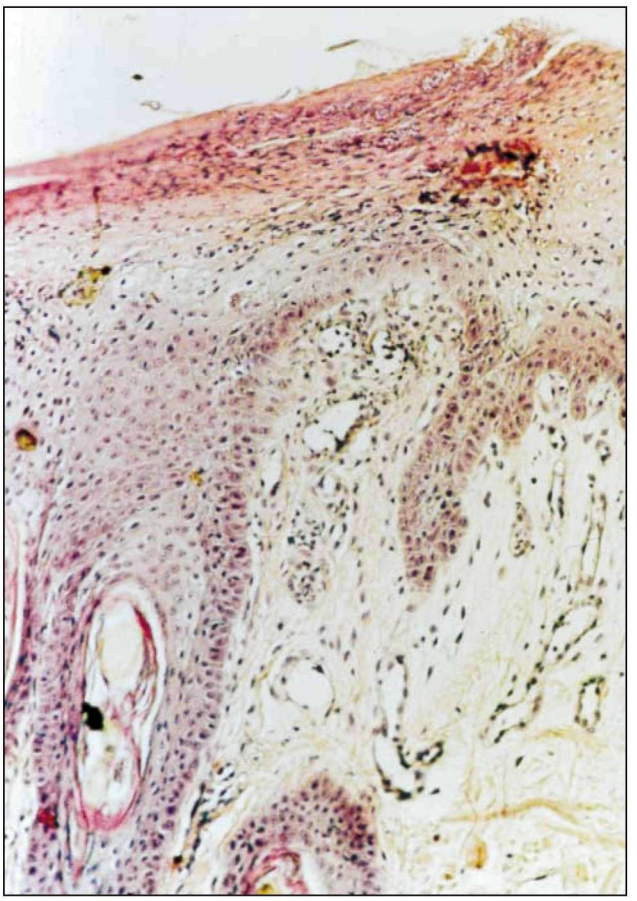

Εικόνα 7. Περιστατικό 1: Έντονη παρακερατωτική υπερκεράτωση της κεράτινης στιβάδας, ένδο- μεσοκυττάριο οίδημα των άνω στιβάδων και υπερπλασία της βασικοκυτταρικής στιβάδας της επιδερμίδας. Στο χόριο διακρίνεται επιπολής περιαγγειακή διήθηση από μονοπύρηνα φλεγμονώδη κύτταρα. (Αιματοξυλίνη - εωσίνη. 100 Χ).

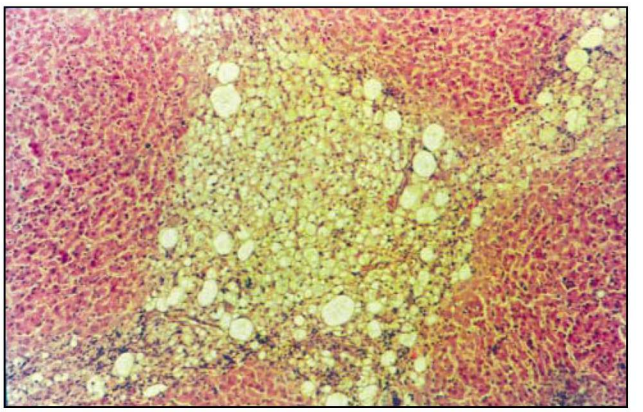

Εικόνα 8. Περιστατικό 6: Ήπαρ. Μικρο- μακρο- και μονοκενοτοπιώδης εκφύλιση των ηπατικών κυττάρων στη ζώνη 1 των ηπατικών αδενοκυψελών. Στις παρυφές της εκφυλιστικής αυτής αλλοίωσης παρατηρείται διήθηση από λεμφοκύτταρα και μακροφάγα κύτταρα. (Αιματοξυλίνη - εωσίνη. 100 Χ).

δερμικά (υποκεράτια) αποστήματα (περιστατικά 3, 5, 6), η πηκτική νέκρωση όλων των στιβάδων (περιστατικό 4), οι διαβρώσεις (περιστατικά 1, 3), τα έλκη (περιστατικά 2, 4), και η διήθηση με ουδετερόφιλα λευκοκύτταρα (περιστατικό 3), διάφορα είδη μονοπύρηνων κυττάρων (περιστατικό 4) ή με μικτό πληθυσμό φλεγμονωδών κυττάρων (περιστατικό 6). Η χαρακτηριστική της νόσου τρίχρωμη απεικόνιση της επιδερμίδας (γαλλική σημαία) παρατηρήθηκε μόνο στα περιστατικά 1 και 5 (Εικ. 7). Στο άνω τμήμα του θυλάκου των τριχών (χοάνη) του περιστατικού 5 , που εμφανιζόταν διατεταμένο, παρατηρήθηκε έντονου βαθμού παρακερατωτική υπερκεράτωση όπως επίσης και στα περιστατικά 1, 3, 4 και 6, αν και σε μικρότερο βαθμό. Στην επιφάνεια της κεράτινης στιβάδας της επιδερμίδας διαπιστώθηκαν επίσης οροκυτταρικές εφελκίδες (περιστατικά 1, 3 - 5) και μετρίου ως έντονου βαθμού υπερανάπτυξη της *Malassezia pachydermatis* (περιστατικό 1) ή διαφόρων βακτηριδίων (περιστατικά 2 - 4).

Στις επιπολής στιβάδες του χορίου παρατηρήθηκαν οίδημα (περιστατικά 2, 4, 6), διάταση και συμφόρηση των αιμοφόρων αγγείων (περιστατικά 4, 5), κοκκία μελανίνης και μελανινοφάγα κύτταρα (pigmentary incontinence) (περιστατικό 4) και ελαφρού ως έντονου βαθμού διήθηση από διάφορα είδη κυττάρων (λεμφοκύτταρα, πλασμοκύτταρα, μακροφάγα, ιστιοκύτταρα, ουδετερόφιλα) που είχε περιαγγειακή (όλα τα περιστατικά), διάμεση (περιστατικό 4), λειχηνοειδή (κατά μήκος της βασικής στιβάδας της επιδερμίδας) (περιστατικά 1 - 4, 6) ή / και περιεξαρτηματική (περιστατικά 4, 5) διάταξη. Επισημαίνεται ότι τα ουδετερόφιλα κυριαρχούσαν στις περιοχές εκείνες του χορίου που βρίσκονταν κάτω από τα έλκη ή τις διαβρώσεις της επιδερμίδας.

Η ιστοπαθολογική εικόνα του ήπατος ήταν παρόμοια σ' όλα τα ζώα που μελετήθηκαν (περιστατικά 2, 4 - 6). Παρατηρήθηκαν εκφυλιστικές αλλοιώσεις, που εκτείνονταν υποκαψικά και στην περιφέρεια γειτονικών ή διάσπαρτων ηπατικών λοβίων. Η αλλοίωση εντοπιζόταν κυρίως στις ζώνες 1 και 2 των ηπατικών αδενοκυψελών, ενώ σε μερικές περιπτώσεις παρατηρούνταν επέκταση και στη ζώνη 3. Τα ηπατικά κύτταρα των προσβλημένων περιοχών ήταν διογκωμένα και παρουσίαζαν μικρο-, μακρο- και μονοκενοτοπιώδη εκφύλιση. Παράλληλα παρατηρούνταν αλλαγή της αρχιτεκτονικής εμφάνισης του ηπατικού παρεγχύματος, εξαιτίας της συρρίκνωσης των εκφυλισμένων περιοχών και της αρχόμενης ανάπτυξης ινώδους συνδετικού ιστού (Εικ. 8). Στα περιστατικά 4 και 6 έντονη ήταν η παρουσία νεόπλαστων χολαγγείων.

Το πάγκρεας όλων των ζώων που εξετάστηκαν (περιστατικά 2, 4 - 6) παρουσίαζε διάχυτη προοδευτική ατροφία στην εξωκρινή μοίρα του. Η αποκοκκίωση, η κυτταρική

συρρίκνωση και η ρήξη των κυτταρικών συνδέσεων αλλοίωνε την αρχιτεκτονική του οργάνου. Επίσης, αρκετά κύτταρα παρουσίαζαν και κενοτοπιώδη εκφύλιση, ιδιαίτερα στα περιστατικά 5 και 6. Τα νησίδια του Langerhans ήταν δυσδιάκριτα και τα περισσότερα αποτελούνταν από μικρό μόνο αριθμό κυττάρων. Ορισμένα από τα κύτταρα των νησιδίων παρουσίαζαν κενοτοπιώδη εκφύλιση που ήταν ιδιαίτερα σαφής και έντονη στο περιστατικό 6. Σε κανένα ζώο δεν παρατηρήθηκε νεοπλασματική εξεργασία τόσο στην ενδοκρινή όσο και στην εξωκρινή μοίρα του παγκρέατος.

Στα 3 ζώα στα οποία μελετήθηκε η ιστοπαθολογική εικόνα του νεφρού (περιστατικά 4, 5, 6) διαπιστώθηκαν διαφόρου βαθμού σπειραματοσκλήρυνση και εστίες χρόνιας διάμεσης νεφρίτιδας. Επιπλέον, στο περιστατικό 5 παρατηρήθηκε κενοτοπιώδης εκφύλιση στα επιθηλιακά κύτταρα των ουροφόρων σωληναρίων και συγκεκριμένα στο άπω σπειροειδές και στο αγκυλωτό σωληνάριο των παραμυελωδών νεφρώνων.

ΣΥΖΗΤΗΣΗ

Η ΜΝΕ είναι μία σπάνια στην πράξη δερματοπάθεια ή καλύτερα μεταβολική νόσος του σκύλου. Σε αναδρομική μελέτη 3.387 βιοψιών από το δέρμα σκύλων με δερματοπάθειες μη νεοπλασματικής αιτιολογίας, που έγινε στην Κτηνιατρική Σχολή του Πανεπιστημίου Cornell των Η.Π.Α., τα περιστατικά της νόσου αυτής αντιπροσώπευαν μόλις το 0,3%[2]. Η διαπίστωση της ΜΝΕ σε 6 μόνο περιστατικά σε μία χρονική περίοδο 10 ετών κατά την οποία στην Κλινική μας εξετάστηκαν 11.000 περίπου σκύλοι φαίνεται να επιβεβαιώνει τη σπανιότητα της νόσου.

Τα ζώα που εμφανίζουν τη ΜΝΕ είναι ενήλικα ή υπερήλικα[1-3], όπως άλλωστε διαπιστώθηκε και στη δική μας μελέτη. Αναφορικά με το φύλο φαίνεται ότι υπάρχει σαφής προδιάθεση στα αρσενικά ζώα[2,3,14], όπως δείχνουν και τα στοιχεία ταυτότητας των σκύλων της μελέτης αυτής (λόγος αρσενικών προς θηλυκά 2:1). Τα δεδομένα διαφόρων κλινικών μελετών[1-3,15,16,18], συμπεριλαμβανομένης και της δικής μας, δείχνουν πέρα από κάθε αμφιβολία ότι δεν υπάρχει προδιάθεση ως προς τη φυλή.

Οι δερματικές αλλοιώσεις των 6 περιστατικών, που μελετήθηκαν, βασικά ήταν παρόμοιες με εκείνες που αναφέρονται από άλλους συγγραφείς[1-3,18,25]. Στα 5 από τα 6 ζώα παρατηρήθηκε υπερκεράτωση των πελματικών φυμάτων που θεωρείται η συχνότερα εμφανιζόμενη αλλοίωση[2,3]. Σε περιοχές του δέρματος που υπόκεινται σε τριβές ή πιέσεις οι δερματικές αλλοιώσεις είναι περισσότερο συχνές στην ανάλογη νόσο του ανθρώπου[7,26] απ' ό,τι στο σκύλο[2,3]. Συνολικά, 3 από τα 6 ζώα παρουσίασαν αλλοιώσεις στα παραπάνω σημεία. Η στοματίτιδα, που είναι συχνό εύρημα στον άνθρωπο[7,22], παρατηρήθηκε μόνο σε ένα ζώο (περιστατικό 5). Η ίδια παθολογική κατάσταση διαπιστώθηκε σε μικρό μόνο αριθμό σκύλων, σε δύο ανάλογες κλινικές μελέτες[2,3].

Ο αριθμός των δερματοπαθειών του σκύλου που χαρακτηρίζονται από την ταυτόχρονη παρουσία αλλοιώσεων στο πρόσωπο, στην περιοχή των εξωτερικών γεννητικών οργάνων και στα πελματικά φύματα είναι μάλλον περιορισμένος[1]. Έτσι στη διαφορική διάγνωση της νόσου, από κλινική τουλάχιστον άποψη, θα μπορούσαν να περιληφθούν η φυλλώδης πέμφιγα, ο συστηματικός ερυθηματώδης λύκος, η δερματική αγγειΐτιδα, η τοξική επιδερμική νεκρόλυση, η δερμάτωση που ανταποκρίνεται στη χορήγηση ψευδαργύρου[1,6] και ενδεχομένως η λεϊσμανίωση και το επιθηλιοτρόπο λέμφωμα[27]. Η διαφοροποίηση θα βασιστεί στην ιστοπαθολογική εξέταση του δέρματος όπως έγινε σε όλα τα περιστατικά της μελέτης αυτής.

Τα ιστοπαθολογικά ευρήματα από το δέρμα της ΜΝΕ του σκύλου είναι ίδια με εκείνα του μεταναστευτικού νεκρολυτικού ερυθήματος του ανθρώπου[28,29], γεγονός που υποδηλώνει την ύπαρξη κοινού παθογενετικού μηχανισμού. Η τυπική ιστοπαθολογική εικόνα της νόσου στην οποία οι αλλοιώσεις περιορίζονται στην επιδερμίδα και χαρακτηρίζονται από έντονη παρακερατωτική υπερκεράτωση, ένδο- και μεσοκυττάριο οίδημα των επιπολής στιβάδων και υπερπλασία της βασικής στιβάδας[3,25] παρατηρήθηκε μόνο σε 2 ζώα (περιστατικά 1, 5). Άλλα ιστοπαθολογικά ευρήματα, που έχουν παρατηρηθεί τόσο στη νόσο του σκύλου[2,3] όσο και του ανθρώπου[30], όπως η παρακερατωτική υπερκεράτωση της κεράτινης στιβάδας που δε συνοδεύεται από οίδημα των επιπολής στιβάδων της επιδερμίδας, τα ενδοεπιδερμικά ρήγματα και αποστήματα, η νέκρωση, τα έλκη ή οι διαβρώσεις της επιδερμίδας, η περιαγγειακή ή λειχηνοειδής διήθηση των επιπολής στιβάδων του χορίου από φλεγμονικά κύτταρα κ.α., διαπιστώθηκαν σε διάφορους συνδυασμούς στις ιστολογικές τομές και των 6 περιστατικών. Συνεπώς, λόγω της ποικιλομορφίας των ιστοπαθολογικών ευρημάτων, για τη διάγνωση της ΜΝΕ χρειάζεται να γίνονται πολλαπλές βιοψίες από το δέρμα που θα εκτιμηθούν σε συνδυασμό με την κλινική εικόνα του ζώου και τα διάφορα άλλα εργαστηριακά ευρήματα[14,18]. Η παρουσία κοκκίων μελανίνης και μελανινοφάγων κυττάρων στις επιπολής στιβάδες του χορίου (pigmentary incontinence) του περιστατικού 4, που συνήθως χαρακτηρίζει τις αυτοάνοσες ή τις ανοσολογικές δερματοπάθειες[6,25], θα μπορούσε να αποδοθεί σε αλλοιώσεις του βασικού πετάλου και της βασικής στιβάδας της επιδερμίδας, που η παρουσία λειχηνοειδούς δερματίτιδας υποδηλώνει[25]. Πάντως στη βασική στιβάδα της επιδερμίδας του ζώου αυτού, εκτός από την υπερπλασία, δεν παρατηρήθηκε κενοτοπιώδης εκφύλιση ή/και παρουσία αποπτωτικών κερατινοκυττάρων ούτε και πάχυνση του βασικού πετάλου της. Απ' ό,τι άλλωστε γνωρίζουμε, αυτού του είδους η μικροσκοπική αλλοίωση δεν έχει αναφερθεί σε κανένα από τα περιστατικά της ΜΝΕ που μελετήθηκαν κατά καιρούς.

Η παρουσία ζυμομυκήτων (*Malassezia pachydermatis*) και βακτηριδίων στην επιφάνεια της παρακερατωτικής κε-

ράτινης στιβάδας της επιδερμίδας σε ένα και τρία περιστατικά, αντίστοιχα, έχει αναφερθεί και από άλλους ερευνητές[3,14]. Ουσιαστικά πρόκειται για υπέρμετρο πολλαπλασιασμό (αποικισμός) των μικροοργανισμών αυτών που δε φαίνεται να έχει ιδιαίτερη παθολογική σημασία[31], με αποτέλεσμα να μη θεωρείται απαραίτητη η χορήγηση αντιμυκητιακών ή αντιβακτηριδιακών φαρμάκων. Μορφολογικά στοιχεία παθογόνων δερματοφύτων που βρέθηκαν σε σκύλους με ΜΝΕ από ορισμένους ερευνητές[1,2,14] δε διαπιστώθηκαν σε κανένα από τα 6 περιστατικά, όπως εξάλλου έδειξε και το αρνητικό αποτέλεσμα των καλλιεργειών.

Η νέκρωση της επιδερμίδας πιθανότατα οφείλεται σε ένδεια πρωτεϊνών που η υπαμινοξαιμία συνεπάγεται[2,3,32]. Επιπλέον, η υπεργλυκαγοναιμία είναι δυνατόν να αυξήσει το ρυθμό σύνθεσης του αραχιδονικού οξέος στα κερατινοκύτταρα της επιδερμίδας, η απελευθέρωση του οποίου στη συνέχεια προκαλεί φλεγμονή και νέκρωση, ιδιαίτερα στα σημεία εκείνα του δέρματος που υφίστανται συνεχή τριβή ή μικροτραυματισμούς[1,3,4]. Η σημαντική βελτίωση της κλινικής εικόνας περιστατικών της νόσου στον άνθρωπο με τη χορήγηση σωματοστατίνης, που είναι γνωστό ότι μειώνει τη συγκέντρωση της γλυκαγόνης στο αίμα, φαίνεται να επιβεβαιώνει το ρόλο της ορμόνης αυτής στην πρόκληση των δερματικών αλλοιώσεων[7,33]. Τέλος, στον άνθρωπο και πάλι, η διαταραχή του μεταβολισμού του ψευδαργύρου αποτελεί έναν ακόμη παράγοντα πρόκλησης των δερματικών αλλοιώσεων της νόσου[29].

Η μακροσκοπική και μικροσκοπική εικόνα του ήπατος στα 4 ζώα (περιστατικά 2, 4 - 6), στα οποία έγινε τελικά νεκροτομή ήταν ουσιαστικά η ίδια με εκείνη που αναφέρεται σε παρόμοιες μελέτες[3,14-16]. Αν και ορισμένοι ερευνητές έχουν χαρακτηρίσει την ηπατοπάθεια αυτή ως κίρρωση[2] ή κενοτοπιώδη ηπατοπάθεια με κίρρωση[14], σήμερα είναι γνωστό ότι πρόκειται για ειδική κενοτοπιώδη ηπατοπάθεια, πιθανότατα μεταβολικής ή ορμονικής αιτιολογίας[15,16]. Συγκεκριμένα, παρατηρείται συσσώρευση λιπιδίων στα διαφόρου μεγέθους κενοτόπια των ηπατικών κυττάρων, ηπατοκυτταρικά οζίδια αναγεννητικού τύπου, διαφόρου βαθμού ίνωση και μικρές εστίες διήθησης από φλεγμονικά κύτταρα[3,14-16]. Τα οζίδια στην επιφάνεια του ήπατος, που παρατηρήθηκαν κατά τη μακροσκοπική εξέταση και στα δικά μας περιστατικά, σε συνδυασμό με τη μεταξύ τους συρρίκνωση του ηπατικού παρεγχύματος του προσδίδουν όψη ανάλογη με εκείνη της κίρρωσης[3]. Όμως, οι μικροσκοπικές αλλοιώσεις του ηπατικού παρεγχύματος στην ηπατοπάθεια που αιτιοπαθογενετικά συνδέεται με τη ΜΝΕ στο σκύλο διαφέρουν από εκείνες της κίρρωσης του ήπατος[3,15,16]. Επιπλέον, η υπερηχοδομή του ήπατος στο περιστατικό 6, που ήταν ακριβώς η ίδια με εκείνη που παρατήρησαν ο Nyland και συν.[16] και ο Jacobson και συν.[15] στα δικά τους περιστατικά, διαφέρει αρκετά από την αντίστοιχη της κίρρωσης του ήπατος[34].

Η παρατεταμένη νεογλυκογένεση, που προκαλεί συνήθως η υπεργλυκαγοναιμία θα μπορούσε να εξηγήσει την κενοτοπιώδη ηπατοπάθεια της ΜΝΕ, παρά το γεγονός ότι σε ανάλογες κλινικές μελέτες η συγκέντρωση της γλυκαγόνης στο αίμα ήταν φυσιολογική[3,18]. Όμως, ο Miller και συν.[2] διαπίστωσαν μικρού βαθμού υπεργλυκαγοναιμία σε περιστατικά της νόσου, το ήπαρ των οποίων εμφάνιζε παρόμοια παθολογοανατομική εικόνα. Τα αντιφατικά αυτά ευρήματα θα μπορούσαν να οφείλονται σε διαφορές ως προς την ευαισθησία και την ειδικότητα της μεθόδου προσδιορισμού της συγκέντρωσης της γλυκαγόνης στο αίμα[18]. Από την άλλη όμως πλευρά, σκύλοι με γλυκαγόνωμα του παγκρέατος παρουσίαζαν ελαφρού μόνο βαθμού αλλοιώσεις στο ήπαρ[14,32], γεγονός που δείχνει ότι πιθανότατα η ΜΝΕ στο σκύλο προκαλείται με διαφορετικούς παθογενετικούς μηχανισμούς. Άλλα αίτια που θα μπορούσαν να προκαλέσουν λιπώδη εκφύλιση του ήπατος είναι η υποξία και οι διάφορες ηπατοτοξικές ουσίες[35]. Όμως, η διερεύνηση του ιστορικού και των 6 περιστατικών της μελέτης φαίνεται να αποκλείει το ενδεχόμενο αυτό. Ενδεικτικά της ηπατοπάθειας εργαστηριακά ευρήματα στα 4 αυτά περιστατικά ήταν η αύξηση της δραστηριότητας των ηπατικών ενζύμων ALT ή/και AP στον ορό του αίματος και η υπολευκωματιναιμία (περιστατικά 2, 4, 5). Στο περιστατικό 1, που παρουσίαζε τη βαρύτερη κλινική εικόνα σε σχέση με τα υπόλοιπα, η μεγάλη αύξηση της δραστηριότητας των παραπάνω ενζύμων υποδηλώνει ότι το υποκείμενο αίτιο της ΜΝΕ πρέπει να ήταν η κενοτοπιώδης ηπατοπάθεια. Όμως, η έλλειψη προσδιορισμού της συγκέντρωσης των χολικών οξέων στο αίμα, υπερηχογραφήματος και βιοψίας του ήπατος δεν επέτρεψε την επιβεβαίωση της παραπάνω υπόθεσης.

Στην αντίστοιχη νόσο του ανθρώπου ο σακχαρώδης διαβήτης εμφανίζεται στο 85% περίπου των περιστατικών[8,33]. Στα διάφορα κλινικά περιστατικά της ΜΝΕ στο σκύλο ο σακχαρώδης διαβήτης εμφανίστηκε κατά ή μετά τη διάγνωση της νόσου σε ποσοστά 100%[1], 36,3%[2], 61,6%[14], και 40,9%[3]. Στη δική μας μελέτη σακχαρώδης διαβήτης διαπιστώθηκε σε ένα μόνο σκύλο (περιστατικό 3), τα συμπτώματα του οποίου (πολυουρία - πολυδιψία) προηγήθηκαν κατά ένα περίπου έτος της εμφάνισης των δερματικών αλλοιώσεων. Η απουσία βιοχημικών ευρημάτων στον ορό του αίματος που να υποδηλώνουν ηπατοπάθεια, εκτός από την αυξημένη δραστηριότητα της ALT, και ο μη ικανοποιητικός έλεγχος της υπεργλυκαιμίας με δόσεις ινσουλίνης που πολλές φορές ξεπερνούσαν τις 2,2 U/Kg ΣΒ (φαινόμενο αντίστασης στην ινσουλίνη) οδηγεί στο συμπέρασμα ότι επρόκειτο για δευτερογενή ή τύπου ΙΙΙ σακχαρώδη διαβήτη[36]. Στο σκύλο ο τύπος αυτός του διαβήτη συνδέεται με υποκείμενες ενδοκρινοπάθειες (σύνδρομο Cushing, γλυκαγόνωμα), στις οποίες αυξάνεται η παραγωγή ορμονών που ανταγωνίζονται την ινσουλίνη[37]. Το αποτέλεσμα της δοκιμασίας καταστολής με μικρή δόση δεξαμεθαζόνης ήταν ενδεικτικό του συνδρόμου Cushing, χωρίς όμως το ζώο να παρουσιάζει τα χαρακτηριστικά συ-

μπτώματα και αλλοιώσεις της νόσου. Όμως, τα αποτελέσματα της παραπάνω δοκιμασίας θα πρέπει να ερμηνεύονται με προσοχή σε σκύλους με ΜΝΕ[18]. Συγκεκριμένα, ο Chastain και συν.[38] υποστηρίζουν ότι ένα τέτοιο αποτέλεσμα είναι αναμενόμενο και δεν πρέπει να οδηγήσει σε εσφαλμένη διάγνωση υπερφλοιοεπινεφριδισμού σε περιστατικά που πάσχουν από χρόνια νοσήματα, όπως οι ηπατοπάθειες και ο σαχχαρώδης διαβήτης, εξαιτίας της σχετικής προσαρμογής του άξονα υποθάλαμος - υπόφυση - επινεφρίδια. Συνεπώς, το υποκείμενο αίτιο της ΜΝΕ και του σακχαρώδους διαβήτη που συνυπήρχε στο περιστατικό 3 θα μπορούσε να είναι το γλυκαγόνωμα στο πάγκρεας ή σε άλλα όργανα (στόμαχος, έντερο, ήπαρ, νεφροί), αν μάλιστα ληφθεί υπόψη ο μεγάλος χρόνος επιβίωσης του ζώου από τότε που πρωτοεμφανίστηκαν οι δερματικές αλλοιώσεις της νόσου μέχρι το φυσικό θάνατο (17 μήνες). Επισημαίνεται ότι το περιστατικό 4 που έπασχε από κενοτοπιώδη ηπατοπάθεια έζησε μόνο 5 μήνες.

Τα περιστατικά 1 και 4 παρουσίαζαν μόνο νεφρική γλυκοζουρία και όχι σακχαρώδη διαβήτη, δεδομένου ότι ο νεφρικός ουδός απέκκρισης της γλυκόζης στο σκύλο είναι πάνω από 180 mg / 100 ml ορού[39], και η συγκέντρωσή της στο αίμα των ζώων αυτών ήταν 84 και 104, αντίστοιχα. Νεφρική γλυκοζουρία παρατηρήθηκε και σε περιστατικό της νόσου στον άνθρωπο με γλυκαγόνωμα στο πάγκρεας, που μειώθηκε σημαντικά μετά τη χειρουργική εξαίρεση του νεοπλάσματος[40]. Το φαινόμενο αυτό θα μπορούσε να αποδοθεί στη δράση της γλυκαγόνης πάνω στην επαναρρόφηση της γλυκόζης στα νεφρικά σωληνάρια. Στο σκύλο αναφέρεται ότι η έγχυση γλυκαγόνης αυξάνει, περισσότερο απ' ό,τι στον άνθρωπο, το ρυθμό απέκκρισης της γλυκόζης στο ούρο[41] και μειώνει το λόγο του μέγιστου βαθμού επαναρρόφησης της γλυκόζης προς το ρυθμό της σπειραματικής διήθησης[42].

Η νεφρική γλυκοζουρία του περιστατικού 4 δε θα μπορούσε να αποδοθεί στην ελαφρού βαθμού χρόνια διάμεση νεφρίτιδα. Επιπλέον, η σπειραματοσκλήρυνση και η χρόνια διάμεση νεφρίτιδα που παρατηρήθηκαν στα ζώα εκείνα των οποίων οι νεφροί μελετήθηκαν ιστοπαθολογικά (περιστατικά 4, 5, 6) δεν προκάλεσαν κάποιου βαθμού νεφρική ανεπάρκεια ή πρωτεϊνουρία. Νεφρικές αλλοιώσεις στην ΜΝΕ του σκύλου παρατηρήθηκαν και από άλλους ερευνητές, χωρίς όμως να αναφέρονται λεπτομέρειες αναφορικά με τη φύση τους ή το βαθμό νεφρικής δυσλειτουργίας που πιθανόν προκαλούσαν[2,14].

Οι αλλοιώσεις που παρατηρήθηκαν τόσο στην εξωκρινή όσο και στην ενδοκρινή μοίρα του παγκρέατος (κενοτοπιώδης εκφύλιση και ατροφία) στα περιστατικά 2, 4 - 6 ουσιαστικά είναι οι ίδιες με αυτές που αναφέρονται από άλλους ερευνητές[2,14]. Σε σκύλους με ιδιοπαθή ατροφία του παγκρέατος, καθώς και σε περιστατικά ΜΝΕ, διαπιστώθηκε υπερπλασία των κυττάρων που παράγουν σωματοστατίνη[14,43], η οποία παίζει ουσιαστικό ρόλο στην παθογένεια του σακχαρώδους διαβήτη[44].

Η στοματική δυσφαγία του περιστατικού 5 προφανώς οφειλόταν στην ελκώδη στοματίτιδα, που αποτελεί συνοδό της ΜΝΕ παθολογική κατάσταση, ενώ η φαρυγγική δυσφαγία του περιστατικού 6 ενδέχεται να οφειλόταν σε πολυμυοπάθεια, αν ληφθεί υπόψη ότι το ζώο αυτό παρουσίαζε και συμμετρική ατροφία των κροταφιτών μυών. Τέτοιου είδους μυϊκή ατροφία στη ΜΝΕ του σκύλου αναφέρεται και από τους Miller και συν.[2] και Bond και συν.[18]. Αν και στο περιστατικό 6 η δραστηριότητα του μυϊκού ενζύμου CK στον ορό του αίματος ήταν χαμηλή, μόνο το ηλεκτρομυογράφημα ή/και η ιστοπαθολογική εξέταση των μυών θα μπορούσε να επιβεβαιώσει ή να αποκλείσει το ενδεχόμενο της μυοπάθειας. Τέλος, η περιφερική λεμφαδενοπάθεια των περιστατικών 1, 2 και 6, προφανώς οφειλόταν στις έντονες αλλοιώσεις του κάτω σημείου των άκρων.

Η ορθόχρωμη και ορθοκυτταρική μη αναγεννητική αναιμία που παρατηρήθηκε στα 5 από τα 6 περιστατικά, αναφέρεται και από άλλους ερευνητές[1,2,18]. Η αναιμία αυτή θα μπορούσε να εξηγηθεί με βάση το μηχανισμό της χρόνιας φλεγμονώδους ή νεοπλασματικής νόσου[45]. Η ουδετεροφιλική λευκοκυττάρωση (4/6) εξηγείται εύκολα αν λάβει κανείς υπόψη του το φλεγμονώδη χαρακτήρα των δερματικών αλλοιώσεων.

Η πρόγνωση της ΜΝΕ στο σκύλο συνήθως είναι δυσμενής λόγω αδυναμίας αντιμετώπισης της υποκείμενης παθολογικής κατάστασης[6,46] και κατανόησης του αιτιοπαθογενετικού μηχανισμού. Η μη αποτελεσματική θεραπευτική παρέμβαση για την αποκατάσταση της ιδιοπαθούς κενοτοπιώδους ηπατοπάθειας της ΜΝΕ καθιστά ευνόητη μια τέτοια εξέλιξη των περιστατικών. Οι Gross και συν.[3] αναφέρουν τη μερική υποχώρηση των δερματικών αλλοιώσεων της ΜΝΕ που συνδεόταν με κενοτοπιώδη ηπατοπάθεια ύστερα από τη χορήγηση κρόκου αυγού σε 6 σκύλους, χωρίς όμως ουσιαστικά να μεταβληθεί η δυσμενής εξέλιξη της νόσου. Αντίθετα, η χορήγηση υψιπρωτεϊνικού σιτηρεσίου και κρόκου αυγού σε άλλα περιστατικά που παρουσίαζαν κενοτοπιώδη εκφύλιση του ήπατος δεν είχε κανένα απολύτως θεραπευτικό αποτέλεσμα[15]. Όμως, σε περιστατικό της νόσου που συνδεόταν με την παρουσία γλυκαγονώματος, διαπιστώθηκε ταχεία εξαφάνιση των δερματικών αλλοιώσεων μετά τη χειρουργική εξαίρεση του τελευταίου[20]. Οι Gross και συν.[17] που επιχείρησαν το ίδιο σε 2 άλλα τέτοια περιστατικά δεν είχαν επιτυχία, επειδή τα ζώα πέθαναν λόγω μετεγχειρητικής οξείας παγκρεατίτιδας. Πάντως στον άνθρωπο η αφαίρεση του γλυκαγονώματος αποτελεί τη θεραπεία εκλογής, αν και η χορήγηση στρεπτοζοτοκίνης ή σωματοστατίνης έχει δώσει εξίσου καλά αποτελέσματα στα περιστατικά εκείνα στα οποία η χειρουργική θεραπεία δεν είναι δυνατή[47]. Στα 4 ζώα της μελέτης αυτής, στα οποία διαπιστώθηκε κενοτοπιώδης ηπατοπάθεια, δεν επιχειρήθηκε ενίσχυση του σιτηρεσίου τους με πρωτεΐνες υψηλής βιολογικής αξίας λόγω

της άρνησης των ιδιοκτητών τους να επιτρέψουν οποιουδήποτε είδους θεραπεία (περιστατικά 2, 5, 6) ή λόγω του αρνητικού αποτελέσματος προηγούμενων θεραπευτικών προσπαθειών από άλλους ερευνητές. Πιστεύουμε ότι σε μελλοντικά περιστατικά της νόσου στο σκύλο που εμφανίζουν υπεργλυκαγοναιμία, η χορήγηση σωματοστατίνης σε συνδυασμό με τα παραπάνω διαιτητικά μέτρα θα μπορούσε να βελτιώσει την κλινική εικόνα και να κάνει την πρόγνωση λιγότερο δυσμενή.

Από τα 65 συνολικά περιστατικά που αναφέρονται στην αγγλόφωνη βιβλιογραφία από τότε που για πρώτη φορά περιγράφηκε η ΜΝΕ[1] στο σκύλο μέχρι σήμερα, στο 90,3% η νόσος συνδεόταν αιτιοπαθογενετικά με χρόνιες ηπατοπάθειες[2,3,14-16,18,48] και μόνο στο 9,3% με γλυκαγονώματα[14,17-20]. Στη δική μας μελέτη, όπως ήδη αναφέρθηκε, η υποκείμενη παθολογική κατάσταση στα 4 περιστατικά στα οποία έγινε παθολογανατομική εξέταση ήταν η κενοτοπιώδης ηπατοπάθεια. Η μακρο- και μικροσκοπική εξέταση του παγκρέατος δεν έδειξε την ύπαρξη γλυκαγονώματος, αν και δεν μπορεί να αποκλειστεί η παρουσία του χωρίς τη βοήθεια της ανοσοϊστοχημικής εξέτασης[14] που δεν έγινε σε κανένα από τα 4 αυτά περιστατικά.

Το ακριβές αίτιο της ΜΝΕ στο σκύλο εξακολουθεί να παραμένει άγνωστο παρά το γεγονός ότι τα διάφορα περιστατικά που μελετήθηκαν παρουσίαζαν κενοτοπιώδη ηπατοπάθεια με ταυτόχρονη συρρίκνωση του ηπατικού παρεγχύματος, κίρρωση του ήπατος, χρόνια ηπατίτιδα με αύξηση της συγκέντρωσης του χαλκού στον ηπατικό ιστό, σακχαρώδη διαβήτη, ατροφία και ίνωση του παγκρέατος και γλυκαγονώματα[1-5,14,15,17,21,48]. Η υπαμινοξαιμία αποτελεί σταθερό βιοχημικό εύρημα στη ΜΝΕ[3,14,18]. Η αυξημένη συγκέντρωση της γλυκαγόνης στο αίμα της πυλαίας κυκλοφορίας θα μπορούσε να προκαλέσει κενοτοπιώδη ηπατοπάθεια μέσω της υπαμινοξαιμίας[3]. Αντίστροφα, η διαταραχή της λειτουργίας του ήπατος που η ηπατοπάθεια της ΜΝΕ συνεπάγεται, θα μπορούσε να είναι το αίτιο της υπεργλυκαγοναιμίας[2,13]. Η ψευδαργυροπενία, μόνη της ή σε συνδυασμό με την υπαμινοξαιμία, μπορεί να προκαλέσει παρόμοιες δερματικές αλλοιώσεις τόσο στον άνθρωπο[23] όσο και στο σκύλο[6,32]. Όμως, η συγκέντρωση του ιχνοστοιχείου αυτού στο αίμα ανθρώπων που έπασχαν από τη νόσο ήταν φυσιολογική[13]. Επίσης η McNeil[14] διαπίστωσε ότι η μέση συγκέντρωση του ψευδαργύρου στο ήπαρ 10 σκύλων με ΜΝΕ ήταν σημαντικά υψηλότερη σε σύγκριση με εκείνη των 12 μαρτύρων. Έτσι θα μπορούσε να εξηγηθεί η αποτυχία της θεραπευτικής αντιμετώπισης της νόσου με τη χορήγηση αλάτων ψευδαργύρου[2].

Με βάση τα παραπάνω φαίνεται ότι η ΜΝΕ είναι μια άγνωστης και πιθανώς πολλαπλής αιτιολογίας μεταβολική νόσος του σκύλου και ο όρος "μεταβολική νέκρωση της επιδερμίδας" που προτάθηκε από την Walton-Angarano[49] είναι, κατά τη γνώμη μας ο επιτυχέστερος σε σχέση με άλλους, όπως αυτοί της διαβητικής δερματοπάθειας, της επιπολής νεκρολυτικής δερματίτιδας, του ηπατοδερματικού συνδρόμου και του νεκρολυτικού μεταναστευτικού ερυθήματος (άνθρωπος) που κατά καιρούς έχουν χρησιμοποιηθεί από διαφόρους συγγραφείς[1-3,14-16].

Ευχαριστίες: Θα θέλαμε να εκφράσουμε τις θερμές ευχαριστίες μας στον λέκτορα της Χειρουργικής Κλινικής του Τμήματος Κτηνιατρικής του Α.Π.Θ. (Ακτινολογία) κ. Μ. Πατσίκα για τη βοήθεια που μας πρόσφερε στην πραγματοποίηση της εργασίας αυτής.

ΒΙΒΛΙΟΓΡΑΦΙΑ

1. Walton D.K., Center S.A., Scott D.W., Collins K. Ulcerative dermatosis associated with diabetes mellitus in the dog: a report of four cases. J. Am. Anim. Hosp. Assoc., 1986, 22: 79 - 88.
2. Miller W.H.Jr., Scott D.W., Buerger R.G., Shanley K.J., Paradis M., McMurdy M.A., Angarano D.W. Necrolytic migratory erythema in dogs: A hepatocutaneous syndrome. J. Am. Anim. Hosp. Assoc., 1990, 26: 573-581.
3. Gross T.L., Song M.D., Havel P.J., Ihrke P.J. Superficial necrolytic dermatitis (Necrolytic Migratory Erythema) in dogs. Vet. Pathol., 1993, 30: 75-81.
4. Stewart L.J. Newly reported skin disease syndromes in the dog. Vet. Clin. North Am. Small Anim. Pract., 1990, 20: 1603 - 1605.
5. Poisson L., Longeart L, Bartel G., Le Net J.L., George C., Paillassou P. Syndrome hepatocutene chez deux chiens. Point Vet., 1992, 24: 173 - 179.
6. Scott D.W., Miller W.H., Griffin G.E. Necrolytic migratory erythema. In: Kirk R.W., Muller G.H. (editors) Small Animal Dermatology, 5th edition. W.B. Saunders, Philadelphia, 1995. pp 706 - 710.
7. Bloom S.R., Polak J.M. Glucagonoma syndrome. Am. J. Med., 1987, 82 (suppl 5B): 25-35.
8. Guillansseau P.H., Guillansseau C., Villet R., Kaloustian E. Les glucagonomes. Aspects cliniques, biologiques, anatomopathologiques et therapeutics (Reuve generale de 130 cas). Gastr. Clin. Biol., 1982, 6: 1029 - 1041.
9. Doyle J.A., Schroeter A.L., Rogers R.S. Hyperglucagonemia and necrolytic migratory erythema in cirrhosis - possible pseudoglucagonoma syndrome. Br. J. Dermatol., 1979, 100: 581 - 587.
10. Goodenberger D.M., Lawley T.J., Strober W., Wyatt L., Sangree M.H. Jr, Sherwin R., Rosenbaum H., Braverman I., Katz S.I. Necrolytic migratory erythema without glucagonoma. Arch. Dermatol., 1979, 115: 1429 - 1432.
11. Thivolet J. Necrolytic migratory erythema without glucagonoma. Arch. Dermatol., 1981, 117: 4.
12. Walker N.P.J. Atypical necrolytic migratory erythema in association with a jejunal adenocarcinoma. J. R. Soc. Med., 1982, 75: 134 - 135.
13. Kasper C.S., McMurry K. Necrolytic migratory erythema without glucagonoma versus canine superficial necrolytic dermatitis - is hepatic impairment a clue to pathogenesis?. J. Am. Acad. Dermatol., 1991, 25: 534 - 541.
14. McNeil P.E. The underlying pathology of the hepatocutaneous syndrome: A report of 18 cases. In: Ihrke P.J., Mason I.S., White S.D. (editors), Advances in Veterinary Dermatology, Vol 2. Pergamon Pres, Oxford, 1993. pp. 113 - 129.

15. Jacobson L.S., Kirberger R.M., Nesbit J.W. Hepatic ultrasonography and pathological findings in dogs with hepatocutaneous syndrome: new concepts. J. Vet. Intern. Med., 1995, 6: 399 - 404.
16. Nyland T.G., Barthez P.Y., Ortega T.M., Davis C.R. Hepatic ultrasonographic and pathologic findings in dogs with canine superficial necrolytic dermatitis. Vet. Rad. Ultr., 1996, 37: 200-205.
17. Gross T.L., O'Brien T.D, Davies A.P., Long R.E. Glucagon - producing pancreatic endocrine tumors in two dogs with superficial necrolytic dermatitis. J. Am. Vet. Med. Assoc., 1990, 12: 1619 - 1622.
18. Bond R., McNeil P.E., Evans H., Srebernik N. Metabolic epidermal necrosis in two dogs with different underlying diseases. Vet. Rec., 1995, 136: 466 - 477.
19. Miller W.H.Jr, Anderson W.I., McCann J.P. Necrolytic migratory erythema in a dog with a glucagon - secreting endocrine tumour. Vet. Dermatol., 1991, 2: 179 - 182.
20. Torres S.M.F., Caywood D.D., O' Brien T.D., O' Leary T.P., McKeever P.J. Resolution of superficial necrolytic dermatitis following excision of a glucagon - secreting pancreatic neoplasm in a dog. J. Am. Anim. Hosp. Assoc., 1997, 33: 313 - 319.
21. Turnwald G.H., Foil C.S., Wolfsheimer K.J., Williams M.D., Rougeau B.L. Failure to document hyperglucagonemia in a dog with diabetic dermatopathy resembling necrolytic migratory erythema. J. Am. Anim. Hosp. Assoc., 1989, 25: 363- 369.
22. Boden G. Insulinoma and glucagonoma. Semin. Oncol., 1987, 14: 253 - 262.
23. Miller S.J. Nutritional deficiency and the skin. J. Am. Acad. Dermatol., 1989, 21: 1 - 30.
24. Patel A., Whitbread T.J., McNeil P.E. A case of metabolic epidermal necrosis in a cat. Vet. Dermatol., 1995, 7: 221 - 226.
25. Yager J.A., Wilcock B.P. Color Atlas and Text of Surgical Pathology of the Dog and Cat. Wolfe, London, 1994, pp. 78 - 80.
26. Bhathena S.J., Higgins G.A., Recant L. Glucagonoma and glucagonoma syndrome. In: Unger R.H., Orci L. (editors) Glucagon: Physiology, Pathophysiology, and Morphology of the pancreatic α - cells. Elsevier, New York, 1981. pp. 413 - 438.
27. Κουτίνας Α.Φ. Μεταβολική νέκρωση της επιδερμίδας. Στο: Παθολογία του Σκύλου και της Γάτας. Τεύχος Α'. Δερματολογία - Ενδοκρινολογία και Μεταβολικά Νοσήματα. Σύγχρονη Παιδεία, Θεσσαλονίκη, 1999. σελ. 247 - 250.
28. Franchimont C., Pierard G.E., Luycbx A.S., Gerald J., Lapiere C.M. Angioplastic necrolytic migratory erythema. Am. J. Dermatopathol., 1982, 4: 485 - 495.
29. Ackerman A.B. Histologic Diagnosis of Inflammatory Skin Diseases. A Method of Pattern Analysis. Lea and Febiger, Philadelphia, 1978. pp. 512 - 514.
30. Kheir S.M., Omura E.F., Grizzle W.E., Herrera G.A., Lee I. Histologic variation in the skin lesions of the glucagonoma syndrome. Am. J. Surg. Pathol., 1986, 10: 445 - 453.
31. Reedy L.M. Feline miliary dermatitis with emphasis on dermatomycosis. Comp. Cont. Ed. Pract. Vet., 1980, 2: 833 - 838.
32. Gross T.L., Ihrke P.J., Walder E.J. Veterinary Dermatopathology. Mosby Year-Book, St Louis, 1992. pp. 46 - 48.
33. Van der Loos T.L.J.M., Lambrecht E.R., Lambers J.C.C.A. Successful treatment of glucagonoma-related necrolytic migratory erythema with dacarbazine. J. Am. Acad. Dermatol., 1987, 16: 468 - 472.
34. Layer G., Zuna I., Lorenz A., Zerban H., Haberkorn U., Bannasch P., van Kaick G., Rath U. Computerized ultrasound B-scan texture analysis of experimental diffuse parenchymal liver disease: correlation with histopathology and tissue composition. J. Clin. Ultrasound., 1991, 19: 193 - 201.
35. Kelly W.R. The liver and biliary system. In: Jubb KVF, Kennedy PC, Palmer N. (editors), Pathology of domestic animals, 4th ed. Academic Press Inc., San Diego, 1993. pp 319 - 406.
36. Κουτίνας Α.Φ., Σαριδομιχελάκης Μ.Ν. Η ινσουλινοθεραπεία και το πρόβλημα της μη ανταπόκρισης σε αυτή (ινσουλινοαντοχή) στον απλό σακχαρώδη διαβήτη του σκύλου και της γάτας. Πρακτικά 5ου Πανελλήνιου Συνεδρίου Κτηνιατρικής Μικρών Ζώων, 1996. σελ. 27 - 43.
37. Peterson M.E. Diagnosis and management of insulin resistance in dogs and cats with diabetes mellitus. Vet. Clin. North. Am. Small Anim. Pract., 1995, 25: 691 - 713.
38. Chastain C.B., Franklin R.T., Ganjam V.K., Madsen R.W. Evaluation of the hypothalamic pituitary - adrenal axis in clinically stressed dogs. J. Am. Anim. Hosp. Assoc., 1986, 22: 435-442.
39. Feldman E.C., Nelson R.W. Diabetes mellitus. In: Canine and Feline Endocrinology and Reproduction, 2nd edition. W.B. Saunders, Philadelphia, 1996. pp. 339 - 391.
40. Von Schenck H., Thorell J.I., Berg J., Bojs G., Dymling J.F., Hallengren B., Ljungberg O., Tibblin S. Metabolic studies and glucagon gel filtration pattern before and after surgery in a case of glucagonoma syndrome. Acta Med. Scand., 1979, 205: 155 - 162.
41. Pullman T.N., Lavender A.R., Aho I. Metabolism., 1967, 16: 358.
42. Serrato M., Earle D.P. Proc. Soc. Exp. Biol. Med., 1959, 102: 701.
43. Hellman J., Loppnow H. Hyperplasia of somatostatin and pancreatic polypeptide immunoreactive cells in dogs with idiopathic atrophy of the exocrine pancreas. J. Vet. Med., Series A, 1991, 38: 80 - 89.
44. Patel Y.C., Zingg H.H., Fitzpatrick D., Srikant C.B. Somatostatin: some aspects of its physiology and pathophysiology. In: Bloom, S.R., Polak, J.M. (editors) Gut Hormones, 2nd edition. Churchill Livingstone, Edingburgh, 1981. pp 504 - 509.
45. Couto C.G. Anemia. In: Nelson R.W., Couto C.G. (editors) Small Animal Internal Medicine, 2nd edition. Mosby Year-Book, St. Louis, 1998, pp. 1169.
46. Miller W.H. Necrolytic migratory erythema in dogs: A cutaneous marker for gastrointestinal disease. In: Kirk R.W., Bonagura J.D. (editors), Current Veterinary Therapy XI. W.B. Saunders, Philadelphia. pp. 561 - 562.
47. Marks J.M. The Skin and Disorders of the Alimentary Tract. In: Fitzpatrick T.B., Eisen A.Z., Wolff K., Freedberg I.M., Austen K.F. (editors) Dermatology In General Medicine, 4rth ed. McGraw - Hill Inc. New York, 1993, pp. 2052-2053.
48. Foster A.P., Panciera D.L., Cooley A.J. Recognizing canine hepatocutaneous syndrome. Vet. Med., 1997, 92: 1050 - 1055.
49. Walton - Angarano D. Metabolic Epidermal Necrosis. In: Griffin CE, Kwochka KW, MacDonald JM (editors), Current Veterinary Dermatology. Mosby Year-Book, St Louis, 1993. pp 302- 305.