ePublishing

Journal of the Hellenic Veterinary Medical Society

Vol 52, No 2 (2001)

Canine cutaneous papilloma. Study of seven cases.

E. KALDRYMIDOU (Ε. ΚΑΛΔΡΥΜΙΔΟΥ), N. PAPAIOANNOU (Ν. ΠΑΠΑΪΩΑΝΝΟΥ), Th. POUTACHIDIS (Θ. ΠΟΥΤΑΧΙΔΗΣ), E. van GARDENER, M. KARAYANNOPOULOU (Μ. ΚΑΡΑΠΑΝΝΟΠΟΥΛΟΥ)

doi: 10.12681/jhvms.15416

Copyright © 2018, E KALDRYMIDOU, N PAPAIOANNOU, Th. POUTACHIDIS, E van GARDENER, M KARAYANNOPOULOU

This work is licensed under a Creative Commons Attribution-NonCommercial 4.0.

To cite this article:

KALDRYMIDOU (Ε. ΚΑΛΔΡΥΜΙΔΟΥ) E., PAPAIOANNOU (Ν. ΠΑΠΑΪΩΑΝΝΟΥ) N., POUTACHIDIS (Θ. ΠΟΥΤΑΧΙΔΗΣ) T., van GARDENER, E., & KARAYANNOPOULOU (Μ. ΚΑΡΑΠΑΝΝΟΠΟΥΛΟΥ) M. (2018). Canine cutaneous papilloma. Study of seven cases. *Journal of the Hellenic Veterinary Medical Society*, *52*(2), 126–134. https://doi.org/10.12681/jhvms.15416

https://epublishing.ekt.gr | **e-Publisher:** EKT | **Downloaded at:** 26/02/2026 23:01:53

ΔΕΛΤΙΟΝ ΕΛΛ. ΚΤΗΝ. ΕΤΑΙΡΕΙΑΣ 2001, 52(2): 126-134

Δερματικό θήλωμα του σκύλου. Μελέτη επτά κλινικών περιστατικών

Ε. Καλδρυμίδου[1], Ν. Παπαϊωάννου[1], Θ. Πουταχίδης[1], Ε. van Garderen[2], Μ. Καραγιαννοπούλου[3]

ΠΕΡΙΛΗΨΗ. Επτά περιστατικά δερματικού θηλώματος στο σκύλο μελετήθηκαν ιστοπαθολογικά με το κοινό και το ηλεκτρονικό μικροσκόπιο, ανοσοϊστοχημικά και με τη μέθοδο της αλυσιδωτής αντίδρασης της πολυμεράσης (PCR). Τα τέσσερα περιστατικά (1,2,3,4) ήταν τυπικά θηλώματα, το ένα (περιστατικό 5) ήταν ανάστροφο θήλωμα και τα δύο (περιστατικά 6,7) ήταν ινοθηλώματα. Τα σωματίδια του ιού του θηλώματος ανιχνεύτηκαν με το ηλεκτρονικό μικροσκόπιο στα περιστατικά 1 και 2. Ανοσοϊστοχημικά, το αντιγόνο του ιού του θηλώματος ανιχνεύτηκε με πολυκλωνικό αντίσωμα σε τρία περιστατικά (1,2,3). Με τη μέθοδο PCR ο τύπος του ιού του θηλώματος, που προξενεί στοματικές αλλοιώσεις (COPV) εντοπίστηκε στα περιστατικά 1 και 2. Η διαφορά στον αριθμό των θετικών στον ιό περιστατικών, όπως αυτός προκύπτει από την εφαρμογή των μεθόδων που χρησιμοποιήθηκαν, μπορεί να ερμηνευτεί με βάση την άποψη ότι τα θηλώματα στο σκύλο μπορεί να οφείλονται, εκτός από τον τύπο του ιού που προκαλεί στοματικές αλλοιώσεις και σε άλλους τύπους του ιού του θηλώματος.

Λέξεις ευρετηρίασης: δερματικό θήλωμα, σκύλος, ανοσοϊστοχημεία, PCR-ανάλυση.

[1] *Εργαστήριο Παθολογικής Ανατομικής, Τμήμα Κτηνιατρικής, Αριστοτέλειο Πανεπιστήμιο Θεσσαλονίκης.*

[2] *Department of Pathology, Faculty of Veterinary Medicine, University of Utrecht, The Netherlands.*

[3] *Χειρουργική Κλινική, Τμήμα Κτηνιατρικής, Αριστοτέλειο Πανεπιστήμιο Θεσσαλονίκης*

[1] *Laboratory of Pathology, Faculty of Veterinary Medicine, Aristotle University of Thessaloniki.*

[2] *Department of Pathology, Faculty of Veterinary Medicine, University of Utrecht, The Netherlands.*

[3] *Clinic of Surgery, Faculty of Veterinary Medicine, Aristotle University of Thessaloniki.*

Ημερομηνία υποβολής: 10.03.2000
Ημερομηνία εγκρίσεως: 06.06.2000

ABSTRACT. Kaldrymidou E.[1], Papaioannou N.[1], Poutahidis Th.[1], van Garderen E.[2], Karayanopoulou M.[3]. Canine cutaneous papilloma. Study of seven cases. *Journal of the Hellenic Veterinary Medical Society 2001, 52(2):126-134.* **Seven cases of canine papilloma were studied histopathologically using light and electron microscopy. Papillomavirus was detected immunohistochemically and by the polymerase chain reaction (PCR) method. The classical squamous papilloma was found in four dogs (#1,2,3,4), the inverted papilloma in one dog (#5) and the fibropapilloma in two dogs (#6,7). Virus particles were detected electromicroscopically in two cases (#1,2). Immunohistochemistry, revealed the presence of the papillomavirus antigen in three cases (#1,2,3). The PCR method resulted in positive for COPV in two cases (#1,2). These results support the view that except for the canine oral papillomavirus, there might be other types of papillomavirus that induce papilloma in dogs.**

ΕΙΣΑΓΩΓΗ

Τα δερματικά θηλώματα του σκύλου είναι καλοήθη νεοπλάσματα, με κύρια εντόπιση την κεφαλή και τον τράχηλο, χωρίς να αποκλείονται και άλλες περιοχές, όπως τα άκρα, ο θώρακας, η κοιλιακή χώρα, το περίνεο και η ουρά[1]. Τα περισσότερα δερματικά θηλώματα προεξέχουν στην επιφάνεια του δέρματος και η όψη τους είναι ψηκτροειδής ή ανθοκραμβοειδής (τυπικό ή κλασικό θήλωμα)[1,2,3,4]. Όμως, υπάρχουν και θηλώματα, που αναπτύσσονται με τη μορφή κυπελλοειδών εμβαθύνσεων στο δέρμα (ανάστροφο θηλωμα)[5,6], αλλά και ινοθηλώματα, στο κέντρο των οποίων ανευρίσκεται υπερπλαστικός συνδετικός ιστός[3,7].

Σε αρκετές περιπτώσεις θηλωμάτων του δέρματος νεαρών, κυρίως, σκύλων, διαπιστώθηκε η παρουσία του διπλοελικικού DNA του ιού του θηλώματος[5,8,9,10,11,12], ο οποίος ευθύνεται για τη δημιουργία καλοήθων θηλωμάτων σε πολλά ζώα και στον άνθρωπο[13,14,15]. Επιπλέον, αντιγόνο του ιού αυτού έχει ανιχνευτεί και σε ακανθοκυτταρικά καρκινώματα, σε έρευνες που έγιναν για την εξακρίβωση της παρουσίας του ιού σε διάφορες νεοπλασίες και μη νεοπλασματικούς όγκους του δέρματος[9,11,12,13,14,15,16,17]. Ωστόσο, υπάρχουν αμφιβολίες άν όλα τα δερματικά θηλώματα του

Πίνακας 1. Στοιχεία ταυτότητος των σκύλων, μακροσκοπική εμφάνιση και ιστοπαθολογική διάγνωση σε 7 κλινικά περιστατικά με θηλώματα.

Αριθμός περιστατ.	Φυλή	Φύλο	Ηλικία	Εντόπιση	Μέγεθος	Μακροσκοπική εμφάνιση	Ιστοπαθολογική διάγνωση
1.	German shorthair Pointer	Αρσενικός	7 μηνών	Δέρμα χειλέων και στοματική κοιλότητα	≤1x 0,5 εκ.	Πολυάριθμα ανθοκραμβοειδή ογκίδια	Θήλωμα.
2.	Γκέκας	Αρσενικός	2 ετών	Δέρμα κάτω χείλους	1,5 x 1 εκ.	Μισχωτό ογκίδιο με ανθοκραμβοειδή εμφάνιση	Θήλωμα
3.	Γκέκας	Αρσενικός	5 ετών	Πτερύγιο ωτός	3 x 2,5 εκ.	Ανθοκραμβοειδής όγκος	Θήλωμα
4.	Basset hound	Αρσενικός	3 ετών	Μασχαλιαία χώρα	≤ 0,7 x 0,5 εκ.	Πολυάριθμα μισχωτά και μη ογκίδια με ανθοκραμβοειδή εμφάνιση	Θήλωμα
5.	German Shepherd	Θηλυκός	14 ετών	Ραχιαία χώρα και γλουτός	6 x 4 εκ. 3 x 2,5 εκ. αντίστοιχα	Δύο κυπελλοειδείς κρατηρόμορφοι όγκοι που περιείχαν κερατίνη	Ανάστροφο θήλωμα
6.	Γκέκας	Αρσενικός	6 ετών	Χώρα μεταταρσίου	1, 5 x 1,5 εκ.	Ογκίδιο μισχωτό, μελανού χρώματος	Ινοθήλωμα
7.	Μολοσσός	Θηλυκός	5 ετών	Άκρο ουράς	2,5 x 2 εκ.	Όγκος στρογγυλός, περιγραμμένος	Ινοθήλωμα

σκύλου και ιδιαίτερα εκείνα των ενήλικων ζώων έχουν ιογενή προέλευση[2,4].

Στην εργασία αυτή μελετήθηκαν ιστοπαθολογικά, με το μικροσκόπιο κοινού φωτισμού και το ηλεκτρονικό, ανοσοϊστοχημικά και με τη μέθοδο της αλυσιδωτής αντίδρασης της πολυμεράσης (PCR), επτά περιστατικά δερματικού θηλώματος σε σκύλους. Επίσης έγινε σύγκριση μεταξύ των αποτελεσμάτων των διαφόρων μεθόδων.

ΥΛΙΚΑ ΚΑΙ ΜΕΘΟΔΟΙ

Το υλικό της εργασίας αυτής προερχόταν από δερματικούς όγκους με θηλοειδή εμφάνιση, επτά σκύλων, που προσκομίστηκαν στη Χειρουργική Κλινική του Τμήματος Κτηνιατρικής, για το λόγο αυτό. Τα στοιχεία ταυτότητας των ζώων, καθώς και η μακροσκοπική εικόνα των όγκων συνοψίζονται στον πίνακα 1.

Μετά τη χειρουργική αφαίρεση, οι ιστοί μονιμοποιήθηκαν σε διάλυμα ουδέτερης φορμόλης 10%. Στη συνέχεια, εγκλείστηκαν σε παραφίνη και έγιναν τομές πάχους περίπου 3-5 μm, οι οποίες χρωματίστηκαν με τη μέθοδο της αιματοξυλίνης-ηωσίνης.

Για την ανίχνευση του ιού του θηλώματος με το ηλεκτρονικό μικροσκόπιο, ιστοτεμάχια από τους όγκους μονιμοποιήθηκαν σε διάλυμα 2,5% γλουταρικής αλδεΰδης και ακολούθως σε διάλυμα 1% τετροξειδίου του οσμίου. Οι ιστοί εγκλείστηκαν σε Epon 812. Στη συνέχεια έγιναν λεπτές τομές πάχους 800 Å, που χρωματίστηκαν με οξικό ουρανύλιο και κιτρικό μόλυβδο. Η εξέταση των τομών έγινε σε ηλεκτρονικό μικροσκόπιο Zeiss EM 9S-2 και τάση 60 kV.

Για την ανοσοϊστοχημική ανίχνευση του αντιγόνου του ιού του θηλώματος (Papilloma virus, PV) εφαρμόστηκε η μέθοδος του συμπλέγματος αβιδίνης-βιοτίνης (avidin-biotin complex, ABC). Ειδικότερα, σε ιστολογικές τομές, μετά την απομάκρυνση της παραφίνης έγινε αναστολή της δράσης της ενδογενούς υπεροξειδάσης με διάλυμα 1% H_2O_2 σε απόλυτη μεθανόλη, για 30 λεπτά. Στη συνέχεια, οι τομές καλύφθηκαν με αδρανοποιημένο ορό αίγας (αραίωση 1:10, για 15 λεπτά), αντιορό κουνελιού κατά του αντιγόνου του ιού του θηλώματος των βοοειδών (BPV-1, DAKO, Carpenteria, CA, USA) σε αραίωση 1:600, για 60 λεπτά και, τέλος, με αντιορό αίγας κατά της IgG του κουνελιού που είχε σημανθεί με βιοτίνη (αραίωση 1:250, για 30 λεπτά). Ακολούθως οι τομές φέρονταν σε επαφή με το σύμπλεγμα αβιδίνης-βιοτίνης, για 30 λεπτά. Ως χρωμογόνο χρησιμοποιήθηκε διάλυμα 3,3- διαμινοβενζιδίνης 0,05%, στο οποίο είχαν προστεθεί 0,5 ml 0,3% H_2O_2 για 10 λεπτά. Τέλος έγινε χρώση των τομών με αιματοξυλίνη για 1 λεπτό, έκπλυση σε νερό βρύσης, αφυδάτωση των τομών σε σειρά διαλυμάτων αλκοολών (70°, 88°, 96°, 100°) και ξυλόλης και κάλυψή τους με Eukitt.

Για την ανίχνευση του DNA του ιού του θηλώματος της στοματικής κοιλότητας του σκύλου (canine oral papilloma

Table 1. Signalment, gross appearance and histopathological diagnosis in 7 papilloma cases in the dog

Case number	Breed	Sex	Age	Location	Size	Gross appearance	Diagnosis
1.	German shorthair pointer	Male	7 months	Lips and oral cavity	≤1x 0,5 cm.	Multiple cauliflower-like lesions of various size	Classical squamous papilloma
2.	Greek hound	Male	2 years	Lower lip	1,5 x 1 cm.	Pedunculated, cauliflower-like lesion	Classical squamous papilloma
3.	Greek hound	Male	5 years	Pinna	3 x 2,5 cm.	Cauliflower-like lesion	Classical squamous papilloma
4.	Basset hound	Male	3 years	Axilla	≤ 0,7 x 0,5 cm.	Multiple, pedunculated or not cauliflower-like lesions	Classical squamous papilloma
5.	German shepherd	Female	14 years	Dorsall thoracic region and thigh	6 x 4 cm. 3 x 2,5 cm.	Two cap-shaped tumors containing keratin	Inverted papilloma
6.	Greek hound	Male	6 years	Metatarsial region	1, 5 x 1,5 cm.	Pedunculated, dark-coloured lesion.	Fibropapilloma
7.	Neapolitan mastiff	Female	5 years	Tail	2,5 x 2 cm.	Circumscribed, round tumor	Fibropapilloma

virus, COPV) στα δερματικά θηλώματα που μελετήθηκαν, εφαρμόστηκε η μέθοδος της αλυσιδωτής αντίδρασης της πολυμεράσης (polymerase chain reaction, PCR). Το πρώτο στάδιο της μεθόδου περιλάμβανε την απομάκρυνση της παραφίνης από δύο τομές πάχους 35 μm από κάθε δερματικό όγκο και την παρασκευή ιζημάτων (φυγοκέντρηση) με τη μορφή βόλου (pellet). Το υλικό αυτό μετά την ξήρανσή του σε θερμαινόμενη πλάκα στους 56°C για 5 λεπτά, τοποθετούνταν σε πλαστικό φιαλίδιο eppendorf όπου προσθέτονταν 700 μl ρυθμιστικού διαλύματος (50 mM Tris, 10 mM EDTA), 7 μl 10% SDS και 35 μl πρωτεϊνάση Κ. Ακολουθούσε επώασή του στους 55°C σε θερμαινόμενη πλάκα για 12 τουλάχιστον ώρες. Στη συνέχεια, μετά από προσθήκη 700 μl φαινόλης και φυγοκέντρηση στις 12.000 x g για 5 λεπτά, το υπερκείμενο υγρό μεταφερόταν σε νέο φιαλίδιο, όπου προσθέτονταν ίση ποσότητα φαινόλης και χλωροφορμίου (1:1). Το νέο υλικό φυγοκεντρούνταν και προσθέτονταν οξικό νάτριο (3 M και pH=6) σε αναλογία ίση με το 1/10 της ποσότητας του υλικού. Το διάλυμα αυτό φυγοκεντρούνταν για 10 λεπτά στις 14.000xg σε θερμοκρασία 4°C. Ακολουθούσε απόρριψη του υπερκείμενου υγρού και το στερεό υπόλοιπο ελεγχόταν στο φασματοφωτόμετρο για τον προσδιορισμό του DNA. Στη συνέχεια ο θετικός μάρτυρας και τα υπόλοιπα δείγματα τοποθετούνταν στον αυτόματο ηλεκτρονικό θερμοκυκλοποιητή για τον πολλαπλασιασμό του DNA. Χρησιμοποιήθηκαν δύο ολιγονουκλεοτίδια-εκκινητές (primers) συμπληρωματικά της δημοσιευμένης αλληλουχίας νουκλεοτιδίων του COPV (Genbank: D55633). Οι εκκινητές (primers) ήταν οι ακόλουθοι: L_1+ (CTT-GTT-TGG-GGC-TTA-AGA-GG-3′) και L_1-(TGC-AGT-GTG-TAC-CTG-TCC-TG-3′).

Στη συνέχεια το προϊόν της PCR τοποθετούνταν σε πήκτωμα αγαρόζης στο σύστημα οριζόντιας ηλεκτροφόρησης. Η παρατήρηση γινόταν σε υπεριώδη ακτινοβολία. Τα δείγματα θεωρούνταν θετικά, όταν τα ζεύγη των βάσεων του προϊόντος της PCR ήταν όμοια με εκείνα του γνωστού DNA μάρτυρα (261 ζεύγη βάσεων).

ΑΠΟΤΕΛΕΣΜΑΤΑ

Μικροσκοπικά ευρήματα

Στα περιστατικά 1,2, 3 και 4 η εξέταση με το μικροσκόπιο κοινού φωτισμού αποκάλυψε την παρουσία κωνικών, ακτινοειδώς διαταγμένων προσεκβολών του χορίου, οι οποίες καλύπτονταν από υπερπλαστικό καλυπτήριο πλακώδες επιθήλιο (εικόνα 1). Πρέπει να σημειωθεί ότι στο περιστατικό 1 μελετήθηκαν στην εργασία αυτή μόνον οι όγκοι του δέρματος των χειλέων. Η κερατίνη στιβάδα του επιθηλίου των προσεκβολών ήταν υπερπλαστική και παρουσίαζε ορθοκερατωτική και παρακερατωτική υπερκεράτωση. Τα κύτταρα της κοκκώδους στιβάδας έφεραν πολυάριθμα κοκκία κερατοϋαλίνης, αρκετά από τα οποία ήταν υπερμεγέθη και στρογγυλά. Κύτταρα της κοκκώδους και της κερατίνης στιβάδας εμφάνιζαν διαυγές κυτόπλασμα και πυρήνες φυσαλιδώδεις ή με βολιοποιημένη και διασπαρμένη χρωματίνη (koilocytes). Επιπλέον σε αρκετά από τα προαναφερόμενα κύτταρα (koilocytes), στα περιστατικά 1 και 2 παρατηρήθηκαν και ενδοπυρηνικά έγκλειστα (εικόνα 2). Η έκταση και η ένταση των παραπάνω, ποιοτικά όμοιων αλλοιώσεων, διέφερε από περιστατικό σε περιστατικό. Συγκεκριμένα, το περιστατικό 1 παρουσίαζε τις εντονότερες αλλοιώσεις, που εντοπίζονταν κυρίως στα κύτταρα της κοκκώδους στιβάδας. Ακολουθούσε το περιστατικό 2 με μικρή διαφορά ως προς την έκταση των αλλοιώσεων. Το περιστατικό 3 εμφάνιζε σημα-

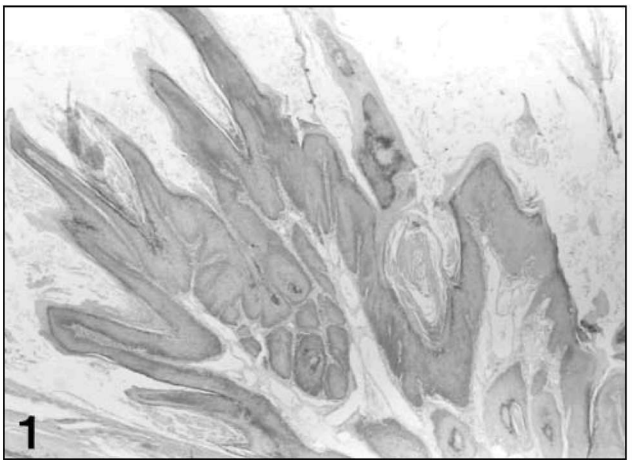

Εικόνα 1. Περιστατικό 3.Κωνικές, ακτινοειδώς διαταγμένες προσεκβολές του χορίου, που καλύπτονται από υπερπλαστικό πλακώδες καλυπτήριο επιθήλιο (τυπικό θήλωμα). H-E x 20.
Figure 1. Case 3. Conical radiating fibrovascular projections covered by hyperplastic squamous epithelium (classical squamous papilloma). H-E x 20.

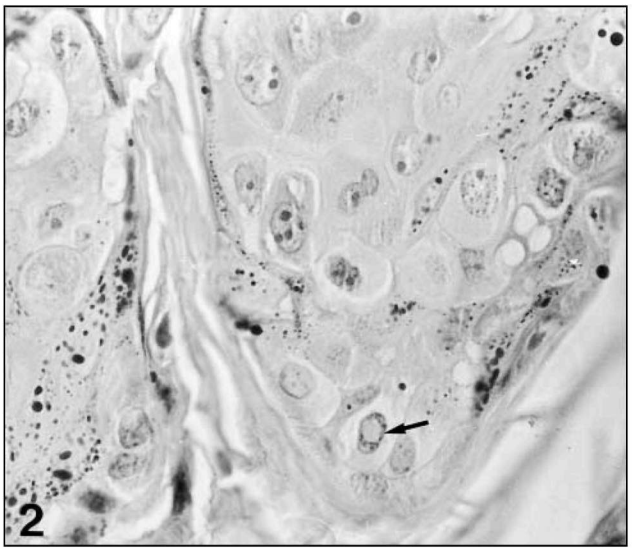

Εικόνα 2. Περιστατικό 1.Κύτταρα με διαυγές κυτόπλασμα (koilocytes) στην κοκκώδη, κυρίως, στιβάδα της επιδερμίδας. Ιδιαίτερα εμφανή είναι τα ευμεγέθη, στρογγυλά ενδοκυτοπλασματικά κοκκία της κερατοϋαλίνης. Με το βέλος σημαίνεται ενδοπυρηνικό έγκλειστο του ιού. H-E x 420.
Figure 2. Case 1.Cells in the stratum granulosum showing cytoplasmic pallor and clearing (koilocytes). Note the large, round in contour intracytoplasmic keratohyaline granules and one viral intranuclear inclusion body (arrow).H-E x 420.

ντικά μικρότερο αριθμό διαυγών κυττάρων, σε σχέση με τα δύο προηγούμενα. Τα κύτταρα αυτά εντοπίζονταν κυρίως στην κερατίνη στιβάδα. Στο περιστατικό 4 τα διαυγή κύτταρα ήταν λιγοστά και εντοπίζονταν σχεδόν αποκλειστικά στην κερατίνη στιβάδα. Στο περιστατικό 5 οι κυπελλοειδείς εμβαθύνσεις του δέρματος, που παρατηρήθηκαν, επαλείφονταν από πλακώδες πολύστιβο επιθήλιο, το οποίο παρουσίαζε θηλοειδείς προσεκβολές (εικόνα 3). Στην κερατίνη στιβάδα αρκετών προσεκβολών παρατηρήθηκαν μερικά κύτταρα με διαυγές κυτόπλασμα και φυσαλιδώδεις πυρήνες (koilocytes). Στα περιστατικά 6 και 7 οι όγκοι έφεραν πυρήνα (εικόνα 4) υπερπλαστικού συνδετικού ιστού, που αποτελούνταν από ογκώδη ατρακτοειδή κύτταρα, η ανάπτυξη των οποίων συνόδευε σταθερά την υπερπλασία της υπερκείμενης επιδερμίδας. Η τελευταία παρουσίαζε διεισδύσεις στη συνδετικογενή μάζα, οι οποίες σχημάτιζαν δίκτυο λεπτών δοκίδων (εικόνα 5). Κύτταρα με διαυγές κυτόπλασμα και φυσαλιδώδεις πυρήνες δεν ανιχνεύτηκαν στα περιστατικά αυτά.

Ευρήματα με το ηλεκτρονικό μικροσκόπιο

Η εξέταση των ευμεγέθων εκφυλισμένων κυττάρων (koilocytes) με το ηλεκτρονικό μικροσκόπιο, στα περιστατικά 1 και 2 έδειξε ότι αρκετοί πυρήνες ήταν ιδιαίτερα ευμεγέθεις και έφεραν εσωτερικά και κατά μήκος του πυρηνικού περιβλήματος συμπυκνωμένη χρωματίνη. Το πυρηνόπλασμα στο κέντρο των πυρήνων ήταν αραιό και συχνά ανευρέθηκαν σ'αυτό διάσπαρτα σωματίδια του ιού (εικόνα 6). Το κυτόπλασμα πολλών κυττάρων έφερε πολυάριθμα νημάτια κυματοειδώς διαταγμένα. Ευμεγέθη εκφυλισμένα κύτταρα από τις επιφανειακές στιβάδες της επιδερμίδας εξετάστηκαν και στα περιστατικά 3 και 4.

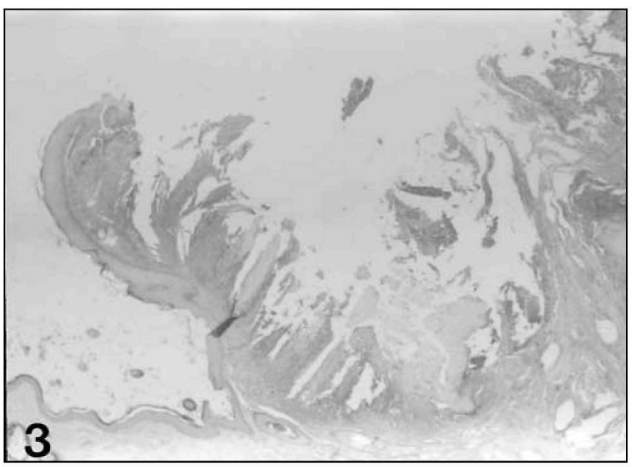

Εικόνα 3. Περιστατικό 5. Κυπελλοειδής δερματικός σχηματισμός που επαλείφεται από τις χαρακτηριστικές θηλοειδείς προσεκβολές (ανάστροφο θήλωμα). H-E x 20.
Figure 3. Case 5. Inverted papilloma.Cup-shaped cutaneous structure lined by the characteristic papillary projections. X-E x 20.

Όμως, δεν παρατηρήθηκαν σωματίδια του ιού στους πυρήνες τους. Στο περιστατικό 5 τα εκφυλισμένα κύτταρα, που παρατηρήθηκαν, ήταν λιγοστά και στους πυρήνες τους δεν υπήρχαν σωματίδια του ιού. Στα περιστατικά 6 και 7 η εξέταση περιλάμβανε τόσο κύτταρα της επιδερμίδας όσο

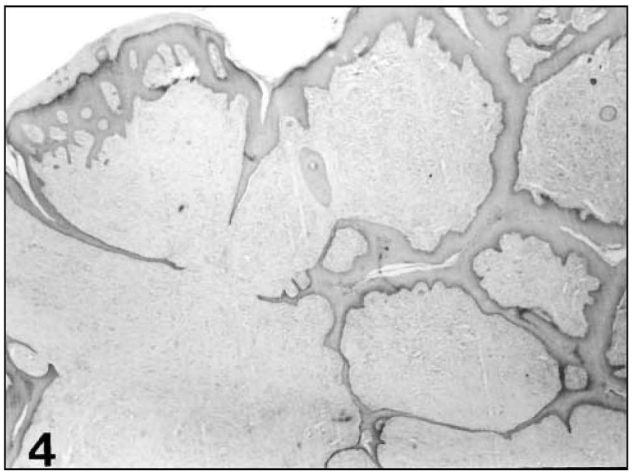

Εικόνα 4. Περιστατικό 6. Όγκος με συνδετικογενή πυρήνα, ο οποίος καλύπτεται από υπερπλαστική επιδερμίδα (ινοθήλωμα). Η-Ε x 20.
Figure 4. Case 6.Tumour showing a core comprised by fibroblast-like cells that is covered by hyperplastic papillated squamous epithelium (fibropapilloma). H-E x 20.

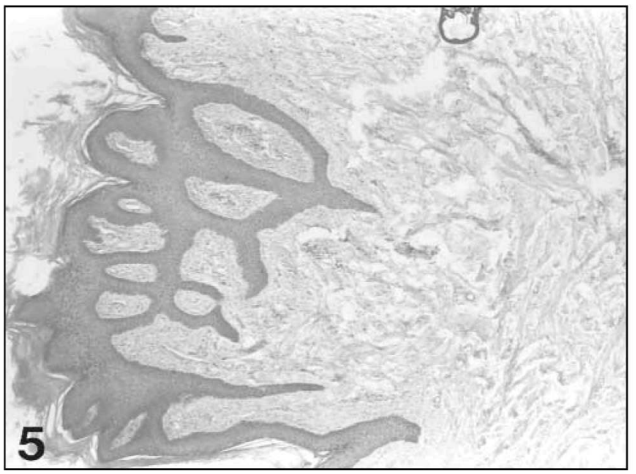

Εικόνα 5. Περιστατικό 7. Λεπτές διεισδύσεις της υπερπλαστικής επιδερμίδας και δημιουργία δικτυωτού στη μάζα του συνδετικογενούς στρώματος του ινοθηλώματος. Η-Ε x 30.
Figure 5. Case 7. Fibropapilloma. Intetwining of the long, thin, deeply projecting cordes of the hyperplastic epithelium. H-E x 30.

και κύτταρα του υπερπλαστικού συνδετικού ιστού. Σε κανένα από τα κύτταρα, που εξετάστηκαν, δεν παρατηρήθηκαν σωματίδια του ιού.

Ανοσοϊστοχημικά ευρήματα

Τα αποτελέσματα της ανοσοϊστοχημικής μελέτης συνοψίζονται στον πίνακα 2. Στο περιστατικό 1 με την παρουσία θηλωμάτων στη στοματική κοιλότητα και στο δέρμα των χειλέων (η εξέταση έγινε μόνο σε τομές από τους δερματικούς όγκους των χειλέων) και σε δύο ακόμα τυπικά δερματικά θηλώματα (περιστατικά 2,3) η αντίδραση του αντιγόνου του ιού του θηλώματος ήταν θετική.Χαρακτηριζόταν από την παρουσία σκοτεινού καστανού χρώματος στους πυρήνες των ευμεγέθων εκφυλισμένων κυττάρων (koilocytes), που εντοπίζονταν στο περιστατικό 1 κυρίως στην κοκκώδη στιβάδα (εικόνα 7) και στα περιστατικά 2 και 3 ιδιαίτερα στην κερατίνη στιβάδα. Τα αποτελέσματα της μεθόδου στα περιστατικά 4 και 6, ήταν αμφίβολα. Τέλος, το ανάστροφο θήλωμα (περιστατικό 5) και το άλλο ινοθήλωμα (περιστατικό 7) ήταν αρνητικά.

Αλυσιδωτή αντίδραση της πολυμεράσης (PCR)

Από τα επτά δείγματα που εξετάστηκαν (πίνακας 3) μόνο τα δύο (περιστατικά 1,2) εμφάνισαν προϊόν (εικόνα 8), όμοιο με εκείνο του γνωστού DNA μάρτυρα (261 ζεύγη βάσεων).

ΣΥΖΗΤΗΣΗ

Γενικά υποστηρίζεται η άποψη ότι υπάρχουν τέσσερα σύνδρομα δερματικού θηλώματος στο σκύλο, που αναγνωρίζονται κλινικά[18]. Το πρώτο περιλαμβάνει την ιογενή

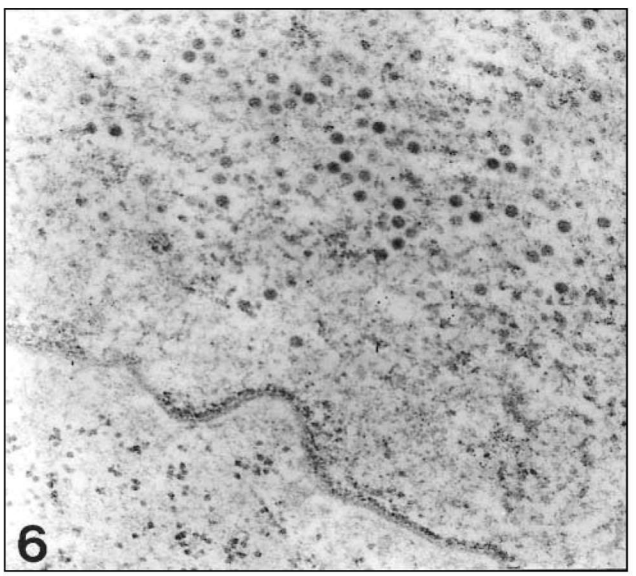

Εικόνα 6. Περιστατικό 2. Μικροφωτογραφία ηλεκτρονικού μικροσκοπίου. Παρουσία σωματιδίων του ιού στον πυρήνα κυττάρου της κοκκώδους στιβάδας. x 25.000.
Figure 6. Case 2.Stratum granulosum. Part of an epithelial cell showing intranuclear viral particles. EM x 25000.

θηλωμάτωση των νεαρών σκύλων. Σ' αυτή τα νεοπλάσματα είναι, σχεδόν πάντοτε, πολυάριθμα και εντοπίζονται στο στοματικό βλεννογόνο, στη γλώσσα, στην υπερώα, στο φάρυγγα, στην επιγλωττίδα, στα χείλη, στο δέρμα, στα βλέφαρα, στον επιπεφυκότα και στον κερατοειδή χιτώνα του οφθαλμού[1,19]. Το περιστατικό 1 στην εργασία αυτή ανταποκρινόταν πλήρως στο προαναφερόμενο σύνδρομο, κα-

Πίνακας 2. Ανοσοϊστοχημική ανίχνευση του αντιγόνου του ιού του θηλώματος (PV) σε επτά περιστατικά δερματικού θηλώματος στο σκύλο με τη μέθοδο ABC.

Περιστατικά	Νεόπλασμα	Εντόπιση	Ανίχνευση PV- αντιγόνου
1.	Θήλωμα (τυπικό)	Χείλη+στοματική κοιλότητα	+
2.	»	Χείλη	+
3.	»	Ούς	+
4.	»	Μασχαλιαία χώρα	±
5.	Ανάστροφο θήλωμα	Ραχιαία χώρα+γλουτός	-
6.	Ινοθήλωμα	Χώρα ταρσού	±
7.	»	Ουρά	-

+ = θετική αντίδραση
± = αμφίβολη αντίδραση
- = αρνητική αντίδραση

Table 2. Immunohistochemical detection of PV group-specific antigen in seven canin cutaneous papilloma by ABC method.

N	Tumor	Location	Detection of PV antigen
1.	Classical squamous papilloma	Lips and oral cavity	+
2.	»	Lower lip	+
3.	»	Pinna	+
4.	»	Axilla	±
5.	Inverted papilloma	Dorsal thoracic region and thigh	-
6.	Fibropapilloma	Metatarsial region	±
7.	»	Tail	-

+ = positive reaction
± = unclear reaction
- = negative reaction

θώς το ζώο ήταν νεαρό (7 μηνών) και τα θηλώματα που έφερε, εντοπίζονταν στο δέρμα των χειλέων και στο βλεννογόνο της στοματικής κοιλότητας. Επιπλέον, οι αλλοιώσεις, που προκαλεί ο ιός στα κύτταρα της επιδερμίδας (kolocytes, υπερμεγέθη και στρογγυλά κοκκία κερατοϋαλίνης), ήταν ιδιαίτερα έντονες. Το περιστατικό 2 παρουσίαζε όλα τα χαρακτηριστικά ευρήματα της ύπαρξης του ιού του θηλώματος, αν και σε μικρότερη ένταση σε σχέση με το περιστατικό 1. Όμως, η μονήρης εντόπιση του όγκου (δέρμα κάτω χείλους) και η ηλικία του ζώου (2 ετών) δεν χαρακτηρίζουν, συνήθως, την ιογενή θηλωμάτωση.

Στο δεύτερο σύνδρομο συγκαταλέγονται τα δερματικά θηλώματα των μεγαλύτερων σε ηλικία σκύλων, τα οποία μπορεί να είναι μονήρη ή πολυάριθμα και εντοπίζονται στην κεφαλή, στα βλέφαρα και στα άκρα[18]. Η ιογενής προέλευση των θηλωμάτων του συνδρόμου αυτού αμφισβητείται αφού, όπως υποστηρίζεται από αρκετούς ερευνητές, η παρουσία του ιού δεν έχει αποδειχθεί πέρα από κάθε αμφιβολία[2,4,10.] Όμως, υπάρχουν και αναφορές για την ύπαρξη κυτταρικών αλλοιώσεων ιογενούς προέλευσης, καθώς και για την παρουσία του αντιγόνου του ιού του θηλώματος στα επιθηλιακά κύτταρα θηλωμάτων ενήλικων και ηλικιωμένων σκύλων[6,20]. Τα περιστατικά 3 και 4

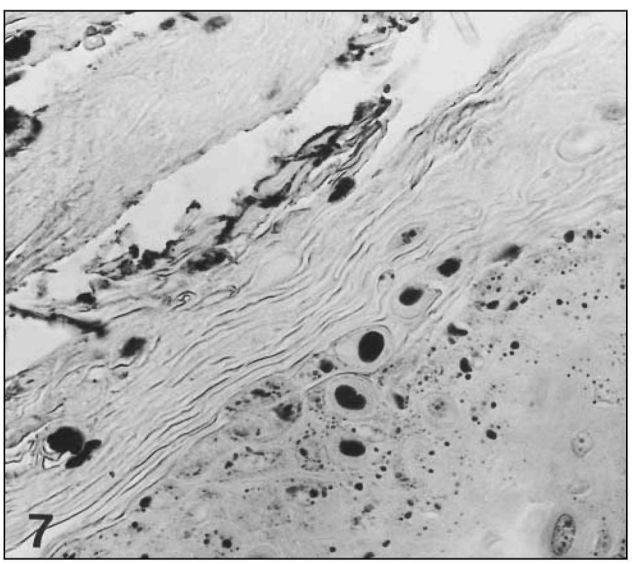

Εικόνα 7. Περιστατικό 1. Πυρήνες κυττάρων με διαυγές κυτόπλασμα (koilocytes) με θετική αντίδραση στο αντιγόνο του ιού του θηλώματος. Η αντίδραση εντοπίζεται κυρίως στα κύτταρα της κοκκώδους στιβάδας και σε ορισμένα της κερατίνης στιβάδας. Μέθοδος ABC x 420.

Figure 7. Case 1.Nuclei of koilocytes stained positive for papillomavirus antigen. The positive labelling is located to keratinized cells of upper stratum granulosum extending in stratum corneum. ABC method x 420.

Πίνακας 3. Ανίχνευση του COPV-DNA με τη μέθοδο PCR σε επτά περιστατικά δερματικού θηλώματος στο σκύλο.

Περιστατικά	Νεόπλασμα	Εντόπιση	Ανίχνευση COPV-DNA με PCR
1.	Θήλωμα (τυπικό)	Χείλη+στοματική κοιλότητα	+
2.	»	Χείλη	+
3.	»	Ούς	-
4.	»	Μασχαλιαία χώρα	-
5.	Ανάστροφο θήλωμα	Ραχιαία χώρα+γλουτός	-
6.	Ινοθήλωμα	Χώρα ταρσού	-
7.	»	Ουρά	-

+ = θετική αντίδραση
- = αρνητική αντίδραση

Table 3. Detection of COPV-DNA by PCR method in seven canine cutaneous papillomas

N	Tumor	Location	Detection of COPV-DNA by PCR
1.	Classical squamous papilloma	Lips and oral cavity	+
2.	»	Lower lip	+
3.	»	Pinna	-
4.	»	Axilla	-
5.	Inverted papilloma	Dorsal thoracic region and thigh	-
6.	Fibropapilloma	Metatarsial region	-
7.	»	Tail	-

+ = positive reaction
- = negative reaction

ταξινομήθηκαν στο δεύτερο σύνδρομο, καθώς τα ζώα ήταν ενήλικα (5 και 3 ετών αντίστοιχα) και η ιστοπαθολογική εικόνα των όγκων ήταν εκείνη του τυπικού θηλώματος. Πρέπει να σημειωθεί ότι υπήρχε διαφορά στα θηλώματα αυτά από τα δύο προηγούμενα, σχετικά με την έκταση και την ιδιαίτερη εντόπιση των αλλοιωμένων κυττάρων, που παρατηρούνταν, κυρίως, (περιστατικό 3) ή αποκλειστικά (περιστατικό 4) στην κερατίνη στιβάδα. Το γεγονός αυτό, δηλαδή η περιορισμένη παρουσία ή ακόμα και η απουσία του ιού σε κύτταρα της κοκκώδους στιβάδας ίσως να μπορεί να ερμηνευτεί με βάση το πρότυπο «hit and run» των Smith και Campo (1988)[21]. Σύμφωνα με αυτό, ο ιός εξαφανίζεται ύστερα από κάποιο χρονικό διάστημα, αφού όμως πρώτα τροποποιήσει τα κύτταρα και τα οδηγήσει σε εξαλλαγή. Έτσι, από τα δύο αυτά περιστατικά (3, 4), τα οποία παρουσίαζαν και μεταξύ τους διαφορές ως προς την έκταση των αλλοιώσεων μόνο στο ένα (περιστατικό 3) ανιχνεύτηκε ο ιός του θηλώματος.

Το τρίτο σύνδρομο περιλαμβάνει τα ανάστροφα θηλώματα, τα οποία έχουν παρατηρηθεί σε σκύλους ηλικίας 8 μηνών μέχρι 3 ετών με κύρια εντόπιση την κοιλιακή και τη βουβωνική χώρα[5,22]. Το περιστατικό 5 ταξινομήθηκε στο σύνδρομο αυτό, καθώς η ιστολογική του εικόνα ήταν αυτή του ανάστροφου θηλώματος. Θα πρέπει να αναφερθεί ότι η απουσία κύστεων και αναστομώσεων των δοκίδων των επιθηλιακών κυττάρων στο τοίχωμα των όγκων τους

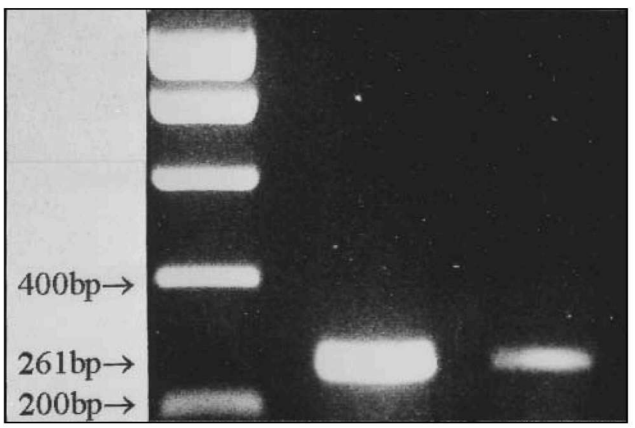

Εικόνα 8. Περιστατικά 1 και 2. Ηλεκτροφόρηση σε πήκτωμα αγαρόζης του προϊόντος (COPV-DNA) της PCR δύο θηλωμάτων σκύλου.
Figure 8. Cases 1,2. Agarose electrophoresis. COPV-DNA-gene specific PCR of two papillomas in the dog.

διαφοροποιούν από το κερατοακάνθωμα. Βέβαια, τα κύτταρα με διαυγές κυτόπλασμα (koilocytes) στις θηλοειδείς προσεκβολές των όγκων ήταν λιγοστά και ο ιός του θηλώματος δεν ανιχνεύτηκε. Ίσως η μεγάλη ηλικία του ζώου (14 έτη) και η προσβολή από τον ιό κατά το πρότυπο «hit and run», που προαναφέρθηκε, να ερμηνεύει το γεγονός αυτό. Αναφορικά με την εντόπιση των όγκων στη ραχιαία

χώρα και στο γλουτό αντί της κοιλιακής χώρας, που αναφέρεται από τον Cambell και συν. (1988)[5] θεωρούμε, ότι δεν μπορεί να αποτελεί τη μοναδική εντόπιση, καθώς και άλλοι ερευνητές[22] παρατήρησαν πολυάριθμα οζίδια ανάστροφου θηλώματος στην κεφαλή, στη ραχιαία και στη θωρακική χώρα, καθώς και στα άκρα ενός σκύλου 7 ετών.

Το τέταρτο σύνδρομο περιλαμβάνει τα πολυάριθμα θηλώματα, που παρατηρούνται στα πελματικά φύματα των ενήλικων σκύλων[18]. Οι αλλοιώσεις αυτές συχνά ομοιάζουν με κέρατα και όταν είναι ευμεγέθεις συνοδεύονται από χωλότητα. Στη δική μας μελέτη δεν παρατηρήθηκαν ανάλογα περιστατικά.

Τα περιστατικά 6 και 7 χαρακτηρίστηκαν ως ινοθηλώματα. Τα ινοθηλώματα δεν είναι συχνά στο σκύλο[3,7] και μέχρι σήμερα δεν έχει αναφερθεί σ' αυτά ανίχνευση του ιού του θηλώματος. Αντίθετα, ο ιός έχει παρατηρηθεί στα ινοθηλώματα άλλων ζωικών ειδών[9,11]. Ορισμένοι συγγραφείς υποστηρίζουν ότι η ανάπτυξη της συνδετικογενούς μάζας στα ινοθηλώματα είναι περισσότερο αντιδραστική και πιθανότατα οφείλεται σε χρόνιο κνησμό και αυτοτραυματισμό λόγω της αλλεργικής δερματίτιδας από ψύλλους[2].Τα ινοθηλώματα των περιστατικών 6 και 7 που παρουσίασαν το ένα αμφίβολη και το άλλο αρνητική αντίδραση στον ιό του θηλώματος, θεωρήθηκαν αρνητικά. Η ιστοπαθολογική τους εικόνα ομοίαζε με εκείνη των οζιδίων, που παρατηρούνται στη χρόνια αλλεργική δερματίτιδα από ψύλλους[2]. Όμως, η κερατίνη στιβάδα του καλυπτηρίου επιθηλίου δεν ήταν σκοτεινόχρωμη και οι όγκοι ήταν μονήρεις και όχι πολυάριθμοι, όπως συμβαίνει στην προαναφερόμενη δερματίτιδα.

Ανοσοϊστοχημικά, το αντιγόνο του ιού του θηλώματος ανιχνεύτηκε με πολυκλωνικό αντίσωμα σε τρία περιστατικά (1,2,3). Η αντίδραση στα περιστατικά 4 και 6 δεν ήταν δυνατό να εκτιμηθεί χωρίς αμφιβολία, ενώ στα περιστατικά 5 και 7 ήταν αρνητική (πίνακας 2).

Με τη μέθοδο PCR ανιχνεύτηκε το DNA του ιού του θηλώματος που δημιουργεί στοματικές αλλοιώσεις (COPV) μόνο στα περιστατικά 1 και 2 (πίνακας 3). Στα ίδια περιστατικά παρατηρήθηκαν και με το ηλεκτρονικό μικροσκόπιο σωματίδια ιού με τα χαρακτηριστικά του ιού του θηλώματος. Στα περιστατικά 3, 4, 5,6 και 7 δεν έγινε δυνατή η ανίχνευση σωματιδίων του ιού στο ηλεκτρονικό μικροσκόπιο.

Η διαφορά στον αριθμό των θετικών στον ιό περιστατικών, όπως προκύπτει από την ανοσοϊστοχημική εξέταση και τη μεθόδο PCR μπορεί να ερμηνευτεί με βάση την άποψη ότι τα θηλώματα στο σκύλο προκαλούνται από διαφορετικούς τύπους του ιού του θηλώματος[5,9,22]. Πιστεύεται ότι οι τύποι του ιού του θηλώματος στο σκύλο είναι τέσσερις ή/και περισσότεροι[22]. Καθένας έχει συγκεκριμένη ανατομική εντόπιση και μπορεί να προκαλέσει πολυάριθμες θηλοειδείς αλλοιώσεις στη στοματική κοιλότητα, στα βλέφαρα και στον επιπεφυκότα ή μονήρη δερματικά θηλώματα σε σκύλους κάθε ηλικίας ή αφροδίσια θηλώματα ή ινοθηλώματα[7,22].

Ο μόνος τύπος του ιού του θηλώματος, το γονιδιόσωμα του οποίου έχει κλωνοποιειθεί και ταυτοποιηθεί, είναι ο COPV[11,22,23,24],που ανιχνεύτηκε στα περιστατικά 1 και 2.

Από τα παραπάνω φαίνεται ότι τα αποτελέσματα της εργασίας αυτής βρίσκονται σε συμφωνία με την άποψη και άλλων ερευνητών, ότι τα ερωτηματικά για την ιογενή ή μη προέλευση αρκετών τυπικών θηλωμάτων και ινοθηλωμάτων του καλυπτηρίου επιθηλίου των ενήλικων, κυρίως, σκύλων είναι δύσκολο να απαντηθούν. Θεωρείται ότι περισσότερες μελέτες προς την κατεύθυνση της ταυτοποίησης και της ιδιαίτερης συμπεριφοράς των διαφόρων τύπων του ιού του θηλώματος του σκύλου θα αποσαφηνίσουν, στο μέλλον την αιτία και τον τρόπο δημιουργίας πολλών από τα νεοπλάσματα αυτά.

ΒΙΒΛΙΟΓΡΑΦΙΑ

1. Goldschmidt MH and Shoter FS. Cutaneous Papillomas. In: Skin Tumors of the Dog and Cat. Pergamon press-Oxford, 1992: 11-15.
2. Gross TL, Ihrke PJ, Walder EJ. Viral and idiopathic squamous papilloma. In: Veterinary Dermatology 1st ed Mosby -Year Book, , Baltimore, 1992: 334-335.
3. Yager JA and Wilcock BP. Color Atlas and Text of Surgical Pathology of the Dog and Cat. Mosby-Year Book Europe Limited, 1994.
4. Vail DM and Withrow SJ. Tumors of the skin and subcutaneous tissues. In : Small Animal Clinical Oncology 2nd ed W.S. Saunders Company, London, 1996 :172-17.
5. Campbell KL, Sundberg JP, Goldschmidt MH, Knupp C, Reichmann ME. Cutaneous inverted papillomas in dogs. Vet Pathol. 1988 , 25: 67-71.
6. Shimada A, Shinya K, Awakura T, Narama I, Maeda H, Umemura T. Cutaneous papillomatosis associated with papillomavirus infection in a dog. J. Comp. Pathol. 1993, 108: 103-107.
7. Jubb KVF, Kennedy PC, Palmer N. Papilloma and Fibropapilloma. In: Pathology of Domestic Animals. vol. 3, 4th ed, Academic Press, New York, 1991: 708-711.
8. Watrach AM. The ultrastructure of canine cutaneous papilloma. Cancer Research 1969, 29 :2079-2084.
9. Sundberg JP, Junge RE, Lancaster WD. Immunoperoxidase localization of papillomaviruses in hyperplastic and neoplastic epithelial lesions of animals Am. J. Vet. Res.1984, 45: 1441-1446.
10. Sironi G, Caniatti M, Scanziani E. Immunohistochemical detection of papillomavirus structural antigens in animal hyperplastic and neoplastic epithelial lesions J.Vet. Med A 1990, 37: 760-770.
11. Schwegler K, Walter JH, Rudolph R. Epithelial neoplasms of the skin, the cutaneous mucosa and the transitional epithelium in dogs: An immunolocalization study for papillomavirus antigen. J. Vet.Med.A. 1977, 44: 115-123.
12. Teifke JP, Lohr CV, Shirasawa H. Detection of canine oral

papillomavirus-DNA in canine oral squamous cell carcinomas and p53 overexpressing skin papillomas of the dog using the polymerase chain reaction and non-radioactive in situ hybridization. Veterinary Microbiology 1998, 60: 119-130.

13. Jarrett WFH. Bovine papillomaviruses. Clin. Dermatol. 1985, 3:8-19
14. Lancaster WD and Olson C. Animal papillomaviruses. Microbiol. Rev. 1982, 46: 191-207.
15. Murphy GF and Elden DE. Verrucae. In: Non-Melanocytic Tumors of the Skin. In: Atlas of Tumor Pathology. Armed Forces Institute of Pathology. Washington. 1990: 28-32.
16. Sundberg JP, Schmidt E, O' Banion MK and Olson C. Squamous cell carcinoma associated with canine oral papillomavirus (abstr.) J.Cell Biochem. 1985, (Suppl 9c): 75.
17. Bregman CL, Hirth RS, Sundberg JP, Christensen EF. Cutaneous neoplasms in dogs associated with canine oral papillomavirus vaccine. Vet. Pathol. 1987, 24: 477-487.
18. Scott DW, Miller WH, Griffin CE. Cutaneous papilloma. In: Muller and Kirk's Small Animal Dermatology 5th ed W.B. Saunders Co., Philadelphia, 1995: 994-999.
19. Sundeberg JP, O' Banion MK, Schmidt-Didier E, Reichman ME. Cloning and characterization of a canine oral papillomavirus. Am. J. Vet.Res. 1986, 47: 1142-1144.
20. Narama I, Ozaki K, Maeda H, Ohta A. Cutaneous papilloma with viral replication in an old dog. J.Vet. Med. Sci. 1992, 54 : 387-389.
21. Smith KT and Campo MS. «Hit and run» transformation of mouse C127 cells by bovine papillomavirus type 4: the viral DNA is required for the initiation but not for maintenance of the transformed phenotype. Virology. 1988, 164:39-47.
22. Sundberg JP. Canine papillomaviruses. In:Veterinary Diagnostic Virology. A practitioner's Guide, ed Castro AE and Heuschele WP, Mosby Year Book, St. Louis, 1992: 148-150.
23. Sundberg JP, O' Banion MK, Schmidt-Didier E, Reichmann ME. Cloning and characterization of a canine oral papillomavirus. Am.J. Vet.Res. 1986, 47:1142-1144.
24. Delius H, Van Ranst MA, Jenson AB, ZurHausen H, Sundberg JP. Canine oral papillomavirus genomic sequence: a unique 1.5-kb intervening sequence between the E2 and L2 open reading frame. Virology 1994, 204: 447-452.