ePublishing

Περιοδικό της Ελληνικής Κτηνιατρικής Εταιρείας

Τόμ. 63, Αρ. 2 (2012)



Η μικροσκοπική εξέταση του ιζήματος των ούρων στο σκύλο και τη γάτα

D. G. ALATZAS (Δ.Γ. ΑΛΑΤΖΑΣ), M. E. MYLONAKIS (Μ.Ε. ΜΥΛΩΝΑΚΗΣ), Z. S. POLIZOPOULOU (Ζ.Σ. ΠΟΛΥΖΟΠΟΥΛΟΥ), A. F. KOUTINAS (Α.Φ. ΚΟΥΤΙΝΑΣ)

doi: 10.12681/jhvms.15429

Βιβλιογραφική αναφορά:

ALATZAS (Δ.Γ. ΑΛΑΤΖΑΣ) D. G., MYLONAKIS (Μ.Ε. ΜΥΛΩΝΑΚΗΣ) M. E., POLIZOPOULOU (Ζ.Σ. ΠΟΛΥΖΟΠΟΥΛΟΥ) Z. S., & KOUTINAS (Α.Φ. ΚΟΥΤΙΝΑΣ) A. F. (2017). Η μικροσκοπική εξέταση του ιζήματος των ούρων στο σκύλο και τη γάτα. *Περιοδικό της Ελληνικής Κτηνιατρικής Εταιρείας*, *63*(2), 135–146. https://doi.org/10.12681/jhvms.15429

https://epublishing.ekt.gr | **e-Εκδότης:** EKT | **Πρόσβαση:** 19/02/2026 08:35:39

J HELLENIC VET MED SOC 2012, 63(2):135-146
ΠΕΚΕ 2012, 63(2): 135-146

Review article
Ανασκόπηση

Urine sediment evaluation in the dog and cat

Alatzas D.G., DVM, **Mylonakis M.E., Polyzopoulou Z.S., Koutinas A.F.**

Η μικροσκοπική εξέταση του ιζήματος των ούρων στο σκύλο και τη γάτα

Δ.Γ. Αλατζάς, Μ.Ε. Μυλωνάκης, Ζ.Σ. Πολυζοπούλου, Α.Φ. Κουτίνας

Abstract
Microscopic examination of the urine sediment is an integral part of urinalysis and a useful, cost-effective diagnostic tool in the everyday practice. Diagnostic investigation of urinary diseases and several systemic metabolic diseases make the microscopic evaluation of urine sediment a priority along with the physical and biochemical examination of urine. The different methods of urine collection (midstream voiding, catheterization or percutaneous cystocentesis) have advantages and disadvantages and the clinician has to decide on the best fitted method of urine collection, according to the medical background of the animal and the case-specific objectives of urinalysis. Proper handling and timely analysis of urine sample are essential for a valid microscopic evaluation. The microscopic examination of urinary sediment is usually conducted in stained or unstained "wet-mounted" preparations; occasionally, air-dried Giemsa-stained sediment smears are examined. Normal urine is sterile and may contain small numbers of cells (white and red blood cells, epithelial cells), few crystals, occasional casts, fat droplets and spermatozoa (male animals). In contrast, large numbers of cells or casts, presence of unusual types of crystals, neoplastic cells, parasites and microorganisms comprise abnormal findings, necessitating a more specialized diagnostic approach. This review focuses on the technical aspects pertaining to the proper sediment microscopic examination, the normally expected elements of sediment and the clinically relevant interpretation of abnormal findings.

Keywords: urine sediment, microscopic evaluation, dog, cat

Περίληψη
Η μικροσκοπική εξέταση του ιζήματος αποτελεί αναπόσπαστο μέρος της ανάλυσης των ούρων στην κλινική πράξη. Η διαγνωστική διερεύνηση πολλών παθολογικών καταστάσεων του ουροποιητικού συστήματος αλλά και μεταβολικών νοσημάτων, επιβάλλουν την εξέταση του ιζήματος, σε συνδυασμό με την φυσική και βιοχημική εξέταση των ούρων. Η λήψη δείγματος ούρων μπορεί να γίνει με ελεύθερη ούρηση, άσηπτο καθετηριασμό της ουρήθρας ή με διαδερμική κυστοκέντηση. Κάθε μία από τις τεχνικές αυτές παρουσιάζει πλεονεκτήματα και μειονεκτήματα και ο κλινικός κτηνίατρος επιλέγει την καταλληλότερη με βάση το ιστορικό του ζώου και τους στόχους της εξέτασης των ούρων. Η ορθή και έγκαιρη ανάλυση του δείγματος είναι απαραίτητες για τη διασφάλιση της αξιοπιστίας της μικροσκοπικής εξέτασης του ιζήματος. Η τελευταία γίνεται συνηθέστερα σε μη βαμμένα νωπά επιχρίσματα και λιγότερο συχνά σε βαμμένα νωπά ή μονιμοποιημένα επιχρίσματα. Τα φυσιολογικά ούρα είναι άσηπτα και μπορεί να περιέχουν μικρό αριθμό κυττάρων (λευκά και ερυθρά αιμοσφαίρια, επιθηλιακά κύτταρα), κρυστάλλους και σποραδικούς κυλίνδρους, λιποσφαίρια και σπερματοζωάρια στα αρσενικά ζώα. Αντίθετα, μεγάλοι αριθμοί κυττάρων ή κυλίνδρων, η παρατήρηση ασυνήθιστων τύπων κρυστάλλων και η παρουσία νεοπλασματικών κυττάρων, παρασίτων και μικροοργανισμών (βακτήρια, μύκητες), αποτελούν παθολογικά ευρήματα που

*Correspondence:*D.G.Alatzas
8, Konstantinoupoleos str., Oreokastro, 57013 Thessaloniki, Greece
Tel.: +30 2310 697024, Cell.: +30 6946979212
E-mail: dimitrisalatzas@yahoo.gr

Αλληλογραφία: Δημήτρης Γ. Αλατζάς
Κωνσταντινουπόλεως 8, Τ.Κ. 57013, Ωραιόκαστρο, Θεσσαλονίκη
Τηλ.: 2310 697024, 6946979219, E-mail: dimitrisalatzas@yahoo.gr

Submission date: 28.02.2012
Acceptance date: 27.06.2012

Ημερομηνία υποβολής: 28.02.2012
Ημερομηνία αποδοχής: 27.06.2012

Υπεύθυνος επιμελητής σύνταξης: Α. Τυρπένου

απαιτούν περαιτέρω διαγνωστική διερεύνηση. Στην ανασκόπηση αυτή περιγράφεται η τεχνική παρασκευής και μικροσκόπησης των επιχρισμάτων του ιζήματος των ούρων και τα μικροσκοπικά χαρακτηριστικά του φυσιολογικού ιζήματος στο σκύλο και τη γάτα. Ιδιαίτερη έμφαση δίνεται στην περιγραφή και κλινική ερμηνεία των παθολογικών ευρημάτων του ιζήματος.

Λέξεις ευρετηρίασης: ίζημα των ούρων, μικροσκοπική εξέταση, σκύλος, γάτα.

ΕΙΣΑΓΩΓΗ

Στη μικροσκοπική εξέταση του ιζήματος σε συνδυασμό με τη φυσική και βιοχημική ανάλυση των ούρων μπορεί να βασιστεί η διάγνωση, όχι μόνο των παθήσεων του ουροποιητικού συστήματος, αλλά και πολλών μεταβολικών νοσημάτων (Swenson et al. 2004, Chew et al. 2011, Fry 2011). Επιπλέον, τα ευρήματα της εξέτασης του ιζήματος (π.χ. αιματουρία, πυουρία, βακτηριουρία) επιτρέπουν ενίοτε την έγκαιρη διάγνωση και αντιμετώπιση σημαντικών υποκλινικών παθολογικών καταστάσεων (Fettman 1987, Reine and Langston 2005).

Στην ανασκόπηση αυτή σχολιάζονται οι καταστάσεις που επηρεάζουν τα αποτελέσματα της μικροσκοπικής εξέτασης του ιζήματος των ούρων και περιγράφεται η τεχνική παρασκευής και μικροσκόπησής του, καθώς και τα φυσιολογικά και παθολογικά ευρήματα στο σκύλο και στη γάτα, δίνοντας ιδιαίτερη έμφαση στην κλινική ερμηνεία των τελευταίων.

ΠΑΡΑΓΟΝΤΕΣ ΠΟΥ ΜΠΟΡΟΥΝ ΝΑ ΕΠΗΡΕΑΣΟΥΝ ΤΗΝ ΕΞΕΤΑΣΗ ΤΟΥ ΙΖΗΜΑΤΟΣ ΤΩΝ ΟΥΡΩΝ

Η μέθοδος συλλογής των ούρων, η χρονική στιγμή της δειγματοληψίας, οι θεραπευτικές αγωγές που έχουν ενδεχομένως προηγηθεί της ανάλυσης και ο χειρισμός του δείγματος θα μπορούσαν να επηρεάσουν τα αποτελέσματα της εξέτασης του ιζήματος (Zinkl 2008).

Η λήψη δείγματος ούρων μπορεί να γίνει με ελεύθερη ούρηση, άσηπτο καθετηριασμό της ουρήθρας ή με κυστοκέντηση. Η δειγματοληψία από το μεσαίο κλάσμα ούρων κατά την ελεύθερη ούρηση είναι πρακτική και αποκλείει την πιθανότητα ιατρογενούς αιματουρίας. Ωστόσο, η συχνή επιμόλυνση των ούρων από την κατώτερη ουροφόρο και τη γεννητική οδό (π.χ. βακτήρια, πυοσφαίρια, ερυθρά αιμοσφαίρια, σπερματοζωάρια) ή από το περιβάλλον (π.χ. ξένα σώματα, κόκκοι γύρης) ακόμα και ύστερα από καλή αντισηψία των εξωτερικών γεννητικών οργάνων, περιορίζει σημαντικά την αξιοπιστία αυτής της τεχνικής, ιδιαίτερα όταν το δείγμα πρόκειται να σταλεί για καλλιέργεια (Osborne et al. 2011a). Ο καθετηριασμός της ουρήθρας είναι σχετικά απλός, ιδιαίτερα στα αρσενικά ζώα, με μικρότερη πιθανότητα επιμόλυνσης του δείγματος σε σχέση με την ελεύθερη ούρηση. Όμως ο κίνδυνος ιατρογενούς αιματουρίας ή ουρολοίμωξης είναι σημαντικός (Cristopher 2003, Chew et al. 2011). Η παρακέντηση της ουροδόχου κύστης ενδέχεται να προκαλέσει ιατρογενή αιματουρία (Osborne and Stevens 1999) και αντενδείκνυται όταν διαπιστώνεται αιμορραγική διάθεση. Ωστόσο, η ελαχιστοποίηση της πιθανότητας επιμόλυνσης, την καθιστά μέθοδο εκλογής για τη μικροβιολογική ανάλυση των ούρων (Meyer 2010). Η λήψη ούρων μετά από άσκηση μηχανικής πίεσης στην κύστη αποτελεί παραλλαγή της ελεύθερης ούρησης και υπόκειται στους ίδιους περιορισμούς με αυτήν, ενώ εμπεριέχει τον κίνδυνο ρήξης της κύστης ή παλινδρόμησης των ούρων στους ουρητήρες (Chew et al. 2011, Fry 2011). Τέλος, η συλλογή δείγματος από επιφάνειες (π.χ. τραπέζι κλινικής εξέτασης, δάπεδο κτηνιατρείου), αποτελεί ενίοτε μια «ρεαλιστική» επιλογή σε ζώα με σοβαρή ακράτεια ή έπειξη για ούρηση. Εφόσον η επιφάνεια συλλογής είναι σχετικά καθαρή και δεν επιδιώκεται η καλλιέργεια των ούρων, η εξέταση του ιζήματος μπορεί να είναι χρήσιμη (π.χ. αιματουρία, πυουρία, κρυσταλλουρία), αν και τα αποτελέσματά της πρέπει να επιβεβαιωθούν στη συνέχεια με καταλληλότερη δειγματοληψία (Osborne et al. 2011a).

Η εξέταση πρωινού δείγματος αυξάνει την πιθανότητα ανεύρεσης στοιχείων στο ίζημα (κύλινδροι, ερυθρά και λευκά αιμοσφαίρια) λόγω της συμπύκνωσής του, ενώ το χαμηλότερο pH φαίνεται να τα συντηρεί καλύτερα (Zinkl 2008, Mundt and Shanahan 2011). Ωστόσο, για την κυτταρολογική εξέταση μονιμοποιημένων και βαμμένων επιχρισμάτων ιζήματος, προτιμάται η λήψη ούρων κατά τη διάρκεια της ημέρας, για την αποφυγή της εκφύλισης των κυττάρων από την πολύωρη έκθεσή τους στα ούρα (Zinkl 2008).

Το δείγμα συλλέγεται σε αποστειρωμένο ουρο-

συλλέκτη ή σύριγγα όπου αναγράφονται τα στοιχεία του ζώου και η μέθοδος λήψης. Η εξέταση του ιζήματος πρέπει να γίνεται μέσα σε 60 λεπτά από τη δειγματοληψία (Albasan et al. 2003, Christopher 2003), διαφορετικά, το δείγμα τοποθετείται στο ψυγείο και εξετάζεται μέχρι και 12 ώρες μετά, αφού προηγηθεί η επαναφορά του σε θερμοκρασία περιβάλλοντος προκειμένου να μετριαστεί ο in vitro σχηματισμός κρυστάλλων (Christopher 2003). Σε περίπτωση παρατεταμένης (>1-2 ώρες) παραμονής των ούρων σε θερμοκρασία περιβάλλοντος, αυξάνεται η πιθανότητα βακτηριακής υπερανάπτυξης ή θανάτου των παθογόνων μικροοργανισμών που ενδέχεται να υπάρχουν στα ούρα, και αλλοιώνεται η μορφολογία των κυττάρων, των κυλίνδρων και των κρυστάλλων (Chew et al. 2011). Η ενδοφλέβια χορήγηση ορών και η χορήγηση διουρητικών ή γλυκοκορτικοειδών προκαλούν αραίωση των ούρων και κατά συνέπεια μείωση της περιεκτικότητας του ιζήματος σε έμμορφα συστατικά (Osborne and Stevens 1999). Επιπλέον, κάποιες φαρμακευτικές ουσίες (π.χ. σουλφοναμίδες, αλλοπουρινόλη) ενδέχεται να προκαλέσουν ειδικού τύπου κρυσταλλουρία (Ling et al. 1991, Christopher 2003).

ΠΑΡΑΣΚΕΥΗ ΚΑΙ ΜΙΚΡΟΣΚΟΠΗΣΗ ΤΟΥ ΙΖΗΜΑΤΟΣ ΟΥΡΩΝ

Αν και η «ελάχιστη» ποσότητα ούρων για την παρασκευή του ιζήματος είναι τα 5 ml, στην πράξη είναι συνήθως μικρότερη (Fry 2011). Ύστερα από καλή ανάδευση, το δείγμα τοποθετείται σε κωνικό σωλήνα και φυγοκεντρείται στις 1500-2000 στροφές/λεπτό για 3-5 λεπτά (Osborne and Stevens 1999). Ακολούθως, απομακρύνονται τα υπερκείμενα ούρα για άλλες εξετάσεις ή απορρίπτονται. Το ίζημα αναδεύεται ήπια στον υπολειπόμενο όγκο ούρων (περίπου 0,5 ml) και μία σταγόνα τοποθετείται με πιπέτα σε καθαρή αντικειμενοφόρο πλάκα με καλυπτρίδα (Christopher 2003, Sink and Feldman 2004). Η παρασκευή βαμμένου επιχρίσματος νωπού ιζήματος ούρων προϋποθέτει την ανάμιξη 2 σταγόνων από το ίζημα με μια σταγόνα χρωστικής New Methylene Blue και τη μεταφορά μιας σταγόνας από το μίγμα σε αντικειμενοφόρο πλάκα με καλυπτρίδα. Για την παρασκευή βαμμένου, μονιμοποιημένου με μεθανόλη, επιχρίσματος, μεταφέρουμε μια σταγόνα ούρων από το ίζημα σε αντικειμενοφόρο πλάκα και, αφού στεγνώσει, ακολουθεί η μονιμοποίηση και η χρώση με τις συνήθεις κυτταρολογικές χρώσεις (π.χ. Diff-Quik) (Swenson et al. 2004).

Η μικροσκόπηση του νωπού ιζήματος διευκολύνεται με το κλείσιμο του διαφράγματος και την μετακίνηση προς τα κάτω του πυκνωτή του μικροσκοπίου. Η εξέταση με τον αντικειμενικό φακό x10 (low power field, LPF), επιτρέπει την ταυτοποίηση και (ημι)ποσοτικοποίηση (ανά πεδίο x10), των κυλίνδρων και των μεγάλων κρυστάλλων. Στη συνέχεια, με τον αντικειμενικό φακό x40 (high power field, HPF), εξετάζονται τουλάχιστον 10 πεδία για τυχόν παρουσία μικροοργανισμών (π.χ. κόκκοι, βάκιλλοι, νηματόμορφα βακτήρια, μυκητιακά στοιχεία) και την ταυτοποίηση και ποσοτικοποίηση των επιθηλιακών κυττάρων, των ερυθρών και λευκών αιμοσφαιρίων και μικρών κρυστάλλων (Zinkl 2008, Fry 2011). Ο καταδυτικός φακός x100 χρησιμοποιείται σπάνια στην εξέταση του νωπού, σε αντίθεση με την εξέταση του βαμμένου ιζήματος ούρων (Zinkl 2008).

ΕΥΡΗΜΑΤΑ ΚΑΙ ΕΡΜΗΝΕΙΑ ΤΗΣ ΜΙΚΡΟΣΚΟΠΙΚΗΣ ΕΞΕΤΑΣΗΣ ΤΟΥ ΙΖΗΜΑΤΟΣ ΤΩΝ ΟΥΡΩΝ

Τα φυσιολογικά ούρα είναι άσηπτα και ενδέχεται να περιέχουν μικρό αριθμό κυττάρων (επιθηλιακά κύτταρα, ερυθρά και λευκά αιμοσφαίρια), λίγους κρυστάλλους, σποραδικούς κυλίνδρους και λιποσταγονίδια (Fry 2011). Η παρουσία σπερματοζωαρίων στα ούρα των αρσενικών ζώων είναι φυσιολογική ακόμα και σε δείγματα που λήφθηκαν με κυστοκέντηση, ενώ στα θηλυκά ζώα υποδηλώνει πρόσφατη σύζευξη (Fry 2011).

Ερυθρά αιμοσφαίρια

Αν και δεν υπάρχει ομοφωνία μεταξύ των ερευνητών σε ό,τι αφορά το φυσιολογικό αριθμό ερυθρών αιμοσφαιρίων, ο μικρός αριθμός (≤ 5/HPF) των τελευταίων σε τυχαίο δείγμα ούρων αποτελεί εύρημα χωρίς κλινική σημασία. (Osborne and Stevens 1999, Fry 2011). Ο αριθμός των ερυθροκυττάρων μπορεί να είναι ακόμη μεγαλύτερος σε δείγματα που λήφθηκαν με καθετηριασμό της ουρήθρας ή με κυστοκέντηση και στην περίπτωση αυτή, για τον αποκλεισμό της ιατρογενούς αιματουρίας, συστήνεται η επανεξέταση δείγματος με ελεύθερη ούρηση τουλάχιστον 24 ώρες αργότερα (Forrester 2004). Επισημαίνεται, ότι

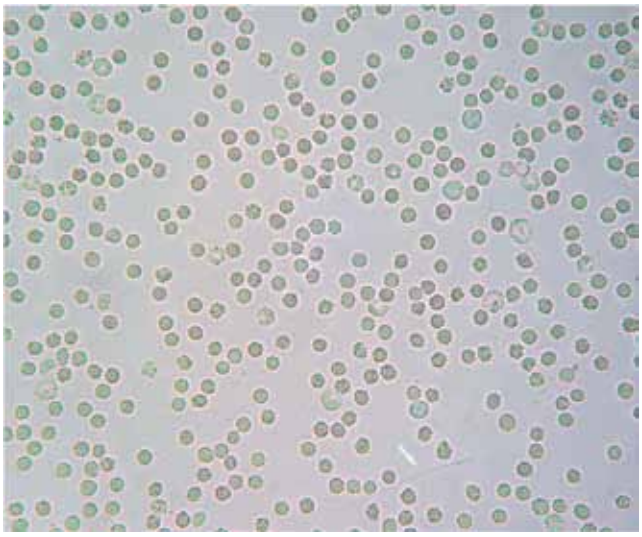

Εικόνα 1. Αιματουρία. Πολυάριθμα ερυθρά αιμοσφαίρια που εμφανίζονται ως ωχρά κυκλικά δισκία ή με ακανθώδη μορφή λόγω της έκθεσής τους σε υπέρτονα ούρα. Επιπλέον διακρίνεται ένα σπερματοζωάριο (βέλος). (Νωπό ίζημα, x 400).

η διαπίστωση ακόμη και «φυσιολογικού» αριθμού ερυθροκυττάρων (<5/HPF) σε διαδοχικές μικροσκοπήσεις του ιζήματος δειγμάτων ελεύθερης ούρησης, επιβάλλει την συστηματική διερεύνηση της ουρογεννητικής οδού (π.χ. νεόπλασμα, ουρολιθίαση) και της αιμόστασης (Forrester 2004).

Στα φυσιολογικά ούρα τα ερυθρά αιμοσφαίρια εμφανίζονται ως ωχρά κυκλικά δισκία χωρίς εσωτερική δομή (απύρηνα) (Christopher 2003, Sink and Feldman 2004) (Εικόνα 1). Σε συμπυκνωμένα ούρα (ειδικό βάρος >1020) εμφανίζονται συρρικνωμένα ή ακανθώδη (Εικόνα 1), ενώ μπορεί να υποστούν ρήξη όταν τα ούρα είναι πολύ αραιά (ειδικό βάρος <1010) ή έντονα αλκαλικά (Osborne and Stevens 1999, Forrester 2004). Τα ερυθροκύτταρα πρέπει να διαφοροποιούνται από τα λιποσφαίρια, τα οποία, σε αντίθεση με τα ερυθρά αιμοσφαίρια, παρουσιάζουν ανομοιογένεια στη διάμετρό τους και παρατηρούνται σε διαφορετικό επίπεδο εστίασης από τα υπόλοιπα έμμορφα συστατικά του ιζήματος, επειδή «επιπλέουν» στα ούρα (Zinkl 2008). Η λιπιδουρία αποτελεί συχνότερο εύρημα στη γάτα σε σύγκριση με το σκύλο, λόγω του περινεφρικού λίπους, όμως και στα δυο ζωικά είδη δεν δηλώνει υποκείμενη παθολογική κατάσταση. Η αιματουρία πρέπει να επιβεβαιώνεται πάντοτε με την μικροσκόπηση του ιζήματος, αφού οι χρωματομετρικές ταινίες εμβάπτισης (stick) των ούρων δεν διαφοροποιούν την αιματουρία από την

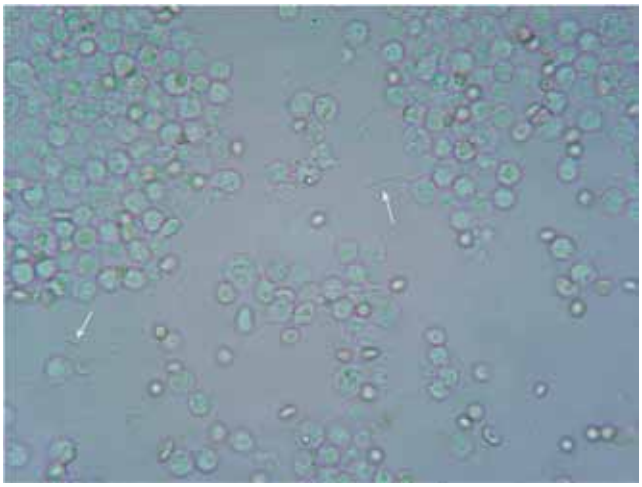

Εικόνα 2. Βακτηριακή κυστίτιδα. Πολυάριθμα λευκά αιμοσφαίρια με λεπτοκοκκιώδες περιεχόμενο και βακτήρια (βέλη). (Νωπό ίζημα, x 400).

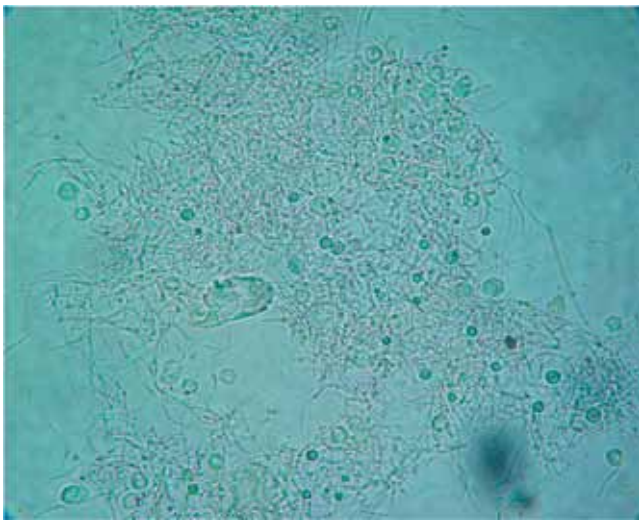

Εικόνα 3. Βακτηριουρία σε σκύλο. Διαπιστώνονται συσσωματώματα βακτηρίων (νωπό ίζημα, x 400).

Πίνακας 1. Συχνά στην πράξη αίτια αιματουρίας και πυουρίας στο σκύλο και στη γάτα*

Αιματουρία	Πυουρία
Ουροφόρος οδός	***Ουροφόρος οδός***
• Τραυματική λήψη ούρου (π.χ. καθετηριασμός, κυστοκέντηση, βιοψία νεφρού, τροχαίο ατύχημα)	• Φλεγμονώδη αίτια (π.χ. βακτηριακές ή μυκητιακές ουρολοιμώξεις, νόσος του κατώτερου ουροποιητικού της γάτας, κυστίτιδα από κυκλοφωσφαμίδη)
• Ουρολιθίαση (π.χ. στρουβίτη, οξαλικού ασβεστίου)	• Μη φλεγμονώδη αίτια (π.χ. νεοπλάσματα, ουρολιθίαση, τραύματα)
• Νεοπλάσματα (π.χ. καρκίνωμα του μεταβατικού επιθηλίου)	***Γεννητική οδός***
• Φλεγμονώδη αίτια (π.χ. ουρολοιμώξεις, υπερπλαστική ουρηθρίτιδα, νόσος του κατώτερου ουροποιητικού της γάτας, κυστίτιδα από κυκλοφωσφαμίδη)	• Φλεγμονώδη αίτια (π.χ. προστατίτιδα, κολπίτιδα, επιμόλυνση από την ακροποσθία)
• Διαταραχές της πρωτογενούς και δευτερογενούς αιμόστασης (π.χ. ερλιχίωση, ανοσολογική θρομβοκυτταροπενία, τοξίκωση από μυοκτόνες ουσίες)	
• Οξεία σωληναριακή νέκρωση	
• Αγγειακές ανωμαλίες (π.χ. νεφρικά έμφρακτα, ιδιοπαθής νεφρική αιματουρία)	
Γεννητική οδός	
• Οίστρος	
• Φλεγμονές, νεοπλάσματα & τραύματα	

**Από: DiBartola 2011 και Forrester 2004, τροποποιημένος*

αιμοσφαιρινουρία και την μυοσφαιρινουρία (Forrester 2004). Η αιματουρία συνδέεται συνηθέστερα με τις παθήσεις της ουρογεννητικής οδού και τις διαταραχές της αιμόστασης (Πίνακας 1).

Λευκά αιμοσφαίρια

Ο όρος πυουρία υποδηλώνει την παρουσία αυξημένου αριθμού λευκών αιμοσφαιρίων στο ίζημα (>5/HPF ή >8/HPF εφόσον τα ούρα λήφθηκαν με κυστο-

Εικόνα 4. Μυκητιακή κυστίτιδα σε γάτα. Διακρίνονται πολυάριθμες μυκητιακές υφές (νωπό επίχρισμα, x 400).

Εικόνα 5. Κύτταρα του πλακώδους επιθηλίου σε ίζημα ούρου σκύλου (νωπό επίχρισμα, x 400). Φωτογραφικό αρχείο: Δρ Ε. Leidinger.

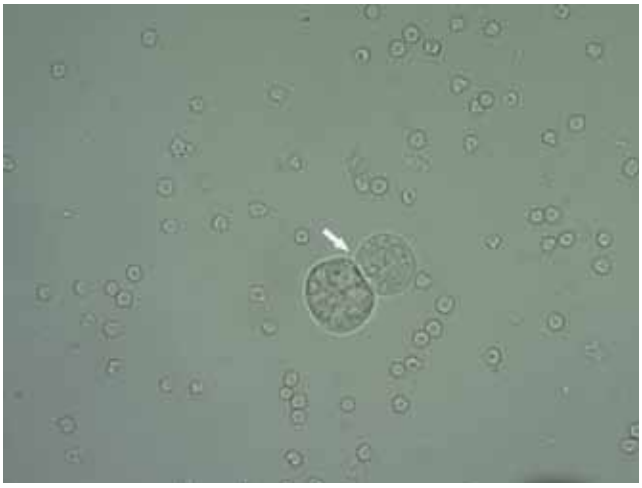

Εικόνα 6. Δύο κύτταρα του μεταβατικού επιθηλίου (βέλος) ανάμεσα σε πολυάριθμα ερυθρά αιμοσφαίρια (νωπό ίζημα, x 400).

κέντηση ή ελεύθερη ούρηση, αντίστοιχα) (Ling and Kaneko 1976, Reine and Langston 2005, DiBartola 2011).

Στο νωπό ίζημα τα λευκά αιμοσφαίρια εμφανίζονται ως κυκλοτερή σωμάτια, με διάμετρο περίπου διπλάσια των ερυθροκυττάρων και συνήθως μικρότερη των επιθηλιακών κυττάρων, ενώ το περιεχόμενό τους είναι κοκκιώδες (Εικόνα 2). Τα λευκά αιμοσφαίρια μπορεί σπάνια να καταστραφούν σε πολύ αλκαλικά ή αραιά ούρα, ή όταν καθυστερήσει σημαντικά η ανάλυση του δείγματος (Christopher 2003). Συνήθως πρόκειται για ουδετερόφιλα, η διαφοροποίηση των οποίων από τα μικρής διαμέτρου επιθηλιακά κύτταρα των νεφρικών σωληναρίων δεν είναι εύκολη χωρίς την εξέταση βαμμένων επιχρισμάτων (Osborne and Stevens 1999).

Η παρουσία πυοσφαιρίων στο ίζημα υποδηλώνει συνήθως σηπτική ή άσηπτη φλεγμονή (Πίνακας 1), χωρίς όμως αυτά να βοηθούν στην τοπογραφική εντόπιση της τελευταίας. Εξαίρεση αποτελεί η διαπίστωση λευκοκυτταρικών κυλίνδρων, που μαρτυρούν τη νεφρική της εντόπιση (DiBartola 2011). Η απουσία πυοσφαιρίων δεν αποκλείει την ουρολοίμωξη, καθώς σε σκύλους με υπερφλοιοεπινεφριδισμό, στη μακροχρόνια χορήγηση γλυκοκορτικοειδών ή στο σακχαρώδη διαβήτη αυτά μπορεί να απουσιάζουν (Forrester et al. 1999, Kintzer and Peterson 2006, Zinkl 2008). Η επιβεβαίωση της πυουρίας θα πρέπει να βασίζεται στην εξέταση του ιζήματος, επειδή η σχετική ένδειξη των χρωματομετρικών ταινιών εμβάπτισης δεν είναι αξιόπιστη για το σκύλο και τη γάτα (Vail et al. 1986, Holan et al. 1997).

Μικροοργανισμοί

Στο ίζημα των ούρων μπορεί να παρατηρηθούν βακτήρια, ζύμες, μύκητες και παράσιτα (Zinkl 2008).

Για να γίνουν ορατοί στο μικροσκόπιο οι βάκιλλοι (Εικόνα 3) και οι κόκκοι, ο αριθμός τους θα πρέπει να υπερβαίνει τις 10.000/ml και τις 100.000/ml ούρων, αντίστοιχα, ενώ, διάφορα άμορφα συστατικά των ούρων (π.χ. φωσφορικά άλατα), μιμούνται την άτακτη κίνηση των κόκκων στα νωπά επιχρίσματα (Osborne and Stevens 1999, Christopher 2003, Bartges 2004). Η καλλιέργεια ούρων ύστερα από κυστοκέντηση, αποτελεί την πλέον ευαίσθητη και ειδική μέθοδο για την επιβεβαίωση της βακτηριουρίας (Osborne and

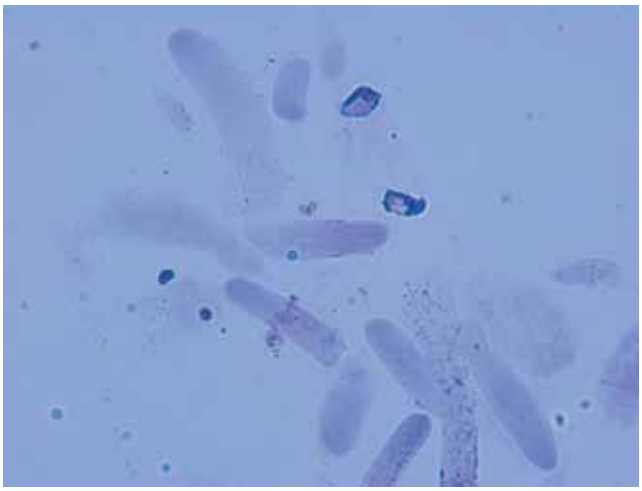

Εικόνα 7. Πολυάριθμοι υαλώδεις κύλινδροι σε νωπό, βαμμένο ίζημα ούρου σκύλου (new methylene blue, x 400). Φωτογραφικό αρχείο: Δρ Ε. Leidinger.

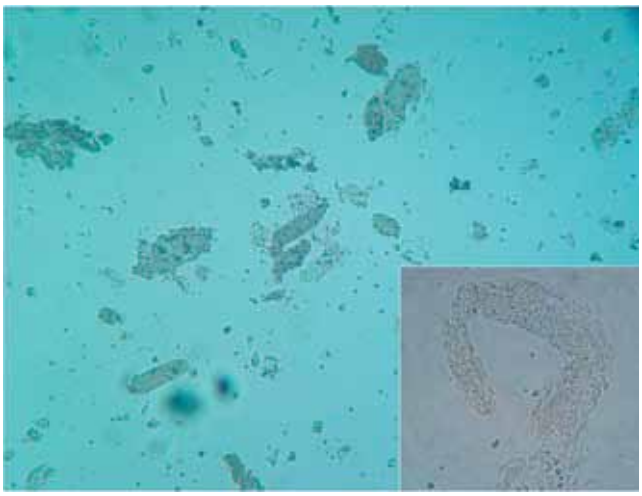

Εικόνα 8. Κυλινδρουρία σε σκύλο: πολυάριθμοι ακέραιοι και θρυμματισμένοι κοκκιώδεις κύλινδροι (νωπό ίζημα, x100). Ένθετη φωτογραφία: ακέραιος κοκκιώδης κύλινδρος σε μεγέθυνση (νωπό ίζημα, x 400).

Stevens 1999, Christopher 2003, Reine and Langston 2005). Η εξέταση βαμμένων επιχρισμάτων ιζήματος παρουσιάζει μεγαλύτερη αξιοπιστία σε σχέση με αυτή του νωπού ιζήματος για την επιβεβαίωση της βακτηριουρίας (Swenson et al. 2004, Zinkl 2008). Σημειώνεται οτι η πολύωρη έκθεση των ούρων σε θερμοκρασία περιβάλλοντος μπορεί να οδηγήσει σε βακτηριακή υπερανάπτυξη (Chew et al. 2011).

Οι ζύμες είναι πολύ σπάνιο εύρημα στη μικροσκόπηση του ιζήματος και η παρουσία τους αποδίδεται σε επιμόλυνση. Υφές μυκήτων ενδέχεται να παρατηρηθούν στο ίζημα (Εικόνα 4) ζώων που πάσχουν από συστηματικές μυκητιάσεις με επινέμηση στην ουροφόρο οδό, αφού οι πρωτογενείς μυκητιακές φλεγμονές της τελευταίας είναι σπάνιες (Zinkl 2008). Παράσιτα όπως τα Capillaria sp. και Dioctophyma sp., αν και σπάνια, προσβάλλουν σκύλους και γάτες σε περιοχές με λιμνάζοντα ύδατα (Osborne et al. 2011b). Σε σκύλους με διροφιλαρίωση μπορεί να παρατηρηθούν μικροφιλάριες ως αποτέλεσμα μικροαιμορραγίας στα νεφρικά σωληνάρια ή λόγω ιατρογενούς αιματουρίας (Osborne and Stevens 1999).

Εικόνα 9. Κυτταρικός κύλινδρος με ασαφή κυτταρικά στοιχεία σε ίζημα ούρων σκύλου (νωπό ίζημα, x 400). Φωτογραφικό αρχείο: Δρ Ε. Leidinger.

Επιθηλιακά κύτταρα

Η παρουσία μικρού αριθμού (0-1/HPF) κυττάρων του μεταβατικού ή του πλακώδους επιθηλίου στο

Εικόνα 10. Κηρώδης κύλινδρος στον οποίο φαίνονται τα τετραγωνισμένα άκρα και οι διαβρώσεις στην επιφάνειά του (νωπό ίζημα, x 400).



Εικόνα 11. Κρυσταλλουρία εναμμώνιου φωσφορικού μαγνησίου (στρουβίτη). Διακρίνεται μεγάλος αριθμός ποικιλόσχημων κρυστάλλων (νωπό ίζημα, x 100). Ένθετη φωτογραφία: κρύσταλλοι στρουβίτη με την τυπική μορφή «καλύμματος φερέτρου» ανάμεσα σε σπερματοζωάρια (νωπό ίζημα, x 400).

ίζημα των ούρων θεωρείται φυσιολογικό εύρημα και αποδίδεται στην απόπτωσή τους. Το μέγεθός τους αυξάνεται από τους νεφρούς προς την κατώτερη ουροφόρο οδό. Ο αριθμός τους μπορεί να είναι αυξημένος σε δείγματα που λήφθηκαν με ελεύθερη ούρηση ή με καθετηριασμό, για μηχανικούς λόγους (π.χ. τραυματισμός) (Osborne and Stevens 1999). Τα κύτταρα του πλακώδους επιθηλίου προέρχονται από το κατώτερο τμήμα της ουρήθρας, την ακροποσθία και τον κόλπο και η παρουσία τους δεν έχει ιδιαίτερη διαγνωστική σημασία (Sink and Feldman 2004). Πρόκειται για τα μεγαλύτερα κύτταρα του ιζήματος, που είναι απύρηνα ή έχουν μικρό πυρήνα και συχνά γωνιώδη ή ευθύγραμμα κυτταρικά όρια (Εικόνα 5) (Zinkl 2008). Συνήθως απουσιάζουν σε δείγματα που λήφθηκαν με κυστοκέντηση.

Τα κύτταρα του μεταβατικού επιθηλίου προέρχονται από το μέσο και ανώτερο τμήμα της ουρήθρας, την ουροδόχο κύστη, τους ουρητήρες και τους νεφρούς. Συνήθως έχουν στρόγγυλο ή ωοειδές σχήμα, στρόγγυλο πυρήνα και κοκκιώδες κυτταρόπλασμα (Εικόνα 6). Η αύξηση του αριθμού τους συνδέεται με σηπτική ή άσηπτη (π.χ. χρήση κυκλοφωσφαμίδης) φλεγμονή της ουροδόχου κύστης και δευτερογενή υπερπλασία ή με καρκίνωμα του μεταβατικού επιθηλίου. Στο τελευταίο η εξέταση βαμμένου ιζήματος χαρακτηρίζεται από σοβαρή κυτταρομορφολογική ατυπία (Wasmer and Pinson 1997, Reine and Langston 2005).

Κύλινδροι

Οι κύλινδροι αντιπροσωπεύουν εκμαγεία των ουροφόρων σωληναρίων και αποτελούνται κυρίως από βλεννοπρωτεϊνικό υλικό (πρωτεΐνη Tamm-Horsfall) που εκκρίνεται από τα επιθηλιακά κύτταρα των ουροφόρων σωληναρίων, μέσα στο οποίο ενσωματώνονται κύτταρα ή άλλα έμμορφα συστατικά. Ο σχηματισμός τους ευνοείται στα όξινα και συμπυκνωμένα ούρα, ενώ διαλύονται σχετικά εύκολα σε αλκαλικά ούρα. Η παρατεταμένη ή σε υψηλή ταχύτητα φυγοκέντρηση του δείγματος και η μεσολάβηση μεγάλου χρονικού διαστήματος μεταξύ λήψης των ούρων και εξέτασης του ιζήματος, μπορούν να οδηγήσουν στην διάλυση των κυλίνδρων (Osborne and Stevens 1999). Η παρουσία αυξημένου αριθμού κυλίνδρων στο ίζημα συνιστά την κυλινδρουρία

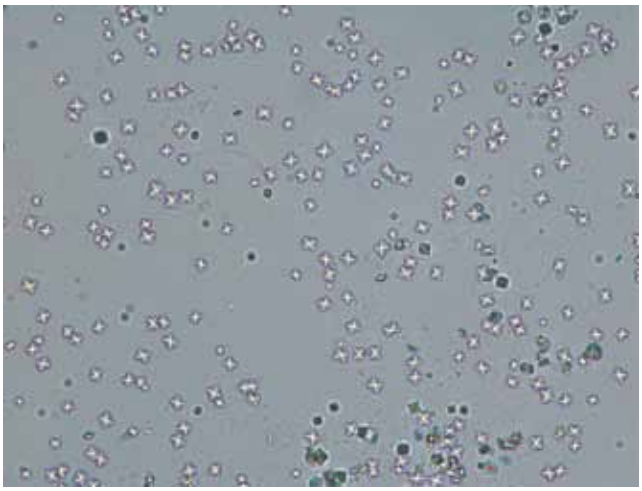

Εικόνα 12. Πολυάριθμοι κρύσταλλοι διυδρικού οξαλικού ασβεστίου σε σχήμα «φακέλου» (νωπό ίζημα, x 400). Φωτογραφικό αρχείο: Δρ E. Leidinger.

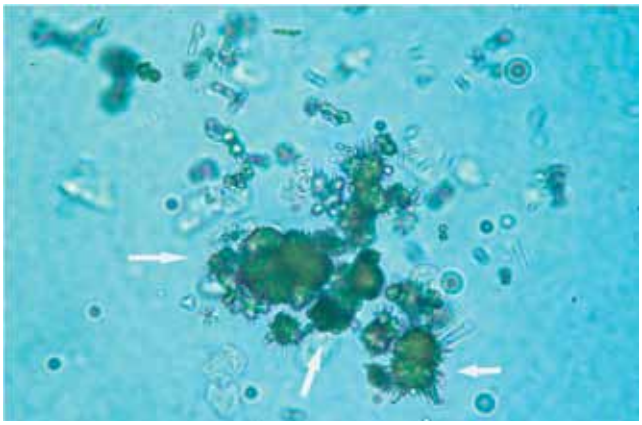

Εικόνα 13. Κρύσταλλοι ουρικού αμμωνίου με πολυάριθμες ακανθώδεις προεκβολές σε σκύλο (βέλη). (Νωπό ίζημα, x 400).

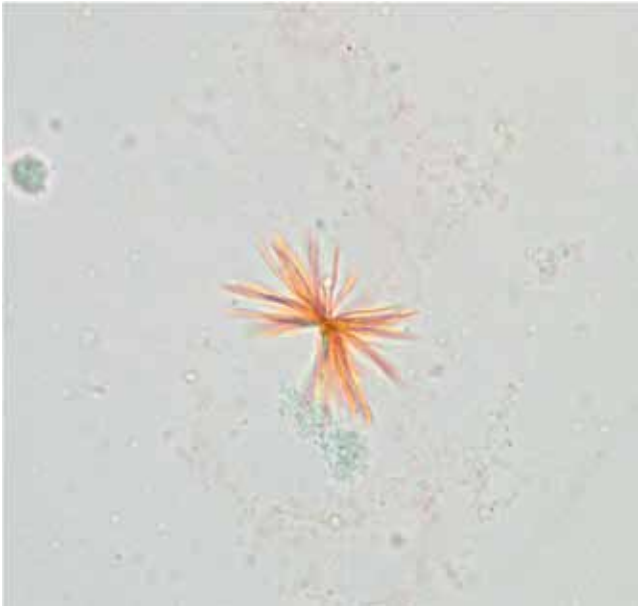

Εικόνα 14. Βελονοειδούς σχήματος κρύσταλλος χολερυθρίνης (νωπό ίζημα, x 400). Φωτογραφικό αρχείο: Δρ E. Leidinger.

(DiBartola 2011). Οι κύλινδροι διακρίνονται στους υαλώδεις, κοκκιώδεις, κυτταρικούς, κηρώδεις και λιπώδεις (Chew et al. 2011, Fry 2011).

Οι υαλώδεις κύλινδροι συνιστούν την πρόδρομη μορφή όλων των κυλίνδρων και αποτελούνται σχεδόν αποκλειστικά από βλεννοπρωτεϊνικό υλικό. Στο νωπό ίζημα είναι άχρωμοι και διαφανείς, ενώ η παρατήρησή τους διευκολύνεται από τη χρώση του ιζήματος με new methylene blue (Εικόνα 7) (Lidner and Haber 1983). Μικρός αριθμός υαλωδών κυλίνδρων (<2/LPF), αποτελεί φυσιολογικό εύρημα. Αυξημένος αριθμός μπορεί να παρατηρηθεί σε προνεφρική (π.χ. πυρετός, γενική αναισθησία, εντατική άσκηση), ή νεφρική (π.χ. σπειραματονεφρίτιδα από ανοσοσύμπλοκα, αμυλοείδωση) πρωτεϊνουρία (Meyer 2010).

Οι κοκκιώδεις κύλινδροι (Εικόνα 8) σχηματίζονται εξαιτίας της εκφύλισης των επιθηλιακών κυττάρων και των λευκοκυττάρων που εγκλωβίζονται στο βλεννοπρωτεϊνικό υλικό (Osborne and Stevens 1999). Ο μικρός αριθμός κοκκιωδών κυλίνδρων (<2/LPF) αποτελεί φυσιολογικό εύρημα, ενώ ο αυξημένος υποδηλώνει οξεία νεφρική βλάβη (Zinkl 2008).

Στο φυσιολογικό ίζημα των ούρων δεν παρατηρούνται κυτταρικοί κύλινδροι (Chew et al. 2011, Di Bartola 2011). Ανάλογα με το είδος κυττάρων που συμμετέχουν στο σχηματισμό τους οι κύλινδροι αυτοί διακρίνονται στους επιθηλιακούς (π.χ. σε οξεία σωληναριακή νέκρωση ή πυελονεφρίτιδα), στους λευκοκυτταρικούς (π.χ. πυελονεφρίτιδα) και στους ερυθροκυτταρικούς (π.χ. σε νεφρική αιμορραγία) (Εικόνα 9). Μετά την εκφύλιση του κυτταρικού τους περιεχομένου, οι κυτταρικοί κύλινδροι μεταπίπτουν σε κοκκιώδεις (Sink and Feldman 2004).

Οι κηρώδεις κύλινδροι (Εικόνα 10) αντιπροσωπεύουν το τελικό στάδιο εκφύλισης των κοκκιωδών κυλίνδρων και υποδηλώνουν χρόνια σωληναριακή

Εικόνα 15. Κρύσταλλοι ξανθίνης στο ίζημα ούρου σκύλου στον οποίο χορηγείται αλλοπουρινόλη (νωπό ίζημα, x 400).

εκφύλιση (Zinkl 2008). Αν και μοιάζουν με τους υαλώδεις, οι κηρώδεις κύλινδροι έχουν συνήθως τετραγωνισμένα άκρα, είναι συμπαγείς και συχνά εμφανίζουν διαβρώσεις στην επιφάνειά τους (Zinkl 2008).

Οι λιπώδεις κύλινδροι αποτελούνται από λιποσταγονίδια και διαπιστώνονται συχνότερα στις γάτες λόγω του λίπους του νεφρικού παρεγχύματος και σπανιότερα σε σκύλους με σακχαρώδη διαβήτη (DiBartola 2011). Αυξημένος αριθμός (>1/LPF) τέτοιων κυλίνδρων υποδηλώνει σωληναριακή εκφύλιση (Zinkl 2008).

Κρύσταλλοι

Η κρυσταλλουρία (παρουσία κρυστάλλων στο ίζημα των ούρων) είναι συχνή στο σκύλο και στη γάτα και τις περισσότερες φορές έχει μικρή μόνο κλινική σημασία (Zinkl 2008). Αν και δηλώνει τον κορεσμό του ούρου σε ανόργανες κρυσταλλογόνες ουσίες, η προγνωστική σημασία της για την εμφάνιση ουρολιθίασης είναι μικρή, ενώ δεν είναι ασυνήθιστη η ουρολιθίαση χωρίς μικροσκοπικά ορατή κρυσταλλουρία (Osborne et al. 1996, Bartges and Kirk 2009). Η παρουσία ειδικών κρυστάλλων (π.χ. ουρεϊκού αμμωνίου, κυστίνης) ή ο μεγάλος αριθμός κοινών κρυστάλλων σε επανειλημμένες αναλύσεις ούρων (μείωση των πιθανοτήτων in vitro δημιουργίας κρυστάλλων) μπορεί να έχει κλινική σημασία (Bartges and Kirk 2009, Houston and Moore 2009). Το είδος των κρυστάλλων εξαρτάται από το ειδικό βάρος, το pH και τη θερμοκρασία των ούρων (Zinkl 2008). Η ορθή πρακτική για την αποφυγή της in vitro κρυσταλλουρίας, συνίσταται στην εξέταση του δείγματος μέσα σε 15-20 λεπτά από την λήψη του και πριν την τοποθέτησή του στο ψυγείο (Bartges and Kirk 2009).

Οι κρύσταλλοι στρουβίτη (εναμμώνιο φωσφορικό μαγνήσιο) σχηματίζονται κυρίως σε αλκαλικά ούρα (Finke and Litzenberger 1992) και το τυπικό τους σχήμα είναι αυτό του «καλύμματος φερέτρου», αν και συχνά είναι ποικιλόσχημοι (Εικόνα 11). Αν και κρυσταλλουρία στρουβίτη παρατηρείται συχνά στο ίζημα των ούρων φυσιολογικών ζώων, η ουρολιθίαση από στρουβίτη στο σκύλο προϋποθέτει συνήθως την υποκείμενη κυστίτιδα από βακτήρια που παράγουν ουρεάση (π.χ. Staphylococcus spp.), σε αντίθεση με τη γάτα που είναι μεταβολικής προέλευσης και άσηπτη (Sturgess et al. 2001, Bartges and Kirk 2009, Low et al. 2010). Οι κρύσταλλοι στρουβίτη ημιποσοτικοποιούνται (μικρός, μέτριος, μεγάλος αριθμός) ανά πεδίο 10x ή 40x (Meyer 2010).

Οι κρύσταλλοι οξαλικού ασβεστίου διακρίνονται σε αυτούς του μονοϋδρικού ασβεστίου που εμφανίζονται ως οξύαιχμα παραλληλόγραμμα και σε αυτούς του διυδρικού ασβεστίου με σχήμα φακέλου ή «σταυρού της Μάλτας» (Εικόνα 12). Ο σχηματισμός τους ευνοείται σε όξινο περιβάλλον (Albasan et al. 2003). Αυξημένος αριθμός κρυστάλλων μονοϋδρικού οξαλικού ασβεστίου παρατηρείται συνήθως στα περιστατικά τοξίκωσης από αιθυλενική γλυκόλη, ενώ του διυδρικού, σε μικρό αριθμό διαπιστώνονται συχνά σε φυσιολογικά ζώα. Ωστόσο, εφόσον αποτελούν σταθερό εύρημα σε διαδοχικές εξετάσεις ούρων, συνιστάται η διερεύνηση υποκείμενης παθολογικής κατάστασης (π.χ. παρανεοπλασματική υπερασβεστιαιμία) (Zinkl 2008, Bartges and Kirk 2009). Οι κρύσταλλοι οξαλικού ασβεστίου, όπως και του στρουβίτη, ημιποσοτικοποιούνται ανά πεδίο 10x ή 40x.

Οι κρύσταλλοι του ουρικού οξέος ή των αλάτων του (ουρικό αμμώνιο, ουρικό νάτριο) (Εικόνα 13) συναντώνται συχνά σε σκύλους των φυλών Δαλματίας και English Bulldog και οφείλονται σε ιδιαιτερότητες

του μεταβολισμού των πουρινών στις φυλές αυτές, ενώ στις υπόλοιπες φυλές σκύλων και στις γάτες υποδηλώνουν σοβαρή υποκείμενη ηπατική νόσο (συγγενείς ή επίκτητες αναστομώσεις της πυλαίας φλέβας) (Osborne and Stevens 1999).

Οι κρύσταλλοι χολερυθρίνης είναι κιτρινόχρωμοι ή πορτοκαλόχρωμοι βελονοειδείς σχηματισμοί (Εικόνα 14) και υποδηλώνουν την παρουσία χολερυθρινουρίας που είναι σχετικά συχνή ακόμα και σε υγιείς σκύλους, είναι όμως πάντοτε παθολογική στις γάτες (Bartges and Kirk 2009). Οι κρύσταλλοι κυστίνης αποτελούν εξάγωνους επίπεδους σχηματισμούς που παρατηρούνται συχνότερα σε όξινα ούρα (Bartges and Kirk 2009). Οι κρύσταλλοι αυτοί απουσιάζουν από τα φυσιολογικά ζώα και η παρουσία τους δηλώνει συγγενή κυστινουρία λόγω δυσαπορρόφησης στα ουροφόρα σωληνάρια (Zinkl 2008).

Λιγότερο συχνά, η κρυσταλλουρία συνδέεται με τη χορήγηση φαρμακευτικών ουσιών (π.χ. σουλφοναμίδες, αλλοπουρινόλη) (Christopher 2003). Σε περίπτωση μακροχρόνιας χορήγησης της αλλοπουρινόλης (π.χ. σε σκύλους με λεϊσμανίωση), είναι συχνή η παρατήρηση ξανθινικής κρυσταλλουρίας, η οποία συνιστά φυσιολογικό εύρημα (Ling et al. 1991) (Εικόνα 15). Τέλος, άμορφοι κρύσταλλοι, οι οποίοι δεν παρουσιάζουν συγκεκριμένη δομή, παρατηρούνται συχνά στο ίζημα ούρων σκύλων και, πιο σπάνια, γατών. Συνήθως πρόκειται για παραλλαγές κρυστάλλων στρουβίτη (Bartges and Kirk 2009).

ΕΥΧΑΡΙΣΤΙΕΣ

Οι συγγραφείς ευχαριστούν θερμά τον Δρ. Ernst Leidinger, DVM, DipECVCP, διευθυντή του διαγνωστικού εργαστηρίου InVitro Labor (Βιέννη, Αυστρία) για την παραχώρηση των φωτογραφιών 5, 7, 9, 12 και 14.

ACKNOWLEDGEMENTS

The authors are grateful to Dr Ernst Leidinger, DVM, DipECVCP, Head of the InVitro Labor, Vienna, Austria, for kindly donating figures 5, 7, 9, 12 and 14.

ΒΙΒΛΙΟΓΡΑΦΙΑ

Albasan H, Lulich JP, Osborne CA, Lekcharoensuk C, Ulrich LK, Carpenter KA (2003) Effects of storage time and temperature on pH, specific gravity, and crystal formation in urine samples from dogs and cats. J Am Vet Med Assoc 222:176-179.

Bartges JW (2004) Diagnosis of urinary tract infections. Vet Clin North Am Small Anim Pract 34:923-933.

Bartges JW, Kirk CA (2009) Interpreting and managing crystalluria. In: Kirk's Current Veterinary Therapy. 14th ed, Saunders Elsevier, St Louis: pp 850-854.

Chew DJ, DiBartola, Schenck PA (2011) Urinalysis. In: Canine and feline nephrology and urology. 2nd ed, Saunders, St Louis: pp 1-31.

Christopher RG (2003) Urinary System. In: Veterinary Laboratory Medicine Clinical Pathology. 4th ed, Blackwell Publishing Company, Ames: pp 231-259.

DiBartola SP (2011) Clinical approach and laboratory evaluation of renal disease. In: Textbook of Veterinary Internal Medicine. 7th ed, Saunders, St Louis: pp 1955-1969.

Fettman MJ (1987) Evaluation of the usefulness of routine microscopy in canine urinalysis. J Am Anim Hosp Assoc 190:892-896.

Finke MD, Litzenberger BA (1992) Effect of food intake on urine pH in cats. J Small Anim Pract 33:261-265.

Forrester SD, Troy GC, Dalton MN, Huffman JW, Holtzman G (1999) Retrospective evaluation of urinary tract infection in 42 dogs with hyperadrenocorticism or diabetes mellitus or both. J Vet Intern Med 13:557-560.

Forrester SD (2004) Diagnostic approach to hematuria in dogs and cats. Vet Clin North Am Small Anim Pract 34:849-866.

Fry MM (2011) Urinalysis. In: Nephrology and Urology of Small Animals. 1st ed, Blackwell Publishing Company, Ames: pp 46-57.

Holan KM, Kruger JM, Gibbons SN, Swenson CL (1997) Clinical evaluation of a leukocyte esterase test-strip for detection of feline pyuria. Vet Clin Pathol 6:126-131.

Houston DM, Moore AEP (2009) Canine and feline urolithiasis: Examination of over 50,000 urolith submissions to the Canadian Veterinary Urolith Centre from 1998 to 2008. Can Vet J 50:1263-1268.

Kintzer PP, Peterson ME (2006) Diseases of the adrenal Gland. In: Saunders Manual of Small Animal Practice. 3rd ed, Saunders Elsevier, St Louis: pp 357-375.

Lidner LE, Haber MH (1983) Hyaline casts in the urine: Mechanism of formation and morphologic transformations. Am J Clin Path 80:347-352.

Ling GV, Kaneko JJ (1976) Microscopic examination of canine urine sediment. Calif Vet 30:14-18.

Ling GV, Ruby AL, Harrold DR, Johnson DL (1991) Xanthine-containing urinary calculi in dogs given allopurinol. J Am Vet Med Assoc 198:1935-1940.

Low WW, Uhl JM, Kass PH, Ruby AL, Westropp JL (2010) Evaluation of trends in urolith composition and characteristics of dogs with urolithiasis: 25499 cases (1985-2006). J Am Vet Med Assoc 236:193-200.

Meyer DJ (2010) Microscopic Examination of the Urinary Sediment. In: Canine and Feline Cytology. 2nd ed, Saunders Elsevier, St

Louis: pp 260-273.

Mundt LA, Shanahan K (2011) Microscopic Examination of Urinary Sediment. In: Graff's Textbook of Urinalysis and Body Fluids. 2nd ed, Lippincott Williams & Wilkins, Philadelphia: pp 55-98.

Osborne CA, Lulich JP, Ulrich LK, Bird KA (1996) Feline crystalluria: detection and interpretation. Vet Clin North Am Small Anim Pract 26:369-391.

Osborne CA, Stevens JB (1999) Urine Sediment: Under the Microscope. In: Urinalysis: A Clinical Guide to Compassionate Patient Care. 1st ed, Bayer Corporation, Kansas: pp 125-150.

Osborne CA, Lulich JP, Albasan H (2011a) The ins and outs of urine collection. In: Nephrology and Urology of Small Animals. 1st ed, Blackwell Publishing Company, Ames: pp 28-42.

Osborne CA, Lulich JP, Albasan H (2011b) Nematodes of the upper and lower urinary tract of dogs and cats. In: Nephrology and Urology of Small Animals. 1st ed, Blackwell Publishing Company, Ames: pp 734-742.

Reine NJ, Langston CE (2005) Urinalysis Interpretation: How to squeeze out the maximum information from a small sample. Clin Tech Small Anim Pract 20:2-10.

Sink CA, Feldman BF (2004) Microscopic analysis. In: Laboratory Urinalysis and Hematology. 1st ed, Teton New Media, Jackson: pp 19-46.

Sturgess CP, Hesford A, Owen H, Privett R (2001) An investigation into the effects of storage on the diagnosis of crystalluria in cats. J Feline Med Surg 3:81-85.

Swenson CL, Boisvert AM, Kruger JM, Gibbons-Burgener SN (2004) Evaluation of modified Wright-staining of urine sediment as a method for accurate detection of bacteriuria in dogs. J Am Vet Med Assoc 224:1282-1289.

Vail DM, Allen TA, Weiser CA (1986) Applicability of leucocyte esterase test strip in detection of canine pyuria. J Am Vet Med Assoc 189:1451-1453.

Wasmer M, Pinson D (1997) Urine sediments and urothelial carcinoma. Vet Med 92:330-331.

Zinkl JG (2008) Examination of the Urinary Sediment. In: Diagnostic Cytology and Hematology of the Dog and Cat. 3rd ed, Mosby, St Louis: pp 350-368.