ePublishing

Journal of the Hellenic Veterinary Medical Society

Vol 63, No 3 (2012)



Εφαρμογές της υπερηχοτομογραφίας στα μηρυκαστικά (ΠΙ): μαστός και γεννητικό σύστημα αρσενικών ζώων - Βιβλιογραφική ανασκόπηση

L. J. LAZARIDIS (Λ.Ι. ΛΑΖΑΡΙΔΗΣ), C. N. BROZOS (Χ.Ν. ΜΠΡΟΖΟΣ), E. A. KIOSSIS (Ε.Α. ΚΙΟΣΗΣ)

doi: 10.12681/jhvms.15437

To cite this article:

LAZARIDIS (Λ.Ι. ΛΑΖΑΡΙΔΗΣ) L. J., BROZOS (Χ.Ν. ΜΠΡΟΖΟΣ) C. N., & KIOSSIS (Ε.Α. ΚΙΟΣΗΣ) E. A. (2017). Εφαρμογές της υπερηχοτομογραφίας στα μηρυκαστικά (ΠΙ): μαστός και γεννητικό σύστημα αρσενικών ζώων - Βιβλιογραφική ανασκόπηση. *Journal of the Hellenic Veterinary Medical Society*, *63*(3), 217–226. https://doi.org/10.12681/jhvms.15437

https://epublishing.ekt.gr | **e-Publisher:** EKT | **Downloaded at:** 12/03/2026 05:28:40

J HELLENIC VET MED SOC 2012, 63(3): 217-226
ΠΕΚΕ 2012, 63(3): 217-226

Review article
Ανασκόπηση

Applications of ultrasonography in ruminants (III): udder andgenital system of the male – A review

Lazaridis L.J., Brozos C.N., Kiossis E.A.

Clinic for Farm Animals, School of Veterinary Medicine, Aristotle University of Thessaloniki, 54627 Thessaloniki, Greece

Εφαρμογές της υπερηχοτομογραφίας στα μηρυκαστικά (III): μαστός και γεννητικό σύστημα αρσενικών ζώων - Βιβλιογραφική ανασκόπηση

Λαζαρίδης, Λ.Ι., Μπρόζος, Χ.Ν., Κιόσης, Ε.Α.

Κλινική Παραγωγικών Ζώων, Κτηνιατρική Σχολή, Αριστοτέλειο Πανεπιστήμιο Θεσσαλονίκης, 54627 Θεσσαλονίκη

ABSTRACT. The main advantage of ultrasonography for examination of the udder, the teats and the genital system of male ruminants is the ability for real time observation of the respective anatomical region, with no need of invasive procedures and with the benefit to image superficial and deeper anatomical structures. For the examination of these two systems, one can use linear array and sector scanner probes with frequencies 3.5-12.0 MHz for udder/teats and 5.0-7.5 MHz for the genital system of male ruminants. The method and the direction of the probe differ depending on the organ being examined and the image observed can differ depending on the organ and the presence of abnormalities. Main pathological conditions that can be diagnosed ultrasonographically are in the udder mastitis, haematomas and foreign bodies and in the teats stenosis, inflammatory lesions, milkstones or foreign bodies, haematomas and abscesses. Pathological conditions in the genitalia of male ruminants, including orchitis, testicular cysts, epididymitis, abscesses, haematomas and tumours, can also be diagnosed ultrasonographically.

Keywords: male, ruminants, teats, udder, ultrasonography

ΠΕΡΙΛΗΨΗ. Τα κύρια πλεονεκτήματα της υπερηχογραφικής εξέτασης είναι η δυνατότητα για άμεσο οπτικό έλεγχο της υπό μελέτη περιοχής, ο μη επεμβατικός τρόπος εξέτασης και η δυνατότητα για εξέταση επιπολής, και εν τω βάθει ιστών και

Correspondence: L.J. Lazaridis, Clinic for Farm Animals, School of Veterinary Medicine, Aristotle University of Thessaloniki, St. Voutyra 11, 54627 Thessaloniki, Greece.
E-mail: llazaridvet@gmail.com

Αλληλογραφία: Λ.Ι. Λαζαρίδης, Κλινική Παραγωγικών Ζώων, Κτηνιατρική Σχολή, Αριστοτέλειο Πανεπιστήμιο Θεσσαλονίκης, Στ. Βουτυρά 11, 546 27 Θεσσαλονίκη.
E-mail: llazaridvet@gmail.com

Date of initial submission: 6 Σεπτεμβρίου 2011
Date of acceptance: 23 Απριλίου 2012

Ημερομηνία αρχικής υποβολής: 6 September 2011
Ημερομηνία αποδοχής: 23 April 2012

οργάνων. Οι κεφαλές που μπορούν να χρησιμοποιηθούν είναι γραμμικής διάταξης ή μηχανικού τύπου, με συχνότητα 3,5-12,0 MHz για το μαστό και τις θηλές αυτού και 5,0-7,5 MHz για το γεννητικό σύστημα των αρσενικών μηρυκαστικών. Ο τρόπος εξέτασης και η κατεύθυνση σάρωσης διαφέρουν ανάλογα με το όργανο και τον ιστό που εξετάζονται και οι εικόνες που λαμβάνονται επηρεάζονται από τη δομή των ιστών, καθώς και από την ύπαρξη ή απουσία παθολογικών καταστάσεων. Υπερηχοτομογραφικά, οι κύριες παθολογικές καταστάσεις που μπορούν να διαγνωστούν στο μαστό είναι (μεταξύ άλλων) η μαστίτιδα, τα αιματώματα και τα ξένα σώματα και στις θηλές είναι στενώσεις, φλεγμονές, παρουσία γαλακτόλιθων ή ξένων σωμάτων, αιματώματα και αποστήματα. Στο γεννητικό σύστημα των αρσενικών ζώων, η υπερηχοτομογαφία αποδεικνύεται χρήσιμη στη διάγνωση παθολογικών καταστάσεων, όπως η ορχίτιδα, η παρουσία κύστεων στους όρχεις, η επιδιδυμίτιδα, τα αποστήματα, τα αιματώματα και οι νεοπλασίες.

Λέξεις ευρετηρίασης: αρσενικό, θηλές μαστού, μαστός, μηρυκαστικά, υπερηχοτομογραφία

ΕΙΣΑΓΩΓΗ

Το άρθρο αυτό αποτελεί το τρίτο και τελευταίο μέρος της βιβλιογραφικής ανασκόπησης με τίτλο: *'Εφαρμογές της υπερηχοτομογραφίας στα μηρυκαστικά'*. Στο παρόν άρθρο, θα περιγραφούν οι δυνατότητες της υπερηχοτομογραφίας στη διαγνωστική προσέγγιση προβλημάτων που αφορούν στο μαστό και στις θηλές αυτού, καθώς και στο γεννητικό σύστημα των αρσενικών μηρυκαστικών.

ΥΠΕΡΗΧΟΤΟΜΟΓΡΑΦΙΚΗ ΕΞΕΤΑΣΗ ΤΟΥ ΜΑΣΤΟΥ

Η πρώτη βιβλιογραφική αναφορά εφαρμογής της υπερηχοτομογραφίας στην απεικονιστική του μαστού, με συσκευή τύπου A-mode, αφορούσε σε βοοειδή (Caruolo and Mochrie 1967). Το 1986 πραγματοποιήθηκε η πρώτη εφαρμογή της υπερηχοτομογραφίας στο μαστό με συσκευή τύπου B-mode, real-time (Cartee et al. 1986). Λίγα χρόνια αργότερα, η Jenninger (1989) μελέτησε τη φυσιολογική απεικόνιση του μαστού των βοοειδών, καθώς και διαφόρων παθολογικών καταστάσεων αυτού. Κύριο πλεονέκτημα της υπερηχοτομογραφίας, κατά την εξέταση του μαστού των μηρυκαστικών, είναι η δυνατότητα παροχής άμεσης απεικόνισης του οργάνου, καθώς και πολλών παθολογικών καταστάσεων αυτού με μη επεμβατικό τρόπο (Ruberte et al. 1994, Franz et al. 2009).

Μεθοδολογία και συστήματα υπερηχοτομογραφικής εξέτασης του μαστού

Η υπερηχοτομογραφική εξέταση του παρεγχύματος του μαστού των αγελάδων πραγματοποιείται με κεφαλή συχνότητας 3,5 ή 5,0 MHz γραμμικής διάταξης (linear array) ή μηχανικού τύπου (sector scanner) (Bruckmaier and Blum 1992, Ruberte et al. 1994, Franz et al. 2009). Στις προβατίνες και τις αίγες, η αντίστοιχη εξέταση πραγματοποιείται επίσης με συσκευές γραμμικής διάταξης ή μηχανικού τύπου, με κεφαλή συχνότητας 5,0 MHz ή 8,5 MHz (Bruckmaier and Blum 1992, Ruberte et al. 1994, Franz et al. 2001, Franz et al. 2003). Η εξέταση των θηλών του μαστού γίνεται στις αγελάδες με συσκευές γραμμικής διάταξης με συχνότητα 7,5 MHz (Franz et al. 2009). Στις προβατίνες και τις αίγες, για την εξέταση των θηλών του μαστού απαιτείται (Franz και συν. 2001) κεφαλή 12,0 MHz

Εικ. 1. Μέθοδος εξέτασης του μαστικού παρεγχύματος υπερηχοτομογραφικά. Η κεφαλή έρχεται σε άμεση επαφή με το μαστό, αφού πρώτα έχει επικαλυφθεί με γέλη.
Fig. 1. Ultrasonographic examination of the udder. The probe is covered with gel and in contact with the udder.

γραμμικής διάταξης, αν και έχει αναφερθεί και η εξέταση αυτών με συσκευή 6,0 MHz με ικανοποιητικά αποτελέσματα (Mavrogianni και συν. 2004).

Για την υπερηχοτομογραφική εξέταση του παρεγχύματος του μαστού η κεφαλή τοποθετείται σε άμεση επαφή με το δέρμα, οριζόντια ή κάθετα (Εικ. 1), αφού πρώτα επικαλυφθεί με γέλη. Για τη βελτίωση της εικόνας, το δέρμα του μαστού απαλλάσσεται από το τρίχωμα και καθαρίζεται με αλκοολούχο διάλυμα (Ruberte et al. 1994, Floeck and Winter 2006, Franz et al. 2009). Οι θηλές του μαστού εξετάζονται κατά την εμβάπτισή τους σε πλαστικό κύπελλο με νερό (Εικ. 2), προκειμένου να επιτευχθεί διασκεδασμός των ηχητικών κυμάτων εντός του υγρού (Franz et al. 2001, Meinecke-Tillmann and Meinecke 2007). Ωστόσο, έχει αναφερθεί η δυνατότητα εξέτασης των θηλών του μαστού των αγελάδων και των προβατίνων με άμεση επαφή της κεφαλής σε αυτές (Franz et al. 2001, Mavrogianni et al. 2004, Franz et al. 2009). Άλλοι ερευνητές προτείνουν την εμβάπτιση ολόκληρου του μαστού σε πλαστικό δοχείο με χλιαρό νερό, ώστε να επιτευχθεί καλύτερη απεικόνιση του παρεγχύματός αυτού (Bruckmaier and Blum 1992).

Εικ. 2. Μέθοδος εξέτασης της θηλής αγελάδας υπερηχοτομογραφικά, μετά από εμβάπτιση αυτής σε κύπελλο με νερό.
Fig. 2. Ultrasonographic examination of a cow's teat. The probe has been immersed in a cup of water.

Απεικόνιση του φυσιολογικού μαστού

Η θηλή του μαστού

Το τοίχωμα της θηλής απεικονίζεται υπερηχοτομογραφικά ως ένας σχηματισμός, με τρία στρώματα διαφορετικής ηχογένειας, που αντιπροσωπεύουν το βλεννογόνο, την υποβλεννογόνια ινομυώδη στιβάδα και το δέρμα (Franz et al. 2001, Franz et al. 2009). Ωστόσο, στις προβατίνες, για την απεικόνιση του συγκεκριμένου σχηματισμού απαιτείται κεφαλή υψηλής συχνότητας (12,0 MHz) (Franz et al. 2001). Κατά τους Mavrogianni και συν. (2004), σε ορισμένες περιπτώσεις, είναι δυνατή η απεικόνιση και των τριών στρωμάτων με συσκευή μηχανικού τύπου, συχνότητας 6,0 MHZ, και με άμεση επαφή της κεφαλής στη θηλή. Η απεικόνιση του θηλαίου κόλπου είναι δυνατή όταν αυτός περιέχει γάλα ή εφόσον πληρωθεί με κάποιο ουδέτερο διάλυμα κατά τη διάρκεια της εξέτασης (Franz et al. 2001, Franz et al. 2003). Σε τέτοια περίπτωση, η κοιλότητα του απεικονίζεται φυσιολογικά ανηχογενής, ενώ τα όριά του απεικονίζονται υπερηχογενή. Ο δακτύλιος του Fürstenberg απεικονίζεται ομοιογενής, υπερηχογενής, με τη μορφή δύο παράλληλων λευκών γραμμών.

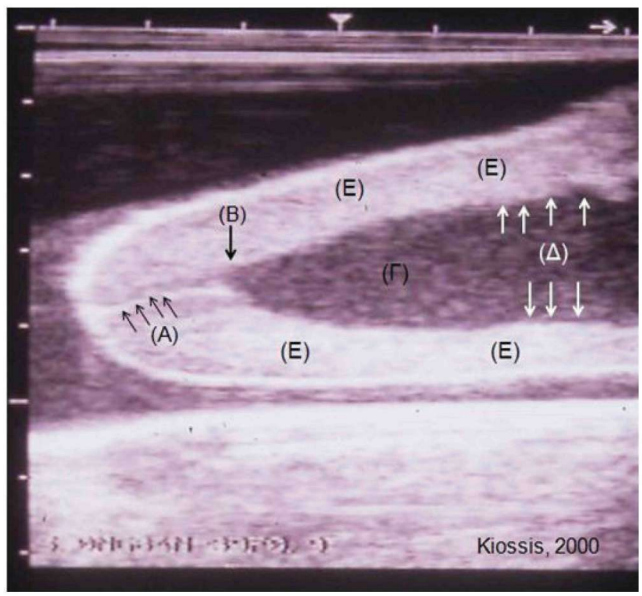

Εικ. 3. Υπερηχοτομογραφική απεικόνιση φυσιολογικής θηλής αγελάδας.
Fig. 3. Ultrasonographic findings during imaging of a healthy teat of a cow.
(A): θηλαίος πόρος (μαύρα βέλη), (B): δακτύλιος του Fürstenberg (μαύρο παχύ βέλος), (Γ): θηλαίος κόλπος, (Δ) βλεννογόνος του θηλαίου κόλπου (λείος, λευκά βέλη), (E): τοίχωμα θηλής.
(A): teat duct (black arrows), (B): Fürstenberg's rosette (black thick arrow), (Γ): teat cistern, (Δ) mucosa of the teat cistern (smooth, white arrows), (E): teat wall.

Ο θηλαίος πόρος απεικονίζεται ως λεπτή, λευκή γραμμή, η οποία οριοθετείται σε κάθε πλευρά από παράλληλες, λεπτές, υποηχογενείς δεσμίδες (Franz et al. 2001, Franz et al. 2009). Κατά τους Franz et al. (2001) η απεικόνιση του θηλαίου πόρου στις αγελάδες είναι εφικτή με την κατάλληλη κεφαλή σε οριζόντια και σε κάθετη τομή, ενώ στις προβατίνες αυτή είναι εφικτή με την κεφαλή μόνο σε κάθετη τομή (με βάση την κατεύθυνση της θηλής). Στην Εικ. 3 απεικονίζονται τα υπερηχοτομογραφικά ευρήματα φυσιολογικής θηλής αγελάδας.

Το παρέγχυμα του μαστού

Το παρέγχυμα του μαστού των μηρυκαστικών απεικονίζεται ως ηχογενής, ομοιογενής, κοκκιώδης σχηματισμός (Εικ. 4) (Ruberte et al. 1994, Franz et al. 2001, Floeck and Winter 2006, Franz et al. 2009), ενώ οι ανηχογενείς κοιλότητες, που μπορεί να παρατηρηθούν εντός αυτού, αντιστοιχούν σε γαλακτοφόρους πόρους (όταν πληρούνται με γάλα) ή σε αγγεία. Το γάλα εντός του παρεγχύματος είναι κατά κανόνα ανηχογενές ή μπορεί να εμπεριέχει αιωρούμενα ηχογενή σωματίδια. Η απεικόνιση των μεγάλων γαλακτοφόρων πόρων στο παρέγχυμα, καθώς και της εισόδου τους στο γαλακτοφόρο κόλπο είναι ευκρινής και εξαρτάται από το βαθμό της πλήρωσης τους με γάλα (Franz et al. 2009).

Ο γαλακτοφόρος κόλπος απεικονίζεται ως ανηχογενής περιοχή, μόνον όταν είναι γεμάτος με γάλα (Franz et al. 2001). Ωστόσο, έχει αναφερθεί ότι, σε αγελάδες, αυτός απεικονίζεται ως ανηχογενής κοιλότητα, εντός της οποίας μπορεί να παρατηρηθούν ηχογενή σωματίδια γάλακτος (Floeck and Winter 2006, Franz et al. 2009), ενώ στις προβατίνες απεικονίζεται ως υποηχογενής σχηματισμός, εφόσον είναι γεμάτος με γάλα (Ruberte et al. 1994). Το όριο μετάβασης από το γαλακτοφόρο στο θηλαίο κόλπο απεικονίζεται ευκρινώς, και στις αγελάδες οριοθετείται από ένα μεγάλο, κυκλοτερή, ανηχογενή σχηματισμό, εντός του τοιχώματος της θηλής, που αντιπροσωπεύει το φλεβικό δακτύλιο του Fürstenberg (Franz et al. 2003, Franz et al. 2009).

Στις αγελάδες, η διαφορά στην εικόνα του παρεγχύματος του μαστού πριν και μετά το άρμεγμα είναι ελάχιστη, παρότι η πληρότητα του με γάλα, φαίνεται να παρουσιάζει συσχέτιση με τη διακύμανση της ηχογένειας (Floeck and Winter 2006, Franz et al. 2009). Στις προβατίνες, η φυσιολογική εικόνα του μαστικού παρεγχύματος δεν παραμένει σταθερή, καθώς σύμφωνα με τους Franz et al. (2003), η ηχογένεια του παρεγχύματος του μαστού μεταβάλλεται ανάλογα με το στάδιο της γαλακτικής περιόδου. Στις αγελάδες, έχουν μελετηθεί υπερηχοτομογραφικά τα οπισθομαστικά λεμφογάγγλια, τα οποία εμφανίζονται, συνήθως, ωοειδή και σαφώς οριοθετημένα από τους γειτονικούς ιστούς, περιβαλλόμενα από μία ηχογενή κάψα. Η φλοιώδης μοίρα τους απεικονίζεται υποηχογενής, ομοιογενής με κοκκιώδη υφή, ενώ η μυελώδης μοίρα και η πύλη απεικονίζονται υπερηχογενείς (Bradley et al. 2001).

Απεικονιστικά ευρήματα σε περιστατικά παθολογικών καταστάσεων του μαστού και των θηλών του

Στις αγελάδες, σε περιστατικά μαστίτιδας το παρέγχυμα μπορεί να απεικονίζεται ανομοιογενές με αυξημένη ή μειωμένη ηχογένεια ή να μην παρουσιάζει μεταβολή της ηχογένειας, ανάλογα με τη χρονιότητα της παθολογικής κατάστασης (Floeck and Winter 2006, Franz et al. 2009). Ως κυριότερη αιτία αύξησης της ηχογένειας σε περιστατικά χρόνιας μαστίτιδας θεωρείται η αύξηση του συνδετικού ιστού στο παρέγχυμα (Braun 1997). Σύμφωνα με τους Ruberte et al. (1994), η αύξηση της ηχογένειας κατά την υπερηχοτομογραφική εξέταση του μαστού των προβατίνων αποδίδεται σε φλεγμονώδη διήθηση ή εκφυλιστική διαδικασία, αν και από τους Franz et al. (2003) αναφέρθηκε ότι, σε μία προβατίνα με μαστίτιδα, ο μαστός απεικονιζόταν ανομοιογενής, κατά τόπους υπερηχογενής ή υποηχογενής. Σε περιπτώσεις μαστίτιδας, έχει παρατηρηθεί αλλαγή στην ηχογένεια των μαστικών λεμφογαγγλίων (Bradley et al. 2001).

Τα αιματώματα εμφανίζονται ως μεγάλες ανηχογενείς ή υποηχογενείς περιοχές με αραχνοειδή υφή και με διάσπαρτα ηχογενή στίγματα ή μεγάλους θρόμβους (Floeck and Winter 2006, Franz et al. 2009). Υπερηχογενή ξένα σώματα εντοπίζονται εύκολα, ακόμα και όταν βρίσκονται βαθιά στο παρέγχυμα του μαστού (Franz et al. 2009).

Οι στενώσεις των θηλών του μαστού αποτελούν συχνό πρόβλημα, μπορεί δε να εντοπίζονται στο θηλαίο πόρο, στο δακτύλιο του Fürstenberg, στο θηλαίο κόλπο ή στο όριο μετάβασης από το θηλαίο στο γαλακτοφόρο κόλπο (Kiossis 2000). Οι

στενώσεις αυτές μπορούν να διαγνωστούν υπερηχοτομογραφικά και, εκ παραλλήλου, να καθοριστεί το σημείο της στένωσης, καθώς επίσης και να εκτιμηθεί η έκταση και το σχήμα της βλάβης (Εικ. 5) (Dinc et al. 2000, Mavrogianni et al. 2004, Franz et al. 2009). Στον Πίνακα 1 παρουσιάζονται τα ποσοστά αξιοπιστίας της υπερηχοτομογραφικής εξέτασης που αναφέρονται από διαφόρους συγγραφείς για τον εντοπισμό στενώσεων των θηλών του μαστού των αγελάδων, τα οποία κυμαίνονται υψηλά, με εξαίρεση το θηλαίο πόρο. Οι Dinc και συν. (2000) αναφέρουν ποσοστό επιτυχίας 90,5% για διάγνωση των στενώσεων της θηλής υπό υπερηχοτομογραφικό έλεγχο, έναντι μόλις 78% με ψηλάφηση, με μοναδικό μειονέκτημα της υπερηχοτομογραφίας το χαμηλό ποσοστό ακριβούς διάγνωσης των στενώσεων στη περιοχή του θηλαίου πόρου (25%). Οι στενώσεις απεικονίζονται συνηθέστερα ως υπερηχογενείς σχηματισμοί, αν και, περιστασιακά, μπορεί να απεικονίζονται και ως υποηχογενείς (Dinc et al. 2000, Mavrogianni et al. 2004).

Σε περιστατικά φλεγμονής της θηλής, η ηχογένεια μεταβάλλεται, με αποτέλεσμα ο θηλαίος πόρος να απεικονίζεται ανομοιογενής, με υποηχογενείς περιοχές. Ο βλεννογόνος του θηλαίου κόλπου παρουσιάζει λέπτυνση και κύρτωση, ενώ συχνά παρατηρείται και ανομοιογένεια στο μεσαίο στρώμα του τοιχώματος της θηλής, με παράλληλη αύξηση της διαμέτρου των αγγείων. Παθολογικές καταστάσεις του θηλαίου κόλπου, όπως η υπερπλασία, οι συγγενείς ανωμαλίες, η παρουσία ξένων σωμάτων ή γαλακτόλιθων, μπορούν να διαγνωστούν υπερηχοτομογραφικά με σχετική ή μεγάλη ευκολία. Οι γαλακτόλιθοι απεικονίζονται ως ηχογενείς σχηματισμοί, ενώ παρόμοια εικόνα εμφανίζουν οι πολύποδες και τα θηλώματα (Franz et al. 2009). Τα αιματώματα και τα αποστήματα στα τοιχώματα των θηλών μπορούν να απεικονιστούν υπερηχοτομογραφικά και να διαφοροποιηθούν, καθώς τα πρώτα εμφανίζονται ως υποηχογενή και ανομοιογενή μορφώματας, ενώ τα αποστήματα συχνά εμφανίζονται ως ηχογενή μορφώματα (Floeck and Winter 2006, Franz et al. 2009).

Υπερηχοτομογραφικά μπορεί επίσης να εκτιμηθεί η σημασία των ψευδοθηλών, αξιολογόντας την πιθανή επικοινωνία τους με το παρέγχυμα και με τις παρακείμενες κυρίως θηλές (Franz et al. 2009). Τέλος, η υπερηχοτομογραφία μπορεί να αποτελέσει χρήσιμο βοήθημα για την εκτίμηση της μετεγχειρητικής εξέλιξης προβλημάτων στις θηλές, τα οποία αντιμετωπίζονται με επεμβατικές μεθόδους (Saifzadeh et al. 2005, Franz et al. 2009).

Άλλες εφαρμογές της υπερηχοτομογραφίας στο μαστό

Έχουν διενεργηθεί μελέτες, με σκοπό την εκτίμηση των διαστάσεων του γαλακτοφόρου κόλπου και των θηλών, ενώ σε ορισμένες περιπτώσεις διερευνήθηκε η μεταβολή αυτών των μεγεθών σε σχέση με το ύψος της γαλακτοπαραγωγής (Nudda et al. 2000, Ayadi et al. 2003, Weiss et al. 2004, Klein et al. 2005, Wójtowski et al. 2006). Επίσης, μελετήθηκαν οι επιπτώσεις του μηχανικού αρμέγματος στην κατάσταση των θηλών (Neijenhuis et al. 2001, Paulrud et al. 2005, Ślósarz et al. 2010). Με τη χρήση συστημάτων τύπου Doppler, έχει διερευνηθεί σε αίγες η ροή του αίματος στη μαστική φλέβα και η συσχέτισης αυτής με το ύψος της γαλακτοπαραγωγής (Christensen et al. 1989, Nielsen et al. 1990).

Πίνακας 1. Ποσοστά αξιοπιστίας της υπερηχοτομογραφικής εξέτασης για διάγνωση των στενώσεων της θηλής του μαστού, ανάλογα με την εντόπισή τους, σε αγελάδες.
Table 1. Accuracy of ultrasonography for diagnosis of teat stenosis in cows, according to location of the lesions.

Αναφορά	Είδος κεφαλής	Θηλαίος πόρος (%)	Δακτύλιος του Fürstenberg (%)	Θηλαίος κόλπος (%)	Γαλακτοφόρος κόλπος (%)
Stocker et al. (1989)	γραμμικής σάρωσης 5,0 MHz	17	100	100	100
Saratsis et al. (1993)	γραμμικής σάρωσης 5,0 MHz	40	100	100	95
Breitkopf (1998)	γραμμικής σάρωσης 5,0 MHz	88	92	97	100
Dinc et al. (2000)	γραμμικής σάρωσης 5,0 MHz	25	100	100	100
Kiossis (2000)	γραμμικής σάρωσης 7,5 MHz	0	80	100	100

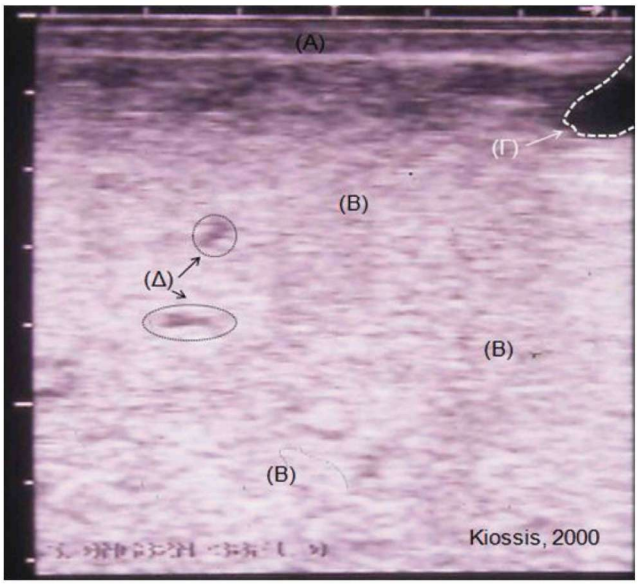

Εικ. 4. Υπερηχοτομογραφική απεικόνιση φυσιολογικού μαστικού παρεγχύματος αγελάδας.
Fig. 4. Ultrasonographic findings during imaging of a healthy mammary parenchyma of a cow.
(Α): δέρμα και μαστική περιτονία, (Β): μαστικό παρέγχυμα (υπερηχογενές, ομοιογενές με κοκκιώδη εμφάνιση), (Γ): αγγείο, (Δ): γαλακτοφόροι πόροι.
(A): skin and mammary fascia, (B): mammary parenchyma (homogeneous with coarse appearance), (Γ): vessel, (Δ): lactiferous ducts.

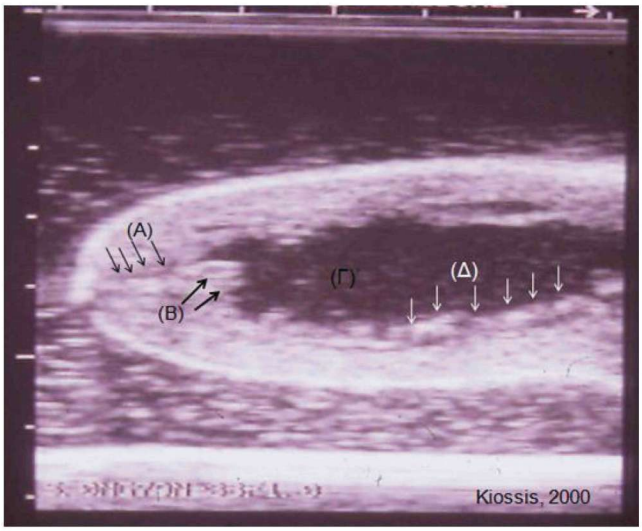

Εικ. 5. Υπερηχοτομογραφική απεικόνιση θηλής αγελάδας, με στένωση στο δακτύλιο του Fürstenberg και υπερπλασία του βλεννογόνου του θηλαίου κόλπου.
Fig. 5. Ultrasonographic findings during imaging of a teat of a cow with stenosis at Fürstenberg's rosette and hyperplasia of the mucosa of teat cistern.
(Α): θηλαίος πόρος (μαύρα βέλη), (Β): στένωση στο δακτύλιο του Fürstenberg (μαύρα παχιά βέλη), (Γ): θηλαίος κόλπος, (Δ): υπερπλασία του βλεννογόνου του θηλαίου κόλπου (ανώμαλη επιφάνεια, λευκά βέλη).
(A): teat duct (black arrows), (B): stenosis at Fürstenberg's rosette (black thick arrows), (Γ): teat cistern, (Δ) hyperplasis at the mucosa of the teat cistern (white arrows).

ΓΕΝΝΗΤΙΚΟ ΣΥΣΤΗΜΑ ΑΡΣΕΝΙΚΩΝ ΖΩΩΝ

Η υπερηχοτομογραφική εξέταση του γεννητικού συστήματος των αρσενικών ζώων συμβάλλει στον έλεγχο της αναπαραγωγικής ικανότητας αυτών. Η εξέταση προσφέρει τη δυνατότητα εκτίμησης παθολογικών καταστάσεων σε επιπολής και εν τω βάθει ιστών και οργάνων, καθώς και τη δυνατότητα εκτίμησης του μεγέθους των αλλοιώσεων αυτών (Gnemmi and Lefebvre 2009). Επίσης, η υπερηχοτομογραφική εξέταση του γεννητικού συστήματος των αρσενικών ζώων μπορεί επίσης να συμβάλλει συμπληρωματικά στην εκτίμηση της γονιμότητάς τους.

Μεθοδολογία και συστήματα υπερηχοτομογραφικής εξέτασης του γεννητικού συστήματος των αρσενικών ζώων

Η υπερηχοτομογραφική εξέταση του γεννητικού συστήματος των αρσενικών μηρυκαστικών ζώων πραγματοποιείται με συσκευές τύπου B-mode, γραμμικής διάταξης, με συχνότητα κεφαλής 5,0-7,5 MHz (Ribadu and Nakao 1999, Meinecke-Tillmann and Meinecke 2007, Gnemmi and Lefebvre 2009). Ωστόσο, οι Gouletsou και συν. (2003) αναφέρουν ότι η χρήση κεφαλής μηχανικού τύπου και συχνότητας 6,0 MHz, για την εξέταση των όρχεων και των επιδιδυμίδων του κριού, είναι προτιμότερη, καθώς επιτυγχάνεται καλύτερη επαφή με το όσχεο και παρέχεται η δυνατότητα για παράλληλη απεικόνιση και των δύο όρχεων. Η καλή συγκράτηση των ζώων είναι απαραίτητη (Gouletsou et al. 2003, Gnemmi and Lefebvre 2009, DesCôteaux et al. 2010). Οι Gnemmi και Lefebvre (2009) αναφέρουν ότι, για επιθετικούς και/ή νευρικούς ταύρους, η ελαφρά ηρέμηση μπορεί να κριθεί απαραίτητη, ενώ σε ορισμένες περιπτώσεις, η σπερματοληψία πριν από την εξέταση μπορεί να συμβάλλει στην ηρέμηση του ζώου. Στους κριούς και τους τράγους, μπορεί επίσης να απαιτηθεί ηρέμηση του υπό εξέταση ζώου (DesCôteaux et al. 2010). Για την εξέταση των όρχεων, των επιδιδυμίδων και των παρακείμενων σχηματισμών, η κεφαλή τοποθετείται σε άμεση επαφή με το δέρμα, αφού πρώτα επικαλυφθεί με γέλη (Pechman and Eilts 1987, Ribadu and Nakao 1999, Gouletsou et al. 2003, Gnemmi and Lefebvre 2009). Ανάλογα με τη δομή και την τομή

που επιδιώκεται να απεικονιστεί, η κεφαλή τοποθετείται σε ανάλογο επίπεδο (εγκάρσιο, επίμηκες, λοξό κ.ά.). Η εκτίμηση των όρχεων περιλαμβάνει πάντοτε δύο τομές: μία επιμήκη, παράλληλα προς το κύριο άξονα αυτών, και μία εγκάρσια, κάθετα προς τον κύριο άξονα των όρχεων. Για τη βελτίωση της εικόνας κατά την εξέταση του πέους, το δέρμα της πόσθης κουρεύεται (Gnemmi and Lefebvre 2009). Η υπερηχοτομογραφική εξέταση των επικουρικών γεννητικών αδένων του άρρενος (προστάτης αδένας, κυστεοειδείς αδένες, βολβουρηθραίοι αδένες), της σπερματικής ληκύθου και της πυελικής μοίρας της ουρήθρας πραγματοποιείται μέσω του απευθυσμένου (Ribadu and Nakao 1999, Gnemmi and Lefebvre 2009, DesCôteaux et al. 2010).

Απεικόνιση του φυσιολογικού γεννητικού συστήματος των αρσενικών ζώων

Η ουρήθρα, σε εγκάρσια τομή, απεικονίζεται ως υπερηχογενής σχηματισμός που περιβάλλεται από το ηχογενές σηραγγώδες σώμα του πέους (Weber et al. 1988, Gnemmi and Lefebvre 2009). Το παρέγχυμα των όρχεων των μηρυκαστικών απεικονίζεται ομοιογενές, μέσης ηχογένειας (Pechman and Eilts 1987, Karaca et al. 1999, Ridabu and Nakao 1999, Gouletsou et al. 2003). Το μεσαύλιο των όρχεων απεικονίζεται ως υπερηχογενής σχηματισμός, με διαφορετικό σχήμα απεικόνισης ανάλογα με το επίπεδο σάρωσης (Pechman and Eilts 1987, Gouletsou et al. 2003). Το διάφραγμα του όσχεου στα κριάρια απεικονίζεται μόνο σε εγκάρσια τομή, ως υπερηχογενής γραμμή μεταξύ των όρχεων (Gouletsou et al. 2003). Στους ταύρους, η κεφαλή της επιδιδυμίδας απεικονίζεται καλύτερα σε επιμήκεις τομές, ως ομοιογενής σχηματισμός, μικρότερης ηχογένειας από το ορχικό παρέγχυμα, η οποία οριοθετείται σαφώς από τους όρχεις με μία λεπτή ηχογενή γραμμή (Pechman and Eilts 1987). Οι Gouletsou και συν. (2003) αναφέρουν ότι η κεφαλή της επιδιδυμίδας των κριών απεικονίζεται στο μεγαλύτερο τμήμα της ως σχηματισμός μικρότερης ηχογένειας από το ορχικό παρέγχυμα, αλλά με ετερογενή εμφάνιση. Η ουρά της επιδιδυμίδας των ταύρων προσδιορίζεται εύκολα, διαχωριζόμενη σαφώς από το ορχικό παρέγχυμα, από το οποίο εμφανίζει μικρότερη ηχογένεια, ενώ εντός αυτής απαντώνται χαρακτηριστικές πολυάριθμες, ηχοδιαυγείς, σωληνοειδείς σχηματισμοί (Pechman and Eilts 1987, Karaca et al. 1999). Στους κριούς, η ουρά της επιδιδυμίδας είναι ευδιάκριτη ανεξάρτητα από το επίπεδο σάρωσης, λιγότερο ηχογενής από το ορχικό παρέγχυμα και με ετερογενή απεικόνιση (Gouletsou et al. 2003). Αντίθετα, κατά τους DesCôteaux και συν. (2010), η ουρά της επιδιδυμίδας των κριών και των τράγων δεν είναι συνήθως ορατή. Το σώμα της επιδιδυμίδας των ταύρων παρατηρείται δύσκολα (Pechman and Eilts 1987, Ribadu and Nakao 1999), ενώ στους κριούς και του τράγους δεν είναι υπερηχοτομογραφικά ορατό (Gouletsou et al. 2003, DesCôteaux et al. 2010). Το σπερματικό πλέγμα διακρίνεται εύκολα, στο άνω άκρο των όρχεων, είναι λιγότερο ηχογενές από το ορχικό παρέγχυμα και περιέχει πολυάριθμες, ανηχογενείς, σωληνοειδείς, συσπειρωμένες περιοχές (Pechman and Eilts 1987, Gouletsou et al. 2003).

Οι βολβουρηθραίοι αδένες εμφανίζονται ως ωοειδείς, ομοιογενείς, υπερηχογενείς σχηματισμοί, εντός του βολβοσηραγγώδους μυός, ραχιαία και πλευρικά της πυελικής μοίρας της ουρήθρας. Η αδενική στιβάδα της διάσπαρτης μοίρας του προστάτη αδένα εντοπίζεται κάτω από το βλεννογόνο της πυελικής μοίρας της ουρήθρας, απεικονιζόμενη με τη μορφή πολυάριθμων, υπερηχογενών γραμμών που παρεμβάλλονται μεταξύ του ανηχογενούς αυλού της ουρήθρας και του ουρηθραίου μυός. Οι σπερματικοί λήκυθοι σε εγκάρσια τομή παρατηρούνται ραχιαία της ουροδόχου κύστης, ως κυκλικοί ή ωοειδείς σχηματισμοί με σαφώς διακριτά όρια. Ο αυλός τους απεικονίζεται ανηχογενής, με ακανόνιστο σχήμα και διάμετρο που ποικίλει, ενώ εμφανίζεται να περιβάλλεται από ομοιόμορφες ηχογενείς δεσμίδες που αποτελούν το παρέγχυμα των αδένων εντός των οποίων φέρεται. Οι κυστεοειδείς αδένες απεικονίζονται ως ακανόνιστοι σχηματισμοί. Τα αδενικά λόβια απεικονίζονται ομοιόμορφα ηχογενή και διαχωρίζονται από υποηχογενείς περιοχές. Καθένα από αυτά περιβάλλεται από μία ευδιάκριτη υπερηχογενή κάψα, ενώ εντός του αδενικού ιστού παρατηρείται ποικίλος αριθμός μικρών, ανηχογενών κυψελίδων (Weber et al. 1988).

Απεικονιστικά ευρήματα σε περιστατικά παθολογικών καταστάσεων του γεννητικού συστήματος των αρσενικών ζώων

Η υπερηχοτομογραφική εξέταση του γεννητικού συστήματος των αρσενικών ζώων συμβάλλει στον εντοπισμό και την εκτίμηση αλλοιώσεων στους όρχεις, τις επιδιδυμίδες, το σπερματικό πόρο, το

πέος και τους επικουρικούς γεννητικούς αδένες. Η τεχνική αποτελεί διαγνωστική μέθοδο επιλογής για την αναγνώριση και τον εντοπισμό αλλοιώσεων εντός του παρεγχύματος των όρχεων και για τη διαφοροποίηση ορχικών και παραορχικών αλλοιώσεων, ενώ, παράλληλα, τα ποσοστά λανθασμένης διάγνωσης είναι μικρά (Gnemmi and Lefebvre 2009, DesCôteaux et al. 2010). Η τεχνική χρησιμεύει κυρίως για τον καθορισμό της θέσης και της φύσης των αλλοιώσεων που γίνονται αντιληπτές κατά την κλινική εξέταση, καθώς και για την απεικόνιση αλλοιώσεων των οποίων η ψηλάφηση δεν είναι εφικτή (Gnemmi and Lefebvre 2009).

Στους ταύρους, οι κυριότερες παθολογικές καταστάσεις, στις οποίες η υπερηχοτομογραφία χρησιμοποιείται διαγνωστικά, είναι η ορχίτιδα, οι κύστεις, η εκφύλιση, τα αιματώματα, τα αποστήματα, η υποπλασία και τα νεοπλάσματα των όρχεων, καθώς και η υδροκήλη και η αιματοκήλη (Gnemmi and Lefebvre 2009). Στους κριούς και τους τράγους, συνήθεις παθολογικές καταστάσεις με υπερηχοτομογραφικά ευρήματα και εντόπιση στο όσχεο, στους όρχεις ή στις επιδυδιμίδες, αποτελούν οι ασβεστοποιήσεις, οι κυστοειδείς σχηματισμοί (υδροκήλη, κύστεις των όρχεων, αιματώματα, αποστήματα), τα οζίδια και οι διάχυτες αλλοιώσεις (ορχίτιδα και υπερπλασία) (DesCôteaux et al. 2010).

Η υπερηχοτομογραφική εικόνα των όρχεων σε περιπτώσεις φλεγμονής ποικίλει ανάλογα με το στάδιό αυτής, ωστόσο η απουσία ομοιογενούς εμφάνισης των όρχεων αποτελεί σταθερό εύρημα σε τέτοια περιστατικά. Σε χρόνιες καταστάσεις, παρατηρούνται εντός των όρχεων περιοχές αυξημένης ηχογένειας με παράλληλη παρουσία ακουστικής σκιάς. Οι κύστεις των όρχεων απεικονίζονται ως σαφώς περιγεγραμμένες υποηχογενείς ή ανηχογενείς περιοχές, με διάμετρο που ποικίλλει από μερικά χιλιοστά μέχρι μερικά εκατοστά (1-2 cm). Η εκφύλιση και η υποπλασία των όρχεων αποτελούν δύο άλλες συχνές παθολογικές καταστάσεις των ταύρων, με επίδραση στη γονιμότητα τους. Υπερηχοτομογραφικά, στην εκφύλιση των όρχεων παρατηρείται απώλεια της φυσιολογικής αρχιτεκτονικής του ορχικού ιστού, ο οποίος εξαιτίας της ίνωσης εμφανίζεται υπερηχογενής με παρουσία σκιερών τεχνουργημάτων. Στην υποπλασία, το ορχικό παρέγχυμα απεικονίζεται υποηχογενές σε σύγκριση με το φυσιολογικό (Ahmad and Noakes 1995, Gnemmi and Lefebvre 2009). Στους κριούς και τους τράγους, οι νεκρωτικές εστίες εντός του παρεγχύματος των όρχεων απεικονίζονται ως σφαιρικοί, υποηχογενείς σχηματισμοί, σαφώς περιγεγραμμένοι (Ahmad and Noakes 1995, Gouletsou et al. 2004), ενώ τα κοκκιώματα, ανάλογα με την εντόπιση και το βαθμό ανάπτυξής τους, απεικονίζονται ως ανηχογενείς ή υπερηχογενείς περιοχές με ευδιάκριτο όριο, με ή χωρίς την παρουσία υπερηχογενούς κάψας να τα περιβάλλει. Σε περιπτώσεις κοκκιωμάτων η υπερηχοτομογραφία υπερτερεί της ψηλάφησης, επειδή επιτρέπει τη διάγνωση σε πρώιμο στάδιο, όταν το μέγεθος του όγκου είναι <1 cm (Karaca et al., 1999). Η επιδιδυμίτιδα απεικονίζεται υπερηχοτομογραφικά με υποηχογένεια, εξαιτίας της εξίδρωσης. Σε χρόνιες καταστάσεις, το ορχικό παρέγχυμα εμφανίζεται περισσότερο ετερογενές και ηχογενές (Gnemmi and Lefebvre 2009, DesCôteaux et al. 2010).

Σπανιότερες παθολογικές καταστάσεις των όρχεων των ταύρων, στις οποίες μπορεί να γίνει διάγνωση με υπερηχοτομογραφική εξέταση είναι τα αιματώματα, τα αποστήματα, οι νεοπλασίες, η υδροκήλη και η αιματοκήλη. Τα αιματώματα απεικονίζονται ως κυκλοτερείς ανηχογενείς ή υποηχογενείς σχηματισμοί, ανάλογα με το στάδιο της οργανοποίησης, ενώ τα αποστήματα εμφανίζονται ετερογενή. Η υδροκήλη απεικονίζεται ανηχογενής, εξαιτίας της συγκέντρωσης υγρού, με παρουσία ηχογενών σωματιδίων, ενώ η αιματοκήλη εμφανίζεται ανηχογενής, με την πάροδο του χρόνου μετατρεπόμενη σε υπερηχογενή (Gnemmi and Lefebvre 2009).

Άλλες παθολογικές καταστάσεις που μπορούν να διαγνωστούν με υπερηχοτομογραφική εξέταση στους ταύρους είναι η κιρσοκήλη, η βουβωνοκήλη, η συστροφή του σπερματικού πόρου και η υπερπλασία του λεμφικού ιστού του σπερματικού τόνου. Επίσης, είναι δυνατόν να αξιολογηθούν υπερηχοτομογραφικά η φλεγμονή και η υπερτροφία της σπερματοδόχου κύστης (Ribadu and Nakao 1999, Gnemmi and Lefebvre 2009). Στο πέος, η υπερηχοτομογραφία μπορεί να συμβάλλει διαγνωστικά στον εντοπισμό αιματωμάτων και αποστημάτων. Τα αιματώματα απεικονίζονται υπερηχοτομογραφικά ως ετερογενείς μάζες, ποικίλου μεγέθους με λεπτό υπερηχογενές τοίχωμα, ενώ στα αποστήματα η εικόνα ποικίλει ανάλογα με το στάδιο εξέλιξης αυτών. Τα αποστήματα σε αρχικό στάδιο απεικονίζονται ως ετερογενείς σχηματισμοί, με κοκκιώδη εμφάνι-

ση (συχνά αναφερόμενη 'χιονοθύελλα') και λεπτό υπερηχογενές τοίχωμα, ενώ τα ώριμα αποστήματα έχουν λεπτότερα τοιχώματα και ηχογενές (ινική) έως υπερηχογενές (ασβεστοποίηση) περιεχόμενο (Gnemmi and Lefebvre 2009).

Ερευνητικά, η υπερηχοτομογραφία έχει χρησιμοποιηθεί για τον εντοπισμό και την εκτίμηση της βαρύτητας ινωδών αλλοιώσεων εντός των όρχεων, με σκοπό τη συσχέτισή τους με την ποιότητα του παραγόμενου σπέρματος (Barth et al. 2008). Οι σύγχρονες τεχνικές ανάλυσης υπερηχοτομογραφικών εικόνων του γεννητικού συστήματος των ταύρων ανοίγουν νέες προοπτικές για την αξιολόγηση της γονιμοποιητικής ικανότητάς τους (Arteaga et al. 2005, Ungerfeld and Fila 2010).

ΕΠΙΛΟΓΟΣ

Η υπερηχοτομογραφία ως απεικονιστική μέθοδος συμβάλλει στην αποτελεσματικότερη προσέγγιση των προβλημάτων του παρεγχύματος του μαστού και των θηλών αυτού, καθώς και στη διερεύνηση παθολογικών καταστάσεων στο γεννητικό σύστημα των αρσενικών μηρυκαστικών. Κύριο πλεονέκτημα της υπερηχοτομογραφίας αποτελεί η παρατήρηση του προβλήματος σε πραγματικό χρόνο και μάλιστα με πολύ υψηλότερα ποσοστά διαγνωστικής ακρίβειας από αυτά που παρέχει η κλινική εξέταση. Επιπλέον, με την υπερηχοτομογραφία είναι δυνατή η αποτελεσματικότερη διαγνωστική προσέγγιση των εν τω βάθει αλλοιώσεων (οζίδια, εκφύλιση κ.ά.), η ακριβής διάγνωση των οποίων δεν είναι εύκολη με την ψηλάφηση.

Στα τρία άρθρα με τίτλο 'Εφαρμογές της υπερηχοτομογραφίας στα μηρυκαστικά: Βιβλιογραφική ανασκόπηση', παρουσιάστηκαν οι δυνατότητες της τεχνικής για προσέγγιση διαφόρων νοσολογικών καταστάσεων. Περιγράφηκαν οι αρχές λειτουργίας της απεικονιστικής αυτής μεθόδου, η φυσιολογική υπερηχοτομογραφική απεικόνιση των κυριότερων οργάνων για όλα τα συστήματα των μηρυκαστικών και, τέλος, οι κυριότερες παθολογικές καταστάσεις στις οποίες η υπερηχοτομογραφία μπορεί να αποτελέσει πολύτιμο μέσο για βοήθεια του κλινικού κτηνιάτρου.

Ολοκληρώνοντας αυτή τη βιβλιογραφική ανασκόπηση, αξίζει να σημειωθεί ότι η μεγάλη μείωση στην τιμή κάποιας φορητής υπερηχοτομογραφικής συσκευής σε συνδυασμό με την πληθώρα εφαρμογών στην κλινική πράξη, καθιστούν την απόκτηση της εφικτή και ιδιαίτερα ελκυστική. Τέλος, επισημαίνεται ότι η εκμετάλλευση των δυνατοτήτων που παρέχει η υπερηχοτομογραφία απαιτεί καλή γνώση της ανατομίας του συστήματος που εξετάζεται και ότι σε καμιά περίπτωση η μέθοδος δεν αντικαθιστά την κλινική εξέταση, αλλά αντίθετα τη συμπληρώνει.

REFERENCES

Ahmad N, Noakes DE (1995) A clinical and ultrasonographic study of induced testicular and epididymal lesions in goats and a ram. Anim Reprod Sci 39:35-48.

Arteaga AA, Barth DA, Brito CFL (2005) Relationship between semen quality and pixel-intensity of testicular ultrasonograms after scrotal insulation in beef bulls. Theriogenology 64:408-415.

Ayadi M, Caja G, Such X, Knight HC (2003) Use of ultrasonography to estimate cistern size and milk storage at different milking intervals in the udder of dairy cows. J Dairy Res 70:1-7.

Barth DA, Alisio L, Avilis M, Arteaga AA, Campbell RJ, Hendrick HS (2008) Fibrotic lesions in the testis of bulls and relationship to semen quality. Anim Reprod Sci 106:274-288.

Bradley JK, Bradley JA, Barr JF (2001) Ultrasonographic appearance of the superficial supramammary lymph nodes in lactating dairy cattle. Vet Rec 148:497-501.

Braun U (1997) Atlas und Lehrbuch der Ultraschalldiagnostik beim Rind. Blackwell Wissenschaft-Verlag, Berlin.

Breitkopf M (1998) Die akuten und chronischen Zitzenstenosen des Rindes – eine Studie zur Überprüfung der Diagnostik und prognostischen Beurteilungsmöglichkeit. Veterinär Medizin Dissertation; Gießen.

Bruckmaier MR, Blum JW (1992) B-mode ultrasonography of mammary glands of cows, goats and sheep during α- and β-adrengic agonist and oxytocin administration. J Dairy Res 59:151-159.

Cartee ER, Ibrahim AK, McLeary D (1986) B-Mode ultrasonography of the bovine udder and teat. JAVMA 188:1284-1287.

Caruolo VE, Mochrie DR (1967) Ultrasonograms of lactating mammary glands. J Dairy Sci 50:225-230.

Celik HA, Aydin I, Colak M, Sendag S, Dinc DA (2008) Ultrasonographic evaluation of age related influence on the teat canal and the effect of this influence on milk yield in Brown Swiss

cows. Bull Vet Inst Pulawy 52:245-249.

Christensen K, Nielsen OM, Bauer R, Hilden K (1989) Evaluation of mammary blood-flow measurements in lactating goats using the ultrasound doppler principle.Comp Biochem Physiol 92A:385-392.

DesCôteaux L, Colloton J, Gnemmi G (2010) Practical Atlas of Ruminant and Camelid Reproductive Ultrasonography, 1st ed, Willey-Blackwell.

Dinc AD, Sendag S, Aydin I (2000) Diagnosis of teat stenosis in dairy cattle by real-time ultrasonography. Vet Rec 147:270-272.

Floeck M, Winter P (2006) Diagnostic ultrasonography in cattle with diseases of the mammary gland. Vet J 171:314-321.

Franz S, Floeck M, Hofmann-Parisot M (2009) Ultrasonography of the bovine udder and teat. Vet Clin Food Anim 25:669-685.

Franz S, Hofmann-Parisot M, Baumgartner W, Windischbauerl G, Suchy A, Bauder B (2001) Ultrasonography of the teat canal in cows and sheep. Vet Rec 149:109-112.

Franz S, Hofmann-Parisot M, Gütler S, Baumgartner W (2003) Clinical and ultrasonographic findings in the mammary gland of sheep. New Zeal Vet J 51:238-246.

Gnemmi G, Lefebvre CR (2009) Ultrasound imaging of the bull reproductive tract: An important field of expertise for veterinarians. Vet Clin Food Anim 25:767-779.

Gouletsou PG, Amiridis GS, Cripps PJ, Lainas T, Deligiannis K, Saratsis P, Fthenakis GC (2003) Ultrasonographic appearance of clinically healthy testicles and epididymides of rams. Theriogenology 59:1959-1972.

Gouletsou PG, Fthenakis GC, Cripps PJ, Papaioannou N, Lainas T, Psalla D, Amiridis GS (2004) Experimentally induced orchitis associated with Arcanobacterium pyogenes: clinical, ultrasonographic, seminological and pathological features. Theriogenology 62:1307-1328.

Jenninger S (1989) Ultrasonography of the bovine udder-physiological and pathological findings. Thesis; München.

Karaca F, Aksoy M, Kaya A, Ataman MB, Tekeli T (1999) Spermatic granuloma in the ram: Diagnosis by ultrasonography and semen characteristics. Vet Rad Ultras 40:402-406.

Kiossis E (2000) Diagnostic and therapeutic use of the teat endoscopy and its effect on udder health. Thesis; München.

Klein D, Floeck M, Lorenz Khol J, Franz S, Stuger HP, Baumgartner W (2005) Ultrasonographic measurement of the bovine teat: breed differences, and the significance of the measurements for udder health. J Dairy Res 72:296-302.

Mavrogianni VS, Fthenakis GC, Burriel AR, Gouletsou P, Papaioannou N, Taitzoglou IA (2004) Experimentally induced teat stenosis in dairy ewes: Clinical, pathological and ultrasonographic features. J Comp Path 130:70-74.

Meinecke-Tillmann S, Meinecke B (2007) Chapter 14: Ultasonography in small ruminant reproduction. In: Comparative Reproductive Biology. 1st ed, Blackwell Publishing: pp 349-376.

Neijenhuis F, Klungel GH, Hogeveen H (2001) Recovery of cow teats after milking as determined by ultrasonographic scanning. J Dairy Sci 84:2599-2606.

Nielsen MO, Jakobsen K, Jorgensen JN (1990) Changes in mammary blood-flow during the lactation period in goats measured by the ultrasound doppler principle. Comp Biochem Physiol 97A:519-524.

Nudda A, Pulina G, Vallebela R, Enne G (2000) Ultrasound technique for measuring mammary cistern size of dairy ewes. J Dairy Res 67:101-106.

Paulrud CO, Clausen S, Andersen PE, Rasmussen MD (2005) Infrared thermography and ultrasonography to indirectly monitor the influence of liner type and over milking on teat tissue recovery. Acta Vet Scand 46:137-147.

Pechman DR, Eilts EB (1987) B-mode ultrasonography of the bull testicle. Theriogenology 27:431-441.

Ribadu YA, Nakao T (1999) Bovine reproductive ultrasonography: A review. J Reprod Dev 45:13-28.

Ruberte J, Carretero A, Fernandez M, Navarro M, Gaja G, Kirchner F, Such X (1994) Ultrasound mammography in the lactating ewe and its correspondence to anatomical section. Small Rumin Res 13:199-204.

Saifzadeh S, Ardebili FF, Hobbenaghi R, Farid J (2005) Teat tip reconstruction by supernumerary teat autotransplantation in cattle. Vet Surg 34:366-371.

Saratsis P, Grunert E (1993) Ultraschalluntersuchungen zur Abgrenzung der räumlichen Ausdehnung von Zitzenstenosen und anderen Zitzenveränderungen beim Rind. Deutsch Tierärtzl Wochensch 100:159-163.

Ślósarz P, Wójtowski J, Bielińska S, Frąckowiak A, Ludwiczak A, Krzyżewski J, Bagnicka E, Strzałkowska N (2010) Machine induced changes of caprine teats diagnosed by ultrasonography. African J Biotech 9:8698-8703.

Stocker H, Battig U, Duss M, Zahner M, Fluckiger M, Eicher R, Rusch P (1989) Die Abklärung von Zitzenstenosen beim Rind mittels Ultraschall. Tierärtzl Prax 17:251-256.

Ungerfeld R, Fila D (2011) Testicular fluid content evaluated by ultrasound image computer-assisted analysis increases with small-dose multiple GnRH injections in rams. Reprod Dom Anim 46:720-723.

Weber JA, Hilt CJ, Woods GL (1988) Ultrasonographic appearance of bull accessory sex glands. Theriogenology 29:1347-1355.

Weiss D, Weinfurtner M, Bruckmaier RM (2004) Teat anatomy and its relationship with quarter and udder milk flow characteristics in dairy cows. J Dairy Sci 87:3280-3289.

Wójtowski J, Ślósarz P, Junkuszew A, Milerski M, Szymanowska A, Szymanowska M (2006) Application of ultrasound technique for cistern size measurement in dairy goats. Arch Tierz 49:382-388.