ePublishing

Journal of the Hellenic Veterinary Medical Society

Vol 63, No 4 (2012)



Canine heartworm disease (dirofilariosis): pathogenesis and diagnosis of a multidimensional disease

T. N. SINANIS (Θ.Ν. ΣΙΝΑΝΗΣ), C. K. KOUTINAS (Χ.Κ. ΚΟΥΤΙΝΑΣ), A. DIAKOU (Α. ΔΙΑΚΟΥ), P. PAPADOPOULOU (Π. ΠΑΠΑΔΟΠΟΥΛΟΥ)

doi: 10.12681/jhvms.15443

To cite this article:

SINANIS (Θ.Ν. ΣΙΝΑΝΗΣ) T. N., KOUTINAS (Χ.Κ. ΚΟΥΤΙΝΑΣ) C. K., DIAKOU (Α. ΔΙΑΚΟΥ) A., & PAPADOPOULOU (Π. ΠΑΠΑΔΟΠΟΥΛΟΥ) P. (2017). Canine heartworm disease (dirofilariosis): pathogenesis and diagnosis of a multidimensional disease. *Journal of the Hellenic Veterinary Medical Society*, *63*(4), 291–300. https://doi.org/10.12681/jhvms.15443

https://epublishing.ekt.gr | **e-Publisher:** EKT | **Downloaded at:** 05/02/2026 21:01:05

J HELLENIC VET MED SOC 2012, 63(4): 291-300
ΠΕΚΕ 2012, 63(4): 291-300

Review article
Ανασκόπηση

Canine heartworm disease (dirofilariosis): pathogenesis and diagnosis of a multidimensional disease

Sinanis T.N.[1], Koutinas C.K.[1], Diakou A.[2], Papadopoulou P.[1]

[1]*Companion Animal Clinic, Faculty of Veterinary Medicine, Aristotle University of Thessaloniki, Thessaloniki, Greece*

[2]*Laboratory of Parasitology and Parasitic Diseases, Faculty of Veterinary Medicine, Aristotle University of Thessaloniki, Thessaloniki, Greece*

Διροφιλαρίωση του σκύλου: παθογένεια και διάγνωση ενός πολυδιάστατου νοσήματος

Σινάνης Θ.Ν.[1], Κουτίνας Χ.Κ.[1], Διάκου Α.[2], Παπαδοπούλου Π.[1]

[1]*Κλινική των Ζώων Συντροφιάς, Κτηνιατρική Σχολή, Αριστοτέλειο Πανεπιστήμιο Θεσσαλονίκης, Θεσσαλονίκη*

[2]*Εργαστήριο Παρασιτολογίας και Παρασιτικών Νοσημάτων, Κτηνιατρική Σχολή, Αριστοτέλειο Πανεπιστήμιο Θεσσαλονίκης, Θεσσαλονίκη*

ABSTRACT. Canine heartworm disease (dirofilariosis) caused by *Dirofilaria immitis* is a parasitic disease frequently occurring in the para-Mediterranean countries. Global climate changes, animal transportation and inappropriate implementation of preventive measures in companion animals are some factors that have contributed to expansion of the disease in the last decades. Transmission of the parasite is carried out by mosquitoes, whilst the final hosts are members of the *Canidae* family or occasionally other animal species and humans. Apart from the endothelial lesions caused by the adult filariae, the endosymbiotic bacterium *Wolbachia pipientis* appears to play a role in the pathogenesis of the disease, through endotoxin production and production of specific IgG responses by the host against the bacterium's surface proteins. Based on clinical and laboratory findings, dogs with the disease can be categorized into one of four clinical stages, ranging from asymptomatic to caval syndrome. Diagnosis of the disease can be reached after evaluation of clinical findings, in conjunction with para-clinical examinations, e.g., microfilarial and antigen testing, diagnostic imaging, haematological and blood biochemical examination.

Keywords: diagnosis, dog, epidemiology, heartworm disease, *Wolbachia pipientis*

Correspondence: T.N. Sinanis, Evripidou 26,
24100 Kalamata, Greece.
E-mail: theodsin@hotmail.com

Αλληλογραφία: Θ.Ν. Σινάνης, Ευριπίδου 26,
24100 Καλαμάτα.
E-mail: theodsin@hotmail.com

Date of initial submission: 1 October 2012
Date of revised submission: 6 November 2012
Date of acceptance: 8 November 2012

Ημερομηνία αρχικής υποβολής: 1 Οκτωβρίου 2012
Ημερομηνία αναθεωρημένης υποβολής: 6 Νοεμβρίου 2012
Ημερομηνία αποδοχής: 8 Νοεμβρίου 2012

ΠΕΡΙΛΗΨΗ. Η διροφιλαρίωση είναι συχνό παρασιτικό νόσημα του σκύλου στην Ελλάδα και τις υπόλοιπες παραμεσογειακές χώρες και προκαλείται από το νηματώδες παράσιτο *Dirofilaria immitis*. Οι κλιματικές αλλαγές, οι μετακινήσεις των ζώων και, κυρίως, η ανεπαρκής εφαρμογή των μέτρων πρόληψης είναι σημαντικοί παράγοντες που έχουν συμβάλει στην εξάπλωση του νοσήματος. Η μετάδοση του παρασίτου πραγματοποιείται μέσω κουνουπιών και προσβάλλονται κυρίως τα μέλη της οικογένειας *Canidae*. Εκτός από τις αλλοιώσεις που προκαλούνται στο ενδοθήλιο της πνευμονικής αρτηρίας και των κλάδων αυτής, λόγω της εκεί εγκατάστασης των ενήλικων φιλαριών, το βακτήριο *Wolbachia pipientis*, που είναι ενδοσυμβιωτικός οργανισμός στη *D. immitis*, εμπλέκεται επίσης στην παθογένεια του νοσήματος. Με βάση κλινικά και εργαστηριακά ευρήματα, η διροφιλαρίωση κατατάσσεται σε 4 κλινικά στάδια. Η διάγνωση του νοσήματος και η κατάταξη των ζώων σε κλινικό στάδιο γίνεται με την αξιολόγηση των κλινικών ευρημάτων και των αποτελεσμάτων των παρακλινικών εξετάσεων. Στην παρούσα ανασκόπηση αναφέρονται κάποια νεότερα δεδομένα σχετικά με το βιολογικό κύκλο του παρασίτου και την παθογένεια και τη διάγνωση του νοσήματος, με σκοπό την καλύτερη κατανόηση αυτής.

Λέξεις ευρετηρίασης: διάγνωση, διροφιλαρίωση, επιζωοτιολογία, σκύλος, *Wolbachia pipientis*

ΕΙΣΑΓΩΓΗ

Η διροφιλαρίωση είναι συχνό παρασιτικό νόσημα, πού οφείλεται στο νηματώδες παράσιτο *Dirofilaria immitis* (τάξη *Spirurida*, οικογένεια *Onchocercidae*) (Lok 1988). Κύριοι τελικοί ξενιστές του παρασίτου είναι τα μέλη της οικογένειας *Canidae*, όπως ο σκύλος (*Canis familiaris*), ο λύκος (*C. lupus*), η αλεπού (*Vulpes vulpes*), το τσακάλι (*C. aureus*) και το κόγιοτ (*C. latrans*). Το κουνάβι (*Martes spp.*), η νυφίτσα (*Mustela spp.*), ο μοσχοπόντικας (*Ondatra zibethicus*), η γάτα (*Felis catus*) και ο άνθρωπος αναφέρονται επίσης ως τελικοί ξενιστές του παρασίτου (Lok 1988, McCallet al. 2008). Πολλά, διαφορετικά είδη κουνουπιών (περισσότερα από 60) ανά τον κόσμο αποτελούν ενδιάμεσους ξενιστές του παρασίτου. Τα περισσότερα από αυτά ανήκουν στα γένη *Aedes, Anopheles, Psorophora και Culex* (Lok 1988).

ΒΙΟΛΟΓΙΚΟΣ ΚΥΚΛΟΣ ΤΟΥ ΠΑΡΑΣΙΤΟΥ

Το νόσημα έχει διαγνωστεί στο Βόρειο και το Νότιο ημισφαίριο (Simon et al. 2009). Το ποσοστό προσβολής των σκύλων από το νόσημα διαφέρει ανάλογα με τη γεωγραφική περιοχή και τις κλιματολογικές συνθήκες και κυμαίνεται μεταξύ 0,24-50% (Genchi et al. 2007). Η μετακίνηση των ζώων, οι κλιματικές αλλαγές (π.χ., αύξηση της θερμοκρασίας του περιβάλλοντος) και η ανεπαρκής εφαρμογή προληπτικών μέτρων έχουν συμβάλει σημαντικά στην εξάπλωση της διροφιλαρίωσης τα τελευταία χρόνια (Genchi et al. 2007). Πρόσφατες επιδημιολογικές μελέτες αποδεικνύουν την παρουσία του νοσήματος σε σκύλους σε πολλά σημεία στην Ευρώπη, ακόμα και σε περιοχές που μέχρι τώρα θεωρούνταν απαλλαγμένες από το νόσημα (Genchi et al. 2007). Αξιοσημείωτη είναι επίσης η αύξηση του ποσοστού προσβολής σε γάτες και ανθρώπους, θηλαστικά τα οποία μέχρι πρότινος θεωρούνταν σπανιότεροι ξενιστές του παρασίτου (Carleton and Tolbert 2004, Simon et al. 2005). Το φαινόμενο αυτό οφείλεται στην ανεπαρκή εφαρμογή μέτρων πρόληψης του νοσήματος, καθώς και στο γεγονός ότι ορισμένα είδη κουνουπιών (ενδιάμεσοι ξενιστές του παρασίτου) προσβάλλουν πολλά, διαφορετικά ζωικά είδη και τους ανθρώπους (Simon et al. 2009).

Βασικές προϋποθέσεις για την μετάδοση του παρασίτου είναι οι κατάλληλες συνθήκες θερμοκρασίας και υγρασίας, οι οποίες εξασφαλίζουν ένα κατάλληλο περιβάλλον για την αναπαραγωγή των κουνουπιών και την εξέλιξη των μικροφιλαριών εντός αυτών (Genchi et al. 2007). Στα εύκρατα κλίματα, το ποσοστό προσβολής των ξενιστών αυξάνει κατά τους θερινούς μήνες, ενώ σε τροπικά κλίματα αυτό είναι μεγάλο σε όλη τη διάρκεια του έτους (Calvert and Ridge 2006, Bowman and Atkins 2009). Επίσης, έχει παρατηρηθεί ότι ο κίνδυνος μόλυνσης είναι μεγαλύτερος στους αρσενικούς μεγαλόσωμους σκύλους που ζουν έξω από το σπίτι (Calvert and Ridge 2006).

Ο βιολογικός κύκλος του παρασίτου συνήθως διαρκεί 7-9 μήνες (Genchi et al. 2007). Τα κουνούπια, κατά την απομύζηση αίματος, λαμβάνουν προνύμφες (μικροφιλάριες) πρώτου σταδίου του παρασίτου, οι οποίες κυκλοφορούν στο περιφερικό αίμα των μολυσμένων ζώων. Η εξέλιξη αυτών σε προνύμφες τρίτου σταδίου πραγματοποιείται στα σωληνάρια του Malpighi του ενδιάμεσου ξενιστή και, στη συνέχεια, οι προνύμφες μεταναστεύουν στα στοματικά μόρια του κουνουπιού, όπου μετατρέπονται σε μολύνουσες για τον τελικό ξενιστή προνύμφες. Η ολοκλήρωση της εξέλιξης του παρασίτου στα κουνούπια διαρκεί τουλάχιστον ένα μήνα, σε εποχές, στις οποίες η θερμοκρασία περιβάλλοντος κυμαίνεται από 18 °C έως 27 °C

(Anderson 2000), ενώ όταν αυτή είναι μεγαλύτερη από 27 °C, η εξέλιξη ολοκληρώνεται εντός 8-17 ημερών (Slocombe 1989). Αντίθετα, σε θερμοκρασία περιβάλλοντος μικρότερη των 14 °C, οι προνύμφες πεθαίνουν ή αναστέλλεται η ανάπτυξή τους (Genchi et al. 2007). Ο τελικός ξενιστής μολύνεται με προνύμφες γ' σταδίου κατά την αιματοφαγία από μολυσμένα κουνούπια. Από το σημείο της νύξης, οι προνύμφες μεταναστεύουν στον υποδόριο ιστό και στη συνέχεια στους ιστούς της κοιλίας και του θώρακα (21η ημέρα), ενώ παράλληλα εξελίσσονται σε προνύμφες δ' σταδίου. Κατόπιν, μέσω των μυϊκών ινών, εισέρχονται στα αγγεία, μεταφερόμενες στην καρδιά και τους πνεύμονες. Η εγκατάσταση των παρασίτων στους κλάδους της πνευμονικής αρτηρίας και η ενηλικίωσή τους ολοκληρώνεται εντός 90-120 ημερών. Τα θηλυκά ενήλικα παράσιτα είναι προνυμφοτόκα. Το νωρίτερο μετά από 6 μήνες, συνηθέστερα όμως 7-9 μήνες μετά από τη μόλυνση του ξενιστή (αφανής περίοδος), αρχίζουν να απελευθερώνονται μικροφιλάριες στην αιματική κυκλοφορία (Anderson 2000). Εντός του τελικού ξενιστή, τα ενήλικα παράσιτα μπορεί να ζήσουν μέχρι 7 έτη (Abraham 1988).

Οι προνύμφες α' σταδίου μπορεί να μεταδοθούν από τη μητέρα στο έμβρυο, μέσω του πλακούντα. Μπορούν επίσης να μεταδοθούν μεταξύ σκύλων σε περιπτώσεις μετάγγισης αίματος. Αυτές οι μικροφιλάριες δεν αναπτύσσονται σε ενήλικα παράσιτα (άλλωστε απαιτείται η διέλευσή τους μέσω ενός ενδιάμεσου ξενιστή), αλλά παραμένουν στην αιματική κυκλοφορία για αρκετά (2,5-5) έτη, ακόμη και μετά το θάνατο των ενήλικων παρασίτων (Anderson 2000, Genchi et al. 2007).

Εκτός από τους κλάδους της πνευμονικής αρτηρίας, ενήλικες φιλάριες ενδέχεται να εντοπιστούν στο διχασμό της αορτής και τις δακτυλικές αρτηρίες, καθώς και στον εγκέφαλο, το νωτιαίο μυελό, τον επισκληρίδιο χώρο, τον πρόσθιο θάλαμο του οφθαλμού, το υαλοειδές σώμα, τους μυς και την περιτοναϊκή κοιλότητα (Frank et al. 1997).

Στον τελικό ξενιστή, η μικροφιλαριαιμία εμφανίζει περιοδικότητα, με ημερήσια και εποχική διακύμανση (Bowman and Atkins 2009). Συνηθέστερα, την άνοιξη και το καλοκαίρι, μεγαλύτερος αριθμός μικροφιλαριών κυκλοφορεί στο περιφερικό αίμα τις απογευματινές και πρώτες βραδινές ώρες, ενώ μόνον 5-20% των μικροφιλαριών κυκλοφορεί στο περιφερικό αίμα το υπόλοιπο της ημέρας (Abraham 1988).

ΠΑΘΟΓΕΝΕΙΑ

Η άφιξη και η εγκατάσταση των ενηλίκων φιλαριών στους κλάδους της πνευμονικής αρτηρίας έχει ως αποτέλεσμα τη δημιουργία των πρώτων αλλοιώσεων στο ενδοθήλιο των αγγείων. Τότε, ενεργοποιούνται παράλληλα οι υποπληθυσμοί των Th1 και των Th2 λεμφοκυττάρων (ανοσολογική αντίδραση τύπου Th1/Th2) (Marcos Atxutegi et al. 2003). Η ένταση και η έκταση των αλλοιώσεων σχετίζονται με τον αριθμό των παρασίτων, τη σωματική άσκηση του ζώου, τη χρονική διάρκεια της μόλυνσης και την ένταση της αντίδρασης του ξενιστή στα νεκρά παράσιτα (Bowman and Atkins 2009). Τα ενήλικα παράσιτα εγκαθίστανται κατά κύριο λόγο στις πνευμονικές αρτηρίες των διαφραγματικών και διάμεσων λοβών. Ωστόσο, σε μολύνσεις με μεγάλο παρασιτικό φορτίο (50-70 άτομα), αυτά εισέρχονται στο δεξιό κόλπο της καρδιάς, ενώ σε βαρύτερες μολύνσεις (>70-80) εντοπίζονται και στην οπίσθια κοίλη φλέβα (σύνδρομο κοίλης φλέβας) (Εικ. 1). Η κύρια αλλοίωση που προκαλείται στο ενδοθήλιο των αγγείων όπου εντοπίζονται παράσιτα, είναι υπερπλασία των λαχνών του έσω αγγειακού χιτώνα. Ταυτόχρονα με αυτές τις αλλοιώσεις, διαπιστώνεται ενεργοποίηση και διήθηση λευκοκυττάρων, προσκόλληση αιμοπεταλίων, πολλαπλασιασμός των λείων μυϊκών ινών, συσσώρευση κολλαγόνου και ίνωση (Hoch and Strickland 2008).

Τα νεκρά παράσιτα (εξαιτίας φυσικού θανάτου ή ως αποτέλεσμα θεραπευτικής αγωγής) παρασύρονται με την αιματική ροή σε μικρότερα αγγεία, προκαλώντας θρομβοεμβολή. Έτσι, παρατηρείται διάταση και έμφραξη αγγείων, πάχυνση των τοιχωμάτων αυτών και αλλοίωση της μορφολογίας τους, καθώς αποκτούν

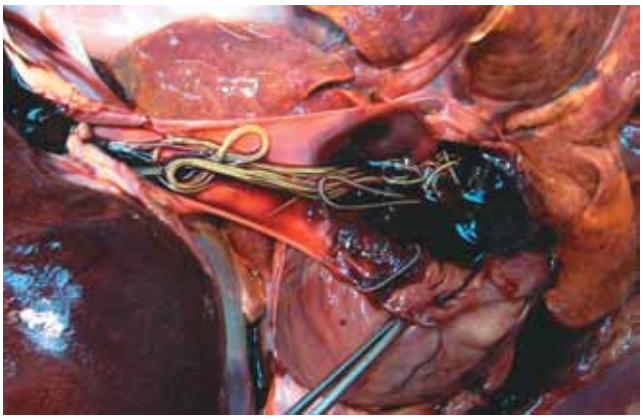

Εικ. 1. Παρουσία ενηλίκων φιλαριών στην οπίσθια κοίλη φλέβα κατά τη νεκροτομική εξέταση σκύλου με σύνδρομο κοίλης φλέβας (αρχείο Εργαστηρίου παθολογικής ανατομικής, Κτηνιατρική Σχολή, Α.Π.Θ.).

ιδιόμορφη ελικοειδή πορεία. Η έμφραξη οδηγεί σε αύξηση της διαπερατότητας των αγγείων, εξαγγείωση του αίματος και κοκκιωματώδη φλεγμονή. Τα προσβεβλημένα αγγεία δεν ανταποκρίνονται σε συνθήκες αυξημένης απαίτησης οξυγόνου, με αποτέλεσμα να παρατηρείται μειωμένη ικανότητα άσκησης (Calvert and Ridge 2006).

Ως αποτέλεσμα υπέρμετρης παραγωγής αγγειοδραστικών ουσιών από τα ενδοθηλιακά κύτταρα, καθώς και υποξίας, λόγω της διαταραχής στη σχέση αερισμού-αιμάτωσης (Kramer 2006), παρατηρείται πνευμονική αγγειοσύσπαση. Αυτή, σε συνδυασμό με την πνευμονική θρομβοεμβολή, οδηγεί τελικά σε πνευμονική υπέρταση, με ενδεχόμενα αποτελέσματα αύξηση της μεταφόρτισης, διάταση και υπερτροφία της δεξιάς καρδιάς, ανεπάρκεια της τριγλώχινας βαλβίδας και, εν τέλει, δεξιά καρδιακή ανεπάρκεια (Atkins 2010).

Ο ρόλος της σωματικής άσκησης στην εμφάνιση και την εξέλιξη της πνευμονικής υπέρτασης και της αγγειοπάθειας δεν έχει ακόμη πλήρως αποσαφηνιστεί. Σε πειραματικές μελέτες στη σχέση των αλλοιώσεων με το παρασιτικό φορτίο και τη σωματική άσκηση, διαπιστώθηκαν βαρύτερες αλλοιώσεις σε μέτρια ασκούμενους σκύλους με μικρό παρασιτικό φορτίο, απ' ό,τι σε σκύλους με μεγάλο παρασιτικό φορτίο χωρίς σωματική άσκηση (Dillon et al. 1995). Η επιδείνωση του νοσήματος λόγω παρατεταμένης άσκησης πιθανόν οφείλεται σε αυξημένη αιματική ροή στις προσβεβλημένες πνευμονικές αρτηρίες, σε συνδυασμό με διαφυγή στο πνευμονικό παρέγχυμα φλεγμονικών ουσιών, λόγω της αυξημένης αγγειακής διαπερατότητας (Bowman and Atkins 2009).

Σε ορισμένα περιστατικά του νοσήματος, ενδέχεται να παρατηρηθούν γενικευμένες παρεγχυματικές αλλοιώσεις στους πνεύμονες. Η εωσινοφιλική πνευμονίτιδα είναι αποτέλεσμα φλεγμονώδους αντίδρασης, λόγω παρουσίας μικροφιλαριών στην πνευμονική μικροκυκλοφορία (Calvert and Losonsky 1985). Εωσινοφιλική κοκκιωματώδης πνευμονίτιδα εμφανίζεται λιγότερο συχνά, οφείλεται δε σε φαγοκυττάρωση του συμπλέγματος μικροφιλαριών - ειδικών αντισωμάτων από τα μακροφάγα των πνευμόνων. Αυτή η ανοσολογική διεργασία ακολουθείται από βρογχική λεμφαδενοπάθεια (Confer et al. 1983). Η εγκατάσταση σπειραματοπάθειας από ανοσοσύμπλοκα και η δημιουργία χρόνιας διάμεσης νεφρίτιδας, καθώς και γενικευμένης μεμβρανοϋπερπλαστικής σπειραματονεφρίτιδας, αποτελούν επίσης ενδεχόμενες επιπλοκές του νοσήματος (Ludders et al. 1988).

Το 1975, με τη βοήθεια ηλεκτρονικού μικροσκοπίου, ανακαλύφθηκε ότι στις διροφιλάριες συμβιώνουν βακτήρια (McLaren et al. 1975), τα οποία αργότερα ταυτοποιήθηκαν ως *Wolbachia pipientis* (Gram αρνητικό) της τάξης *Rickettsiales* (Sironi et al. 1995). Το βακτήριο αυτό εντοπίζεται εντός των κυττάρων των πλευρικών επιμήκων παχύνσεων του υποδερματιδίου, των αρσενικών και θηλυκών παρασίτων οποιουδήποτε ηλικιακού σταδίου, καθώς και στα αναπαραγωγικά όργανα των ενήλικων θηλυκών φιλαριών (Kramer et al. 2003). Σε μελέτες σχετικά με το ρόλο του βακτηρίου αυτού στην παθογένεια της διροφιλαρίωσης διαπιστώθηκε ότι κατά την έξοδο μικροφιλαριών από τα ενήλικα θηλυκά παράσιτα, καθώς και κατά το θάνατο των μικροφιλαριών ή των ενήλικων παρασίτων, ελευθερώνεται μεγάλος αριθμός βακτηρίων *Wolbachia* στην αιματική κυκλοφορία του ξενιστή (Bandi et al. 1999, Simon et al. 2009). Με αυτόν τον τρόπο, ο ξενιστής έρχεται σε επαφή με τις επιφανειακές πρωτεΐνες του βακτηρίου (Kramer et al. 2005), οι οποίες είναι ανοσογόνες (Simon et al. 2003), οπότε παρατηρείται παραγωγή κυτταροκινών, για παράδειγμα ιντερλευκίνης-8 (Bazzocchi et al. 2003), διαμεσολαβητών της φλεγμονής, για παράδειγμα κυκλοοξυγενάσης-2, 5-λιποοξυγενάσης και λευκοτριένιου B_4 (Simon et al. 2008), εν τέλει δε χημειοταξία λευκοκυττάρων. Περαιτέρω βρέθηκε ότι, μετά από πειραματική μόλυνση με *D. immitis*, η ταυτόχρονη χορήγηση δοξυκυκλίνης, ιβερμεκτίνης και μελαρσομίνης σε σκύλους οδήγησε σε σημαντική μείωση του πληθυσμού *Wolbachia* και ελαχιστοποίηση των αλλοιώσεων στα πνευμονικά αγγεία, σε σχέση με τη χορήγηση μόνο μελαρσομίνης (Kramer et al. 2008). Μολαταύτα, καθώς όλα τα ενήλικα άτομα του παρασίτου φέρουν τη *Wolbachia* ως ενδοσυμβιωτικό οργανισμό, δεν έχει ακόμη διευκρινιστεί ο βαθμός συμμετοχής αυτής στην ενδεχόμενη πρόκληση αλλοιώσεων στο πνευμονικό παρέγχυμα και τις πνευμονικές αρτηρίες (Dingman et al. 2010).

ΚΛΙΝΙΚΗ ΕΙΚΟΝΑ

Αρκετοί σκύλοι, ιδίως στα αρχικά στάδια του νοσήματος, δεν παρουσιάζουν κλινικά συμπτώματα (Bowman and Atkins 2009). Με την πάροδο του χρόνου, η εκδήλωση και η ένταση των συμπτωμάτων εξαρτώνται από το βαθμό και τη διάρκεια της παρασίτωσης, ουσιαστικά δε αυτά αποτελούν την εκδήλωση

των αλλοιώσεων στις πνευμονικές αρτηρίες, τους πνεύμονες και την καρδιά (Atkins 2010).

Με βάση το ιστορικό και από την κλινική εξέταση μπορεί να διαπιστωθούν απώλεια σωματικού βάρους, κατάπτωση, λήθαργος, βήχας, δύσπνοια, αιμόπτυση, μειωμένη αντοχή κατά την άσκηση και διόγκωση της κοιλιάς. Κατά την ακρόαση της καρδιάς και των πνευμόνων συχνά διαπιστώνονται ξηροί ρόγχοι, φύσημα στο δεξιό ημιθωράκιο, λόγω ανεπάρκειας της τριγλώχινας βαλβίδας, και, σπανιότερα, καλπαστικός ρυθμός. Αρρυθμίες εμφανίζονται σπάνια σε σκύλους με διροφιλαρίωση (Lombard and Ackerman 1984). Σε ζώα με δεξιά καρδιακή ανεπάρκεια παρατηρούνται ηπατομεγαλία, σπληνομεγαλία, ασκίτης, διάταση της σφαγίτιδας και σφαγιτιδικός σφυγμός. Η εκδήλωση επίσταξης, αιμόπτυσης, πυρετού ή λήθαργου σε συνδυασμό με αιμοσφαιρινουρία συνδέονται κυρίως με σοβαρή πνευμονική αρτηριοπάθεια και θρομβοεμβολή, χαρακτηριστικά συνηθέστερα του συνδρόμου κοίλης φλέβας ή επακόλουθα της έναρξης της ενηλικοκτόνου αγωγής. Σε ζώα με εωσινοφιλική κοκκιωματώδη πνευμονίτιδα παρατηρείται δύσπνοια, βυθιότητα των πνευμονικών ήχων και κυάνωση (Calvert and Ridge 2006).

Σκύλοι με σπειραματονεφρίτιδα από ανοσοσύμπλοκα, ενδέχεται να εμφανίσουν κλινικά και εργαστηριακά ευρήματα χαρακτηριστικά νεφρωσικού συνδρόμου, όπως υποδόρια οιδήματα, ασκίτη, αζωθαιμία, υπολευκωματιναιμία, υπερχολοστερολαιμία και πρωτεϊνουρία (Bowman and Atkins 2009).

Με βάση το ιστορικό, την κλινική εικόνα και τα ευρήματα των παρακλινικών εξετάσεων (αποτελέσματα ακτινογραφικής εξέτασης, υπερηχοκαρδιογραφήματος και αιματολογικών και βιοχημικών εξετάσεων), διακρίνονται τέσσερα στάδια του νοσήματος (Πίνακας 1). Σε μελέτη σε 91 σκύλους με διροφιλαρίωση στη Βόρεια Ελλάδα, 21 βρέθηκαν ασυμπτωματικοί (στάδιο Ι), 57 παρουσίαζαν μέτριου βαθμού συμπτώματα (στάδιο ΙΙ) και 13 εμφάνιζαν σοβαρά συμπτώματα, συμπεριλαμβανομένων της δεξιάς καρδιακής ανεπάρκειας και του συνδρόμου κοίλης φλέβας (στάδια ΙΙΙ ή IV) (Polizopoulou et al. 2000).

Πίνακας 1. Κριτήρια κατάταξης της διροφιλαρίωσης σε στάδια (τροποποιημένος από Ware 2007 και American Heartworm Society 2012).

Στάδιο	Κλινικά ευρήματα
Στάδιο Ι	Αρχικά στάδια παρασιτισμού, χωρίς κλινικά συμπτώματα Ήπια κλινικά συμπτώματα: βήχας, μειωμένη αντοχή κατά την άσκηση, απουσία απεικονιστικών ευρημάτων
Στάδιο ΙΙ	Μέτρια κλινικά συμπτώματα: βήχας, εύκολη κόπωση, απώλεια βάρους, απεικονιστικά ευρήματα (διάταση δεξιάς κοιλίας της καρδιάς ή/και πνευμονικών αρτηριών, περιαγγειακές διηθήσεις, αλλοιώσεις βρογχικού, διάμεσου ή/και μικτού τύπου στο πνευμονικό παρέγχυμα), εργαστηριακά ευρήματα (π.χ., αναιμία με ή χωρίς πρωτεϊνουρία)
Στάδιο ΙΙΙ	Βαριά κλινικά συμπτώματα: δεξιά καρδιακή ανεπάρκεια, κατάπτωση, χρόνιος βήχας, δύσπνοια, καρδιακή καχεξία, ασκίτης, απεικονιστικά ευρήματα (διόγκωση δεξιάς κοιλίας της καρδιάς ή/και δεξιού κόλπου αυτής, έντονη διάταση πνευμονικών αρτηριών, μικτού τύπου αλλοιώσεις ή/και ευρήματα πνευμονικής θρομβοεμβολής), εργαστηριακά ευρήματα (π.χ., ήπια έως σοβαρή αναιμία με πιθανή πρωτεϊνουρία)
Στάδιο IV	Σύνδρομο κοίλη φλέβας: αιφνίδια εμφάνιση αδυναμίας, καταπληξία, δύσπνοια, λήθαργος, ολοσυστολικό φύσημα στην τριχλώχινα βαλβίδα, καλπαστικός ρυθμός, εργαστηριακά ευρήματα (π.χ., σοβαρή αναιμία, αιμόλυση, αιμοσφαριναιμία, αιμοσφαρινουρία), ανεύρεση ενήλικων παρασίτων στο δεξιό κόλπο, τη δεξιά κοιλία και την οπίσθια κοίλη φλέβα

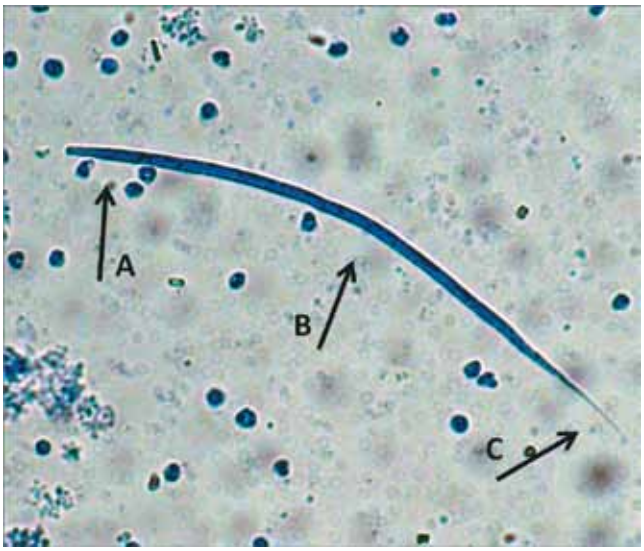

Εικ. 2. Μικροφιλάρια α΄ σταδίου σε αίμα μολυσμένου σκύλου κατά την παρατήρηση σε μικροσκόπιο (400×, τροποποιημένη μέθοδος Knott, διαστάσεις: 358×7 μm). A: οξύληκτο πρόσθιο άκρο, B: ευθύ ή ελαφρά κεκαμμένο σώμα, C: ευθύ οπίσθιο άκρο (δεν σχηματίζει άγκιστρο).

ΔΙΑΓΝΩΣΗ

Γενικές αρχές

Η διαγνωστική προσέγγιση σε σκύλους με ή χωρίς κλινική εικόνα συμβατή με το νόσημα αρχίζει με ορολογικό έλεγχο (ανίχνευση αντιγόνων που προέρχονται από τη μήτρα των ενήλικων θηλυκών παρασίτων στον ορό ή το πλάσμα του αίματος) καιτην ανεύρεση στο περιφερικό αίμα με άμεση μικροσκόπηση και την ταυτοποίηση με την τροποποιημένη μέθοδο Knott, των μικροφιλαριών (διαφοροποίηση από *D. repens* και *Acanthocheilonema reconditum*) (Εικ. 2) (Bowman and Atkins 2009). Η αντιγοναιμία και η μικροφιλαριαιμία μπορούν να ανιχνευτούν τουλάχιστον 6 περίπου μήνες μετά τη μόλυνση του σκύλου. Έτσι, σε όλους τους σκύλους που ζουν σε ενζωοτικές περιοχές, ιδιαίτερα δε σε όσους λαμβάνουν ανεπαρκή προληπτική αγωγή, πρέπει να πραγματοποιείται λεπτομερής εξέταση 7 μήνες μετά το τέλος της συνήθους περιόδου μετάδοσης του νοσήματος, η οποία όμως διαφέρει ανάλογα με τη γεωγραφική περιοχή (American Heartworm Society 2012).

Ωστόσο, πρέπει να ληφθεί υπόψη το ενδεχόμενο απουσίας μικροφιλαριών από το αίμα (αμικροφιλαριαιμική μορφή του νοσήματος) σε περιπτώσεις εξέτασης με την τροποποιημένη μέθοδο Knott, η οποία ενδέχεται να οφείλεται (Calvert and Ridge 2006, Bowman and Atkins 2009) σε (α) ύπαρξη μόνο άωρων παρασίτων (αφανής περίοδος), (β) παρασιτισμό από ενήλικα παράσιτα του ίδιου φύλου αποκλειστικά, (γ) περιοδικότητα της εμφάνισης ικανού αριθμού μικροφιλαριών στο περιφερικό αίμα, (δ) καταστροφή των μικροφιλαριών στα σημεία παραγωγής τους (πνεύμονας) από τη δράση του ανοσοποιητικού συστήματος του ξενιστή ή (ε) καταστροφή των μικροφιλαριών και παροδική ή μόνιμη στείρωση των θηλυκών παρασίτων ως αποτέλεσμα της χορήγησης ειδικών φαρμάκων.

Όσον αφορά στην ορολογική εξέταση, αδυναμία ανίχνευσης παρασιτικού αντιγόνου (‘ψευδώς αρνητικό’ αποτέλεσμα) μπορεί να οφείλεται (Bowman and Atkins 2009, American Heartworm Society 2012) σε: (α) ύπαρξη πολύ μικρού αριθμού ενήλικων θηλυκών παρασίτων (συγκέντρωση αντιγόνων μικρότερη από τον ουδό ανίχνευσης της ορολογικής δοκιμής), (β) παρασίτωση μόνο από αρσενικά παράσιτα (συνηθέστερα σε γάτες), (γ) ύπαρξη μόνον άωρων παρασίτων (αφανής περίοδος) ή (δ) λάθη της τεχνικής. Αντίθετα, τα ‘ψευδώς θετικά’ αποτελέσματα οφείλονται πρωτίστως σε τεχνικά σφάλματα, οπότε σε τέτοιες περιπτώσεις, συνιστάται η επανάληψη της δοκιμής με νέα αντιδραστήρια (American Heartworm Society 2012).

Η συγκέντρωση του αντιγόνου στο αίμα συνδέεται με τον αριθμό των ενήλικων θηλυκών παρασίτων, ωστόσο δεν είναι γνωστό το είδος της μεταξύ τους συσχέτισης (Bowman and Atkins 2009). Αρκετές ορολογικές δοκιμές θεωρούνται ‘ημιποσοτικές’, δηλαδή μπορούν να προσδιορίσουν τη συγκέντρωση του κυκλοφορούντος αντιγόνου, χωρίς ωστόσο ταυτόχρονα να προσδιορίζουν το παρασιτικό φορτίο, δεδομένου ότι παράγοντες όπως η ηλικία ή ο πρόσφατος θάνατος παρασίτων μπορούν να επηρεάσουν το αποτέλεσμα της δοκιμής. Γι’ αυτό, οι δοκιμές αυτές πρέπει να συνδυάζονται με περαιτέρω εξετάσεις, όπως οι ακτινογραφίες και το υπερηχοκαρδιογράφημα (Bowman and Atkins 2009). Περαιτέρω σημειώνεται ότι δεν υπάρχει συσχέτιση μεταξύ του αριθμού των κυκλοφορουσών μικροφιλαριών και του αριθμού των ενήλικων παρασίτων στις πνευμονικές αρτηρίες (Abraham 1988).

Μετά την ανακάλυψη του βακτηρίου *Wolbachia*, διερευνήθηκε η πιθανότητα χρησιμοποίησής του για τη διάγνωση της παρασίτωσης (Simon et al. 2009). Όμως, η μικρή συγκέντρωση αντισωμάτων έναντι αυτού, σε συνδυασμό με την ύπαρξη αξιόπιστων διαγνωστικών μεθόδων για την ανίχνευση των παρασίτων αυτών καθεαυτών (π.χ., έλεγχος μικροφιλαριαιμίας), κατέστησαν ανώφελη αυτήν την προσέγγιση σε σκύλους (Simon et al. 2009). Στις γάτες πάντως, φαίνεται ότι η ανίχνευση των αντισωμάτων έναντι του βακτηρίου *Wolbachia* ενδεχομένως να αποτελεί χρήσιμη μέθοδο

για τη διάγνωση του νοσήματος (Morchon et al. 2004). Επιπλέον, η ποσοτική διερεύνηση αντισωμάτων έναντι του βακτηρίου *Wolbachia* θα μπορούσε, ενδεχομένως, να ήταν χρήσιμη για την αξιολόγηση της ανταπόκρισης του ζώου στην αγωγή, καθώς ο θάνατος των παρασίτων ακολουθείται από μαζική απελευθέρωση βακτηρίων (Morchon et al. 2004).

Ακτινολογική διερεύνηση

Τα ευρήματα της ακτινολογικής εξέτασης αποτελούν τα αντικειμενικότερα στοιχεία για την αξιολόγηση του βαθμού των αλλοιώσεων στο καρδιοαναπνευστικό σύστημα (Calvert and Ridge 2006). Η εξέταση αυτή θεωρείται απαραίτητη για τη σταδιοποίηση του νοσήματος και για την εκτίμηση του αποτελέσματος της θεραπευτικής αγωγής. Αναφέρεται ότι, κατά την ακτινολογική διερεύνηση 200 σκύλων με διροφιλαρίωση, διαπιστώθηκε ότι περισσότεροι από 85% αυτών παρουσίαζαν απεικονιστικά ευρήματα συμβατά με το νόσημα. Συγκεκριμένα, 70% των ζώων εμφάνιζαν διάταση του κυρίου στελέχους της πνευμονικής αρτηρίας, 60% αυτών εμφάνιζαν διόγκωση της δεξιάς κοιλίας, 50% αυτών διεύρυνση και πύκνωση των πνευμονικών αρτηριών και 50% αυτών ελικοειδή πορεία και απότομη απόληξη των αρτηριών αυτών (Losonsky et al. 1983).

Σε ραχιαιο-κοιλιακή προβολή, η διάταση του κύριου στελέχους της πνευμονικής αρτηρίας (θέση 1 σε πλάκα ωρολογίου) και οι ελικοειδείς και διευρυμένες πνευμονικές αρτηρίες των οπίσθιων λοβών του πνευμονικού παρεγχύματος, που περιστασιακά απολήγουν απότομα (Εικ. 3), αποτελούν τυπικά ευρήματα σε περιπτώσεις εξέτασης ζώων με το νόσημα (Root and Bahr 2002). Η φυσιολογική διάμετρος των αρτηριών του διαφραγματικού λοβού πρέπει να είναι ίση ή μικρότερη από εκείνη του πλάτους της 9ης πλευράς (Kealy et al. 2011).

Σε πλάγια ακτινογραφήματα του θώρακα, διαγράφεται ορθότερα ο πρόσθιος λοβός με τις αρτηρίες αυτού, οι οποίες, σε φυσιολογικά ζώα, δεν ξεπερνούν τη διάμετρο της γειτονικής φλέβας ή τη διάμετρο του άνω τρίτου της 4ης πλευράς. Επιπλέον, η ραχιαιο-κοιλιακή και ιδιαίτερα η κοιλιο-ραχιαία προβολή θεωρούνται ιδανικές για απεικόνιση τυχόν διόγκωσης της δεξιάς καρδιάς (εικόνα 'ανάστροφου D') (Εικ. 3) (Kealy et al. 2011). Επιπρόσθετα ευρήματα σε ζώα με δεξιά καρδιακή ανεπάρκεια λόγω διροφιλαρίωσης, αποτελούν η πλευριτική ή/και η περικαρδιακή συλλογή, η διάταση της οπίσθιας κοίλης φλέβας, η ηπατομεγαλία, η σπληνομεγαλία και ο ασκίτης. Στην εωσινοφιλική πνευμονίτιδα, παρατηρούνται αλλοιώσεις βρογχικού και διάμεσου τύπου, κυρίως στα οπίσθια και άνω πνευμονικά πεδία. Τα ευρήματα πρέπει να διαφοροποιούνται από αυτά του πνευμονικού οιδήματος, λόγω αριστερής συμφορητικής καρδιακής ανεπάρκειας, καθώς, ορισμένες φορές, οι δύο παθολογικές καταστάσεις παρουσιάζουν κοινά ακτινολογικά χαρακτηριστικά (Atkins 2010) (Εικ. 4).

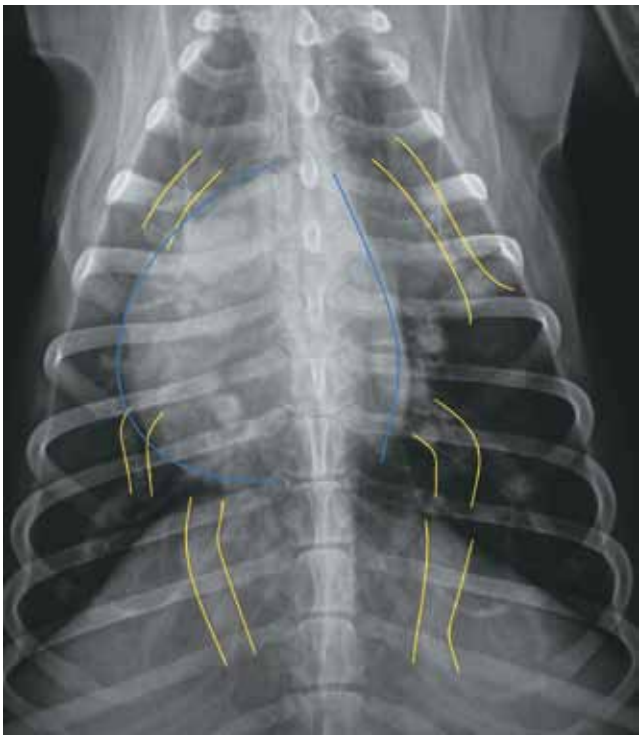

Εικ. 3. Διάταση, ελικοειδής πορεία και απότομη απόλειξη κλάδων της πνευμονικής αρτηρίας (κίτρινη διαγράμμιση) και διόγκωση δεξιάς καρδιάς - εικόνα 'ανάστροφου D'(ραχιαιο-κοιλιακή προβολή) (γαλανή διαγράμμιση).

Εικ. 4. Αλλοιώσεις βρογχικού και διάμεσου τύπου στο πνευμονικό παρέγχυμα σκύλου με εωσινοφιλική πνευμονίτιδα λόγω διροφιλαρίωσης (πλαγιο-πλάγια προβολή).

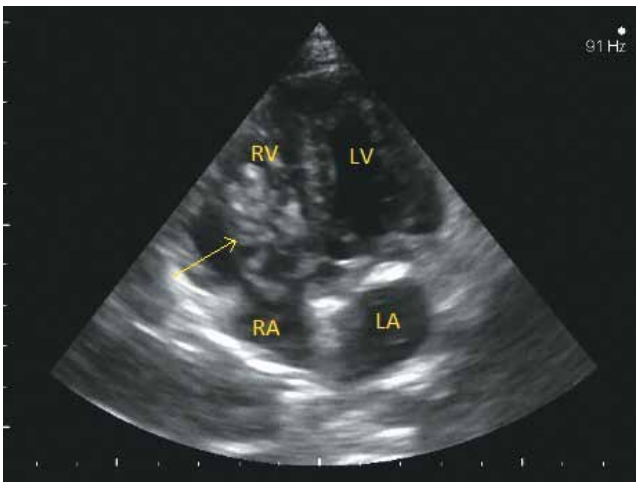

Εικ. 5. Ανεύρεση ενήλικων φιλαριών (κίτρινο βέλος) κατά την υπερηχοκαρδιογραφική εξέταση στο δεξιό κόλπο και τη δεξιά κοιλία σε σκύλο με σύνδρομο κοίλης φλέβας (δεξιά παραστερνική λήψη 4 κοιλοτήτων) (LA: αριστερός κόλπος, LV: αριστερή κοιλία, RA: δεξιός κόλπος, RV: δεξιά κοιλία).

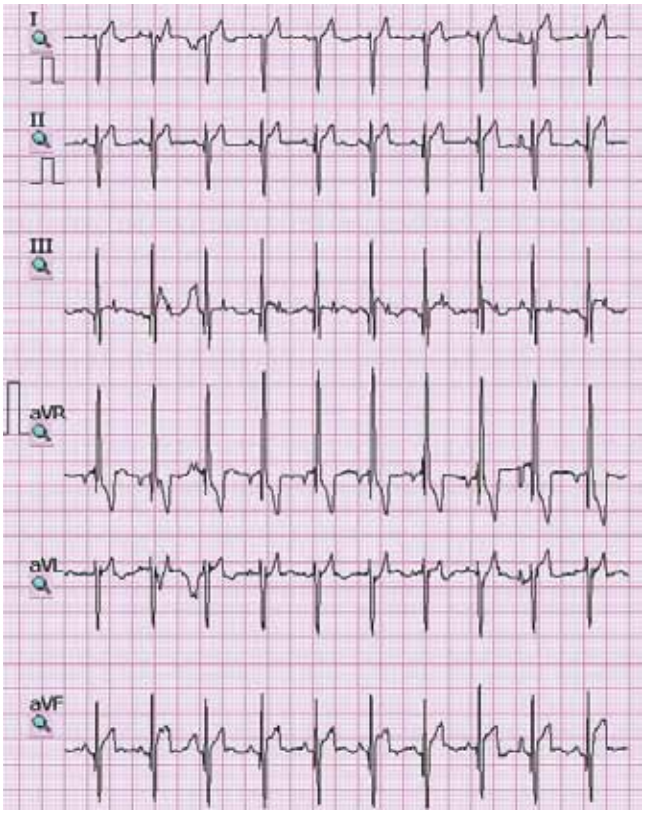

Εικ. 6. Ηλεκτροκαρδιογράφημα 6 απαγωγών από σκύλο με δεξιά καρδιομεγαλία, λόγω διροφιλαρίωσης (στάδιο III): βαθύ S έπαρμα στις απαγωγές I, II, III & avF και μετατόπιση του μέσου ηλεκτρικού άξονα προς τα δεξιά (-150 º).

Υπερηχοκαρδιογραφική διερεύνηση

Η υπερηχοκαρδιογραφική εξέταση μπορεί να χρησιμοποιηθεί ως βοηθητικό διαγνωστικό μέσο, κυρίως σε προχωρημένα στάδια του νοσήματος. Με δισδιάστατη λήψη, ενδέχεται να παρατηρηθούν διάταση της πνευμονικής αρτηρίας, της δεξιάς κοιλίας και του δεξιού κόλπου, όπου σπανιότερα απεικονίζονται και τα ίδια τα παράσιτα (Ware 2007). Αν και οι ενήλικες φιλάριες παρουσιάζουν αυξημένη ηχογένεια, η εξέταση δεν αποτελεί ευαίσθητη μέθοδο για τη διάγνωση του νοσήματος, ιδίως στα αρχικά στάδια αυτής, όταν τα παράσιτα περιορίζονται σε περιφερικούς κλάδους των πνευμονικών αρτηριών (American Heartworm Society 2012). Αντίθετα, η ανεύρεσή τους στο δεξιό κόλπο και το στόμιο της πνευμονικής αρτηρίας, σε συνδυασμό με τη συμβατή με το νόσημα κλινική εικόνα και τη διαπίστωση αιμοσφαιριναιμίας και αιμοσφαιρινουρίας, αποτελεί ισχυρό διαγνωστικό κριτήριο του συνδρόμου κοίλης φλέβας (Ware 2007) (Εικ. 5).

Ηλεκτροκαρδιογράφημα

Το ηλεκτροκαρδιογράφημα είναι αρκετά χρήσιμο για την ανίχνευση τυχόν αρρυθμίας, η οποία όμως εμφανίζονται σπάνια σε ζώα με διροφιλαρίωση (2-4% του συνόλου των ζώων με νόσο) (Lombard and Ackerman 1984). Εξαίρεση πάντως αποτελούν οι περιπτώσεις του συνδρόμου κοίλης φλέβας και της δεξιάς συμφορητικής καρδιακής ανεπάρκειας (Bowman and Atkins 2009). Ευρήματα όπως η αύξηση του ύψους του R επάρματος, η αύξηση της διάρκειας του συμπλέγματος QRS, το βαθύ S έπαρμα και η μετατόπιση του μέσου ηλεκτρικού άξονα προς τα δεξιά (>110 °) είναι συμβατά με δεξιά καρδιομεγαλία (Εικ. 6), ενώ η ηλεκτρική εναλλαγή ενδέχεται να παρατηρηθεί σε περιπτώσεις περικαρδιακής συλλογής (Joel Edwards 1987). Σπανιότερα, ιδίως δε σε μεγαλόσωμες φυλές, μπορεί να παρατηρηθούν αρρυθμίες, όπως ο κολπικός ινιδισμός (Calvert and Ridge 2006) (Εικ. 7). Σε σχετική μελέτη διαπιστώθηκε ότι μόνον 6% από 276 σκύλους με διροφιλαρίωση εκδήλωσαν μεταβολές στο ηλεκτροκαρδιογράφημα λόγω δεξιάς καρδιομεγαλίας (Calvert and Rawlings 1986). Σε άλλη μελέτη, βρέθηκε ότι τα συχνότερα ηλεκτροκαρδιογραφικά ευρήματα σε σκύλους με διροφιλαρίωση ήταν το βαθύ S έπαρμα (>0,8 mV) στην II απαγωγή και η μετατόπιση του μέσου ηλεκτρικού άξονα (> +103°) (Calvert and Rawlings 1988). Η ανύψωση του P επάρματος (P pulmonale) δεν βρέθηκε ότι αποτελούσε συχνό εύρημα σε περιστατι-

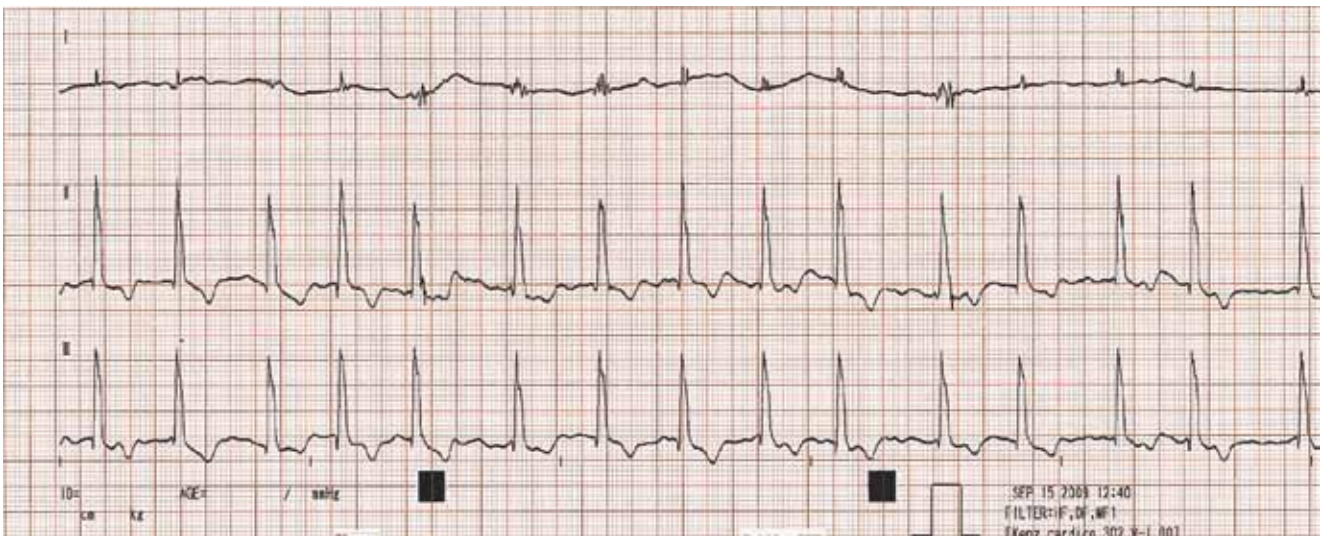

Εικ. 7. Κολπικός ινιδισμός σε σκύλο με διροφιλαρίωση σε στάδιο ΙΙΙ.

κά διροφιλαρίωσης (Calvert and Rawlings 1988). Με βάση τα παραπάνω, φαίνεται ότι το ηλεκτροκαρδιογράφημα ως διαγνωστική μέθοδος για τη διαπίστωση της καρδιομεγαλίας σε σκύλους με διορφιλαρίωση έχει μικρότερη ευαισθησία από την ακτινολογική εξέταση και το υπερηχοκαρδιογράφημα (Atkins 2010).

Εργαστηριακά ευρήματα

Στη διάγνωση του νοσήματος, ιδιαίτερα χρήσιμη είναι η αξιολόγηση ορισμένων αιματολογικών και βιοχημικών παραμέτρων. Σκύλοι με διροφιλαρίωση εμφανίζουν ήπια μη αναγεννητική αναιμία, ουδετεροφιλία, εωσινοφιλία και βασιφιλία (Calvert et al. 1999). Επίσης, μετά την έναρξη της ενηλικοκτόνου αγωγής, εμφανίζεται συνήθως θρομβοκυτταροπενία (American Heartworm Society 2012). Η δραστηριότητα των ηπατικών ενζύμων και η συγκέντρωση της ολικής χολερυθρίνης ενδέχεται να είναι αυξημένες σε ζώα με προχωρημένου σταδίου διροφιλαρίωση και δεξιά καρδιακή ανεπάρκεια (Bowman and Atkins 2009). Προνεφρική αζωθαιμία ή αζωθαιμία λόγω σπειραματοπάθειας εμφανίζεται σε ποσοστό 5% των προσβεβλημένων ζώων, ενώ λευκωματινουρία ή υπολευκωματιναιμία σε 10-30% αυτών (Atkins 2010).

Τα ευρήματα από την ανάλυση του υγρού της περιτοναϊκής συλλογής σε σκύλους με δεξιά συμφορητική καρδιακή ανεπάρκεια είναι αυτά του τροποποιημένου διιδρώματος. Τέλος, η κυτταρολογική εξέταση βρογχοκυψελιδικού εκπλύματος μπορεί να φανεί ιδιαίτερα χρήσιμη για την ανίχνευση μικροφιλαριών ή εωσινόφιλων λευκοκυττάρων (εωσινοφιλική πνευμονίτιδα), ιδίως σε περιστατικά με ελάχιστα ακτινολογικά ευρήματα ή χωρίς αυτά (Bowman and Atkins 2009).

REFERENCES

Abraham D (1988) Biology of *Dirofilaria immitis* . In: (eds.: Boreham P, Atwell RB) Dirofilariasis. CRC Press, Boca Raton, pp. 29-46.

American Heartworm Society (2012) Current canine guidelines for the diagnosis, prevention, and management of heartworm (*Dirofilaria immitis*) infection in dogs. http://www.heartwormsociety.org

Anderson RC (2000) *Dirofilaria immitis* . In: (eds.: Anderson RC) Nematode Parasites of Vertebrates, Their Development and Transmission, 2nd edn. Wallingford, CABI Publishing, pp. 650-668.

Atkins C (2010) Canine Heartworm disease. In: (eds.: Ettinger SJ, Feldman EC) Textbook of Veterinary Internal Medicine, 7th edn. Saunders, Philadelphia, pp. 1353-1380.

Bandi C, McCall JW, Genchi C, Corona S, Venco L, Sacchi L (1999) Effects of tetracycline on the filarial worms Brugia pahangi and *Dirofilaria immitis* and their bacterial endosymbionts *Wolbachia*. Int J Parasitol 29:357-364.

Bazzocchi C, Genchi C, Paltrinieri S, Lecchi C, Mortarino M, Bandi C (2003) Immunological role of the endosymbionts of *Dirofilaria immitis* : the *Wolbachia* surface protein activates canine neutrophils with production of IL-8. Vet Parasitol 117:73-83.

Bowman DD, Atkins CE (2009) Heartworm Biology, Treatment, and Control. Vet Clin North Am Small Anim Pract 39:1127-1158.

Calvert CA, Losonsky JM (1985) Pneumonitis associated with occult heartworm disease in dogs. J Am Vet Med Assoc 186:1097-1098.

Calvert C, Ridge L (2006) Heartworm disease. In: (eds.: Birchard SJ, Sherding RG) Saunders manual of small animal practice, 3rd edn. Saunders, St. Louis, pp. 1561-1573.

Calvert CA, Rawlings CA (1986) Therapy of canine heartworm disease. In: (eds.: Kirk RW) Current veterinary therapy IX, 9th edn. Saunders, Philadelphia, pp. 406-419.

Calvert CA, Rawlings CA (1988) Canine heartworm disease. In: (eds.: Fox PR) Canine and Feline Cardiology, Churchill Livingstone, New York, pp. 549-551.

Calvert CA, Rawlings CA, McCall JW (1999) Canine heartworm disease. In: (eds.: Fox PR, Sisson DD, Moise SN) Textbook of canine and feline cardiology, 2nd edn. Saunders, Philadelphia, pp. 702-726.

Carleton RE, Tolbert MK (2004) Prevalence of *Dirofilaria immitis* and gastrointestinal helminths in cats euthanized at animal control agencies in northwest Georgia. Vet Parasitol 119:319-326.

Confer AW, Qualls CW Jr, MacWilliams PS, Root CR (1983) Four cases of pulmonary nodular eosinophilic granulomatosis in dogs. Cornell Vet 73:41-51.

Dillon AR., Brawner WR., Hanrahan L. 1995. Influence of number of parasites and exercise on the severity of heartworm disease in dogs. Proceedings of the Heartworm Symposium (Auburn, Alabama), p. 113-114.

Dingman P, Levy JK, Kramer LH, Johnson CM, Lappin MR, Greiner EC, Courtney CH, Tucker SJ, Morchon R (2010) Association of *Wolbachia* with heartworm disease in cats and dogs. Vet Parasitol 170:50-60.

Frank JR, Nutter FB, Kyles AE, Atkins CE, Sellon RK (1997) Systemic arterial dirofilariosis in five dogs. J Vet Intern Med. 11:189-194.

Genchi C, Guerrero J, McCall JW, Venco L (2007) Epidemiology and prevention of Dirofilaria infections in dogs and cats. In: (eds.: Cringoli G) Mappe Parassitologiche 8:145-161.

Hoch H, Strickland K (2008) Canine and feline dirofilariasis: life cycle, pathophysiology, and diagnosis. Compend Contin Educ Vet 30:133-140.

Joel Edwards N (1987) The arrythmias. In: (eds.: Edwards JN) Bolton's Hanbook of Canine and Feline Electrocardiography, 2nd edn. Saunders, Philadelphia, pp. 148-149.

Kealy KJ, McAllister H, Graham J (2011) The thorax. In: (eds.: Kealy KJ, McAllister H, Graham J) Textbook of Veterinary Diagnostic Radiology, 5th edn. Saunders, Philadelphia, pp. 199-349.

Kramer LH, Passeri B, Corona S, Simoncini L, Casiraghi M (2003) Immunohistochemical/immunogold detection and distribution of the endosymbiont *Wolbachia* of *Dirofilaria immitis* and Brugia pahangi using a polyclonal antiserum raised against WSP (*Wolbachia* surface protein). Parasitol Res 89:381-386.

Kramer LH, Tamarozzi F, Morchón R, López-Belmonte J, Marcos-Atxutegi C, Martín-Pacho R, Simón F (2005) Immune response to and tissue localization of the *Wolbachia* surface protein (WSP) in dogs with natural heartworm (*Dirofilaria immitis*) infection. Vet Immunol Immunopathol 106:303-308.

Kramer LH (2006) Treating canine heartworm infection. NAVC clinician's brief, 4 (suppl):19-20.

Kramer L, Grandi G, Leoni M, Passeri B, McCall J, Genchi C, Mortarino M, Bazzocchi C (2008) *Wolbachia* and its influence on the pathology and immunology of *Dirofilaria immitis* infection. Vet Parasitol 158:191-195.

Lok JB (1988) Dirofilaria sp, Taxonomy and Distribution. In: (eds.: Boreham P, Atwell RB) Dirofilariasis. CRC Press, London, pp. 1-28.

Lombard CW, Ackerman N (1984) Right heart enlargement in heartworm infected dogs. A radiographic, electrocardiographic, and echocardiographic correlation. Vet Radiol 25:210-217.

Losonsky JM, Thrall DE, Lewis RE (1983) Thoracic radiographic abnormalities in 200 dogs with heartworm infestation. Vet Radiol 24:120-123.

Ludders JW, Grauer GF, Dubielzig RR, Ribble GA, Wilson JW (1988) Renal microcirculatory and correlated histologic changes associated with dirofilariasis in dogs. Am J Vet Res 49:826-830.

Marcos-Atxutegi C, Kramer LH, Fernandez I, Simoncini L, Genchi M, Prieto G, Simón F (2003) Th1 response in BALB/c mice immunized with *Dirofilaria immitis* soluble antigens: a posible role for *Wolbachia*? Vet Parasitol 112:117-130.

McCall JW, Genchi C, Kramer LH, Guerrero J, Venco L (2008) Heartworm disease in animals and humans. Adv Parasitol 66:193-285.

McLaren DJ, Worms MJ, Laurence BR, Simpson MG (1975) Micro-organisms in filarial larvae (Nematoda). Trans R Soc Trop Med Hyg 69:509-514.

Morchón R, Ferreira AC, Martín-Pacho JR, Montoya A, Mortarino M, Genchi C, Simón F (2004) Specific IgG antibody response against antigens of *Dirofilaria immitis* and its *Wolbachia* endosymbiont bacterium in cats with natural and experimental infections. Vet Parasitol 125:313-321.

Osborne T (1847) Worms found in the heart and blood vessels of a dog; symptoms of hydrophobia. Western J Med Surg (1840-1855) 8:487.

Polizopoulou ZS, Koutinas AF, Saridomichelakis MN, Patsikas MN, Leontidis LS, Roubies NA, Desiris AK (2000) Clinical and laboratory observations in 91 dogs infected with *Dirofilaria immitis* in northern Greece. Vet Rec 146:466-469.

Root CR, Bahr RJ (2002) The heart and great vessels. In: (eds.: Trall DE) Textbook of Veterinary Diagnostic Radiology, 4th edn. Saunders, Philadelphia, pp. 568-590.

Simón F, Prieto G, Morchón R, Bazzocchi C, Bandi C, Genchi C (2003) Immunoglobulin G antibodies against the endosymbionts of filarial nematodes (*Wolbachia*) in patients with pulmonary dirofilariasis. Clin Diagn Lab Immunol 10:180-181.

Simón F, López-Belmonte J, Marcos-Atxutegi C, Morchón R, Martín-Pacho JR (2005) What is happening outside North America regarding human dirofilariasis? Vet Parasitol 133:181-189.

Simón F, Morchón R, Rodríguez-Barbero A, López-Belmonte J, Grandi G, Genchi C (2008) *Dirofilaria immitis* and *Wolbachia*-derived antigens: its effect on endothelial mammal cells. Vet Parasitol 158:223-231.

Simón F, Morchón R, González-Miguel J, Marcos-Atxutegi C, Siles-Lucas M (2009) What is new about animal and human dirofilariosis? Trends Parasitol 25:404-409.

Sironi M, Bandi C, Sacchi L, Di Sacco B, Damiani G, Genchi C (1995) Molecular evidence for a close relative of the arthropod endosymbiont *Wolbachia* in a filarial worm. Mol Biochem Parasitol 74:223-227.

Slocombe, J., Surgeoner, G., Srivastava, B., 1989. Determination of the heartworm transmission period and its use in diagnosis and control. Proceedings of the Heartworm Symposium (Charleston, South Carolina), pp. 19-26.

Ware WA (2007) Heartworm disease. In: (eds.: Ware WA) Cardiovascular Disease in Small Animal Medicine. Manson, London, pp. 351-368.