ePublishing

Journal of the Hellenic Veterinary Medical Society

Vol 52, No 3 (2001)

# Normal eye fundus in dog and cat

*I. K. LIAPIS (I. K. ΛΙΑΠΗΣ)*

doi: 10.12681/jhvms.15445

Copyright © 2018, IK LIAPIS

This work is licensed under a Creative Commons Attribution-NonCommercial 4.0.

**To cite this article:**

LIAPIS (I. K. ΛΙΑΠΗΣ) I. K. (2018). Normal eye fundus in dog and cat. *Journal of the Hellenic Veterinary Medical Society*, *52*(3), 198–213. https://doi.org/10.12681/jhvms.15445

https://epublishing.ekt.gr | **e-Publisher:** EKT | **Downloaded at:** 16/02/2026 23:41:54

ΔΕΛΤΙΟΝ ΕΛΛ. ΚΤΗΝ. ΕΤΑΙΡΕΙΑΣ 2001, 52(3): 198-213

# Ο φυσιολογικός βυθός του οφθαλμού στο σκύλο και τη γάτα

Ι. Κ. Λιαπής

**ΠΕΡΙΛΗΨΗ. Ο όρος βυθός του οφθαλμού είναι ένας κλινικός όρος που προσδιορίζει το οπίσθιο μέρος του βολβού του οφθαλμού που είναι ορατό κατά τη βυθοσκόπηση. Στο σκύλο περισσότερο, αλλά και στη γάτα, ο βυθός του οφθαλμού παρουσιάζει έντονη ποικιλομορφία . Κατά περίσταση όλες οι στιβάδες του βολβού (αμφιβληστροειδής χ., χοριοειδής χ. και σκληρός χ.) μπορούν να γίνουν ορατές κατά τη βυθοσκόπηση. Τα κυριότερα ανατομικά στοιχεία που απαρτίζουν την εικόνα του βυθού είναι: α) Τα αγγεία του αμφιβληστροειδούς χ. β) Η οπτική θηλή. γ) Το μελάγχρουν επιθήλιο (αόρατο στα αλφικά ζώα) και δ) Το ταπήτιο που προσδίδει τη χαρακτηριστική μεταλλική χροιά στο βυθό και που μπορεί να είναι υποπλαστικό ή να λείπει. Η φυσιολογική εικόνα του βυθού στο σκύλο διαμορφώνεται μετά τη 16η εβδομάδα από τη γέννηση. Μέχρι τότε η εικόνα του βυθού είναι ασαφής. Η προσεκτική εκτίμηση των πολλών παραλλαγών στη φυσιολογική εικόνα του βυθού είναι απαραίτητη διότι πολλές από αυτές μπορούν να συγχυσθούν με διάφορες παθολογικές καταστάσεις .**

**Λέξεις ευρετηρίασης:** Βυθός, σκύλος, γάτα

**ABSTRACT.** Liapis I.K. Normal eye fundus in dog and cat. *Bulletin of the Hellenic Veterinary Medical Society 2001, 52(3):198-213.* **The term eye fundus is clinical and indicates the posterior part of eye globe, which is visible during ophthalmoscopy. In dogs mostly, but also in cats, eye fundus presents an important variability. All globe layers (retina,chorioid and sclera tuniques) could be visualized during ophthalmoscopy. Main anatomic components of fundus image are: a)Retinal vessels,b)The optic disc, c)The retinal pigment epithelium (invisible in albinoid animals) and d) The tapetum lucidum which gives the metallic nuance of fundus and can be hypoplastic or missing. The normal appearance of fundus is completed beyond the 16th week after birth. Until then the image is unclear. Careful estimation of numerous variations of normal eye fundus image is necessary, because plenty of them can be confused with pathologic situations.**

**Key words:** fundus, dog, cat.

*Κτηνίατρος, Ροδοδάφνης 9, 152 33 Χαλάνδρι*

*Ημερομηνία υποβολής: 02.08.2000*
*Ημερομηνία εγκρίσεως: 04.12.2000*

## ΕΙΣΑΓΩΓΗ

Ο όρος "βυθός του οφθαλμού", ένας κλινικός και όχι ανατομικός όρος, προσδιορίζει το οπίσθιο μέρος του βολβού του οφθαλμού που είναι ορατό κατά τη βυθοσκόπηση[1]. Η καλή γνώση της φυσιολογικής δομής και εμφάνισης του βυθού είναι απαραίτητη προκειμένου να αναγνωρισθούν οι διάφορες παθολογικές καταστάσεις στις οποίες θα αναφερθούμε σε μελλοντικό άρθρο. Η γνώση αυτή έχει ιδιαίτερη σημασία για το σκύλο και τη γάτα, όπου ο φυσιολογικός βυθός παρουσιάζει έντονη ποικιλομορφία[2].

## ΣΤΟΙΧΕΙΑ ΑΠΟ ΤΗΝ ΑΝΑΤΟΜΙΑ

Ο βυθός του οφθαλμού αντιστοιχεί ανατομικά στο τμήμα του βολβού πίσω απο την πριονωτή περιφέρεια. Το τοίχωμα του βολβού στο τμήμα αυτό αποτελείται απο τρείς χιτώνες απο μέσα προς τα έξω: Τον αμφιβληστροειδή, το χοριοειδή και το σκληρό (Εικόνα 1).

- Ο αμφιβληστροειδής χιτώνας αποτελείται απο μέσα προς τα έξω απο δύο πέταλα: Τον ιδίως αμφιβληστροειδή και το μελάγχρουν επιθήλιο (Εικόνα 2).

Ο ιδίως αμφιβληστροειδής (ή νευροαμφιβληστροειδής) έχει πάχος 0,12-0,25 mm. Είναι παχύτερος στον οπίσθιο πόλο του οφθαλμού και λεπτύνεται σταδιακά προς την πριονωτή περιφέρεια. Ο νευροαμφιβληστροειδής είναι άχρωμος και διαυγής(εκτός των αγγείων του)και επιτρέπει κατά τη βυθοσκόπηση την επισκόπηση των ανατομικών στοιχείων του βυθού που βρίσκονται πίσω από αυτόν. Αποτελεί ιστολογικά προέκταση του εγκεφάλου, πράγμα που προσδίδει στη βυθοσκόπηση μια μοναδικότητα, καθότι είναι το μόνο απευθείας ορατό σημείο του ΚΝΣ. Απαρτίζεται από εννέα στιβάδες νευρικών στοιχείων. Η πλέον εξωτερική(σε επαφή με το μελάγχρουν επι-

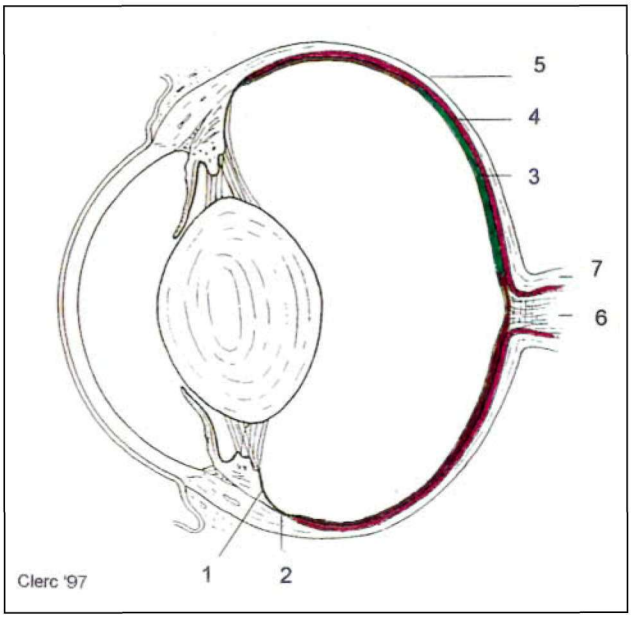


**Εικόνα 1.** Σχηματική απεικόνιση μέσης επιμήκους τομής του οφθαλμού(1). 1: Ακτινωτό σώμα, 2: Πριονωτή περιφέρεια, 3: Αμφιβληστροειδής χιτώνας, 4: Χοριοειδής χιτώνας, 5: Σκληρός χιτώνας, 6: Οπτικό νεύρο, 7: Μήνιγγες.
**Figure 1.** Schematic sagittal section of the eye[1]: Ciliary body, 2: Ora serrata, 3: Retina, 4: Choroid, 5: Sclera, 6: Optic nerve, 7: Sheaths of optic nerve.

θήλιο) είναι η στιβάδα των φωτοϋποδοχέων (κωνίων και ραβδίων) και η πλέον εσωτερική (σε επαφή με το υαλοειδές σώμα μέσω του λεπτότατου έσω αφοριστικού υμένος), η στιβάδα των νευρικών ινών (Εικόνα 2). Οι νευρικές αυτές ίνες, που δεν είναι παρά οι νευρίτες των γαγγλιακών κυττάρων, αθροίζονται στην οπτική θηλή για να σχηματίσουν το οπτικό νεύρο. Κατά τη διάρκεια της διαδρομής τους μέχρι την οπτική θηλή οι νευρικές ίνες στερούνται μυελώδους ελύτρου[3,4,6].

Το μελάγχρουν επιθήλιο αποτελείται από ένα στοίχο κυττάρων.Η εξωτερική τους επιφάνεια συνάπτεται ισχυρά με το χοριοειδή χιτώνα. Η εσωτερική τους επιφάνεια σχηματίζει προσεκβολές που υποδέχονται τους φωτοϋποδοχείς του νευροαμφιβληστροειδούς. Τα κύτταρα που σχηματίζουν το μελάγχρουν επιθήλιο στο σκύλο και τη γάτα περιέχουν μελαγχρωστική, η οποία μάλιστα, ανάλογα με τις συνθήκες φωτισμού, μεταναστεύει στις προσεκβολές τους, προστατεύοντας τους φωτοϋποδοχείς από την υπερβολική έκθεση στο φως (Εικόνα 3). Μελαγχρωστική δεν υπάρχει στο μελάγχρουν επιθήλιο, στα σημεία που αντιστοιχούν στο χοριοειδές ταπήτιο, με αποτέλεσμα αυτό να είναι ορατό[5] (Εικόνα 4).

Τα αρτηρίδια του αμφιβληστροειδούς στο σκύλο και τη γάτα είναι κλάδοι της έξω οφθαλμικής αρτηρίας, αναδύονται στην περιφέρεια της θηλής και διανέμονται ακτινωτά στον αμφιβληστροειδή. Πορεύονται μέσα στη στοι-

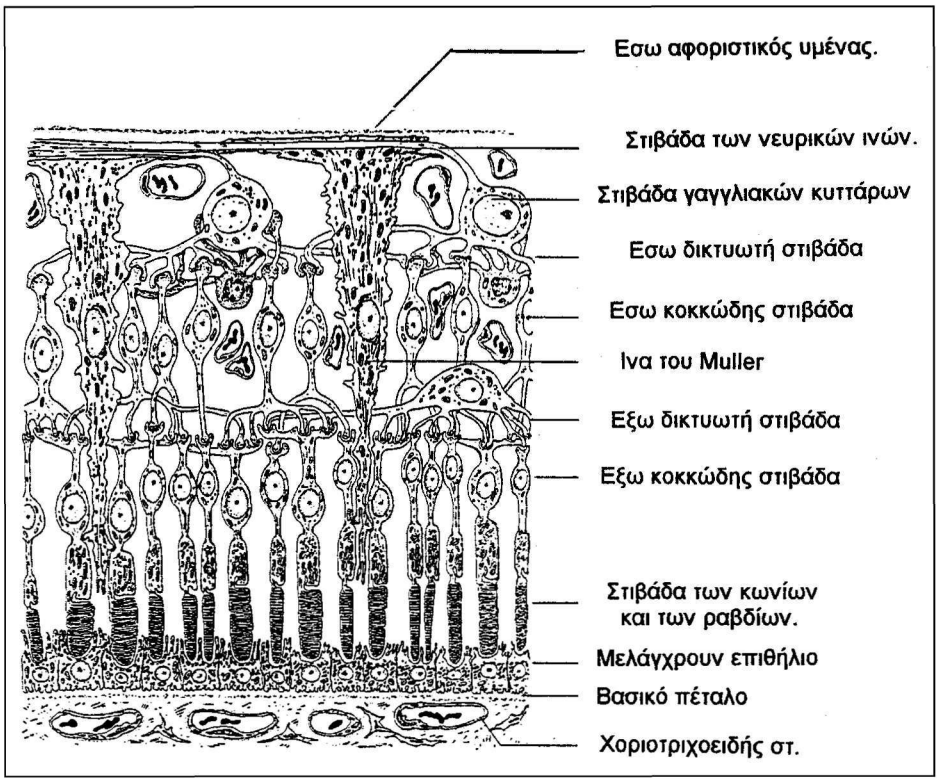


**Εικόνα 2.** Σχηματική απεικόνιση της δομής του αμφιβληστροειδούς χιτώνα (Συμφώνως με Liebich, Funktionelle Histologie, Schattauer)
**Figure 2.** Schematic plan of retinal layers. (From Liebich, Funkionelle Histologie, Schattauer).

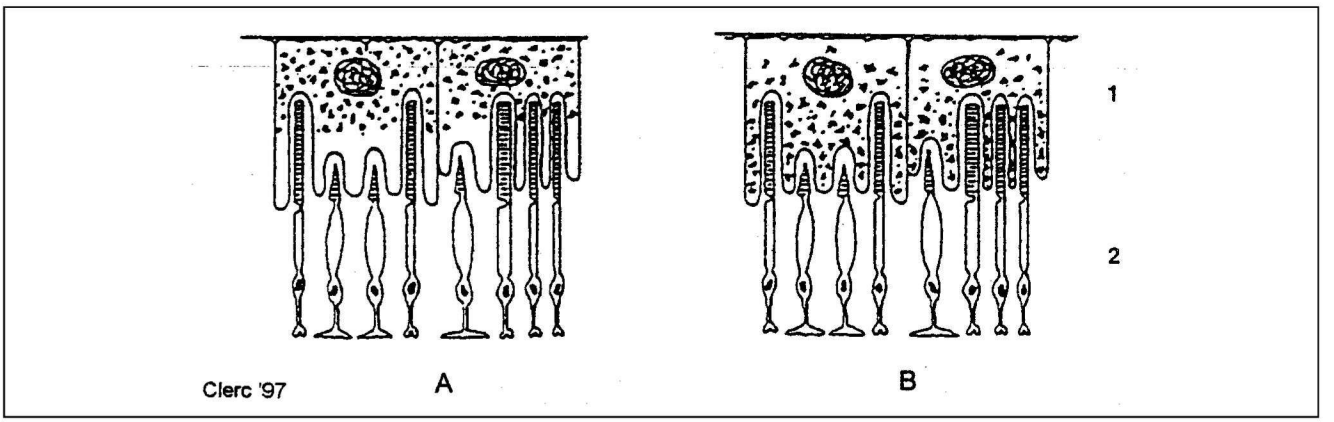


**Εικόνα 3.** Σχηματική απεικόνιση της ανατομικής σχέσης των φωτοϋποδοχέων του αμφιβληστροειδούς με το μελάγχρουν επιθήλιο[1]. 1: Μελάγχρουν επιθήλιο, 2: Φωτοϋποδοχείς (κωνία και ραβδία). Α: Σε συνθήκες χαμηλού φωτισμού τα μελαγχρωστικά κοκκία των κυττάρων του μελάγχρου επιθηλίου μεταναστεύουν από τις προσεκβολές τους προς τη βάση τους,αποκαλύπτοντας το εξωτερικό τμήμα των φωτοϋποδοχέων επιτρέποντας την ευαισθητοποίησή τους από το χαμηλής εντάσεως φωτισμό. Β: Σε συνθήκες έντονου φωτισμού, αντίθετα, τα κοκκία χρωστικής μεταναστεύουν πρός τις προσεκβολές που καλύπτουν την εξωτερική επιφάνεια των φωτοϋποδοχέων προστατεύοντάς τους από την υπερβολική έκθεση στο φως.

**Figure 3.** Schematic representation of the anatomic relation of the rodes and cones with the pigment epithelium, 1: pigment epithelium, 2: Photoreceptors (rodes and cones). A: In low illumination the pigment of pigment epithelium cells migrate from their cytoplasmic processes to the base of the cells. This allows light to reach the outer limbs of photoreceptors. B: In high illumination the pigment migrates from the base to their cytoplasmic processes, covering and protecting the photoreceptors from excessive exposure to the light.

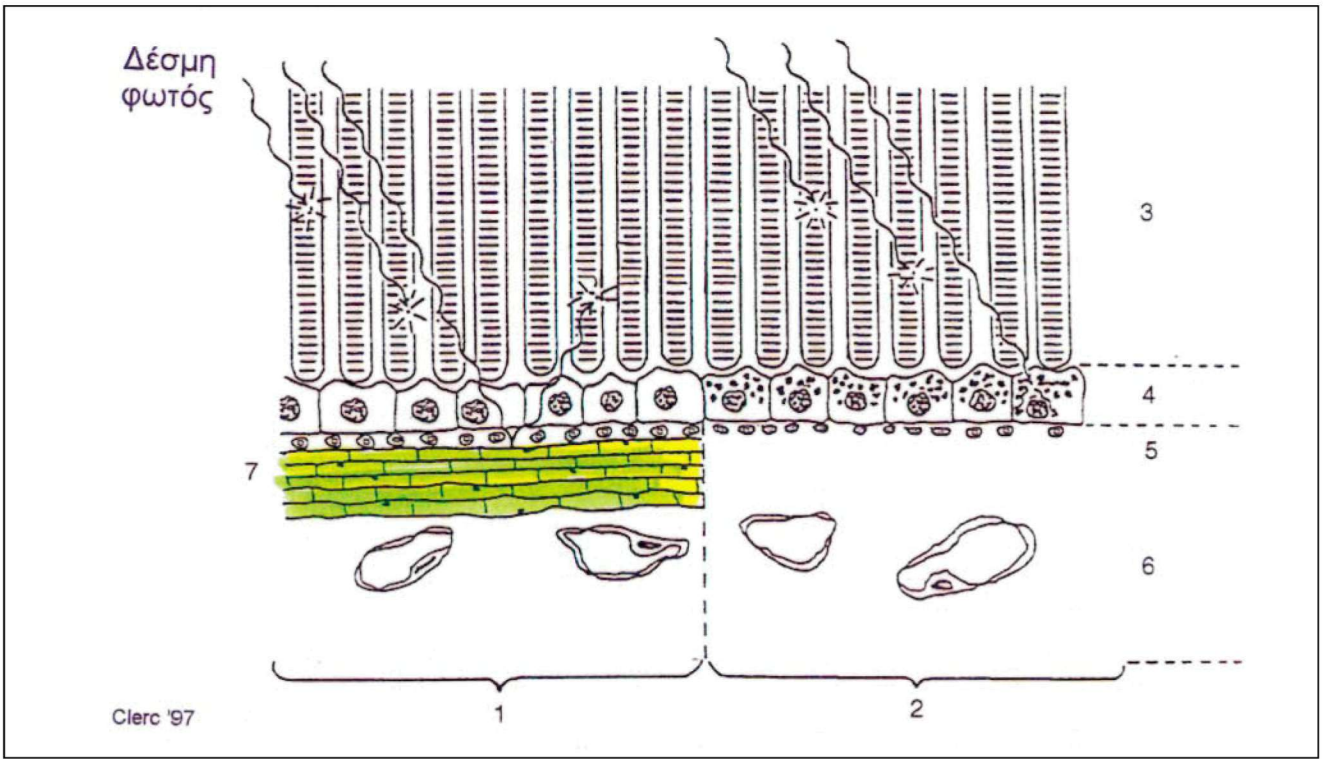


**Εικόνα 4.** Σχηματική απεικόνιση της σχέσης του ταπητίου με το μελάγχρουν επιθήλιο[1]. 1: Περιοχή με ταπήτιο, 2: Περιοχή χωρίς ταπήτιο, 3: Κωνία και ραβδία, 4: Μελάγχρουν επιθήλιο με κοκκία χρωστικής, 5: Χοριοτριχοειδής στιβάδα του χοριοειδούς χ.,6: Χοριοειδής χ., 7: Χρωματοφόρα κύτταρα του ταπητίου.

**Figure 4.** Schematic representation of the tapetum and the pigment epithelium[1] 1: Tapetum, 2: Nontapetum nigrum, 3: Cones and rodes, 4: Pigment epithelium with pigment, 5: Choriocapilliaris, 6: Choroid, 7: Tapetal cells containing reflecting crystals.

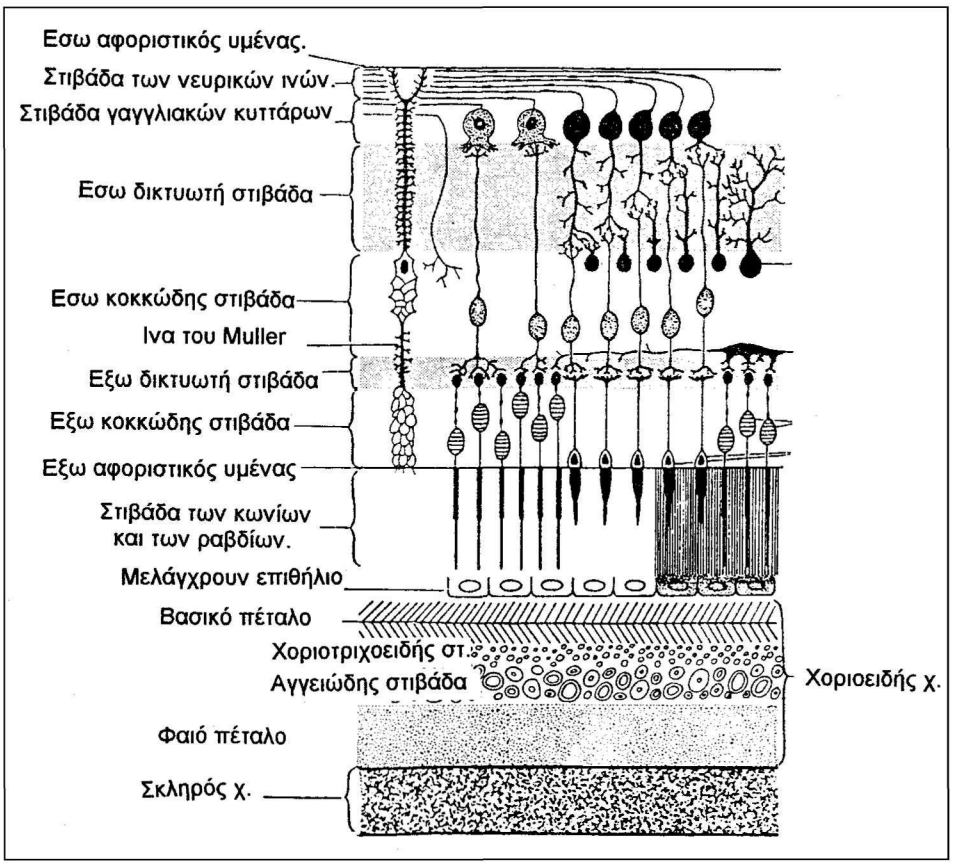


**Εικόνα 5.** Σχηματική απεικόνιση των στιβάδων του χοριοειδούς και αμφιβληστροειδούς χ. (Από: Trevor-Roper PD: The eye and its Disorders, 2nd ed.Blackwell, Oxford, 1974)

**Figure 5.** Schematic representation of retinal and choroid layers (From: Trevor-Roper PD: The eye and its disorders, 2nd ed. Blackwell, Oxford, 1974)

βάδα των γαγγλιακών κυττάρων και στη στιβάδα των νευρικών ινών, όπως και οι φλέβες, που ακολουθώντας κεντρομόλα πορεία χωρίς να ταυτίζονται με τα αντίστοιχα αρτηρίδια, συνενώνονται στη θηλή σχηματίζοντας στο σκύλο ένα φλεβώδη κύκλο ή ημικύκλιο. Οι νευροϋποδοχείς (στιβάδα των κωνίων και των ραβδίων) καθώς και το μελάγχρουν επιθήλιο δεν έχουν αγγεία. Τα θρεπτικά συστατικά που προσλαμβάνουν διαχέονται απο τη χοριοτριχοειδή στιβάδα του χοριοειδούς χιτώνα[3,4,5].

- Ο χοριοειδής χιτώνας αποτελεί το τμήμα του αγγειώδους χιτώνα που βρίσκεται πίσω από την πριονωτή περιφέρεια. Τα προσθιότερα τμήματα του αγγειώδους χ. είναι το ακτινωτό σώμα και η ίριδα. Ο χοριοειδής απο μέσα πρός τα έξω αποτελείται απο τέσσερις στιβάδες[3] (Εικόνα 5):

• Το βασικό πέταλο, το οποίο έρχεται σε επαφή με το μελάγχρουν επιθήλιο,

• Η χοριοτριχοειδής στιβάδα με πυκνό δίκτυο τριχοειδών αγγείων και χωρίς κύτταρα με χρωστική,

• Η αγγειώδης στιβάδα που περιέχει μεγάλα αγγεία και το χοριοειδές ταπήτιο (ή απλά ταπήτιο)(Εικόνα 4). Το ταπήτιο είναι ένας σχηματισμός από 10-15 στοίχους κυττάρων που καταλαμβάνει μεγάλο,τριγωνικό τμήμα του χοριοειδούς πάνω από την οπτική θηλή. Τα κύτταρα αυτά είναι έντονα χρωματισμένα και προσδίδουν στο βυθό του οφθαλμού την έντονη και χαρακτηριστική μεταλλική του χροιά. Η αντανάκλαση του φωτός στο ταπήτιο ισχυροποιεί τη διέγερση των φωτοϋποδοχέων, πράγμα ιδιαίτερα σημαντικό σε συνθήκες χαμηλού φωτισμού[4,5].

• Το φαιό πέταλο, στιβάδα που περιέχει κύτταρα με χρωστική.

-Ο σκληρός χιτώνας είναι λευκός και ανελαστικός. Η περιοχή του σκληρού χ. που αντιστοιχεί στο οπτικό νεύρο παρουσιάζει πολλαπλά τρήματα απο τα οποία διέρχονται οι δεσμίδες του οπτικού νεύρου. Η διάτρητη αυτή περιοχή του σκληρού χιτώνα ονομάζεται ηθμοειδές πέταλο[3].

## ΣΤΟΙΧΕΙΑ ΑΠΟ ΤΗΝ ΕΜΒΡΥΟΛΟΓΙΑ

Στο σκύλο η πρώτη καταβολή του οφθαλμού, το πρωτογενές οφθαλμικό κυστίδιο εμφανίζεται τη 15η περίπου εμβρυϊκή ημέρα . Η αναδίπλωση της πρόσθιας μοίρας του πρωτογενούς οφθαλμικού κυστιδίου επί της οπίσθιας μοίρας του γινεται τη 19η περίπου εμβρυϊκή ημέρα[4]. Με τον τρόπο αυτό σχηματίζεται το δευτερογενές οφθαλμικό κυστίδιο, που είναι ένας σχηματισμός κυπελλοειδής με διπλό τοίχωμα και από το οποίο θα διαπλασθεί ο αμφιβληστροειδής (Εικόνα 6). Πιο συγκεκριμένα,από το έξω πέταλο

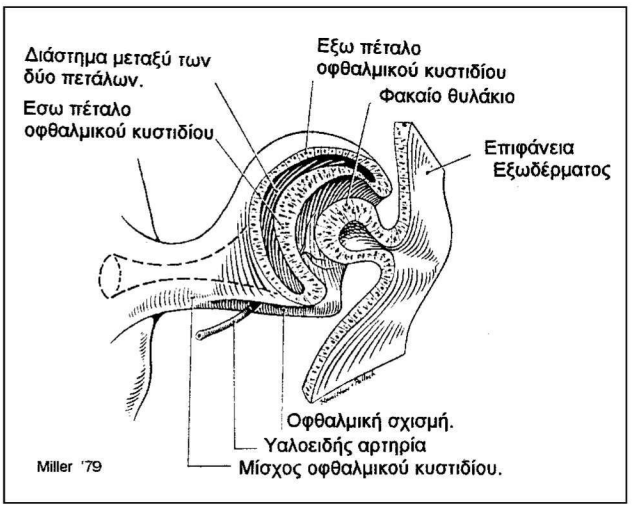


**Εικόνα 6.** Σχηματισμός του οφθαλμού. Αναδίπλωση της πρόσθιας στην οπίσθια μοίρα του δευτερογενούς οφθαλμικού κυστιδίου[6].
**Figure 6.** Development of the eye. The anterior margin of the vesicle enlarges and folds into the optic cup[6].

του δευτερογενούς οφθαλμικού κυστιδίου θα σχηματισθεί το μελάγχρουν επιθήλιο και από το έσω πέταλο ο νευροαμφιβληστροειδής. Ο χοριοειδής όπως και ο σκληρός χιτώνας προέρχονται απο το μεσέγχυμα που καλύπτει το δευτερογενές οφθαλμικό κυστίδιο[7,8,4,5,6].

Με αυτό τον τρόπο εξηγείται η χαλαρή συναρμογή μεταξύ μελάγχρου επιθηλίου και νευροαμφιβληστροειδούς, καθότι προέρχονται από τις δυο στιβάδες του δευτερογενούς οφθαλμικού κυστιδίου μεταξύ των οποίων υπήρχε αρχικά απόσταση.

Στο σκύλο η διαφοροποίηση των στιβάδων αυτών γίνεται στις πρώτες τρεις εβδομάδες μετά τη γέννηση. Η ιστολογική πάντως ωριμότητα του αμφιβληστροειδούς δεν αποκαθίσταται παρά την 6η έως 7η εβδομάδα μετά τη γέννηση, πράγμα που εξηγεί την ασαφή εικόνα που παρουσιάζει ο βυθός κατά την οφθαλμοσκόπηση μέχρι αυτή την ηλικία.

## Η ΜΟΡΦΟΛΟΓΙΑ ΤΟΥ ΦΥΣΙΟΛΟΓΙΚΟΥ ΒΥΘΟΥ ΣΤΟ ΣΚΥΛΟ ΚΑΙ ΤΗ ΓΑΤΑ

Κατά την επισκόπηση του βυθού στο σκύλο και τη γάτα αναγνωρίζονται τα ακόλουθα στοιχεία[9,10]:

-Το ταπήτιο, τριγωνική περιοχή με έντονη αντανάκλαση, που βρίσκεται στη ραχιαία μοίρα του βυθού. Είναι ορατό διότι στην έκταση του βυθού που του αντιστοιχεί, το υπερκείμενο μελάγχρουν επιθήλιο στερείται χρωστικής.

-Η χωρίς ταπήτιο σκοτεινού χρωματισμού περιοχή που καταλαμβάνει την κοιλιακή μοίρα του βυθού και τμήμα της ραχιαίας μοίρας του γύρω απο το ταπήτιο. Αντιστοιχεί στην περιοχή του βυθού όπου το μελάγχρουν επιθήλιο έχει χρωστική, εμποδίζοντας την επισκόπηση του χοριοειδούς.

-Η οπτική θηλή ή οπτικός δίσκος, σημείο όπου το οπτικό νεύρο εισέρχεται στό βολβό.

-Το βοθρίο της θηλής, η μικρή υπόκοιλη κεντρική μοίρα της θηλής.

-Τα αγγεία του βυθού.

Απο τα παραπάνω γίνεται σαφές ότι στο φυσιολογικό βυθό, η νευρική στιβάδα του αμφιβληστροειδή δεν είναι ορατή κατά τη βυθοσκόπηση, με εξαίρεση τα αγγεία που φέρονται εντός αυτής.Η παρατήρησή της γίνεται έμμεσα απο το ποσοστό του φωτός που απορροφά κατά τη διείσδυση και αντανάκλασή του στο ταπήτιο (Εικόνα 7).

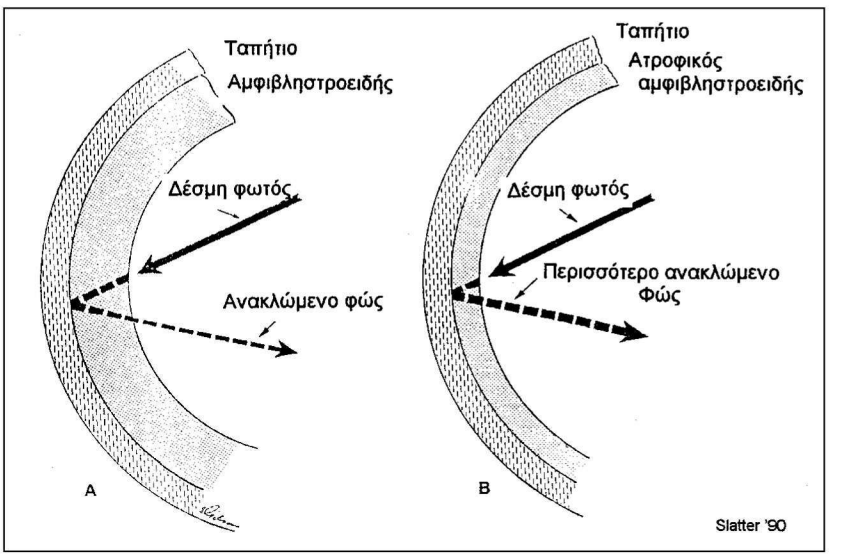


**Εκόνα 7.** Εκτίμηση της κατάστασης του αμφιβληστροειδούς απο το ποσοστό του φωτισμού που απορροφάται από αυτόν (Από: Slatter Fundamentals of veterinary ophthalmology second ed.WB Saunders Co1990).
**Figure 7.** Pathogenesis of increased tapetal reflectivity (From: Slatter Fundamentals of veterinary ophthalmology sec ed. WB Saunders Co 1990).

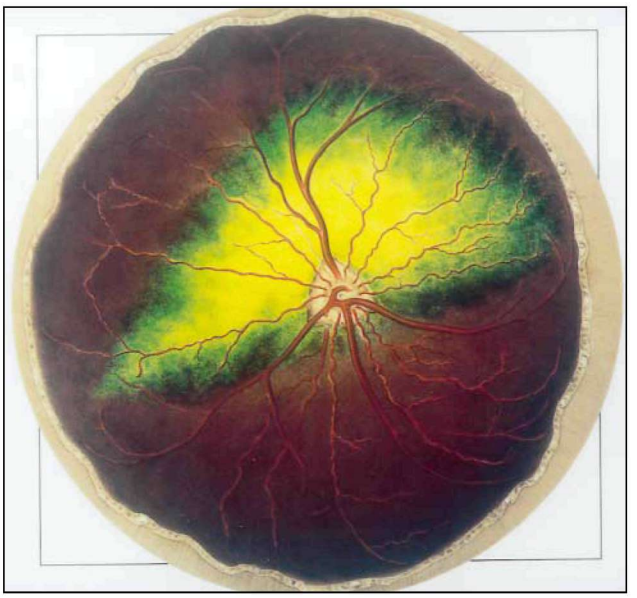

**Εικόνα 8.** Παράσταση ολόκληρου του βυθού του αριστερού οφθαλμού σκύλου[11]. Η αριστερή πλευρά της εικόνας αντιστοιχεί στην έσω και η δεξιά στην έξω μοίρα του βυθού. Η χωρίς ταπήτιο περιοχή περιβάλλει πλήρως την περιοχή του ταπήτιου που είναι τριγωνικό (με την οξύτερη γωνία προς τα έσω) και καταλαμβάνει τη ραχιαία μοίρα του βυθού. Η όψη του ταπητίου γίνεται κοκκώδης προς την περιφέρειά του όπου με ασαφές όριο διαχωρίζεται από τη χωρίς ταπήτιο περιοχή.Η οπτική θηλή βρίσκεται πλήρως μέσα στο ταπήτιο στο κατώτερό του σημείο και είναι τριγωνικού σχήματος λόγω της μυέλωσης των νευρικών ινών.Υπάρχουν τέσσερις κύριες φλέβες εκ των οποίων οι τρείς συγκλίνουν σε δακτύλιο επί της θηλής και πολλά αρτηρίδια.Στο κέντρο του φλεβώδους δακτυλίου διακρίνεται το βοθρίο της θηλής. Τόσο οι φλέβες όσο και οι αρτηρίες συγκλίνουν μεταξύ τους στην περιφέρεια του βυθού.

**Figure 8.** Artistic representation of the entire Fundus oculi of a dog's left eye[11]. The medial side is to the left, and the lateral region is to the right. The nontapetum completely surrounds the tapetum. The tapetum is triangular and located in the dorsal half of the fundus. The most acute angle of the tapetum is located nasally. Peripherally the tapetum has a granular appearance The border between the tapetum and the nontapetal area is vague. The optic papilla is located in the tapetum close to its lower limit. The optic papilla is triangular due to extension of myelination anterior to the lamina cibrosa. Four primary veins and numerous arterioles are present. Three veins anastomose on the disk to form a venous circle. The optic pit is located in the center of the venous circle. The veins and the arterioles approach each other in the periphery of the fundus.

## Η ΜΟΡΦΟΛΟΓΙΑ ΤΟΥ ΦΥΣΙΟΛΟΓΙΚΟΥ ΒΥΘΟΥ ΣΤΟ ΣΚΥΛΟ (Εικόνα 8)

-Το ταπήτιο στο σκύλο έχει σχήμα τριγωνικό και καταλαμβάνει τη ραχιαία μοίρα του βυθού. Η οξύτερη γωνία αντιστοιχεί στην εσωτερική πλευρά του βυθού (Εικόνα 8). Το χρώμα του ποικίλλει ανάλογα με το χρωματισμό του

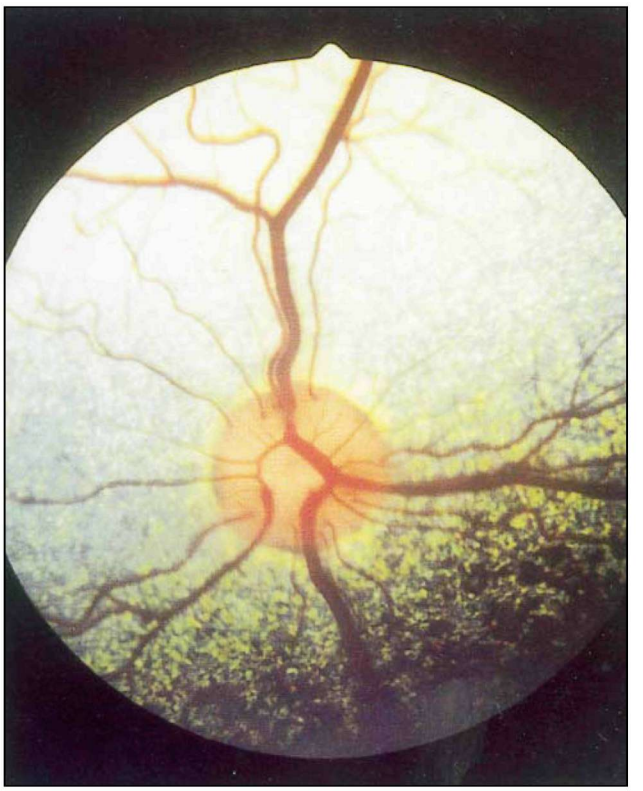

**Εικόνα 9.** Βυθός οφθαλμού σκύλου φυλής Borzoi δυο ετών[11]. Ταπήτιο χρώματος γαλάζιου, οπτική θηλή μέσα στο ταπήτιο,στρογγυλού σχήματος (απουσία μυέλωσης). Τρεις κύριες φλέβες που συγκλίνουν σε φλεβώδη δακτύλιο επί της θηλής. Το βοθρίο της θηλής μόλις διακρίνεται.

**Figure 9.** Fundus oculi of a two years old Borzoi[11]. Sky-blue tapetum. The circular optic disk (due to lack of exsessive myelination) is located within the tapetum. Four primary veins anastomose on the disk to form a venous circle. The optic pit can be hardly seen in the center of the disk.

τριχώματος και της ίριδος. Μπορεί να είναι κίτρινο,πορτοκαλί,πράσινο ή μπλέ καθώς και συνδυασμοί αυτών των χρωμάτων (Εικόνα 9),. Το ταπήτιο μπορεί να έχει ομοιογενή ή όχι μορφή. Πολλές φορές παρουσιάζει κοκκώδη μορφή που συνήθως αυξάνεται με την ηλικία του ζώου και με την απόσταση από την οπτική θηλή. Συνήθως επίσης το όριο του ταπητίου με τη χωρίς ταπήτιο περιοχή είναι ακανόνιστο (Εικόνα 9). Είναι καθ' όλα φυσιολογικό να υπάρχουν νησίδες του χοριοειδούς με χρωστική μέσα στην περιοχή του ταπητίου (Εικόνα 10), καθώς και το αντίστροφο, νησίδες ταπητίου μέσα στα όρια της χωρίς ταπήτιο περιοχής (Εικόνα 11). Σε μερικές, μικρόσωμες κυρίως, φυλές (dachshund,schnauzer,chihuahua) το ταπήτιο μπορεί να είναι υποπλαστικό ή να απουσιάζει τελείως (Εικόνα 12) Στα αλφικά ζώα (όπου το μελάγχρουν επιθήλιο και ο χοριοειδής χιτώνας στερούνται χρωστικής) όταν απουσιάζει και το ταπήτιο, ο βυθός έχει μία έντονα ερυθρή ό-

**Εικόνα 10.** Βυθός οφθαλμού σκύλου φυλής Caniche χρώματος μαύρου[17]. Ταπήτιο πορτοκαλόχρωμο. Νησίδες του χοριοειδούς με χρωστική μέσα στο ταπήτιο.
**Figure 10.** Fundus oculi of a black poodle [17]. The tapetum is orange. Islands of pigmented epithelium in the tapetal area.

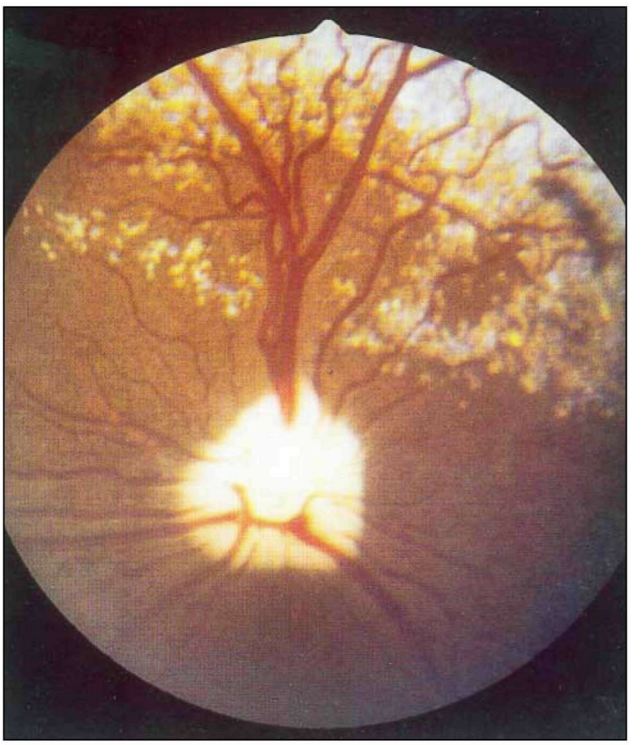

**Εικόνα 12.** Βυθός οφθαλμού σκύλου φυλής Schnauzer έξι ετών[11]. Υποπλαστικό ταπήτιο χρώματος γαλάζιου. Η οπτική θηλή βρίσκεται ολόκληρη μέσα στην περιοχή χωρίς ταπήτιο, και έχει σχήμα τριγωνικό και χρώμα λευκό (μυέλωση των νευρικών ινών).
**Figure 12.** Fundus oculi of a six years old Schnauzer [11]. Sky-blue hypoplastic tapetum. The triangular, white optic disk (due to excessive myelination) is completely within the nontapetal area.

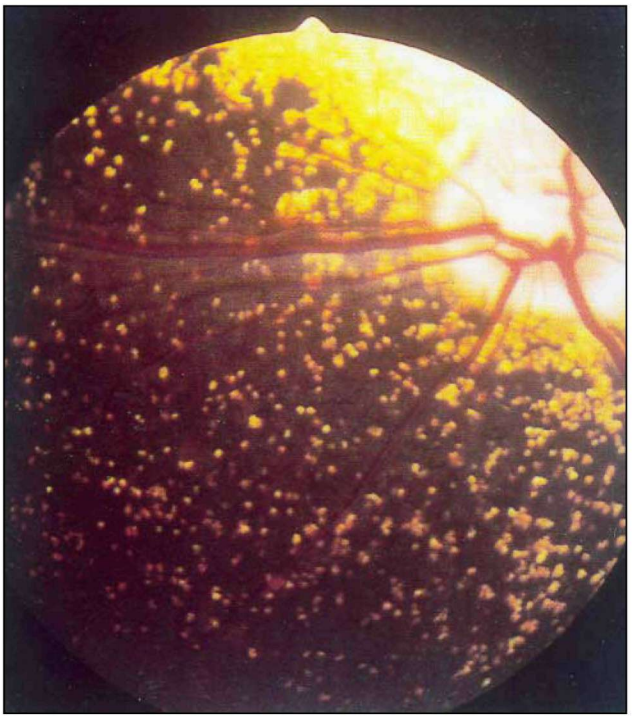

**Εικόνα 11.** Βυθός οφθαλμού σκύλου φυλής Golden retriever ενός έτους[11]. Κιτρινόχρωμο ταπήτιο. Νησίδες ταπητίου μέσα στη χωρίς ταπήτιο περιοχή. Εικόνα διπλής φλέβας (ανοιχτόχρωμη γραμμή που χωρίζει στα δυο τις φλέβες επιμήκως) εξαιτίας αντανάκλασης του φωτός.
**Figure 11.** Fundus oculi of a one year old Golden retriever [11]. Yellowish tapetum, islands of tapetal cells in the nontapetal area. A light streak can be seen at the center of the vein, due to a normal reflection from the surface of the vessel.

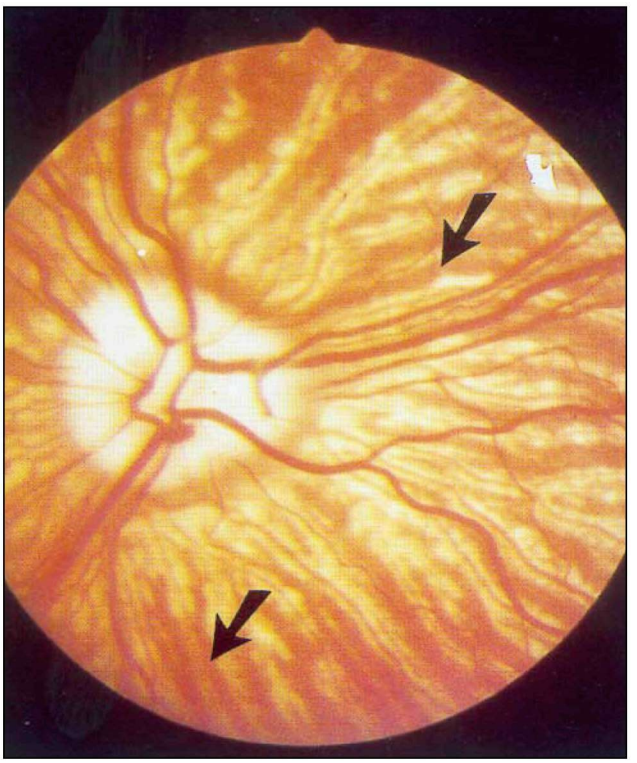

**Εικόνα 13.** Βυθός οφθαλμού σκύλου φυλής Siberian husky εννέα μηνών[11]. Απουσία χρωστικής από το μελάγχρουν επιθήλιο και το χοριοειδή χ. (αλφισμός). Απουσία ταπητίου. Τα αγγεία του χοριοειδούς (μαύρα βέλη) και ο σκληρός χ. (λευκό βέλος) φαίνονται καθαρά.
**Figure 13.** Fundus oculi of a nine months old Siberian husky[11]. Lack of tapetum. Lack of pigment from the pigment epithelium and from the choroid (albinoid fundus). The choroidal vessels (black arrows) and the sclera (white arrows) can be clearly seen.

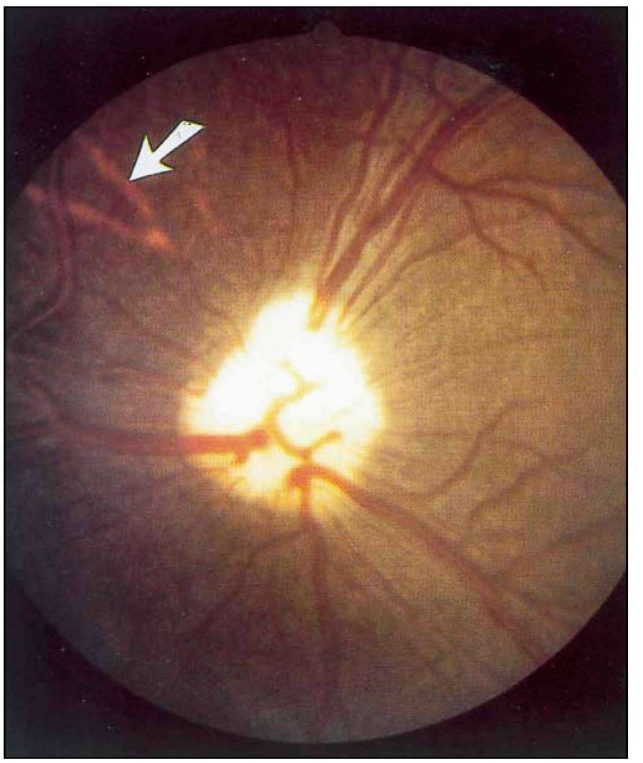

**Εικόνα 14.** Βυθός οφθαλμού σκύλου φυλής Chihuahua δέκα μηνών[11]. Απουσία του ταπητίου. Σκοτεινή όψη του βυθού εξαιτίας εναπόθεσης χρωστικής στο χοριοειδή χ. εκτός από ένα σημείο του όπου (επειδή δεν καλύπτονται από χρωστική) τα αγγεία του χοριοειδούς είναι ορατά (λευκό βέλος).
**Figure 14.** Fundus oculi of a ten months old Chihuahua[11]. Lack of tapetum. Dark appearance of Fundus due to choroidal pigmentation. In one area the pigment is decreased and a choroidal vessel can be seen.

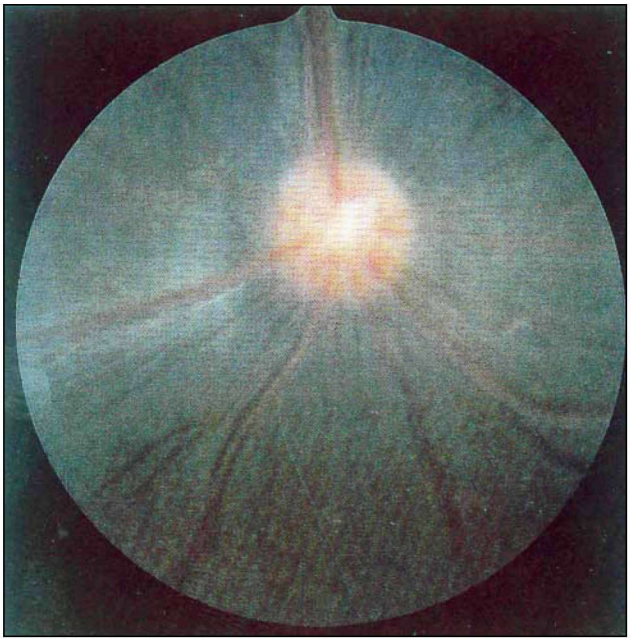

**Εικόνα 15.** Βυθός οφθαλμού σκύλου φυλής γερμ.ποιμενικής τεσσάρων εβδομάδων[17]. Ασαφής σκοτεινού χρώματος βυθός.
**Figure 15.** Fundus oculi of a four weeks old German shepherd[17]. Dark and indistinct appearance of fundus.

ψη εξαιτίας της έντονης αιμάτωσης του χοριοειδούς που είναι ορατή (Εικόνα 13,19).Η εικόνα αυτή του βυθού (σχετικά συχνή στα huskies,τα δαλματικά και τα αγγλικά ποιμενικά) δεν πρέπει να συγχέεται με την αιμορραγία. Σε μερικά επίσης ζώα όπου το ταπήτιο απουσιάζει, η φυσιολογική εναπόθεση χρωστικής στο χοριοειδή χ. δίνει σκοτεινή όψη σε ολόκληρο το βυθό[1,2,9,10,11,12] (Εικόνα 14).

Στα νεαρά ζώα δέν υπάρχει ταπήτιο. Ο βυθός έχει έναν ασαφή γκρίζο-βαθύ μπλέ χρωματισμό (Εικόνα 15). Προοδευτικά η φυσιολογική όψη του βυθού αποκαθίσταται στην ηλικία των 4-4,5 μηνών[11,17] (Εικόνα 16,17).

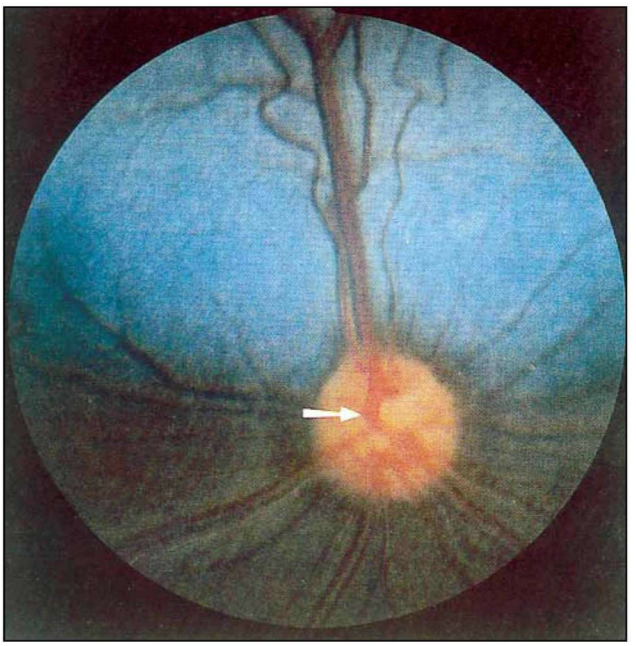

**Εικόνα 16.** Ο βυθός του ζώου της εικ. 15 δύο εβδομάδες αργότερα[17].Αρχική διαφοροποίηση του ταπητίου από την περιοχή χωρίς ταπήτιο.Αρχικός σχηματισμός του φλεβώδους δακτυλίου.
**Figure 16.** The same fundus of the fig. 15, two weeks later[17]. Development of the tapetum and venous circle.

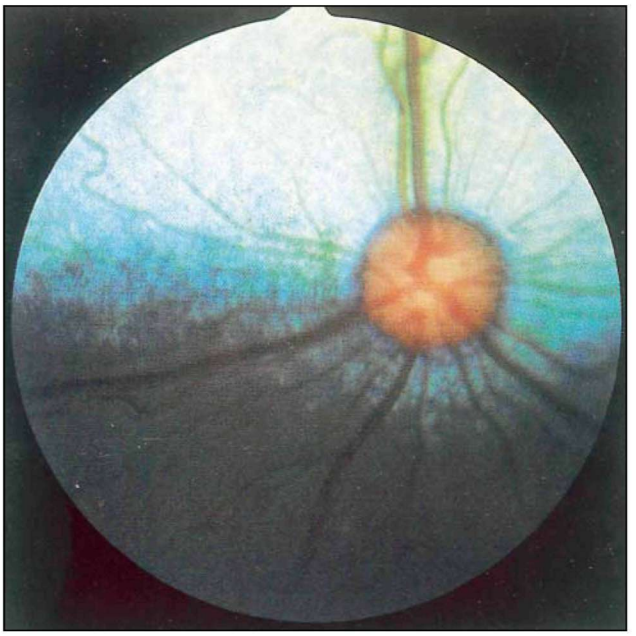

**Εικόνα 17.** 0 βυθός του ζώου της εικ. 15 στην ηλικία των δέκα εβδομάδων[17]. Το ταπήτιο διαχωρίζεται καθαρά από την περιοχή χωρίς ταπήτιο,αλλά δεν έχει ακόμα τον τελικό του χρωματισμό (σε αυτό το ζώο, κίτρινος).Ο φλεβώδης δακτύλιος διακρίνεται ακόμα ασαφώς.
**Figure 17.** The same fundus of the fig 15 at the age of ten weeks[17]. The tapetum is clearly visible but has not been reached its mature color yet. The venous circle has an indistinct appearance.

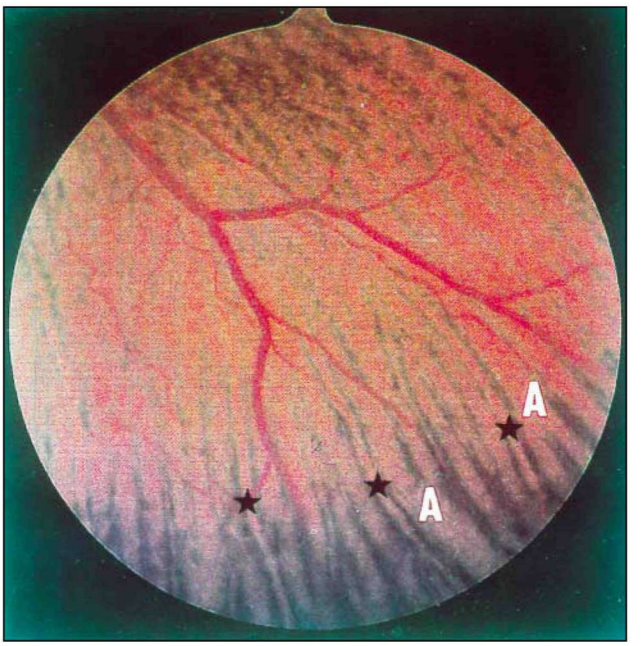


**Εικόνα 18.** Βυθός οφθαλμού σκύλου φυλής γερμ.ποιμενικής δυο ετών[17].Τιγροειδής όψη της χωρίς ταπήτιο περιοχής. Η απουσία χρωστικής στο μελάγχρουν επιθήλιο αποκαλύπτει στον εξεταστή το διάμεσο ιστό του χοριοειδούς (Α) και τα αγγεία του χοριοειδούς(*) που έχουν το ίδιο ρόζ-ερυθρό χρώμα με το διάμεσο ιστό αλλά είναι λεπτότερα από αυτόν και περιβάλλονται με χρωστική.
**Figure 18.** Fundus oculi of a two years old German shepherd[17]. Tigroid appearance of nontapetal area. The interstitial tissue of choroids (A) and its vessels (*) can be seen due the lack of pigment from the pigment epithelium. The vessels are thinner and surrounded from pigment.

-Η χωρίς ταπήτιο περιοχή οφείλει το σκοτεινό γκρι ή καφέ χρωματισμό της στη χρωστική τόσο του μελάγχρου επιθηλίου όσο και του χοριοειδούς (Εικόνα 19). Υπάρχουν ζώα στα οποία η χρωστική αυτή είναι μειωμένη, με αποτέλεσμα να γίνονται ορατά τα αγγεία του χοριοειδούς και άλλοτε ο βυθός να αποκτά χαρακτηριστική τιγροειδή όψη (Εικόνα 18,26). Στα αλφικά άτομα (huskies, αγγλικός ποιμενικός, δαλματίας κ.α.) η παντελής έλλειψη χρωστικής απο το μελάγχρουν επιθήλιο και το χοριοειδή επιτρέπει την απευθείας επισκόπηση των αγγείων του χοριοειδούς όπως επίσης και αυτού του ίδιου του σκληρού χιτώνα[1,2,9,10,11,12] (Εικόνα 13).

-Η οπτική θηλή, σημείο όπου οι νευρικές ίνες των γαγγλιακών κυττάρων του νευροαμφιβληστροειδούς συγκλίνουν για να σχηματίσουν το οπτικό νεύρο, βρίσκεται ελαφρά κάτω και μέσα απο το κέντρο του βυθού.Μπορεί να εντοπίζεται είτε μέσα στα όρια του ταπητίου, οπότε και μπορεί να περιβάλλεται από μελαγχρωστικό δακτύλιο (Εικόνα 20, 23), είτε μέσα στα όρια της χωρίς ταπήτιο περιο-

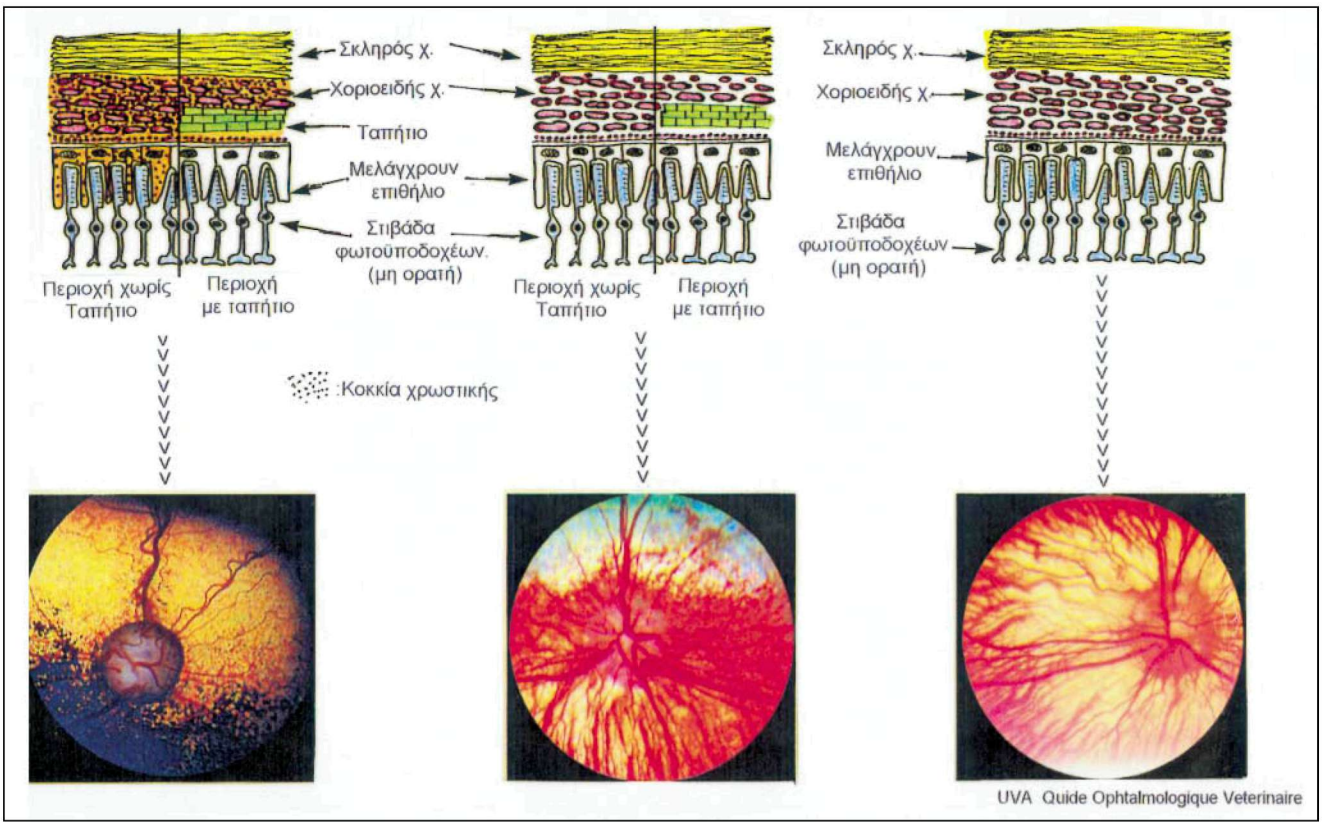


**Εικόνα 19.** Σχηματική απεικόνιση της εναπόθεσης ή όχι χρωστικής στο μελάγχρουν επιθήλιο και το χοριοειδή καθώς και της ύπαρξης ή όχι ταπητίου και αντίστοιχα η όψη του βυθού σε κάθε περίπτωση (Από: Guide Ophtalmologique Veterinaire UVA).
**Figure 19.** Schematic representation of the pigment and tapetum influence in the fundus appearance (from: Guide Ophthalmologique Veterinaire UVA).

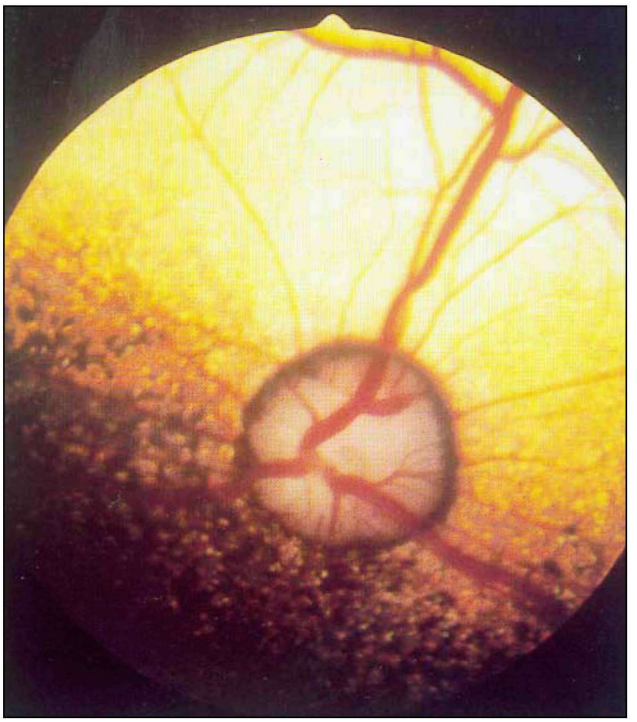

**Εικόνα 20.** Βυθός οφθαλμού σκύλου φυλής Cocker δυο ετών[11]. Η θηλή εντοπίζεται μέσα στο ταπήτιο.Είναι στρογγυλή (απουσία μυέλωσης των νευρικών ινών) και περιβάλλεται από δακτύλιο χρωστικής λόγω τοπικής απουσίας ταπητίου με αποτέλεσμα να είναι ορατή η χρωστική του χοριοειδούς. Τρεις κύριες φλέβες σχηματίζουν το φλεβώδη δακτύλιο.
**Figure 20.** Fundus oculi of a two years old Cocker spaniel[11]. The optic disk is located within the tapetum and it is round due to lack of excessive myelination. A complete ring of pigmentation surrounds the disk due to local tapetal hypoplasia Three primary retinal veins join within the disk to form an incomplete circle.

χής (Εικόνα 12) είτε, τέλος, στο όριο μεταξύ των δυο περιοχών. Η διάμετρος είναι 1.5 mm περίπου και συνήθως υπεγείρεται ελαφρά, αν και σε μερικές φυλές (poodle, cocker sp., colley) μπορεί να είναι ελαφρά υπόκοιλη. Το χρώμα της οπτικής θηλής ποικίλλει από λευκό έως ροζ και το σχήμα της από στρογγυλό έως τριγωνικό ή ακανόνιστο. Τόσο το χρώμα όσο και το σχήμα εξαρτώνται από το βαθμό μυέλωσης των νευρικών ινών μπροστά από το ηθμοειδές πέταλο. Όσο πιο έντονος είναι ο βαθμός μυέλωσης τόσο πιο λευκό το χρώμα και ακανόνιστο το σχήμα της θη-

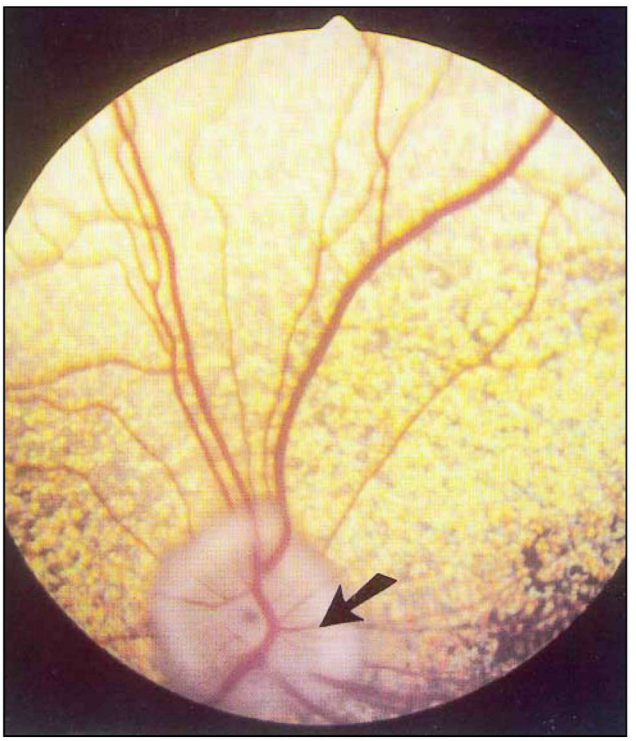

**Εικόνα 21.** Βυθός οφθαλμού σκύλου φυλής Golden retriever πέντε ετών[11].Θηλή ακανόνιστου στρογγυλού σχήματος λόγω μυέλωσης των νευρικών ινών.Το βέλος δείχνει το όριο μεταξύ του οπτικού νεύρου (χρώματος ροζ) και της μυελίνης (λευκός δακτύλιος που περιβάλλει το νεύρο). Στο κέντρο το βοθρίο της θηλής. Χαρακτηριστικές της φυλής οι νησίδες χρωστικής μέσα στο ταπήτιο.

**Figure 21.** Fundus oculi of a five years old Golden retriever[11]. The optic disk has an irregular round form due to excessive myelination. The indistinct border between optic nerve and myelin can be seen (black arrow). The optic pit can be seen clearly. The tapetum has a dull appearance, common in Golden retriever.

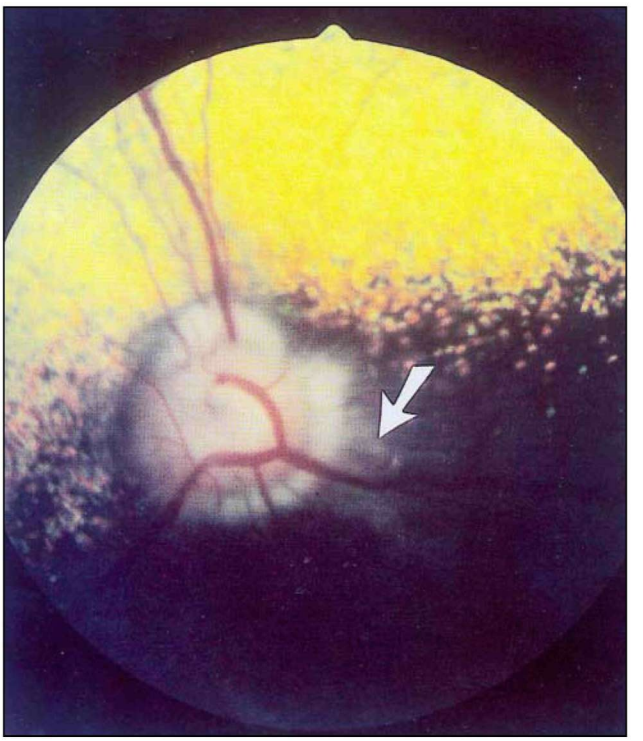

**Εικόνα 22.** Βυθός οφθαλμού σκύλου φυλής Caniche εννέα ετών[11]. Θηλή ασαφούς σχήματος (μυέλωση των νευρικών ινών)μέσα στην περιοχή χωρίς ταπήτιο. Στην περιοχή του βέλους η μυελίνη επεκτείνεται μέσα στη χωρίς ταπήτιο περιοχή. Η εικόνα αυτή δεν πρέπει να συγχέεται με οίδημα.

**Figure 22.** Fundus of a nine years old Poodle[11]. The border of optic disk is indistinct due to excessive myelination. Myelin can be seen radiating from the optic disk in the nontapetal area (white arrow).

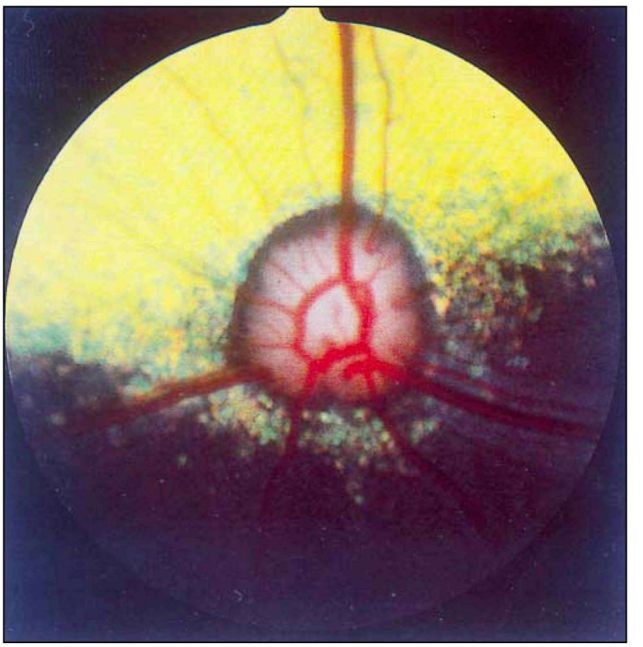

**Εικόνα 23.** Βυθός οφθαλμού σκύλου φυλής Spitz τριών ετών[17]. Θηλή που περιβάλλεται από μελαχρωστικό δακτύλιο τοποθετημένη στο κάτω όριο του ταπητίου. Πλήρης φλεβώδης δακτύλιος.

**Figure 23.** Fundus oculi of a three years old Spitz[17]. The optic disk is located close to inferior limit of the tapetum. A complete ring of pigmentation surrounds the disk. There is a complete venous ring within the optic disk.

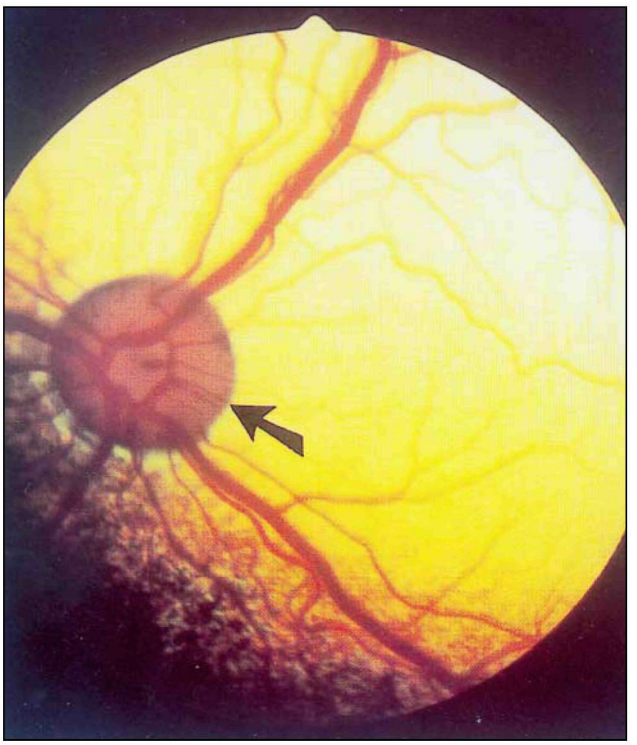

**Εικόνα 24.** Βυθός οφθαλμού σκύλου φυλής Irish setter τεσσάρων μηνών[11].Τέσσερις κύριες φλέβες σχηματίζουν πλήρη φλεβώδη δακτύλιο. Η θηλή περιβάλλεται από δακτύλιο υπεραντανάκλασης (κώνος). Η περιοχή αυτή δεν πρέπει να συγχέεται με ατροφία του αμφιβληστροειδούς.
**Figure 24.** Fundus oculi of a four months old Irish setter[11]. Four primary veins form a complete venous circle. There is a ring of hyperreflectivity around the disk called conus. This must not be confused with retinal atrophy.

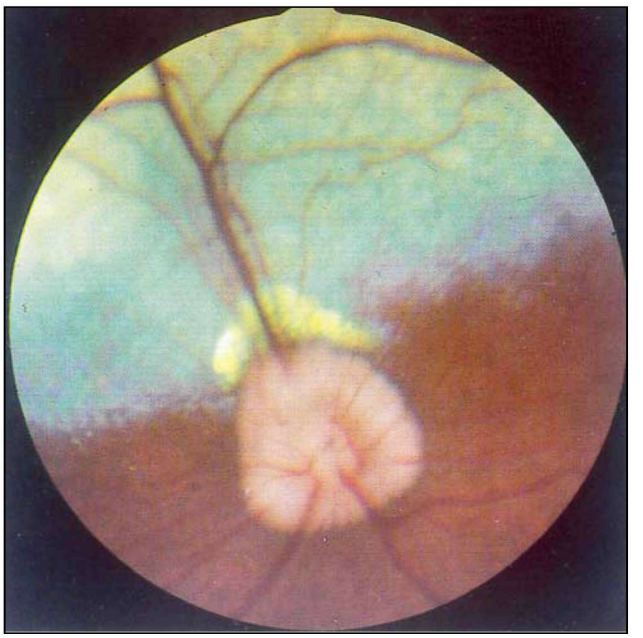

**Εικόνα 25.** Βυθός οφθαλμού σκύλου φυλής Labrador τριών ετών[17]. Τοπική εστία υπεραντανάκλασης ραχιαία της θηλής μέσα στο ταπήτιο (κώνος). Η περιοχή αυτή δεν πρέπει να συγχέεται με ατροφία του αμφιβληστροειδούς.
**Figure 25.** Fundus oculi of a three years old Labrador[17]. There is a focal area of hyperreflectivity (conus) dorsal to the optic disk within the tapetum. This must not be confused with retinal atrophy.

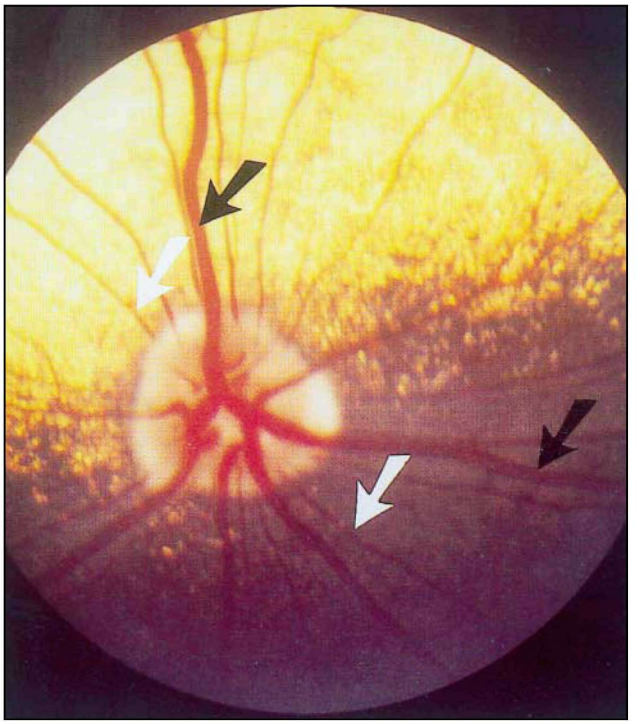

**Εικόνα 26.** Βυθός οφθαλμού σκύλου φυλής English setter έξι ετών[11]. Θηλή στο όριο του ταπητίου. Μυέλωση νευρικών ινών. Τέσσερις κύριες φλέβες που σχηματίζουν φλεβώδη δακτύλιο. Δυο δευτερεύουσες φλέβες που εκφύονται από τις κύριες.Η μια από τις δευτερεύουσες συμμετέχει στο σχηματισμό του φλεβώδους δακτυλίου. Εικόνα διπλής φλέβας (μαύρα βέλη). Αρτηρίδια που εξορμούν από την περιφέρεια της θηλής.
**Figure 26.** Fundus oculi of a six years old English setter [(11)]. The optic disk is located on the junction of the tapetum and nigrum. There is an excessive myelination. Four primary veins form an incomplete venous ring. Secondary veins branching from the primary veins. One of them play a part in the venous ring. A light streak can be seen (black arrows). Several arterioles originate from the periphery of the optic disk

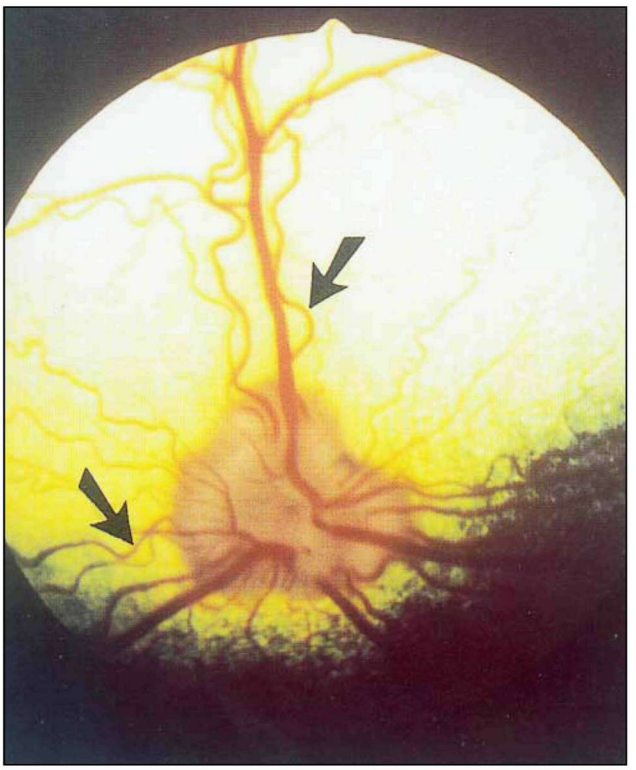

**Εικόνα 27.** Βυθός οφθαλμού σκύλου φυλής Airedale ενός έτους[11]. Πολυάριθμα και ελικοειδή αρτηρίδια (βέλη). Ευμεγέθης ασαφούς σχήματος (περίπου τριγωνική) θηλή λόγω μυέλωσης των νευρικών ινών.

**Figure 27.** Fundus oculi of a one year old Airedale[11]. The arterioles are numerous and have an increased tortuosity. The optic disk have an almost triangular form due to an excessive myelination.

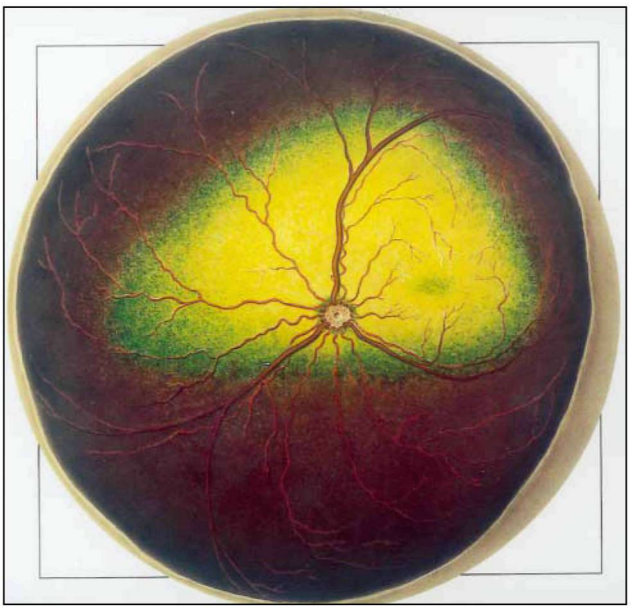

**Εικόνα 28.** Παράσταση του βυθού του αριστερού οφθαλμού γάτας[11]. Η αριστερή πλευρά της εικόνας αντιστοιχεί στην έσω και η δεξιά στην έξω (πλάγια) μοίρα του βυθού. Η χωρίς ταπήτιο περιοχή περιβάλλει πλήρως το ταπήτιο το οποίο είναι τριγωνικό αλλά με λιγότερο οξείες γωνίες απ'ό,τι στο σκύλο, και περισσότερο κοκκώδες. Το ταπήτιο καταλαμβάνει τη ραχιαία μοίρα του βυθού. Η ελαφρά πράσινη και χωρίς αγγεία περιοχή πάνω και πλάγια απο τη θηλή αντιστοιχεί στην κεντρική άλω. Από την περιφέρεια της θηλής εξορμούν τρεις κύριες φλέβες και πολυάριθμα αρτηρίδια. Τα αγγεία συγκλίνουν μεταξύ τους στην περιφέρεια του βυθού. Η θηλή είναι στρογγυλή, μικρότερη από του σκύλου, εντοπίζεται μέσα στο ταπήτιο και παρουσιάζει διάτρητη όψη.

**Figure 28.** Artistic representation of the entire fundus oculi of a cat's left eye[11]. The median side is to the left and the lateral region is to the right. The nontapetum completely surrounds the tapetum which is triangular with the angles rounder than in the dog and more granular. The tapetum is located in the dorsal half of the fundus. The green area in the tapetum superior and temporal to the disk represents the area centralis. Three primary veins and numerous arterioles originate from the periphery of the optic disk. The vessels approach each other in the periphery of the fundus. The optic disk is circular and smaller than in the dog. It is located within the tapetum and have a sieve -like appearance.

λής (Εικόνα 12, 21, 27). Σε μερικές περιπτώσεις η μυελίνη είναι τόσο έντονη και το σχήμα της θηλής τόσο μεγάλο και ακανόνιστο που μπορεί να συγχυσθεί με οίδημα (Εικόνα 22). Στο κέντρο της θηλής διακρίνεται το βοθρίο της θηλής, που είναι μικρός στρογγυλός και κοίλος σχηματισμός (εμβρυϊκό υπόλειμμα του υαλοειδούς σωλήνα) (Εικόνα 8, 9, 21). Στη θηλή συνενώνονται οι φλέβες του αμφιβληστροειδούς σχηματίζοντας το φλεβώδη δακτύλιο που μπορεί να είναι πλήρης ή όχι (Εικόνα 8, 9, 23, 24). Σε μικρή ή μεγάλη έκταση γύρω απο τη θηλή μπορεί να υπάρχει μια περιοχή έντονης αντανάκλασης που ονομάζεται κώνος, παρουσιάζεται συνήθως σε ηλικιωμένα άτομα ή σε νεαρά άτομα συγκεκριμένων φυλών (π.χ. Labrador) και δεν πρέπει να συγχέεται με ατροφία του αμφιβληστροειδούς[1,2,9,10,11,12] (Εικόνα 24,25).

-Στο σκύλο παρατηρούνται 3-4 κεντρικές φλέβες στο βυθό (ραχιαία, κοιλιακή, έσω και έξω πλάγια κοιλιακή). Οι φλέβες αυτές συνενώνονται στην οπτική θηλή και σχηματίζουν το φλεβώδη δακτύλιο που μπορεί να είναι πλήρης ή ατελής (Εικόνα 8,9,23,24). Μεγάλοι κλάδοι αυτών των φλεβών μπορούν να συμμετέχουν στο σχηματισμό του δακτυλίου (Εικόνα 26). Μια εικόνα "διπλής φλέβας" που παρατηρείται κυρίως στη χωρίς ταπήτιο περιοχή του βυθού οφείλεται σε αντανάκλαση του φωτός στο κεντρικό σημείο των φλεβών και είναι φυσιολογική (Εικόνα 26,11). Αντιθέτως, η εικόνα αυτή απουσιάζει σε πολλές παθολογικές καταστάσεις του νευροαμφιβληστροειδούς. Τα αρτηρίδια του βυθού ειναι περίπου 20 τον αριθμό, εκκινούν απο το εξωτερικό όριο της θηλής και είναι πολύ λεπτότερα και περισσότερο ελικοειδή από τις φλέβες (Εικόνα 26).

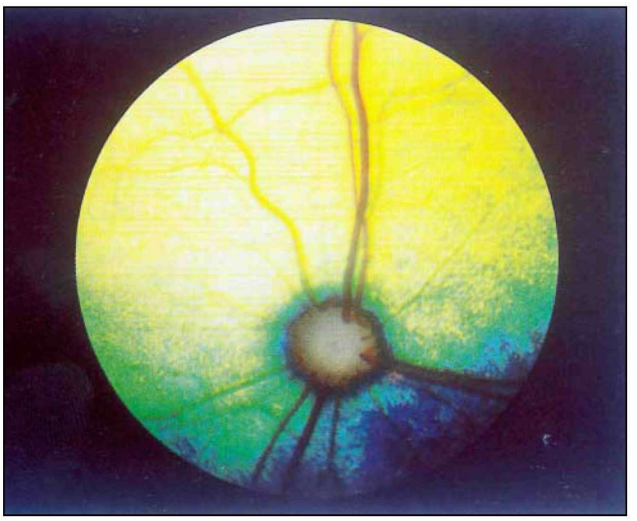

**Εικόνα 29.** Βυθός οφθαλμού γάτας κοινής φυλής δυο ετών[15]. Ταπήτιο κιτρινοπράσινου χρώματος με κοκκώδη όψη και έντονη αντανάκλαση. Θηλή μικρή, συμπαγής και με όψη διάτρητη. Στο κέντρο της μόλις διακρίνεται το βοθρίο της θηλής. Δεν υπάρχει φλεβώδης δακτύλιος.
**Figure 29.** Fundus oculi of a two years old DSH[15]. Yellow to green, granular and highly reflective tapetum. The optic disk is small, circular, with a well-defined edge and sieve-like appearance. The optic pit can be hardly seen. There is no venous ring.

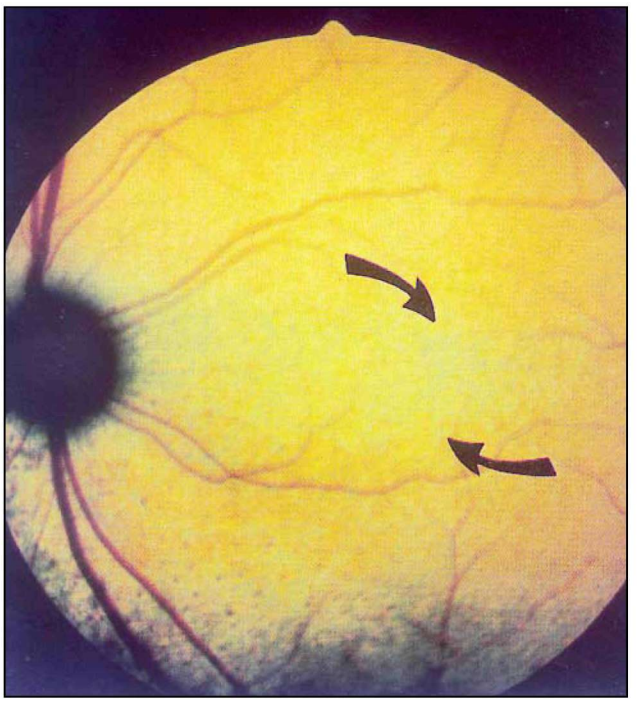

**Εικόνα 30.** Βυθός οφθαλμού γάτας κοινής φυλής δυο ετών[11]. Η κεντρική άλως: Ελαφρά πράσινου χρώματος περιοχή χωρίς αγγεία που βρίσκεται μέσα στο ταπήτιο πλάγια της οπτικής θηλής (βέλη).
**Figure 30.** Fundus oculi of a two years DSH[11]. The area centralis: A greenish area located temporal to the disk within the tapetum. This area is comparatively void of vessels.

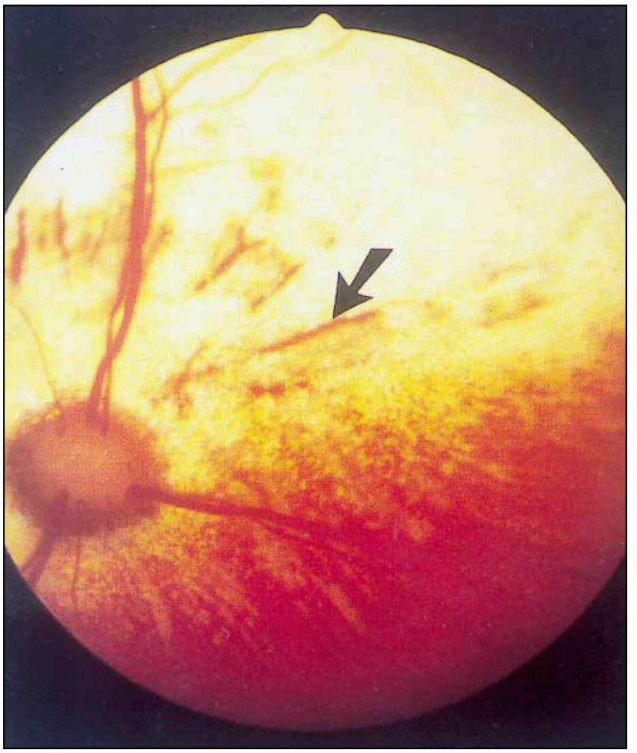

**Εικόνα 31.** Βυθός οφθαλμού γάτας φυλής Siam οκτώ ετών[11]. Κατά τόπους υποπλασία του ταπητίου. Στα σημεία της υποπλασίας τα αγγεία του χοριοειδούς είναι ορατά (βέλος).
**Figure 31.**Fundus oculi of an eight years old Siamese[11]. Focal tapetal hypoplasia resulting the visualization of choroidal vessels (black arrow)

Σε μερικές μάλιστα φυλές (πχ Airedale) τα αρτηρίδια του βυθού μπορεί να είναι εξαιρετικά ελικοειδή (Εικόνα 27). Σε περιπτώσεις που η επισκόπηση των αγγείων του χοριοειδούς είναι δυνατή (πχ στα αλφικά ζώα), αυτά διαφοροποιούνται από τα αγγεία του αμφιβληστροειδούς, διότι είναι πολλαπλάσια, διατάσσονται ακτινοειδώς της θηλής, έχουν μεγάλη πυκνότητα και λιγότερο έντονο χρωματισμό[1,2,9,10,11,12] (Εικόνα 13).

Ο χαρακτηριστικός σχηματισμός του βυθού του ανθρώπου, η ωχρά κηλίδα,περιοχή με εξαιρετικά μεγάλη συγκέντρωση κωνίων, δεν υπάρχει στο σκύλο όπως και σε κανένα άλλο οικόσιτο ζώο[1].

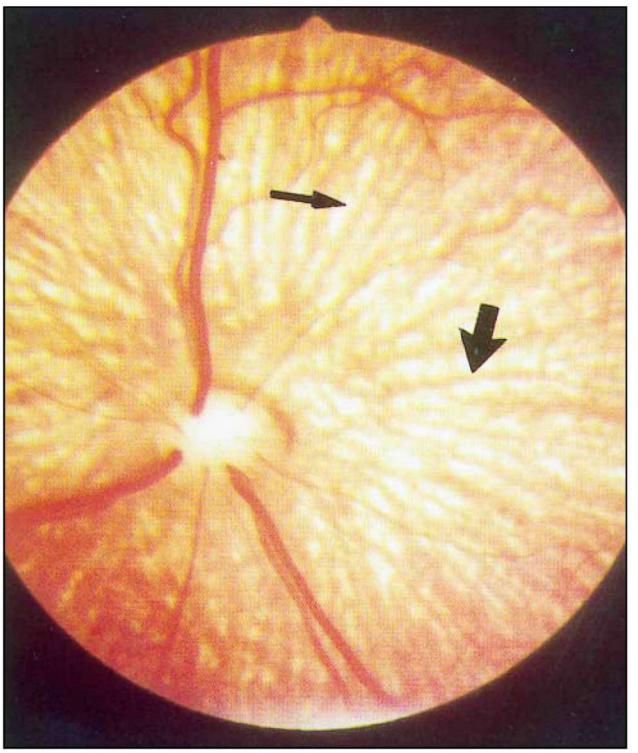

**Εικόνα 32.** Βυθός οφθαλμού γάτας φυλής Manx λευκού χρώματος ενός έτους[11]. Απλασία ταπητίου. Απουσία χρωστικής απο το μελάγχρουν επιθήλιο και το χοριοειδή (αλφισμός). Τα αγγεία του χοριοειδούς (παχύ βέλος) και ο σκληρός χιτώνας (λεπτό βέλος) ειναι απευθείας ορατά.
**Figure 32.** Fundus oculi of a one year old Manx [11]. Tapetal aplasia. Lack of pigment from pigment epithelium and choroid (albinoid). The choroidal vessels (wide arrow) and sclera (narrow arrow) are clearly seen.

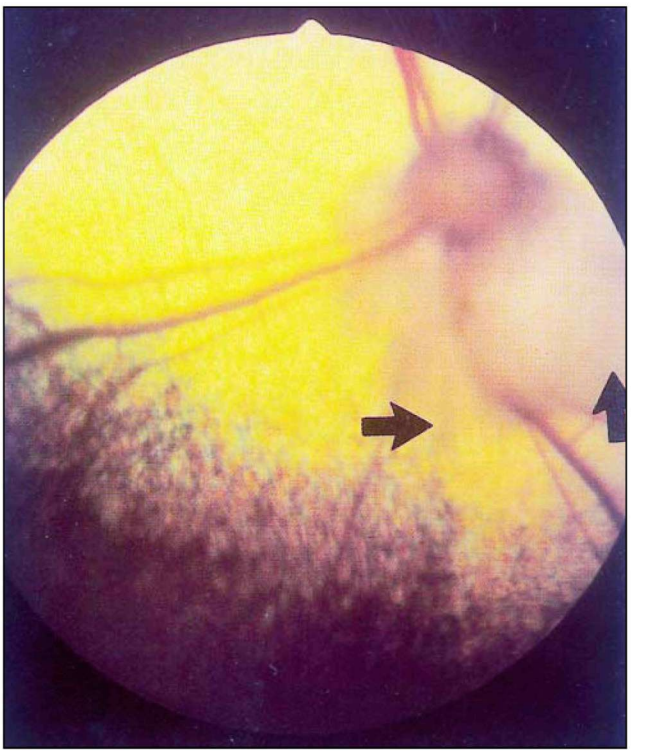

**Εικόνα 33.** Βυθός οφθαλμού γάτας κοινής φυλής έντεκα ετών[11]. Μυέλωση των νευρικών ινών μπροστά από το ηθμοειδές πέταλο. Η μυελίνη που βρίσκεται μέσα στη στιβάδα των νευρικών ινών μπορεί να καλύπτει τα αγγεία του αμφιβληστροειδούς (βέλη) και δεν πρέπει να συγχέεται με οίδημα.
**Figure 33.** Fundus oculi of an eleven years old DSH[11]. Excessive myelin anterior to the cribiform plate. The excessive myelin is located in the nerve fiber layer covering some retinal vessels. This must no be confused with papilledema.

## Η ΜΟΡΦΟΛΟΓΙΑ ΤΟΥ ΦΥΣΙΟΛΟΓΙΚΟΥ ΒΥΘΟΥ ΣΤΗ ΓΑΤΑ (Εικόνα 28)

Υπάρχουν αρκετές μορφολογικές διαφορές μεταξύ του βυθού του οφθαλμού του σκύλου και της γάτας (Εικόνα 28). Γενικά όμως ο φυσιολογικός βυθός στη γάτα παρουσιάζει μεγαλύτερη ομοιομορφία μεταξύ τών ατόμων της φυλής αυτής από ό,τι ο βυθός του σκύλου[11].

-Το ταπήτιο καταλαμβάνει μεγαλύτερη έκταση από ό,τι στο βυθό του σκύλου. Εχει σχήμα περίπου τριγωνικό με στρογγυλές γωνίες και χρώμα που ποικίλλει απο κίτρινο,πράσινο,ερυθρό ή μίξη αυτών. Εχει κοκκώδη σύσταση και παρουσιάζει εντονότερη αντανάκλαση από ό,τι στο σκύλο (Εικόνα 29). Στο ταπήτιο της γάτας πλάγια και προς τα έξω διακρίνεται η κεντρική άλως, περιοχή ελαφρά πρασινωπής χροιάς που στερείται αγγείων (Εικόνα 30). Σε μερικές γάτες φυλής Siam, όπως και σε μερικές λευκές και με γαλάζια ίριδα γάτες, μπορεί να παρουσιασθεί λέπτυνση (υποπλασία) του ταπητίου με αποτέλεσμα να γίνονται ορατές οι υποκείμενες στιβάδες του χοριοειδούς σαν μία ερυθρή περιοχή που μπορεί να συγχυσθεί με αιμορραγία (Εικόνα 31). Σε αλφικά άτομα το ταπήτιο μπορεί να απουσιάζει τελείως[12,13,14,15,16] (Εικόνα 32).

-Η χωρίς ταπήτιο περιοχή έχει χρώμα ερυθρό, ανοιχτό ή βαθύ καφέ και σπανιότερα γκρίζο. Στα αλφικά άτομα (άτομα με λευκό τρίχωμα η/και γαλάζια ίριδα) και σπανιότερα στις γάτες φυλής Siam, το μελάγχρουν επιθήλιο και ο χοριοειδής στερούνται χρωστικής, με αποτέλεσμα, όπως και στο σκύλο, να είναι ορατά τα αγγεία του χοριοειδούς και ο σκληρός χιτώνας[11,12,13,14,15] (Εικόνα 32).

-Η οπτική θηλή στη γάτα είναι μικρότερη από εκείνη του σκύλου. Έχει σχήμα στρογγυλό με διάμετρο 1 mm περίπου, χρώμα λευκωπό ή γκριζωπό και βρίσκεται στο κατώτερο τμήμα του ταπητίου (Εικόνα 28, 29). Η επιφάνειά της είναι ελαφρά υπόκοιλη,δεν παρουσιάζει φλεβώδη δακτύλιο όπως στο σκύλο,αλλά σε αντίθεση με αυτή του σκύλου, έχει όψη "διάτρητη", πράγμα που οφείλεται στη μορ-

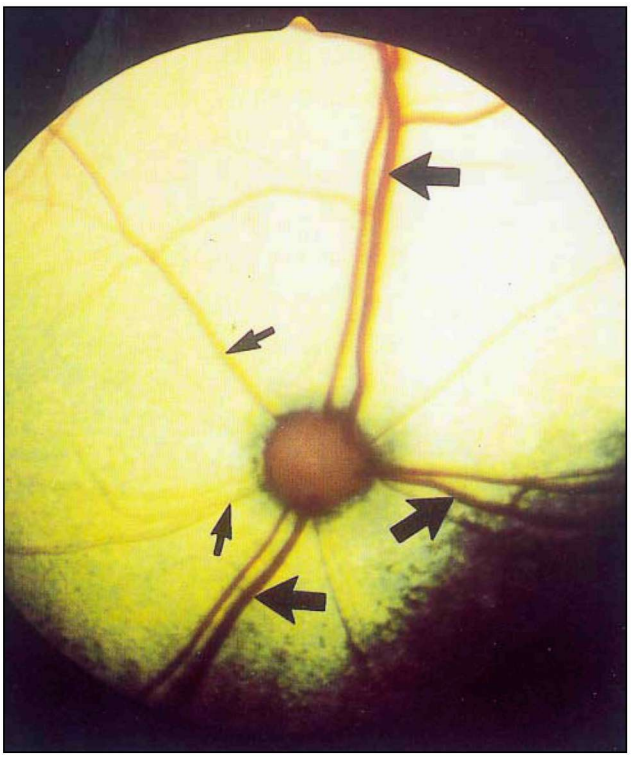

**Εικόνα 34.** Βυθός οφθαλμού γάτας κοινής φυλής τριών ετών[11]. Τρείς κύριες φλέβες που συνοδεύονται από αντίστοιχα αρτηρίδια εξορμούν από την περιφέρεια της θηλής (παχιά βέλη), όπως και τα ανεξάρτητα αρτηρίδια (λεπτά βέλη).
**Figure 34.** Fundus oculi of a three years old DSH[11]. Three primary veins in association with three arterioles originate from the margins of the disk (white arrows). Separate arterioles (narrow arrows) originate from the edge of the disk.

φολογία του ηθμοειδούς πετάλου (Εικόνα 28, 29). Το οπτικό βοθρίο υπάρχει αλλά δεν είναι σαφώς ορατό όσο στο σκύλο. Σπανιότερα απ' ό,τι στο σκύλο μπορεί να παρατηρηθεί επέκταση της μυελίνης προσθιότερα του ηθμοειδούς πετάλου και στην περιοχή γύρω απο τη θηλή[11,12,13,14,15,16] (Εικόνα 33).

-Υπάρχουν συνήθως τρείς κύριες φλέβες (ραχιαία, έσω και έξω κοιλιακή) που εκκινούν απο την περιφέρεια της θηλής. Φλεβώδης δακτύλιος δεν υπάρχει. Τα αρτηρίδια είναι πολυάριθμα, λεπτότερα απο τις φλέβες και εκκινούν και αυτά από την περιφέρεια της θηλής. Τρία από τα αρτηρίδια συνοδεύουν τις κύριες φλέβες και σε μερικά σημεία επικαλύπτονται από αυτές[11,12,13,14,15,16] (Εικόνα 28, 29, 34).

## ΒΙΒΛΙΟΓΡΑΦΙΑ


1. Clerc B: Retine,fond d'oeil et nerf optique in Clerc B: Ophtalmologie Veterinaire.Editions du Point Veterinaire 1997:419-455.
2. Curtis R,Barnett KC,Leon A :Diseases of the Canine posterior segment in: Gelatt KN Veterinary Ophthalmology. Second edition Lea&Febiger 1991:461-525.
3. Μιχαήλ ΣΓ: Το όργανον της οράσεως. Συγκριτική ανατομική των κατοικιδίων θηλαστικών Θεσ/νίκη 1975:525-547.
4. Samuelson DA. Ophthalmic embryology and anatomy in: Gelatt KN Veterinary Ophthalmology. Second edition Lea&Febiger 1991:3-123
5. Chatelain N. Anatomie de l'oeil et de ses annexes in: Clerc B: Ophtaimologie Veterinaire. Edition du Point Veterinaire 1997:9-42.
6. Pollock HR The eye in Miller's Anatomy of the Dog. Second Edition WB Saunders Co 1979:1073-1127
7. Τσούρας ΙΣ: Μαθήματα εμβρυολογίας του ανθρώπου. Τεύχος Β. Τρίτη έκδοση Θεσ/νίκη 1978.
8. Slatter D. Development and Congenital Abnormalities in: Slatter Fundamentals of Veterinary Ophthalmology. Second edition. WB Saunders Co.1990:18-31
9. Simon M. Le fond d'oil normal PMCAC 32 (Suppl. No 4) 1997:203-207
10. Slatter D. Basic Diagnostic Techniques in: Slatter Fundamentals of Veterinary Ophthalmology. Second edition. WB Saunders Co. 1990:84-123
11. Ketring LK. Normal Ocular Fundus of the dog in: Ophthalmology Talking Manual AAHA 1980:4-6.
12. Severin AG. Ophthalmoscopy in: Severin's Veterinary Ophthalmology Notes Third edition 1995:19-34.
13. Ketring LK. Normal Ocular Fundus of the cat in: Ophthalmology Talking Manual AAHA 1980:6-7.
14. Clerc B. Ophtalmologie du chat in: Clerc B: Ophtalmologie Veterinaire Editions du Point Veterinaire 1997 561-588.
15. Barnett KG,Crispin SM: Feline Ophthalmology WB Saunders Co.1998:147-168.
16. Narfstrom K. Les maladies de la retine du chat PMCAC 27 (Suppl. No 3) 1992:463-473
17. Walde I, Schaffer EH, Kostlin RG: Atlas der Augenerkrankungen bei Hund und Katze FK Schattauer 1989 Stuttgart,Germany.