ePublishing

ΕΘΝΙΚΟ ΚΕΝΤΡΟ ΤΕΚΜΗΡΙΩΣΗΣ
NATIONAL DOCUMENTATION CENTRE

Journal of the Hellenic Veterinary Medical Society

Vol 52, No 3 (2001)

Ophthalmoscopy in dog and cat

I. K. LIAPIS (I. K. ΛΙΑΠΗΣ)

doi: 10.12681/jhvms.15446

Copyright © 2018, IK LIAPIS

This work is licensed under a Creative Commons Attribution-NonCommercial 4.0.

To cite this article:

LIAPIS (I. K. ΛΙΑΠΗΣ) I. K. (2018). Ophthalmoscopy in dog and cat. *Journal of the Hellenic Veterinary Medical Society*, *52*(3), 214–219. https://doi.org/10.12681/jhvms.15446

https://epublishing.ekt.gr | **e-Publisher:** EKT | **Downloaded at:** 17/02/2026 00:54:40

ΔΕΛΤΙΟΝ ΕΛΛ. ΚΤΗΝ. ΕΤΑΙΡΕΙΑΣ 2001, 52(0): 214-219

Η βυθοσκόπηση στο σκύλο και τη γάτα

Ι. Κ. Λιαπής

ΠΕΡΙΛΗΨΗ. Η μέθοδος εξέτασης του βυθού του οφθαλμού ονομάζεται βυθοσκόπηση. Ως εξεταστική μέθοδος, η βυθοσκόπηση στηρίζεται στις αρχές της ανάκλασης και της διάθλασης του φωτός. Στην πρώτη περίπτωση (ανάκλαση του φωτός) η βυθοσκόπηση είναι άμεση. Στη δεύτερη περίπτωση (ανάκλαση και διάθλαση του φωτός) η βυθοσκόπηση είναι έμμεση. Για την άμεση βυθοσκόπηση χρησιμοποιείται απλή φωτεινή πηγή ή καλύτερα ειδικό οφθαλμοσκόπιο. Η έμμεση γίνεται με τη βοήθεια ειδικής συσκευής και διαθλαστικού φακού. Κάθε μία από τις δυο μεθόδους παρουσιάζει πλεονεκτήματα και μειονεκτήματα και είναι καλύτερα να συνδυάζονται μεταξύ τους. Η έμμεση βυθοσκόπηση δίνει μια ικανοποιητικής μεγέθυνσης γενική εικόνα του βυθού, ενώ στην άμεση η μεγέθυνση είναι μεγάλη αλλά το οπτικό πεδίο μικρό.

Λέξεις ευρετηρίασης: Βυθοσκόπηση, σκύλος, γάτα.

ABSTRACT. Liapis I.K. Ophthalmoscopy in dog and cat. *Bulletin of the Hellenic Veterinary Medical Society 2001, 52(3):214-219.* **Ophthalmoscopy is the procedure for fundus examination. As an examining technique, ophthalmoscopy is based on the principles of reflection and refraction of the light. In the first case (reflection of the light) ophthalmoscopy is direct. In the second case (reflection and refraction of the light) ophthalmoscopy is indirect. For direct ophthalmoscopy a simple light source is used or better yet a special ophthalmoscope. The indirect technique is realised with the assistance of special equipment. Each one of the above mentionned methods has advantages and disadvantages and it's better having them coherent to one another. The indirect ophthalmoscopy gives a general view of the fundus and magnifies it satisfactorily, whereas direct ophthalmoscopy even though provokes better magnification, gives a smaller optical field.**

Key words: Ophthalmoscopy, dog, cat.

Κτηνίατρος, Ροδοδάφνης 9, 15233 Χαλάνδρι

Ημερομηνία υποβολής: 02.08.2000
Ημερομηνία εγκρίσεως: 04.12.2000

ΕΙΣΑΓΩΓΗ

Με τον όρο βυθοσκόπηση περιγράφεται κάθε μέθοδος που με τη βοήθεια διαφόρων οπτικών μέσων κάνει δυνατή την επισκόπηση του βυθού του οφθαλμού. Ως εξεταστική μέθοδος η βυθοσκόπηση αποτελεί τμήμα της οφθαλμοσκόπησης κατά την οποία εξετάζονται τα διαθλαστικά μέρη του οφθαλμού (κερατοειδής, υδατοειδές υγρό, φακός, υαλοειδές σώμα) και ο βυθός αυτού. Η βυθοσκόπηση στηρίζεται στην εφαρμογή απλών κανόνων της οπτικής και ανάλογα με τα οπτικά μέσα που χρησιμοποιούνται για τη διενέργειά της διακρίνεται σε άμεση και έμμεση. Τόσο η άμεση όσο και η έμμεση βυθοσκόπηση, για να είναι επιτυχείς, προϋποθέτουν τη διαστολή της κόρης με φαρμακευτικές ουσίες. Για το σκοπό αυτό σήμερα χρησιμοποιείται η τροπικαμίδη σε μορφή οφθαλμικού διαλύματος 1% (Tropixal coll.) που ενσταλάζεται 20-30 min. πριν από την εξέταση. Η χρήση της ατροπίνης για εξεταστικούς σκοπούς έχει καταργηθεί εξαιτίας κυρίως της μεγάλης διάρκειας δράσης της[1]. Η βυθοσκόπηση πρέπει να γίνεται σε ήρεμο, χαμηλού φωτισμού περιβάλλον.

ΣΤΟΙΧΕΙΑ ΑΠΟ ΤΗΝ ΟΠΤΙΚΗ[2]

Οι φακοί διακρίνονται σε κυρτούς και κοίλους. Οι κυρτοί φακοί έχουν την ιδιότητα να συγκεντρώνουν τις ακτίνες μιας δέσμης φωτός που προσπίπτει πάνω τους σε ένα εστιακό σημείο. Η απόσταση του εστιακού αυτού σημείου από το φακό ονομάζεται εστιακή απόσταση(f) και είναι τόσο μικρότερη όσο μεγαλύτερη είναι η διαθλαστική ικανότητα του φακού. Μονάδα μέτρησης της διαθλαστικής ικανότητας του φακού είναι η διοπτρία (d). Η διοπτρία είναι το αντίστροφο της εστιακής απόστασης εκφραζόμενης σε μέτρα: $d=1/f$.

Έτσι, φακός 1d έχει εστιακή απόσταση 1 m, ενώ φακός 20d έχει εστιακή απόσταση 5 cm (Εικόνα 1). Με τον ίδιο τρόπο ορίζεται η διαθλαστική ικανότητα των κοίλων φακών (όπου οι προσπίπτουσες ακτίνες φωτός αποκλίνουν) που εκφράζεται σε -d, επειδή και η εστιακή τους απόσταση εκφράζεται σε -f (Εικόνα 2).

ΑΜΕΣΗ ΒΥΘΟΣΚΟΠΗΣΗ

Η άμεση βυθοσκόπηση, στηρίζεται στην αντανάκλαση

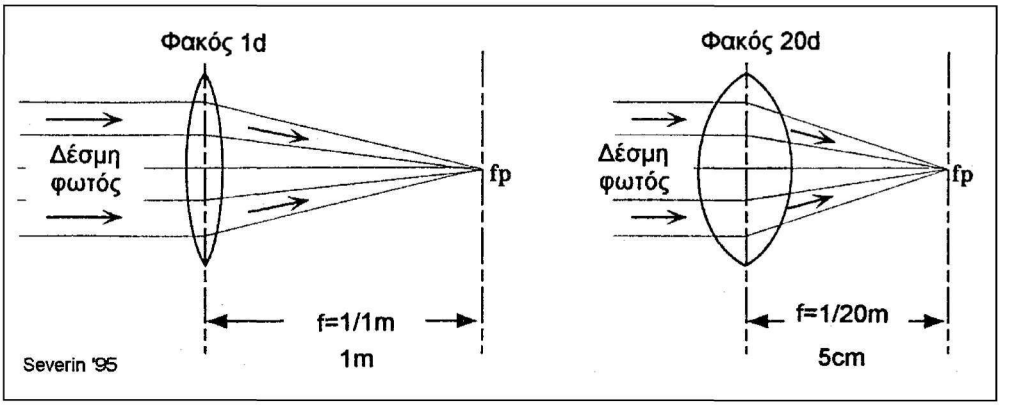

Εικόνα 1. Φακοί διαθλαστικής ικανότητας 1d και 20d .
Figure 1. Convex lenses of 1d and 20d

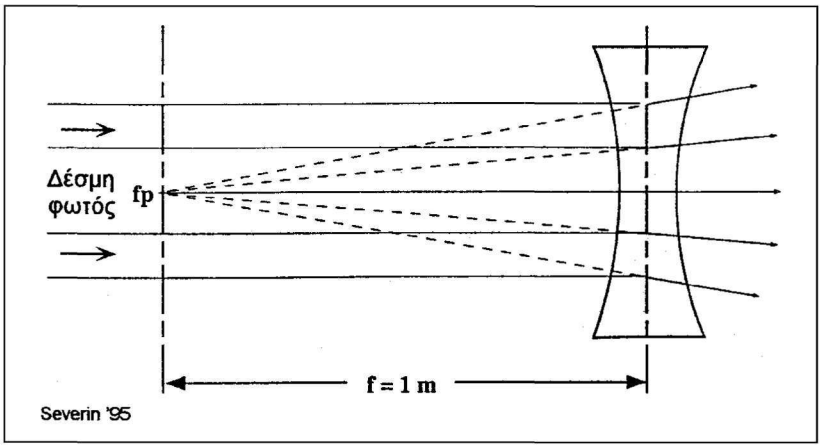

Εικόνα 2. Φακός διαθλαστικής ικανότητας -1d.
Figure 2. Concave lens of -1d.

της προσπίπτουσας δέσμης φωτός στο βυθό, την οποία προσλαμβάνει ο οφθαλμός του εξεταστή χωρίς την παρεμβολή διαθλαστικών μέσων. Η εικόνα που προσλαμβάνει ο εξεταστής είναι ορθή όσον αφορά το επάνω/κάτω και το δεξιά/αριστερά.

Η άμεση βυθοσκόπηση γίνεται με τη βοήθεια απλής φωτεινής πηγής φωτός είτε με χρήση ειδικού οργάνου (οφθαλμοσκόπιο).

Η κεφαλή του απλού ωτοσκοπίου μπορεί να χρησιμοποιηθεί για μια απλή βυθοσκόπηση (Εικόνα 3).Τοποθετείται κάτω ή δίπλα και παράλληλα με τον οπτικό άξονα του εξεταστή, συγκρατείται με το δεξί χέρι ενώ με το αριστερό συγκρατείται το κεφάλι του ζώου και τα βλέφαρα σε διαστολή.Θα πρέπει να τονισθεί ότι κατά τη βυθοσκόπηση (άμεση ή έμμεση) τα δάκτυλα (δείκτης και αντίχειρας) που συγκρατούν τα βλέφαρα του ζώου δεν πρέπει να πιέζουν το βολβό του οφθαλμού, διότι αυξάνουν την ενδοφθάλμια πίεση και αλλοιώνουν την εικόνα των αγγείων του βυθού[3]. Αρχικά ο οφθαλμός εξετάζεται από απόσταση 30 εκατοστών περίπου απ' όπου εκτιμάται ο βαθμός αντανάκλασης του ταπητίου και ανιχνεύονται πιθανές αλλοιώσεις των διαθλαστικών μέσων του οφθαλμού που γίνονται αντιληπτές σαν σκιές. Κατόπιν ο εξεταστής πλη-

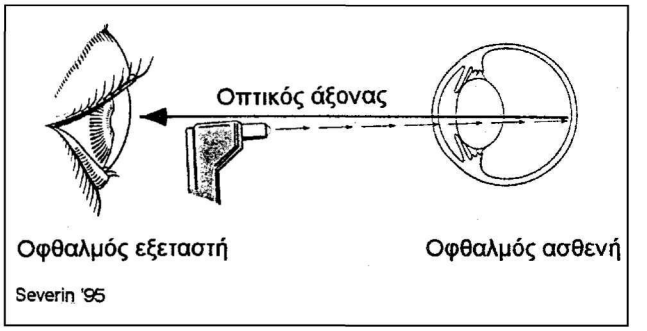

Εικόνα 3. Η χρησιμοποίηση της κεφαλής του απλού ωτοσκοπίου ως οφθαλμοσκοπίου.[3]
Figure 3. Ophthalmoscopy using a simple light source [3]

σιάζει όσο το δυνατό εγγύτερα στον οφθαλμό του ζώου για να πετύχει (εφόσον υπάρχει ικανοποιητική διαστολή της ίριδας) μια άμεση με κλίμακα 1/1, επισκόπηση του βυθού (Εικόνα 6).

Η παραπάνω μέθοδος έχει τελειοποιηθεί με τη χρησιμοποίηση του οφθαλμοσκοπίου (Εικόνα 4). Τα σύγχρονα οφθαλμοσκόπια χειρός μπορούν να λειτουργούν συνδεδεμένα με ηλεκτρική πηγή ή ελεύθερα με επαναφορτιζό-

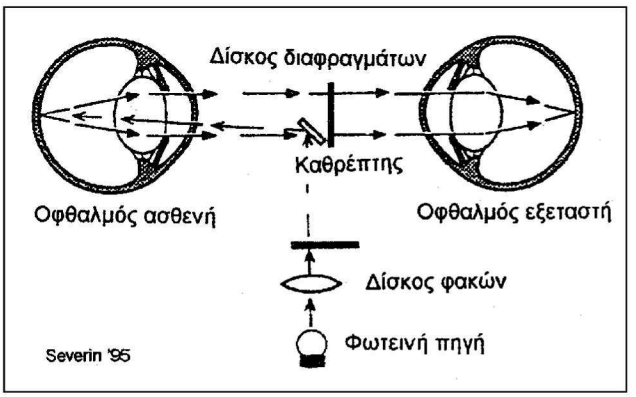

Εικόνα 4. Η αρχή λειτουργίας τού άμεσου οφθαλμοσκοπίου.[3]
Figure 4. Optics of direct ophthalmoscopic examination using the direct ophthalmoscope[3]

ευκόλυνση της ανίχνευσης της φλουορεσεΐνης.

στ) Μεγεθύνουν κατά 17 περίπου φορές την εικόνα.

Η ΤΕΧΝΙΚΗ ΧΡΗΣΙΜΟΠΟΙΗΣΗΣ ΤΟΥ ΟΦΘΑΛΜΟΣΚΟΠΙΟΥ[3,4,5]

Ο εξεταστής κρατά το οφθαλμοσκόπιο απο τη λαβή του και το τοποθετεί στο δεξιό ή στον αριστερό του οφθαλμό (για να εξετάσει αντίστοιχα το δεξιό ή αριστερό οφθαλμό του ζώου). Η κεφαλή του οφθαλμοσκοπίου πρέπει να ακινητοποιείται ακουμπώντας στο φρύδι και στη μύτη έτσι ώστε το μάτι να βλέπει σταθερά μέσα από την οπή παρατήρησης. Το ελεύθερο χέρι ακουμπά το κεφάλι του ζώου συγκρατώντας τα βλέφαρα ανοικτά χωρίς να πιέζεται ο βολβός.

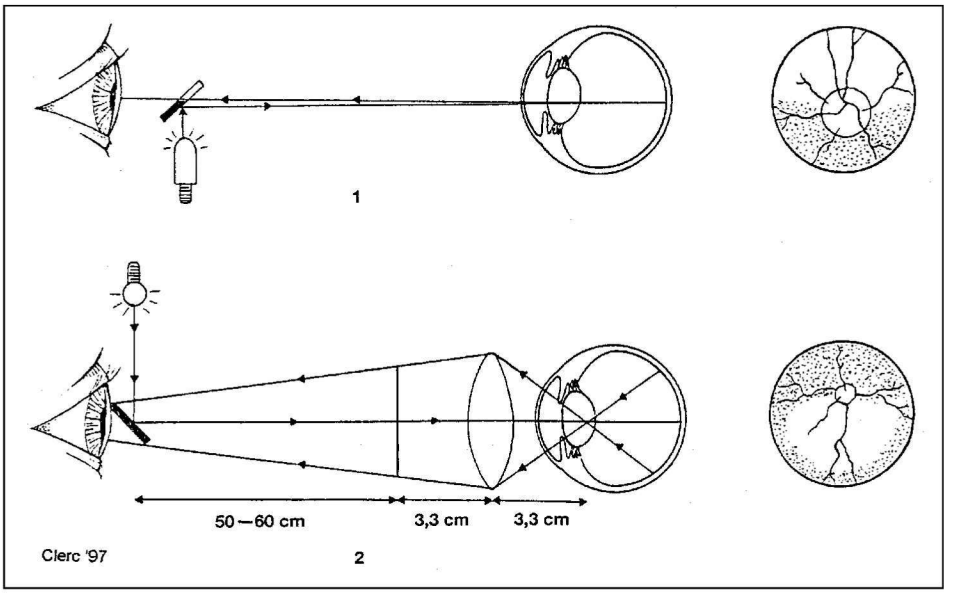

Εικόνα 5. Η αρχή λειτουργίας της έμμεσης οφθαλμοσκόπησης (κάτω), σε σχέση με την άμεση οφθαλμοσκόπηση (πάνω).[5]
Figure 5. Optics of indirect ophthalmoscopic examination (dawn) in comparison with the direct ophthalmoscopic examination (up)[5].

μενη μπαταρία. Κατευθύνουν τη δέσμη του φωτός παράλληλα με τον οπτικό άξονα του εξεταστή, και συγχρόνως μπορούν να την "επεξεργαστούν"[3]:

α) Δίνουν τη δυνατότητα επιλογής του βάθους εστίασης της φωτεινής δέσμης με τη βοήθεια ενός περιστρεφόμενου δίσκου που φέρει φακούς με διαθλαστική ικανότητα απο -25d (ερυθρή αρίθμηση)έως 40d (πράσινη ή λευκή αρίθμηση)

β) Δίνουν τη δυνατότητα διεύρυνσης ή λέπτυνσης της οπτικής δέσμης (ανάλογα με το βαθμό διαστολής της ίριδος).

γ) Διαθέτουν διαγραμμισμένο διάφραγμα για τη μέτρηση του μεγέθους των αλλοιώσεων.

δ) Διαθέτουν φίλτρο απορρόφησης του ερυθρού φάσματος (πράσινο διάφραγμα) με το οποίο ανιχνεύονται οι αιμορραγίες του βυθού (μαύρη χροιά)

ε) Διαθέτουν διάφραγμα μπλέ του κοβαλτίου για τη δι-

Η εξέταση μπορεί να γίνει είτε με προοδευτική προσέγγιση του οφθαλμού είτε απο σταθερή απόσταση από αυτόν.

-Εφόσον η εξέταση γίνει με προοδευτική προσέγγιση στο ζώο, ο δίσκος του οργάνου τοποθετείται στο 0d και η παρατήρηση αρχίζει απο τα 50 cm περίπου. Απο την απόσταση αυτή εκτιμάται η αντανάκλαση του ταπητίου καθώς και οι πιθανές αλλοιώσεις στα διαθλαστικά στοιχεία του οφθαλμού, που ανιχνεύονται σαν σκιές (Εικόνα 7) . Ο εξεταστής πλησιάζει προοδευτικά στον οφθαλμό που εξετάζεται παρατηρώντας λεπτομερώς τον κερατοειδή (50 cm περίπου), το φακό (35cm περίπου), το οπίσθιο περιφάκιο (25-30 cm), το υαλοειδές σώμα (15 cm περίπου) και, τέλος, το βυθό (3.5-5 cm περίπου) (Εικόνα 8).

-Εφόσον η εξέταση γίνει σταθερά από κοντά ο δίσκος του οργάνου τοποθετείται στο 20d και η παρατήρηση γί-

Εικόνα 6. Η απλή άμεση βυθοσκόπηση με τη χρήση της κεφαλής του απλού ωτοσκοπίου.
Figure 6. The simple direct ophthalmoscopy using a simple light source.

Εικόνα 8. Βυθοσκόπηση με τη χρήση του άμεσου οφθαλμοσκοπίου. Με το δεξιό οφθαλμό ο εξεταστής παρατηρεί το βυθό του δεξιού οφθαλμού του ζώου απο απόσταση 3,5 cm περίπου.
Figure 8. Ophthalmoscopy using the direct ophthalmoscope. The examiner moves towards the patient until he is about 3.5 cm from the eye. The patient's right eye is examined using the examiner's right eye.

Εικόνα 7. Η από απόσταση οφθαλμοσκόπηση με τη χρήση του άμεσου οφθαλμοσκοπίου.
Figure 7. Ophthalmoscopic examination from distance using the direct ophthalmoscope.

νεται από τα 3,5-5 cm. Γυρίζοντας προοδευτικά το δίσκο μέχρι το 0d ελέγχονται διαδοχικά τα διαθλαστικά στοιχεία από έξω προς τα μέσα.

Η ΑΜΕΣΗ ΒΥΘΟΣΚΟΠΗΣΗ ΜΕ ΧΡΗΣΗ ΤΟΥ ΟΦΘΑΛΜΟΣΚΟΠΙΟΥ[3,4,5] (Εικόνα 8)

Γίνεται με το οφθαλμοσκόπιο σε απόσταση 3,5-5 cm από το μάτι του ζώου και με το δίσκο του οργάνου στο 0d. Για να επιτευχθεί καθαρότερη εικόνα ο δίσκος μπορεί να προσαρμοστεί μεταξύ -2d και +4d. Η θηλή μπορεί να βυθίζεται ή να υπεγείρεται κατά 1d σε σχέση με την επιφάνεια του βυθού. Μεγαλύτερες διαφορές θεωρούνται παθολογικές. Με στροφική προς τα επάνω-κάτω, δεξιά-αριστερά κίνηση ελέγχεται μεγαλύτερη επιφάνεια του βυθού. Αυτός ο χειρισμός έχει ιδιαίτερη σημασία, διότι το οπτικό πεδίο παρατήρησης που επιτυγχάνεται με το οφθαλμοσκόπιο είναι μικρό (4-5 mm).

Εικόνα 9. Εμμεση μονοφθάλμια βυθοσκόπηση. Ο οφθαλμός του εξεταστή παρατηρεί το βυθό του οφθαλμού του ζώου απο απόσταση 50 cm περίπου. Μεταξύ τους παρεμβάλλεται η φωτεινή πηγή (εδώ η κεφαλή του απλού ωτοσκοπίου) και φακός 20-30d.
Figure 9. Monocular indirect ophthalmoscopy: The examiner takes a position about 50 cm in front the patient. A light source and a 20-30d lens are placed in the line of vision.

Εικόνα 10. Έμμεση στερεοσκοπική βυθοσκόπηση. Η συσκευή της οφθαλμοσκόπησης φέρεται στο κεφάλι του εξεταστή, ο οποίος παρατηρεί το βυθό του οφθαλμού του ζώου απο απόσταση 50 cm περίπου. Μεταξύ τους παρεμβάλλεται φακός 20-30d.
Figure 10. Binocular indirect ophthalmoscopy. The head unit is positioned and the fundus is observed from a distance about 50 cm. A 20-30d lens is placed in the line of source.

ΕΜΜΕΣΗ ΒΥΘΟΣΚΟΠΗΣΗ[3,4,5]

Κατά την έμμεση βυθοσκόπηση μεταξύ του οφθαλμού του ζώου και εκείνου του εξεταστή παρεμβάλλεται ένας φακός διαθλαστικής ικανότητας 20-30d (Εικόνα 5). Επιτυγχάνεται έτσι ένα ευρύ οπτικό πεδίο παρατήρησης που παρέχει στον εξεταστή μια γενική εικόνα του βυθού, σε μικρότερη μεγέθυνση σε σχέση με την άμεση βυθοσκόπηση (3-5 φορές ανάλογα με τη διαθλαστική ικανότητα του φακού). Όσο πιο ισχυρή η διαθλαστική ικανότητα του χρησιμοποιούμενου φακού τόσο πιο μικρή η μεγέθυνση αλλά και τόσο μεγαλύτερο το εύρος του οπτικού πεδίου. Για την εξέταση ρουτίνας του βυθού από το μη ειδικό οφθαλμίατρο καταλληλότεροι είναι οι κρυστάλλινοι φακοί 20-28d . Λόγω της παρεμβολής του διαθλαστικού φακού, η εικόνα που προσλαμβάνει ο οφθαλμός του εξεταστή είναι ανεστραμμένη όσον αφορά το επάνω/κάτω αλλά και το δεξιά/αριστερά.

Η έμμεση βυθοσκόπηση μπορεί να είναι μονοφθάλμια ή διοφθάλμια (στερεοσκοπική).

-Στην πρώτη περίπτωση η παρατήρηση γίνεται με τον ένα οφθαλμό του εξεταστή, με τη βοήθεια απλής φωτεινής πηγής (η κεφαλή του απλού ωτοσκοπίου δίνει πολύ καλά αποτελέσματα) (Εικόνα. 9).

-Στη δεύτερη περίπτωση η παρατήρηση γίνεται με τους

Πίνακας 1. Σύγκριση των διαφόρων μεθόδων βυθοσκόπησης.
Table 1. Comparison of Methods of Ophthalmoscopy

Παράμετρος	Άμεση	Έμμεση μονοφθάλμια	Έμμεση διοφθάλμια
Μεγέθυνση	Χ15-17	Χ3-5	Χ2-4
Εύρος οπτικού πεδίου	Στενό	Ευρύ	Ευρύτατο
Στερεοσκοπική	Όχι	Όχι	Ναι
Εικόνα	Ορθή	Ανεστραμμένη	Ανεστραμμένη
Βαθμός δυσκολίας	++ - +++	++	++
Ταχύτητα	Χρονοβόρα	Σύντομη	Σύντομη
Κόστος εξοπλισμού	Χαμηλό	Χαμηλό	Υψηλό

δυο οφθαλμούς, πράγμα που δίνει στην εικόνα την αίσθηση του βάθους. Η στερεοσκοπική βυθοσκόπηση εκτελείται με τη βοήθεια ειδικής συσκευής που ο εξεταστής φέρει στό κεφάλι του. Η συσκευή αυτή περιλαμβάνει τη φωτεινή πηγή και τα διαθλαστικά μέσα (πρίσματα) που είναι απαραίτητα για τη διοφθάλμια βυθοσκόπηση. Με τον τρόπο αυτό και τα δυο χέρια του εξεταστή είναι ελεύθερα για να συγκρατήσουν το φακό το ένα, και τα βλέφαρα του ζώου σε διαστολή το άλλο. Η έμμεση διοφθάλμια βυθοσκόπηση είναι η καλύτερη μέθοδος παρατήρησης του βυθού. Παρέχει στον εξεταστή ικανοποιητική μεγέθυνση και εύρος οπτικού πεδίου, ώστε να έχει αυτός μια πρώτη γενική εικόνα του βυθού του οφθαλμού, προϋποθέτει όμως την κατοχή του ειδικού εξοπλισμού.

Μονοφθάλμια ή διοφθάλμια, η τεχνική εκτέλεσης της έμμεσης βυθοσκόπησης είναι η ίδια:

Ο εξεταστής εστιάζει αρχικά τη φωτεινή δέσμη στον οφθαλμό τού ζώου και το παρατηρεί από απόσταση 50 cm περίπου .Όταν η αντανάκλαση του ταπητίου γίνει ορατή, παρεμβάλλει το φακό στον οπτικό άξονα, σε απόσταση 2 cm περίπου από τον οφθαλμό του ζώου και τον απομακρύνει απο το ζώο μέχρις ότου η εικόνα του βυθού καταλάβει ολόκληρο το εύρος του φακού. Με την κλίση του φακού πρός τα επάνω-κάτω και αριστερά-δεξιά επιτυγχάνεται η παρατήρηση και της περιφέρειας του βυθού. Μετά από την απόκτηση της απαραίτητης εμπειρίας, οι παραπάνω κινήσεις γίνονται συγχρόνως και αυτόματα με αποτέλεσμα η μέθοδος να εφαρμόζεται σύντομα (Εικόνα 10).

Κάθε μια από τις μεθόδους βυθοσκόπησης παρουσιάζει πλεονεκτήματα και μειονεκτήματα (Πίνακας 1). Για το λόγο αυτό πρέπει να αλληλοσυμπληρώνονται. Γενικά είναι καλό να προηγείται η έμμεση βυθοσκόπηση (διοφθάλμια αν είναι δυνατό) με την οποία αποκομίζεται μια γενική εικόνα του βυθού και ακολουθεί η άμεση προκειμένου να εξετασθεί αυτός λεπτομερέστερα αν αυτό κριθεί απαραίτητο.

ΒΙΒΛΙΟΓΡΑΦΙΑ

1. Severin AG. Mydriatics. In: Severin's Veterinary Ophthalmology Notes. Third edition 1995:108
2. Slatter D. Optics in: Slatter Fundamentals of Veterinary Ophthalmology Second edition WB Saunders 1990:118-122.
3. Severin AG. Ophthalmoscopy in: Severin's Veterinary Ophthalmology Notes. Third edition 1995:19-34.
4. Slatter D. Ophthalmoscopy in Slatter Fundamentals of Veterinary ophthalmology Second edition WB Saunders 1990:96-98.
5. Clerc B. Examen du segment posterieur in: Clerc B. Ophtalmologie Veterinaire Editions du Point Veterinaire 1997 :72-78.