ePublishing

ΕΘΝΙΚΟ ΚΕΝΤΡΟ ΤΕΚΜΗΡΙΩΣΗΣ
NATIONAL DOCUMENTATION CENTRE

Journal of the Hellenic Veterinary Medical Society

Vol 52, No 4 (2001)

Contemporary aspects on the immunopathogenesis of skin lesions in canine leishmaniosis (Leishmania infantum)

E. I. PAPADOGIANNAKIS (Ε. Ι. ΠΑΠΑΔΟΓΙΑΝΝΑΚΗΣ), A. F. KOUTINAS (Α.Φ. ΚΟΥΤΙΝΑΣ), C. KOUTINAS (Χ.Κ. ΚΟΥΤΙΝΑΣ)

doi: 10.12681/jhvms.15453

Copyright © 2018, EI PAPADOGIANNAKIS, AF KOUTINAS, C KOUTINAS

This work is licensed under a Creative Commons Attribution-NonCommercial 4.0.

To cite this article:

PAPADOGIANNAKIS (Ε. Ι. ΠΑΠΑΔΟΓΙΑΝΝΑΚΗΣ) E. I., KOUTINAS (Α.Φ. ΚΟΥΤΙΝΑΣ) A. F., & KOUTINAS (Χ.Κ. ΚΟΥΤΙΝΑΣ) C. (2018). Contemporary aspects on the immunopathogenesis of skin lesions in canine leishmaniosis (Leishmania infantum). *Journal of the Hellenic Veterinary Medical Society*, *52*(4), 249–256. https://doi.org/10.12681/jhvms.15453

https://epublishing.ekt.gr | **e-Publisher:** EKT | **Downloaded at:** 27/02/2026 00:17:27

ΔΕΛΤΙΟΝ ΕΛΛ. ΚΤΗΝ. ΕΤΑΙΡΕΙΑΣ 2001, 52(4): 249-256

Ανασκοπήσεις

Σύγχρονες απόψεις πάνω στην ανοσοπαθογένεια των δερματικών αλλοιώσεων στη λεϊσμανίωση του σκύλου

Ε. Ι. Παπαδογιαννάκης, Α. Φ. Κουτίνας και Χ. Κ. Κουτίνας

ΠΕΡΙΛΗΨΗ. Η ανοσολογική αντίδραση του σκύλου στη *Leishmania infantum* καθορίζει όχι μόνο την ποικιλομορφία των δερματικών αλλοιώσεων αλλά και την ευαισθησία ή την ανθεκτικότητα του σκύλου στην προκαλούμενη νόσο. Η διήθηση του χορίου από ενεργοποιημένα Th1 CD4+ λεμφοκύτταρα, που προϋποθέτει την έκφραση των συνδιεγερτικών μορίων B7 από τα μολυσμένα μακροφάγα (IL-12 και IFN-γ), καταλήγει στην ενεργοποίηση των μακροφάγων και την εξόντωση του παρασίτου. Το αντίθετο συμβαίνει όταν αυτό διηθείται από Th2 CD4+ λεμφοκύτταρα. Η έκφραση του παράγοντα FasL από τα Th1 CD4+ κύτταρα φαίνεται ότι παίζει σημαντικό ρόλο στην αποτελεσματική λειτουργία των τελευταίων.Στην αποφολιδωτική δερματίτιδα της λεϊσμανίωσης του σκύλου, η ανοσολογική απάντηση είναι αποτελεσματική, στα δερματικά οζίδια ανεπαρκής, ενώ στην ελκώδη δερματίτιδα έχει μικτό χαρακτήρα. Στην πρώτη κυριαρχούν τα Τ λεμφοκύτταρα, ενώ συχνό εύρημα αποτελεί η κοκκιωματώδης σμηγματαδενίτιδα. Η αναλογία μεταξύ των CD4+ και των CD8+ κυττάρων είναι περίπου η ίδια, ενώ τα μισά περίπου είναι κύτταρα μνήμης. Στη λεϊσμανίωση του σκύλου, η χρήση του μορίου αντί-CD28 και/ή των κυτταροκινών IL-12 και IFN-γ, φαίνεται στο μέλλον ότι θα βοηθήσουν τόσο στην παρασιτολογική ίαση, όσο και στον αποτελεσματικό εμβολιασμό στη λεϊσμανίωση του σκύλου.

Λέξεις ευρετηρίασης: Λεϊσμανίωση, Σκύλος, Δερματικές αλλοιώσεις, Ανοσοπαθογένεια, *Leishmania infantum*

ABSTRACT. Papadogiannakis E.I., Koutinas A.F., Koutinas C.K. Contemporary aspects on the immunopathogenesis of skin lesions in canine leishmaniosis (*Leishmania infantum*). *Journal of the Hellenic Veterinary Medical Society 2001, 52(4):249-256.* **Dog's immunologic reaction to *Leishmania infantum* inoculation may determine not only the diversity of the observed skin lesions but also the susceptibility or resistance of the dog to develop the disease.The expression of costimulatory molecules, such as B7, by infected macrophages along with the action of cytokines IL-12 and IFN-γ, results in Th1 CD4+ cell activation and their infiltration of the dermis. The latter, in turn, activate macrophages to kill the parasite. Failure of the infected macrophages to express these molecules, results in dermis infiltration with Th2 CD4+ cells and macrophage in activation which facilitates the spreading of parasites and thus the perpetuation of the infection. The normal function of Th1 CD4+ cells depends, at least partially, on FasL expression. In the exfoliative dermatitis of canine leishmaniosis the immune response is more efficient than in dermal nodules while in the ulcerative dermatitis a mixed type of immune response occurs. In the exfoliative dermatitis, T cells predominate in the inflammatory infiltrate while granulomatous sebaceous adenitis is a common histopathological finding. CD4+:CD8+ ratio is approximately 1 and in both immunocytes half of them are memory cells. Extrapolating from immunopathology, the use of canine CD28 molecule along with that of IL-12 and IFN-γ, may be quite useful in both the antileishmanial treatment and the preparation of an effective vaccine.**

Κλινική Παθολογίας Ζώων Συντροφιάς, Τμήμα Κτηνιατρικής, Α.Π.Θ.

Ημερομηνία υποβολής: 01.02.2001
Ημερομηνία εγκρίσεως: 27.03.2001

1. ΕΙΣΑΓΩΓΗ.

Στο δέρμα, που είναι σημαντικό τμήμα του ανοσοποιητικού συστήματος, καθημερινά πραγματοποιούνται πολύπλοκες χυμικές και κυτταρικές ανοσολογικές αντιδράσεις στις οποίες πρωταγωνιστικό ρόλο παίζουν τα κύτταρα του Langerhans (LCs), τα κερατινοκύτταρα και τα δερματικά Τ - λεμφοκύτταρα, η περιαγγειακή μονάδα του χορίου (ενδοθηλιακά κύτταρα, περικύτταρα των αγγείων, Τ - λεμφοκύτταρα, σιτευτικά κύτταρα, δενδριτικά κύτταρα) και οι κυτταροκίνες - χημειοκίνες. Τα LCs ανήκουν στα δενδριτικά κύτταρα και παίζουν πάντοτε αντιγονοπαρουσιαστικό ρόλο στο δέρμα, ενώ τα κερατινοκύτταρα απαντούν ανοσολογικά μόνο ύστερα από την παρουσία κάποιου αντιγονικού ερεθίσματος στην επιδερμίδα. Οι δύο

αυτοί τύποι κυττάρων συμμετέχουν στην πρόκληση φλεγμονής στο δέρμα εκφράζοντας αντιγόνα του μείζονος συστήματος ιστοσυμβατότητας - II (MHC - II) και μόρια προσκόλλησης, που είναι απαραίτητα τόσο στη μετανάστευση, όσο και στην αναστολή της δράσης των κυττάρων φλεγμονής. Επιπλέον, οι κυτταροκίνες που παράγουν, όπως οι ιντερλευκίνες 1,6 και 8 (IL-), ο παράγοντας σχηματισμού αποικιών κοκκιοκυττάρων μονοκυττάρων (GM-CSF), και οι παράγοντες νέκρωσης όγκων α και β (TNF-α και TNF-β) βοηθούν στη μετανάστευση των επιδερμοτρόπων Τ-λεμφοκυττάρων[4,5]. Τα κερατινοκύτταρα μπορούν να παρουσιάσουν το αντιγόνο μαζί με μόρια του MHC-II στα Τ-λεμφοκύτταρα, συμβάλλοντας με τον τρόπο αυτό στην τοπική κυτταρική ανοσία[5].

Οι ανοσορρυθμιστικές διεργασίες στο δέρμα γίνονται με τη "στρατολόγηση", την επίσχεση - πολλαπλασιασμό και την επανακυκλοφορία των κυττάρων του ανοσολογικού συστήματος. Τη φάση της στρατολόγησης χαρακτηρίζει η εξαγγείωση των λευκοκυττάρων και η άμεση μετακίνησή τους προς την επιδερμίδα. Στη φάση της επίσχεσης / πολλαπλασιασμού, τα LCs, τα κερατινοκύτταρα, τα επιδερμοτρόπα Τ-λεμφοκύτταρα και οι κυτταροκίνες αλληλεπιδρούν μεταξύ τους με αποτέλεσμα τον πολλαπλασιασμό των Τ-λεμφοκυττάρων και τη διήθηση του χορίου. Στη φάση της επανακυκλοφορίας, που ενεργοποιείται μετά την εξαφάνιση του αντιγονικού ερεθίσματος στο δέρμα, μειώνονται ή απουσιάζουν τελείως τα επικουρικά σήματα που εκπέμπονται από τα LCs και τα κερατινοκύτταρα. Με βάση τα παραπάνω, η ανοσορρυθμιστική διεργασία μπορεί να επηρεαστεί από τη φύση και τη δόση του αντιγονικού ερεθίσματος, τα αντιγονοπαρουσιαστικά κύτταρα της επιδερμίδας, τα ενεργοποιημένα Τ-λεμφοκύτταρα και τις κυτταροκίνες[16,4,12].

Η Th1, Th2 ή μεικτού τύπου ανοσολογική απάντηση, εξαρτάται από το είδος των κυτταροκινών που παράγονται. Συγκεκριμένα, τα Th1 βοηθητικά λεμφοκύτταρα εκκρίνουν τις IL-2, TNF-β και ιντερφερόνη-γ (IFN-γ), ρυθμίζοντας έτσι τις αντιδράσεις της κυτταρικής ανοσίας, στις οποίες περιλαμβάνονται η υπερευαισθησία καθυστερημένου τύπου και η ενεργοποίηση των μακροφάγων. Τα Th2 κύτταρα εκκρίνουν τις IL-4, IL-5, IL-6 και IL-10 διεγείροντας με τον τρόπο αυτό τα Β-λεμφοκύτταρα και τα πλασμοκύτταρα για την παραγωγή αντισωμάτων[18,11,12].

Στο σκύλο, το αίτιο της μεσογειακής λεϊσμανίωσης (*Leishmania infantum*) μεταδίδεται με τα νύγματα των θηλυκών σκνιπών του γένους Phlebotomus, με τα οποία οι προμαστιγωτές μορφές ενοφθαλμίζονται μέσα στην επιδερμίδα ή στις ανώτερες στιβάδες του χορίου[5]. Όμως, το είδος της ανοσολογικής απάντησης είναι εκείνο που θα καθορίσει, όχι μόνο την εμφάνιση του συγκεκριμένου τύπου δερματικών αλλοιώσεων αλλά γενικότερα την ευαισθησία ή την ανθεκτικότητα του σκύλου απέναντι στο παράσιτο[3].

2. ΑΝΟΣΟΚΥΤΤΑΡΑ, ΚΥΤΤΑΡΟΚΙΝΕΣ ΚΑΙ *Leishmania infantum*.

Μετά τον ενοφθαλμισμό, οι προμαστιγωτές μορφές της *L. infantum* φαγοκυτταρώνονται μέσα σε λίγες ώρες από τα ιστιοκύτταρα και τα μακροφάγα, που έχουν μεταναστεύσει πρόσφατα. Η διαβίβαση του μηνύματος για την προσέλευση των μακροφάγων βασικά γίνεται με τις χημειοτακτικές κυτταροκίνες, όπως είναι η πρωτεΐνη χημειοταξίας των μακροφάγων -1. Ύστερα από κάποιο χρονικό διάστημα, που πιθανότατα εξαρτάται από το στέλεχος της *L. infantum* και το μέγεθος του ενοφθαλμίσματος, η εμφάνιση ή όχι των συμπτωμάτων θα εξαρτηθεί από το είδος της αναγνώρισης και απάντησης εκ μέρους του ανοσοποιητικού συστήματος. Οι *in vitro* και *in vivo* έρευνες έδειξαν ότι τα μακροφάγα παίζουν πρωταρχικό ρόλο στη λεϊσμανίωση, όχι μόνο γιατί φαγοκυτταρώνουν τα παράσιτα, αλλά και γιατί λόγω των αντιγονοπαρουσιαστικών ιδιοτήτων τους ρυθμίζουν την ενεργοποίηση των ειδικών κατά της *L. infantum* Τ-λεμφοκυττάρων. Τα τελευταία, με τη σειρά τους, εκκρίνουν διάφορες κυτταροκίνες που ρυθμίζουν την αντιλεϊσμανιακή δράση των μακροφάγων[4,5]. Παράλληλα με την κινητοποίηση των μακροφάγων, τα LCs μεταναστεύουν από την επιδερμίδα στο χόριο για να προσλάβουν τα παράσιτα. Αν και η διαβίβαση των μηνυμάτων που ρυθμίζουν τη διεργασία της μετανάστευσης δεν είναι απόλυτα γνωστή, ενοχοποιούνται οι κυτταροκίνες IL-1β και TNF-α ή/και τα διάφορα μόρια επιφάνειας του ίδιου του παρασίτου[4].

Ενώ τα μακροφάγα χρησιμεύουν ως τόπος υποχρεωτικής αναπαραγωγής αλλά και καταστροφής του παρασίτου, η βασική λειτουργία των LCs φαίνεται ότι είναι η μεταφορά του παρασίτου στα επιχώρια λεμφογάγγλια, όπου αλληλεπιδρά με διαφορετικών ιδιοτήτων Τ-λεμφοκύτταρα. Κατά τη διάρκεια της μετανάστευσης, τα LCs αναπτύσσουν ισχυρές αντιγονοπαρουσιαστικές ιδιότητες ώστε να ενεργοποιούν όχι μόνο τα ειδικά ως προς τα αντιγόνα της *L. infantum*, αλλά και τα ανοσολογικά ανενεργά ή παρθένα Τ-λεμφοκύτταρα. Τα πρώτα μεταναστεύουν με το αίμα στο σημείο του ενοφθαλμισμού (χόριο), όπου τα μολυσμένα μακροφάγα και τα παραμένοντα LCs τους παρουσιάζουν τα αντιγόνα του παρασίτου. Στη συνέχεια, και μέσω μίας αλληλουχίας τοπικά παραγόμενων κυτταροκινών, ρυθμίζεται ανάλογα η παραπέρα δραστηριότητα των μακροφάγων[4]. (Εικόνα 1). Πρόσφατες μελέτες έδειξαν την παρουσία των αμαστιγωτών μορφών της *L. infantum* μέσα στο κυτταρόπλασμα των ινοβλαστών του χορίου στο δέρμα του σκύλου[33]. Σε αντίστοιχες *in vitro* μελέτες σε ποντικούς βρέθηκε ότι οι ινοβλάστες μπορούν να φαγοκυτταρώσουν τις αμαστιγωτές μορφές της *Leishmania major* χωρίς όμως να μπορούν να τις σκοτώσουν λόγω της έλλειψης του ενζύμου συνθετάση του οξειδίου του αζώτου[21].

Συμπερασματικά, στους μηχανισμούς που επιτρέπουν όχι μόνο την αρχική αλλά και τη μακρόχρονη επιβίωση του παρασίτου στον ξενιστή περιλαμβάνονται η παθητική προ-

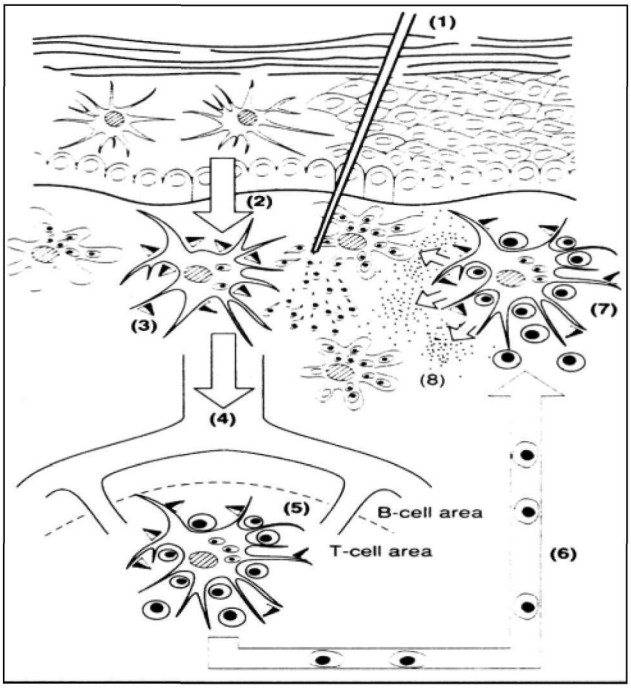

Εικόνα 1. Ρόλος των κυττάρων του Langerhans (LCs) στις δερματικές αλλοιώσεις στη λεϊσμανίωση. (1) Ενοφθαλμισμός των προμαστιγωτών μορφών της *L.infantum* στο χόριο από τον *Phlebotomus spp* (2) Μετανάστευση των LCs από την επιδερμίδα στο χόριο (3) Φαγοκυττάρωση και επεξεργασία των παρασίτων από τα LCs και έκφραση του αντιγόνου του παρασίτου μαζί με μόρια MHC-II στην επιφάνεια του κυττάρου (4) Μετανάστευση των LCs από το δέρμα στα επιχώρια λεμφογάγγλια (5) Παρουσίαση του αντιγόνου από τα LCs στα ειδικά - μη ενεργοποιημένα Τ κύτταρα της παραφλοιώδους ουσίας του λεμφογαγγλίου (6) Μετανάστευση ενεργοποιημένων Τ κυττάρων στην περιοχή της αλλοίωσης με το αίμα (7) & (8) όπου τα μολυσμένα μακροφάγα αλλά και τα LCs που έχουν παραμείνει στο χόριο ρυθμίζουν τη δραστηριότητά τους με την έκκριση κυτταροκινών. (Moll 1993- τροποποιημένη)

Figure 1. Role of the Langerhans cells (LCs) in skin lesions in leishmaniosis. (1) Inoculation of *L.infantum* promastigotes in the dermis by *Phlebotomus spp* (2) Migration of LCs from epidermis to dermis (3) Phagocytosis and parasite processing by LCs and expression of parasite antigen along with MHC class II molecules on the cell membrane (4) Migration of LCs from dermis to regional lymph nodes (5) LCs present antigen to specific-non activated T cells in the paracortex area of lymph node (6) Migration of activated T cells, via blood stream, in skin lesion (7) & (8) where infected macrophages and LCs that remained in the dermis regulate their function by a variety of cytokine secretion. (Moll 1993 - modified)

στασία του παρασίτου από αντιλεϊσμανιακούς παράγοντες μέσα σε "ασφαλή κύτταρα - στόχους", η ενεργητική καταστολή της σύνθεσης του οξειδίου του αζώτου (NO) στα μακροφάγα, η τροποποίηση των προστατευτικών κυτταροκινών, η αναστολή της παρουσίασης των αντιγόνων του παρασίτου και της ανάλογης διέγερσης των Τ-λεμφοκυττάρων και ο πολλαπλασιασμός των μη προστατευτικών για τον ξενιστή βοηθητικών Τ-λεμφοκυττάρων.

3. Η ΑΝΟΣΟΛΟΓΙΚΗ ΑΠΑΝΤΗΣΗ ΤΟΥ ΟΡΓΑΝΙΣΜΟΥ ΣΤΗ *Leishmania infantum*.

Η κυτταρική ανοσολογική απάντηση αλλά και οι παραγόμενες κυτταροκίνες στη λεϊσμανίωση του σκύλου είναι ανάλογες με εκείνες της λεϊσμανίωσης του ανθρώπου και του ποντικού[3]. Συγκεκριμένα, εκτός από τους ανθεκτικούς και τους ευαίσθητους σκύλους στη λοίμωξη από *L. infantum*[3,20], υπάρχουν και εκείνοι που εκδηλώνουν μικτές ανοσολογικές αντιδράσεις και ανάλογη κλινική εικόνα[23]. Η αποτελεσματική ενεργοποίηση της κυτταρικής ανοσίας στο σκύλο, χωρίς εκείνη της χυμικής, οδηγεί στην εξόντωση του παρασίτου και την ίαση ή τη μη εκδήλωση των συμπτωμάτων και την εμφάνιση των αλλοιώσεων που χαρακτηρίζουν τη νόσο. Στα ζώα αυτά, οι *in vitro* δοκιμές της βλαστογένεσης και του πολλαπλασιασμού των λεμφοκυττάρων του περιφερικού αίματος με τη χρησιμοποίηση ειδικών (*L. infantum*) και μη ειδικών αντιγόνων (κονκαναβαλίνη Α, φυτοαιμοσυγκολλητίνη) είναι έντονα θετικές, όπως εξάλλου και η ενδοδερμική δοκιμή με λεϊσμανίνη, ενώ η παραγωγή των προστατευτικών κυτταροκινών IL-2 και TNF - α είναι αυξημένη. Αντίθετα, οι σκύλοι στους οποίους δεν ενεργοποιείται η κυτταρική ανοσία (ανενεργησία) παράγουν ταυτόχρονα μεγάλες ποσότητες ειδικών IgG αντισωμάτων κατά της *L. infantum* λόγω υπερενεργοποίησης των Β-λεμφοκυττάρων.

Η ανάλυση του τύπου των κυτταροκινών στα λεμφοκύτταρα του περιφερικού αίματος έδειξε ότι η ανοσολογική απάντηση στην ασυμπτωματική λεϊσμανίωση είναι τύπου Th1 (IL-2, IFN-γ), ενώ ότι ο μη έλεγχος του παρασίτου σε ζώα με έκδηλα συμπτώματα της νόσου πιθανότατα είναι τύπου Th2 ανοσολογική απάντηση (IL-4, IL-5, IL-10)[18]. Επισημαίνεται ότι τόσο τα Th1 όσο και τα Th2 λεμφοκύτταρα ανήκουν στην ομάδα των CD4+ λεμφοκυττάρων[30,31]. Τα Th1 λεμφοκύτταρα, που ενεργοποιούν τα μακροφάγα για να σκοτώσουν ή να αναστείλουν την ανάπτυξη της Leishmania ευθύνονται για την πρόκληση ήπιας λοίμωξης που συνήθως αυτοθεραπεύεται. Αντίθετα, τα Th2 με το να διευκολύνουν την παραγωγή αντισωμάτων και να αναστέλλουν ορισμένες ανοσολογικές αντιδράσεις, συντελούν στην εγκατάσταση της λοίμωξης[12,30]. Σε τελική ανάλυση, η κυριαρχία των Th1 ή των Th2 κυττάρων είναι αυτή που θα καθορίσει και την έκβαση της λοίμωξης[19].

Ο ανοσοεπαρκής τελικός ξενιστής του παρασίτου στην αρχή της αντιγονικής επαφής απαντά ανοσολογικά με μη ειδικό τρόπο, η φύση του οποίου θα επηρεάσει σε μεγάλο βαθμό την αντίδραση των Τ- λεμφοκυττάρων[25,27]. Το είδος των κυτταροκινών στο πρώτο αυτό αντιγονικό ερέθισμα έχει αποδειχθεί ότι καθορίζει αν θα υπάρξει Th1 ή Th2 αντίδραση[18]. Συγκεκριμένα, η IL-12 φαίνεται ότι ευνοεί την

ανάπτυξη των Th1 λεμφοκυττάρων, ενώ η IL-4 εκείνη των Th2. Με τη χρησιμοποίηση των *in vitro* συστημάτων για την καλλιέργεια Τ-λεμφοκυττάρων, αποδείχτηκε ότι η διαφοροποίησή τους προς την Th1 κατεύθυνση εξαρτάται από την ανταπόκρισή τους στην IL-12. Αυτό μπόρεσε να γίνει με τη διατήρηση της λειτουργίας του υποδοχέα της IL-12 (IL-12R), που αποτελείται από τις IL-12Rbeta1 και IL-12Rbeta2 υπομονάδες. Ενώ ο υποδοχέας αυτός λειτουργούσε στα Th1 κύτταρα, τα Th2 δεν μπορούσαν να στείλουν το ανάλογο σήμα λόγω απουσίας της beta2 υπομονάδας, η διατήρηση της οποίας εξαρτάται από την παρουσία της IFN-γ ή της IL-12, στο αρχικό τουλάχιστο στάδιο της λεϊσμανίωσης[15,27]. Πρόσφατα, επίσης, διαπιστώθηκε ότι ποντίκια με απλή μετάλλαξη (lpr) του γονιδίου που εκφράζει τον παράγοντα κυτταρικής απόπτωσης *Fas*, είναι πολύ ευαίσθητα στη λοίμωξη με *Leishmania major* παρά την αυξημένη σύνθεση και απελευθέρωση της IL-12, την έντονη τύπου Th1 αντίδραση και την αυξημένη παραγωγή NO. Μόνο τα ενεργοποιημένα Th1 κύτταρα εκφράζουν εκλεκτικά το σύνδεσμο *Fas* (FasL), που προκαλεί απόπτωση των κυττάρων - στόχων. Με τον τρόπο αυτό, η αλληλεπίδραση των Th1 κυττάρων (FasL) και των μακροφάγων (Fas) μπορεί να οδηγήσει στην απόπτωση των μακροφάγων και την απελευθέρωση των παρασίτων στον εξωκυττάριο χώρο όπου θα επιταχυνθεί η καταστροφή τους[22].

Τα συνδιεγερτικά μόρια σκοπό έχουν να περιορίσουν ή και να αποτρέψουν ακόμη τις αντιδράσεις των Τ-λεμφοκυττάρων στα αυτοαντιγόνα. Ο πολλαπλασιασμός των Τ-κυττάρων και η επιτέλεση των λειτουργιών τους απαιτούν δύο σήματα: Το σήμα 1 ξεκινά με την αναγνώριση του συμπλέγματος αντιγόνου - MHC από τον υποδοχέα τους (TCR). Το πρωτογενές αυτό σήμα ενεργοποίησης του Τ-λεμφοκυττάρου επιτυγχάνεται μέσω της τυροσίνης (ZAP-70, $p56^{lck}$, $p59^{fyn}$) και της φωσφατάσης της τυροσίνης (CD45)[26]. Το σήμα 2 ξεκινά με την αλληλεπίδραση διαφόρων ζευγών υποδοχέων - αντιϋποδοχέων, από τα οποία τα περισσότερο γνωστά είναι τα B7-1/B7-2 και CD28/CTLA-4. Οι βιοχημικοί μηχανισμοί του σήματος αυτού είναι διαφορετικοί από τους αντίστοιχους του σήματος 1[26].

Πρόσφατα, εξάλλου, αποδείχτηκε η μειωμένη έκφραση των B7 μορίων στα μολυσμένα από τη *L. infantum* μακροφάγα του σκύλου σε σύγκριση με τα μη μολυσμένα και η συμμετοχή τους στην ενεργοποίηση των ειδικών για τη *L. infantum* Th1 λεμφοκυττάρων[9] (Εικόνα 2). Έτσι, τα παράσιτα καταφέρνουν να διεφεύγουν τους αμυντικούς ανοσολογικούς μηχανισμούς του σκύλου εξαιτίας της μείωσης της έκφρασης των συνδιεγερτικών μορίων στην επιφάνεια των μακροφάγων, που θα οδηγήσει στην ανενεργησία των ειδικών Th1 λεμφοκυττάρων (Εικόνα 3). Αντίθετα, η παραγωγή των τύπου Th2 κυτταροκινών δεν φαίνεται να επηρεάζεται από τη μειωμένη έκφραση των συνδιεγερτικών μορίων[8].

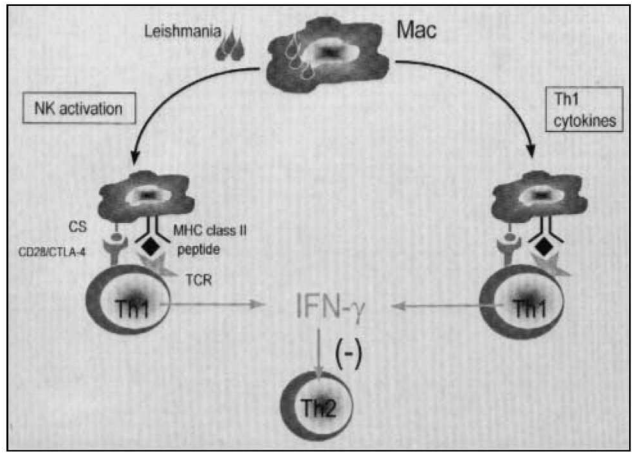

Εικόνα 2. Η έκφραση των συνδιεγερτικών μορίων (CS) από τα μολυσμένα μακροφάγα κατά την αρχική φάση της λεϊσμανίωσης, οδηγεί στην ενεργοποίηση των Th1 CD4+ κυττάρων (με ταυτόχρονη καταστολή της δραστηριότητας των Th2 CD4+ κυττάρων) και τη δημιουργία ασυμπτωματικής ή κλινικής λοίμωξης που ανταποκρίνεται στη θεραπευτική αγωγή (Ghersetich I et al 1999, τροποποιημένη).

Figure 2. The expression of costimulatory molecules (CS) by infected macrophages, early in the course of the infection, results in Th1 CD4+ cell activation (with simultaneous suppression of Th2 CD4+ cell function) and either asymptomatic or symptomatic infection that responds to treatment (Ghersetich I et al 1999, modified).

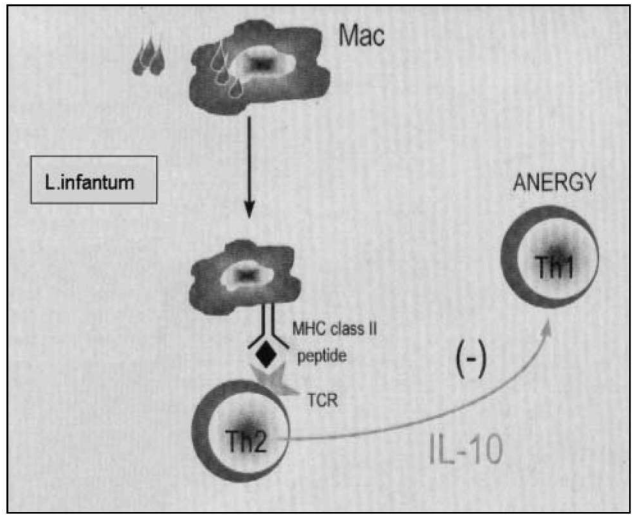

Εικόνα 3. Η μη έκφραση των συνδιεγερτικών μορίων (CS) από τα μολυσμένα μακροφάγα κατά την αρχική φάση της λεϊσμανίωσης, οδηγεί στην ενεργοποίηση των Th2 CD4+ κυττάρων και την ανενεργησία των Th1 CD4+ κυττάρων με αποτέλεσμα την πρόκληση κλινικής νόσου (Ghersetich I et al 1999 - τροπ/νη).

Figure 3. Inability of costimulatory molecules (CS) expression by infected macrophages, early in the course of the infection, results in Th2 CD4+ cell activation and Th1 CD4+ anergy which facilitates spreading of parasites and clinical disease (Ghersetich I et al 1999 - modified).

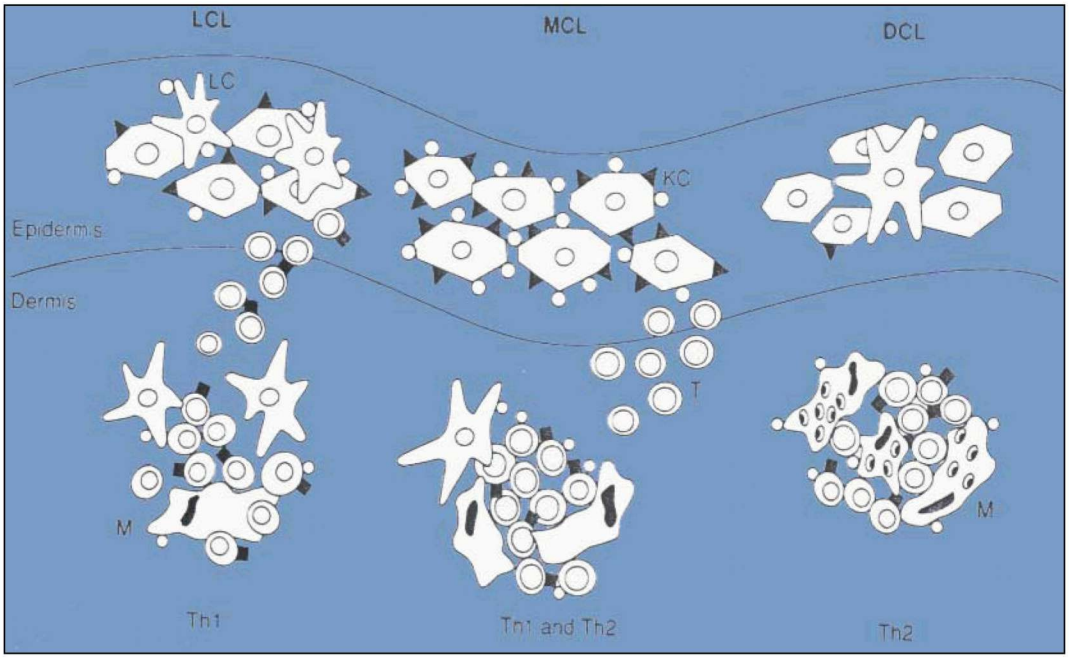

Εικόνα 4. Στην εντοπισμένη δερματική λεϊσμανίωση (LCL) του ανθρώπου και στην αποφολιδωτική δερματίτιδα του σκύλου ενεργοποιείται κυρίως η κυτταρική ανοσία (Th1 αντίδραση), σε αντίθεση με τη διάχυτη δερματική λεϊσμανίωση (DCL) του ανθρώπου και τα δερματικά οζίδια του σκύλου όπου ενεργοποιείται κυρίως η χυμική ανοσία (Th2 αντίδραση). Μικτές αντιδράσεις παρατηρούνται στη βλεννογονοδερματική λεϊσμανίωση (MCL) του ανθρώπου και στην ελκώδη δερματίτιδα του σκύλου.
LC: κύτταρα του Langerhans, KC: κερατινοκύτταρα, T: T- λεμφοκύτταρα και M: μακροφάγα (Tapia et al. 1994 - τροπ/νη).

Figure 4. In localized cutaneous leishmaniosis (LCL) in man and exfoliative dermatitis in dog Th1 reaction predominates, whereas in diffuse cutaneous leishmaniosis (DCL) in man and dermal nodules in dog Th2 reaction (humoral immune response) is activated. Mix type immunologic reactions are induced in mucocutaneous leishmaniosis (MCL) in man and ulcerative dermatitis in dog. LC: Langerhans cells, KC: keratinocytes, T: T cells and M: macrophages (Tapia et al. 1994 - modified).

4. ΑΝΟΣΟΠΑΘΟΛΟΓΙΑ ΤΩΝ ΔΕΡΜΑΤΙΚΩΝ ΑΛΛΟΙΩΣΕΩΝ.

Η ανοσολογική απάντηση του δέρματος στην προσβολή από την *L. infantum* μπορεί να είναι προστατευτική και αποτελεσματική όταν ενεργοποιείται η κυτταρική ανοσία (Th1), ή μη αποτελεσματική και επιβλαβής όταν ενεργοποιείται η χυμική (Th2)[18]. Στη λεϊσμανίωση, ενώ η ανοσολογική αντίδραση του ποντικού παρουσιάζει πόλωση προς τον Th1 ή τον Th2 τύπο αντίδρασης, στον άνθρωπο[12] και στο σκύλο συνήθως είναι μικτή[3]. Όμως, ο βαθμός ενεργοποίησης της μίας ή της άλλης αντίδρασης φαίνεται ότι έχει άμεση σχέση με τη μορφολογία των παρατηρούμενων δερματικών αλλοιώσεων[2]. Έρευνα έδειξε ότι οι δερματικές αλλοιώσεις στη λεϊσμανίωση του σκύλου, μπορούν να ταξινομηθούν σε τρεις κατηγορίες, ανάλογα με το βαθμό της ανοσολογικής επάρκειας της επιδερμίδας[10]. Η πρώτη, που βασικά περιλαμβάνει την αποφολιδωτική δερματίτιδα, μοιάζει με την εντοπισμένη δερματική λεϊσμανίωση του ανθρώπου. Στη δεύτερη, που μοιάζει με την ανοσολογική αντίδραση της διάχυτης δερματικής λεϊσμανίωσης του ανθρώπου, ανήκουν τα δερματικά οζίδια. Η ανοσοπαθογένεια της τρίτης κατηγορίας, στην οποία κατατάσσεται η ελκώδης δερματίτιδα, παρομοιάζει με εκείνη της βλεννογονοδερματικής λεϊσμανίωσης του ανθρώπου. Σ' αυτή, τα κερατινοκύτταρα υπερεκφράζουν το MHC-II ενώ τα LCs απουσιάζουν τελείως και ο αριθμός των μακροφάγων, των Τ-λεμφοκυττάρων και των παρασίτων ποικίλλει σε μεγάλο βαθμό (Εικόνα 4).

Τα αποτελέσματα δικής μας έρευνας έδειξαν ότι στην αποφολιδωτική δερματίτιδα τα Τ-λεμφοκύτταρα (πολυκλωνικό αντίσωμα CD3)[17] αποτελούν το 75% περίπου του διηθήματος από κύτταρα φλεγμονής[28]. Σε πολλά περιστατικά ά κυριαρχούσε η φλεγμονή των σμηγματογόνων αδένων (κοκκιωματώδης σμηγματαδενίτιδα), γεγονός που σημαίνει ότι οι απελευθερούμενοι μεταβιβαστές από τα διεγερθέντα μακροφάγα ή το ίδιο το παράσιτο, προκαλούν την εμφάνιση μορίων προσκόλλησης στο ενδοθήλιο των αγγείων των σμηγματογόνων αδένων. Τα μόρια αυτά, σε συνδυασμό με τους ειδικούς υποδοχείς τροπισμού των λεμφοκυττάρων, προκαλούν την εξαγγείωση των τελευταίων γύρω από τους σμηγματογόνους αδένες με τελικό αποτέλεσμα τη διήθηση και καταστροφή τους. Είναι γνωστό ότι η κοκκιωματώδης σμηγματαδενίτιδα προκαλεί διαταραχή της κερατινοποίησης, παρεμβαίνοντας στο μετα-

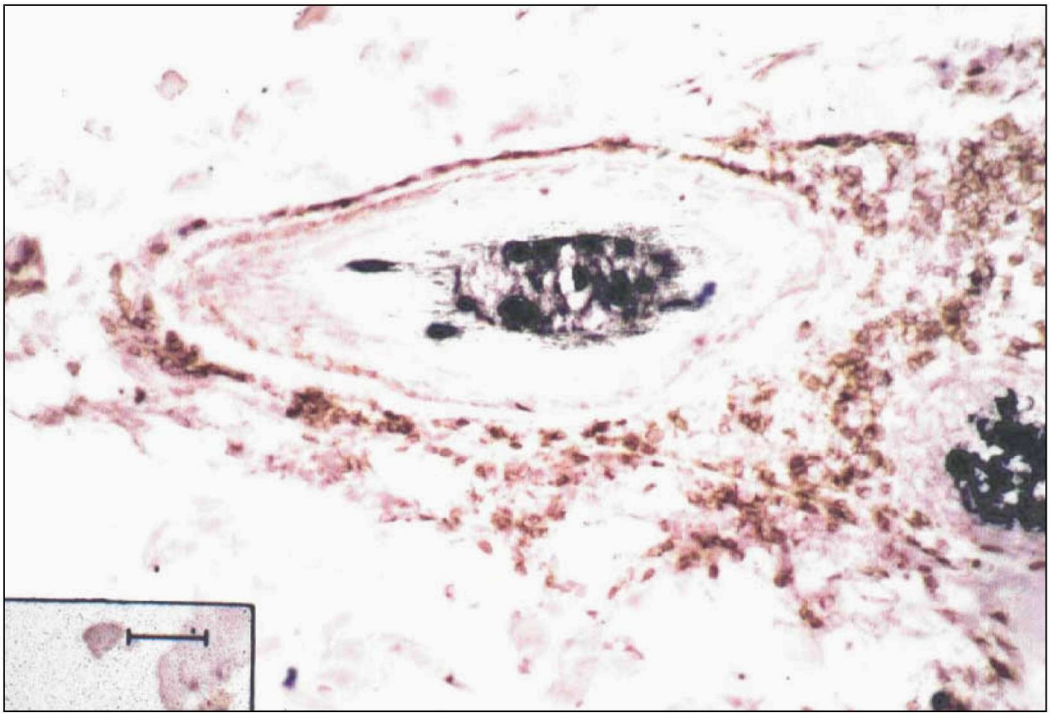

Εικόνα 5. Διήθηση μεγάλου αριθμού CD8+ Τ-λεμφοκυττάρων γύρω από τους θυλάκους των τριχών και τους σμηγματογόνους αδένες σε σκύλο με αποφολιδωτική δερματίτιδα λόγω λεϊσμανίωσης από *L. infantum*. (Ανοσοϋπεροξειδάση σε κρυοτομή δέρματος, χρωμογόνο DAB, μονοκλωνικό αντίσωμα CD8α, x200).

Figure 5. High numbers of CD8+ T-cells infiltrating the sebaceous glands and perifollicular dermis in exfoliative dermatitis in canine leishmaniosis (*L.infantum*). (Immunoreroxidase in cryostat skin section, DAB chromogen, CD8α monoclonal antibody, x200).

βολισμό των λιπιδίων της επιδερμίδας με αποτέλεσμα την εμφάνιση έντονης αποφολίδωσης της κεράτινης στιβάδας. Στην ίδια μελέτη, στο χόριο παρατηρήθηκε σημαντική και ακανόνιστη αλλά ισόποση διήθηση από CD8+ και CD4+ λεμφοκύτταρα[28]. Επιπλέον, βρέθηκε ότι τα μισά περίπου από τα CD8+ και CD4+ κύτταρα δεν αντέδρασαν θετικά στον ισότυπο RA του κοινού λευκοκυτταρικού αντιγόνου CD45 (CD45RA), γεγονός που υποδηλώνει ότι αυτά είναι Τ-λεμφοκύτταρα μνήμης. Παρόμοια ευρήματα διαπιστώθηκαν και σε ανθρώπους με βλεννογονοδερματική λεϊσμανίωση (*L. braziliensis*)[13]. Στην αποφολιδωτική δερματίτιδα του σκύλου από *L. infantum*, ο αριθμός των CD8+ κυττάρων είναι μεγάλος, τόσο στην περιοχή των αλλοιώσεων όσο και στο φαινομενικά υγιές δέρμα[28] (Εικόνα 5). Μελέτες πάνω στη λειτουργία των CD8+ λεμφοκυττάρων στο σκύλο[6,7], αλλά και σε ποντικούς που μολύνθηκαν με *L. mexicana*[14], έδειξαν ότι η κυτταροτοξική τους δράση επιτελείται μέσω της IFN-γ. Στη λεϊσμανίωση, τα CD8+ λεμφοκύτταρα φαίνεται ότι παίζουν σημαντικό ρόλο στην εκδήλωση προστατευτικής ανοσολογικής απάντησης χωρίς όμως να είναι γνωστό αν τα παρασιτικά αντιγόνα μπορούν να διαφεύγουν από τα φαγοσωμάτια ή να παρουσιάζονται με τα μόρια του MHC - I[19].

Η επεξεργασία και η παρουσίαση των αντιγόνων της *L. infantum* φαίνεται ότι είναι περισσότερο αποτελεσματική στην αποφολιδωτική δερματίτιδα παρά στα δερματικά οζίδια στα οποία μεγάλος αριθμός μακροφάγων γεμάτων με παράσιτα συγκεντρώνεται στο χόριο, πιθανότατα λόγω μη πρώτης επαφής των Τ-λεμφοκυττάρων με τα LCs και τα MHC-II+ κερατινοκύτταρα. Αντίθετα, η επάρκεια των αντιγονοπαρουσιαστικών κυττάρων στην επιδερμίδα σκύλων με αποφολιδωτική δερματίτιδα επιτρέπει τη μετανάστευση στο χόριο των ειδικών Τ-λεμφοκυττάρων που ενεργοποιούν τα μακροφάγα για την εξόντωση της *L. infantum*[10] (Εικόνα 6). Η επιδερμίδα των ζώων με ελκώδη δερματίτιδα στερείται LCs, ενώ τα κερατινοκύτταρα υπερεκφράζουν μόρια του MHC-II, ώστε τελικά να προκαλείται αντίδραση υπερευαισθησίας καθυστερημένου τύπου, που καταστρέφει το δέρμα και τους βλεννογόνους. Στα ζώα αυτά, το γονίδιο που ευθύνεται για την έκφραση του παράγοντα της κυτταρικής απόπτωσης *Fas*, είναι πιθανόν ότι ενεργοποιείται ελάχιστα ή καθόλου, ώστε να είναι αδύνατος ο έλεγχος της *L. infantum* από το ανοσοποιητικό σύστημα και ταυτόχρονα να προκαλούνται αυτοάνοσα φαινόμενα[22].

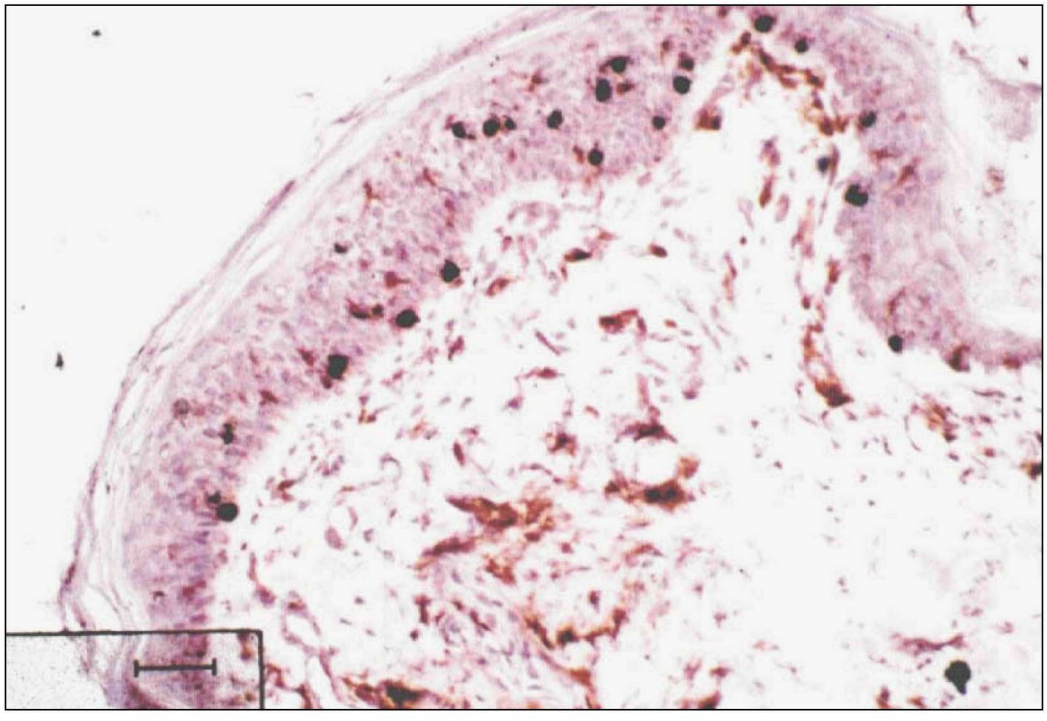

Εικόνα 6. Κύτταρα του Langerhans στην επιδερμίδα καθώς και δενδριτικά κύτταρα, ινοβλάστες και CD4+ Τ-λεμφοκύτταρα στο χόριο που έχουν σημανθεί με το μονοκλωνικό αντίσωμα MHC-II, σε σκύλο με αποφολιδωτική δερματίτιδα λόγω λεϊσμανίωσης από L. infantum. (Ανοσοϋπεροξειδάση σε κρυοτομή δέρματος, χρωμογόνο DAB, x200).

Figure 6. MHC-II monoclonal antibody labels epidermal Langerhans cells and fibroblasts, dendrocytes and CD4+ cells in the dermis, in exfoliative dermatitis in canine leishmaniosis (L.infantum). (Immunoreroxidase in cryostat skin section, DAB chromogen, x200).

5. ΣΥΜΠΕΡΑΣΜΑΤΑ.

• Η φύση της μη ειδικής ανοσολογικής απάντησης καθορίζει τις μετέπειτα αντιδράσεις των Τ-λεμφοκυττάρων στο παρασιτικό ερέθισμα. Οι αντιδράσεις τύπου Th1 ή Th2 φαίνεται ότι καθορίζουν την έκβαση της λοίμωξης από τη *L. infantum* και στο σκύλο. Η IL-12 και η IFN-γ είναι πιθανότατα οι ιντερλευκίνες "κλειδιά" για την εκδήλωση προστατευτικής απάντησης (Th1) στο παράσιτο.

• Η θεραπευτική χρησιμοποίηση αντισωμάτων του συνδιεγερτικού μορίου CD28 του σκύλου, θα μπορούσε να αντισταθμίσει τη μη έκφραση του B7 μορίου από τα μολυσμένα με *L. infantum* μακροφάγα, και να οδηγήσει στην αποτελεσματική ενεργοποίηση των ειδικών Th1 λεμφοκυττάρων.

• Θα πρέπει να ερευνηθεί όχι μόνο η σημασία της λειτουργίας του γονιδίου που εκφράζει τον παράγοντα απόπτωσης Fas στο σκύλο, αλλά και το κατά πόσο και πώς αυτό επηρεάζεται από τη *L. infantum*. Ίσως να μην απέχει πολύ η στιγμή που με τη βοήθεια προηγμένων ανοσολογικών (IL-12 ή/και IFN-γ) και μοριακών (γονιδιακή θεραπεία, DNA εμβόλιο) παρεμβάσεων η παρασιτολογική ίαση και η παραγωγή αποτελεσματικού εμβολίου κατά της λεϊσμανίωσης του σκύλου θα γίνουν πραγματικότητα.

ΒΙΒΛΙΟΓΡΑΦΙΑ

1. Gradoni L. and M.Gramiccia. Leishmania infantum tropism: Strain Genotype or Host Immune Status? Parasitology Today, 1994, 10(7): 264-267.
2. Koutinas A.F., Scott D.W., Kontos V., Lekkas S. Skin Lesions in Canine Leishmaniasis (Kala-Azar): A Clinical and Histopathological Study on 22 Spontaneous Cases in Greece, Veterinary Dermatology, 1993, 3(3): 121-130.
3. Pinelli E., Killick-Kendrick R., Wagenaar J., Wilbert B., Gustavo del Real, Ruitenberg J. Cellular and Humoral Immune Responses in Dogs Experimentally and Naturally Infected with Leishmania infantum, Infection and Immunity, 1994, 62(1): 229-235.
4. Moll H. Epidermal Langerhans cells are critical for immunoregulation of cutaneous leishmaniasis, Immunology Today, 1993, 14(8): 383-387.
5. Tapia F.J., Careres-Dittmar G., Sanchez M.A. Inadequate epidermal homing leads to tissue damage in human cutaneous leishmaniasis, Immunology Today, 1994, 15(4): 160-165.
6. Pinelli E., Boog C.J.P., Rutten V.P.M.G., Dijk B., Bernadina W.E., Ruitenberg E.J. A canine CD8+ cytotoxic T-cell line specific for Leishmania infantum-infected macrophages, Tissue Antigens, 1994, 43: 189-192.
7. Moore P.F., Rossitto P.V., Danilenko D.M., Wielenga J.J., Raff R.F., Severns E. Monoclonal antibodies specific for

canine CD4 and CD8 define functional T-lymphocyte subsets and high-density expression of CD4 by canine neutrophils, Tissue Antigens, 1992, 40: 75-85.

8. Kaye P.M. Costimulation and the regulation of antimicrobial immunity, Immunology Today, 1995, 16(9): 423-427.
9. Pinelli E., Victor P.M.G.Rutten, Martijn Bruysters, P.F. Moore, and E.J. Ruitenberg. Compensation for decreased expression of B7 molecules on Leishmania infantum-infected canine macrophages results in restoration of parasite-specific T-cell proliferation and gamma interferon production, Infection and Immunity, 1999, 67(1): 237-243.
10. Fondevila D., Vilafranca M., Ferrer L. Epidermal immunocompetence in canine leishmaniasis, Vet. Immun. Immunopath., 1997, 56: 319-327.
11. Kemp M., Theander T.G., Kharazmi A. The contrasting roles of CD4+ T cells in intracellular infections in humans: leishmaniasis as an example, Immunology Today, 1996, 17(1): 13-16.
12. Modlin R.L. Th1-Th2 Paradigm: Insights from leprosy, J.Invest.Derm., 1994, 102(6): 828-832.
13. Pirmez C., Cooper C., Paes-Oliviera M., Schubach A., Torigian V.K., Modlin R.L. Immunologic responsiveness in American cutaneous leishmaniasis lesions, J.Immunol., 1990, 145(9): 3100-3104.
14. Chan M.M. T cell response in murine Leishmania mexicana amazonensis infection: production of interferon-gamma by CD8+ cells, Eur. J. Immunol., 1993, 23(5): 1181-1184.
15. Scott P. IFN-gamma modulates the early development of TH1 and Th2 responses in a murine model of cutaneous leishmaniasis, J.Immunol., 1991, 147(9): 3149-3155.
16. Shankar A.H., Titus R.G. The influence of antigen-presenting cell type and interferon-gamma on priming and cytokine secretion of Leishmania major-specific T cells, J. Infect. Dis., 1997, 175(1): 151-157.
17. Cobbold S., Metcalfe S. Monoclonal antibodies that define canine homologues of human CD antigens: Summary of the First International Canine Leukocyte Antigen Workshop (CLAW), Tissue Antigens, 1994, 43: 137-154.
18. Pinelli E., Rutten V.P.M.G., Ruitenberg E.J. Cellular immune responses in canine leishmaniasis, Proceedings of the 1st International Canine Leishmaniasis Forum, Barcelona, Spain-1999, 60-64.
19. Scott P. and S.H.E. Kaufmann. The role of T-cell subsets and cytokines in the regulation of infection, Immunology Today, 1991, 12(10): 346-348.
20. Cabral M., O'Grady J., and Alexander J. Demonstration of Leishmania specific cell mediated and humoral immunity in asymptomatic dogs, Parasite Immunology, 1992, 14: 531-539.
21. Moll H. Immune responses to parasites: the art of distinguishing the good from bad, Immunology Today, 1996, 17: 551-552.
22. Huang Fang-Ping, Damo Xu, Ehsan-O Esfandiari, William Sands, Xiao-qing Wei, and Foo Y. Liew. Mice defective in fas are highly susceptible to Leishmania major infection despite elevated IL-12 synthesis, strong Th1 responses, and enhanced nitric oxide production, The Journal of Immunology, 1998, 160: 4143-4147.
23. Abranches P., Santos-Gomes G., Rachamim N., Campino L., Schnur L.F., and Jaffe C.L. An experimental model for canine visceral leishmaniasis, Parasite Immunology, 1991, 13: 537-550.
24. Reiner N.E. Altered cell signaling and mononuclear phagocyte deactivation during intracellular infection, Immunology Today, 1994, 15(8): 374-381.
25. Martinez-Moreno A., Moreno T., Martinez-Moreno F.J., Acosta I., Hernandez S. Humoral and cell-mediated immunity in natural and experimental canine leishmaniasis, Veterinary Immunology and Immunopathology, 1995, 48: 209-220.
26. June C.H., Bluestone J.A., Nadler L.M., and Thompson C.B. The B7 and CD28 receptor families, Immunology Today, 1994, 15(7): 321-331.
27. Jones D.E., Elloso M.M., and Scott P. Host susceptibility factors to cutaneous leishmaniasis, Frontiers in Bioscience, 1998, 3: 1171-1180.
28. Papadogiannakis E.I., Koutinas A.F., Saridomichelakis M. and Karameris A. Histopathology and immunohistochemistry of exfoliative dermatitis in canine leishmaniosis: a comparative study between lesional and normal looking skin, Veterinary Dermatology, 2000, 11(suppl.1):23.
29. Janeway C.A and Travers P. Both spesific ligand and co-stimulatory signals provided by a professional APC are required for the clonal expansion of naive T cells, in Immunobiology the Immune system in health and disease, 3rd edition, Current Biology & Garland Publ., 1997: 7:8-7:9.
30. Suter M.M. Intercellular communication in inflammatory and immune-mediated skin diseases, Proceedings of the 10th ESVD annual congress, Denmark, 1993: 165-180.
31. Fraile C. and Gonzales J.L. Canine leishmaniasis: Etiopathogenesis, Proceedings of the 12th ESVD annual congress, Spain, 1995: 182-183.
32. Slappendel R.J. Canine leishmaniasis: A review based on 95 cases in the Netherlands, The Veterinary Quarterly, 1988, 10(1): 3-17.
33. Rodriguez J.H., Mozos E., Mendez A., Perez J., and Gomez-Villamandos J.C. Leishmania infection of canine skin fibroblasts in vivo, Veterinary Pathology, 1996, 33: 469-473.