

Journal of the Hellenic Veterinary Medical Society

Vol 52, No 4 (2001)



First Report in the presence of Post-Weaning Multisystemic Wasting Syndrome and Porcine Circo virus type 2 in Greece

S. C. KYRIAKIS (ΣΠ. Κ. ΚΥΡΙΑΚΗΣ), S. KENNEDY, K. SAOULIDIS (Κ. ΣΑΟΥΛΙΔΗΣ), S. LEKKAS (Σ. ΛΕΚΚΑΣ), Ch. C. MILIOTIS (Χ.Κ.ΜΗΛΙΩΤΗΣ), G. C. BALKAMOS (Γ.Κ. ΜΠΑΛΚΑΜΟΣ), P. A. PAPOUTSIS (Π.Α. ΠΑΠΟΥΤΣΗΣ)

doi: [10.12681/jhvms.15458](https://doi.org/10.12681/jhvms.15458)

Copyright © 2018, SC KYRIAKIS, S KENNEDY, K SAOULIDIS, S LEKKAS, Ch.C MILIOTIS, GC BALKAMOS, PA PAPOUTSIS



This work is licensed under a [Creative Commons Attribution-NonCommercial 4.0](https://creativecommons.org/licenses/by-nc/4.0/).

To cite this article:

KYRIAKIS (ΣΠ. Κ. ΚΥΡΙΑΚΗΣ) S. C., KENNEDY, S., SAOULIDIS (Κ. ΣΑΟΥΛΙΔΗΣ) K., LEKKAS (Σ. ΛΕΚΚΑΣ) S., MILIOTIS (Χ.Κ.ΜΗΛΙΩΤΗΣ) C. C., BALKAMOS (Γ.Κ. ΜΠΑΛΚΑΜΟΣ) G. C., & PAPOUTSIS (Π.Α. ΠΑΠΟΥΤΣΗΣ) P. A. (2018). First Report in the presence of Post-Weaning Multisystemic Wasting Syndrome and Porcine Circo virus type 2 in Greece. *Journal of the Hellenic Veterinary Medical Society*, 52(4), 281–285. <https://doi.org/10.12681/jhvms.15458>

Πρώτη αναφορά στην παρουσία του Πολυσυστηματικού Συνδρόμου Απίσχανσης των Απογαλακτισμένων Χοιριδίων και του κυκλοϊού τύπου 2 του χοίρου στην Ελλάδα

Σπ. Κ. Κυριάκης¹, S. Kennedy², Κ. Σαουλίδης¹, Σ. Λέκκας³, Χ. Κ. Μηλιώτης¹, Γ. Κ. Μπαλκάμος¹, Π. Α. Παπουτσή¹

ΠΕΡΙΛΗΨΗ. Το Πολυσυστηματικό Σύνδρομο Απίσχανσης των Απογαλακτισμένων Χοιριδίων (ΠΣΑΑΧ) αποτελεί μια νέα νοσολογική οντότητα, που προσβάλλει τους χοίρους κατά τα στάδια του απογαλακτισμού και της ανάπτυξης. Ένα νέο, παθογόνο στέλεχος του κυκλοϊού του χοίρου, ο κυκλοϊός τύπου 2, θεωρείται ως ο αιτιολογικός παράγοντας του συνδρόμου. Σκοπός αυτής της μελέτης ήταν να διερευνηθεί κατά πόσον οι επιζωοτίες που εμφανίστηκαν σε διάφορες χοιροτροφικές εκμεταλλεύσεις της Ελλάδας, με συμπτώματα παρόμοια αυτών που χαρακτηρίζουν το ΠΣΑΑΧ, σχετίζονταν με την παρουσία του κυκλοϊού τύπου 2. Για τη διάγνωση του συνδρόμου σε δύο εκτροφές που θεωρούνταν ύποπτες, πραγματοποιήθηκε ευθανασία σε 10 χοιρίδια. Τα συμπτώματα που παρατηρήθηκαν, όπως επίσης και τα ευρήματα της νεκροτομικής εξέτασης, ήταν ενδεικτικά της παρουσίας του ΠΣΑΑΧ. Στις ιστοπαθολογικές εξετάσεις παρατηρήθηκαν αλλοιώσεις διάμεσης πνευμονίας και διήθηση των μεσολόβων διαστημάτων του ήπατος και των μεσεντέριων λει-

φογαγγλίων από μονοπύρνα κύτταρα, αλλοιώσεις που σύμφωνα με προηγούμενες μελέτες θεωρούνται χαρακτηριστικές του συνδρόμου. Η οριστική διάγνωση βασίστηκε στην ανίχνευση αντιγόνων και πυρηνικού οξέος κυκλοϊού τύπου 2 σε ιστούς με αλλοιώσεις, με τη βοήθεια ανοσοϊστοχημικής εξέτασης και *in situ* μοριακού υβριδισμού.

Λέξεις ευρετηρίασης: κυκλοϊός, χοίρος

ABSTRACT. Kyriakis S.C.¹, Kennedy S.², Saoulidis K.¹, Lekkas S.³, Miliotis Ch.C.¹, Balkamos G.C.¹, Papoutsis P.A.¹. First Report in the presence of Post-Weaning Multisystemic Wasting Syndrome and Porcine Circovirus type 2 in Greece. *Journal of the Hellenic Veterinary Medical Society* 2001, 52(4):281-285. Post-weaning Multisystemic Wasting Syndrome (PMWS) is a new infectious disease of pigs at nursery and growing phase of production. A new strain of porcine circovirus (PCV), PCV type 2, seems to be the cause. The aim of this study was to investigate whether outbreaks of disease with clinical signs similar to those of PMWS, observed in several farms in Greece, were associated to the presence of PCV2. To establish a diagnosis in two pig farms suspected of being positive to PMWS, ten affected pigs were euthanised. The clinical and post-mortem findings in these pigs were highly suggestive of PMWS. Histopathology has revealed interstitial pneumonia and infiltration of mononuclear cells in periportal areas of the liver and in mesenteric lymph nodes. According to previous studies these are characteristic lesions of PMWS. The final diagnosis was confirmed by demonstrating antigens and nucleic acid in PCV2-affected tissues using immunohistochemistry and *in situ*-hybridisation methods.

Keywords: circovirus, PMWS, pig

ΕΙΣΑΓΩΓΗ

Το Πολυσυστηματικό Σύνδρομο Απίσχανσης των Απογαλακτισμένων Χοιριδίων (ΠΣΑΑΧ) αποτελεί μια

¹Κλινική Παθολογίας Παραγωγικών Ζώων, Τμήμα Κτηνιατρικής, Αριστοτέλειο Πανεπιστήμιο Θεσσαλονίκης, 540 06 Θεσσαλονίκη

²Veterinary Sciences Division, Department of Agriculture for Northern Ireland, Belfast, UK

³Εργαστήριο Παθολογικής Ανατομικής, Τμήμα Κτηνιατρικής, Αριστοτέλειο Πανεπιστήμιο Θεσσαλονίκης, 540 06 Θεσσαλονίκη

¹Clinic of Productive Animal Medicine, Faculty of Veterinary Medicine, Aristotle University of Thessaloniki, 540 06 Thessaloniki, Greece

²Veterinary Sciences Division, Department of Agriculture for Northern Ireland, Belfast, UK

³Laboratory of Pathology, Faculty of Veterinary Medicine, Aristotle University of Thessaloniki, 540 06 Thessaloniki, Greece

νέα και ξεχωριστή νοσολογική οντότητα του χοίρου, που αναφέρθηκε για πρώτη φορά από Καναδούς ερευνητές το 1996¹². Ακολούθησαν αναφορές και από άλλες χώρες, όπως τις ΗΠΑ³, την Ισπανία⁴, τη Γαλλία⁵ και τη Βόρειο Ιρλανδία⁶.

Αιτιολογικός παράγοντας του συνδρόμου θεωρείται ένα νέο παθογόνο στέλεχος του κυκλοϊού τύπου 1 (PCV1) του χοίρου, ο κυκλοϊός τύπου 2 (PCV2)⁷. Ο κυκλοϊός του χοίρου απομονώθηκε για πρώτη φορά στη Γερμανία το 1973, ως παράγοντας επιμόλυνσης μιας σειράς κυτταροκαλλιέργειών από νεφρικά κύτταρα χοίρου (PK-15), χωρίς όμως να εμφανίζει κυτταροπαθογόνο δράση⁸. Ορολογικές εξετάσεις που πραγματοποιήθηκαν για την αναζήτηση των ειδικών αντισωμάτων κατά του κυκλοϊού τύπου 1, έδειξαν ότι ο ιός είναι ευρύτατα διαδεδομένος στο χοίρειο πληθυσμό της Γερμανίας⁹, του Καναδά¹⁰ και της Μ. Βρετανίας¹¹. Ωστόσο, η ανεύρεση των ειδικών αντισωμάτων δε συσχετίστηκε με την κλινική εμφάνιση νοσήματος. Σε πιο πρόσφατες έρευνες, η εμφάνιση κλινικών συμπτωμάτων σε ζώα που έπασχαν από το ΠΣΑΑΧ συνοδεύτηκε από σειρά χαρακτηριστικών ιστοπαθολογικών αλλοιώσεων, καθώς και απομόνωση από τις αλλοιώσεις ενός ιού αντιγονικά παρόμοιου (ωστόσο διαφορετικού από τον "κλασικό" κυκλοϊό τύπου 1 του χοίρου), ο οποίος ονομάστηκε κυκλοϊός τύπου 2 (PCV2) και θεωρήθηκε ως ο πιθανός αιτιολογικός παράγοντας του συνδρόμου^{3,12-14}.

Το ΠΣΑΑΧ εμφανίζεται σε εκτροφές με υψηλό επίπεδο υγείας των ζώων. Χαρακτηρίζεται από χαμηλή νοσηρότητα και υψηλή θνησιμότητα και προσβάλλει κυρίως απογαλακτισμένα χοιρίδια και αναπτυσσόμενους χοίρους ηλικίας 5-12 εβδομάδων. Τα κλινικά συμπτώματα εμφανίζονται συχνότερα σε απογαλακτισμένα χοιρίδια ηλικίας 5-8 εβδομάδων και περιλαμβάνουν απώλεια βάρους, δύσπνοια και διόγκωση των βουβωνικών λεμφογαγγλίων, και λιγότερο συχνά υδαρή διάρροια, ωχρότητα του δέρματος και ίκτερο¹⁵⁻¹⁷. Σε εκτροφές που το σύνδρομο εμφανίζεται για πρώτη φορά, το ποσοστό της θνησιμότητας είναι δυνατό να φθάσει το 10%. Αντίθετα, σε εκτροφές που ο ιός ενδημεί η νοσηρότητα και η θνησιμότητα κυμαίνονται σε πολύ χαμηλότερα επίπεδα¹⁵.

Οι παθολογανατομικές αλλοιώσεις του συνδρόμου ποικίλλουν και συχνά διαφέρουν από ζώο σε ζώο. Αρκετοί ερευνητές θεωρούν απόλυτα απαραίτητη για την εμπειριστατομένη διάγνωση, την ευθανασία τουλάχιστον 5-8 χοιριδίων ηλικίας 6-8 εβδομάδων¹⁶. Κατά τη νεκροτομική εξέταση τα ζώα συχνά έχουν ενδείξεις καχεξίας, το δέρμα τους είναι ωχρό, ενώ σε ορισμένες περιπτώσεις μπορεί να διαπιστωθεί ίκτερος^{15,17}. Τα λεμφογάγγλια είναι διογκωμένα, συμπυκνωμένα και στην τομή εμφανίζονται λευκωπά¹⁸. Οι πνεύμονες είναι αποχρωματισμένοι με ερυθροκαστανές ή φαιόχρωμες λοβώδεις περιοχές. Το ήπαρ είναι φυσιολογικό ή συχνά ατροφικό και αποχρωματισμένο. Ο σπλήνας εμφανίζεται διογκωμένος, υπερπλαστικός και μη

συμφορημένος. Τέλος, οι νεφροί είτε είναι έντονα διογκωμένοι και αποχρωματισμένοι, είτε εμφανίζουν μικρές λευκωπές εστίες και οίδημα του περιπνευλικού διάμεσου συνδετικού ιστού^{15,17}.

Οι ιστοπαθολογικές αλλοιώσεις ποικίλλουν ανάλογα με το στάδιο εξέλιξης του συνδρόμου¹⁹. Η πιο αξιοσημείωτη αλλοίωση είναι η εμφάνιση κοκκιωματώδους φλεγμονής (ιστιοκυτταρικές διηθήσεις) στους λεμφοειδείς ιστούς με ταυτόχρονη παρουσία μεγάλου αριθμού επιθηλιοειδών μακροφάγων και πολυπύρηνων γιγαντοκυττάρων, τα οποία περιέχουν ποικίλο αριθμό ενδοκυτταροπλασματικών εγκλείστων. Άλλες αλλοιώσεις, που συχνά παρατηρούνται, είναι η διάμεση πνευμονία, η λεμφοϊστοκυτταρική διήθηση του σπλήνα, των μεσολόβιων διαστημάτων του ήπατος και του νεφρικού περιπνευλικού ιστού^{13,16}.

Η διάγνωση του ΠΣΑΑΧ βασίζεται στο ιστορικό, στα συμπτώματα και στις μακροσκοπικές και ιστοπαθολογικές αλλοιώσεις^{16,20}. Η επιβεβαίωση της διάγνωσης επιτυγχάνεται με ανοσοϊστοχημικές εξετάσεις για τον εντοπισμό αντιγόνων του ιού στα γιγαντοκύτταρα, στα ιικά εγκλείσματα και στα βλαστικά κέντρα των λεμφοειδών ιστών και με την ανίχνευση του πυρηνικού οξέος του ιού με τη μέθοδο του *in situ* μοριακού υβριδισμού¹⁴.

Σκοπός της παρούσας μελέτης ήταν να διερευνηθεί κατά πόσον οι επιζωοτίες που εμφανίστηκαν σε διάφορες χοιροτροφικές εκμεταλλεύσεις της Ελλάδας (σε 30 εκτροφές με συνολική δυναμικότητα της τάξης των 10.000 σιών και παραγωγή 180.000 παχυνόμενων χοίρων σε ετήσια βάση), με συμπτώματα παρόμοια αυτών που χαρακτηρίζουν το ΠΣΑΑΧ, σχετίζονταν με την παρουσία του κυκλοϊού τύπου 2. Για το σκοπό αυτό επιλέχθηκαν 2 χοιροτροφικές εκμεταλλεύσεις για περαιτέρω διερεύνηση.

ΥΛΙΚΑ ΚΑΙ ΜΕΘΟΔΟΙ

Από τις αρχές του έτους 1999 σε δύο χοιροτροφικές εκμεταλλεύσεις της δυτικής Στερεάς Ελλάδας, μιας περιοχής που χαρακτηρίζεται από υψηλή πυκνότητα χοίρειου πληθυσμού, παρατηρήθηκαν πολλά περιστατικά με κλινική εικόνα παρόμοια εκείνης του ΠΣΑΑΧ.

Στην πρώτη εκτροφή, δυναμικότητας 300 σιών, τα πρώτα συμπτώματα εμφανίστηκαν τον Ιανουάριο του 1999. Αφορούσαν σε απογαλακτισμένα χοιρίδια και χοίρους ηλικίας 8-13 εβδομάδων και χαρακτηρίζονταν από σοβαρή απώλεια βάρους, έντονη ανομοιομορφία στην ανάπτυξη, κακή όψη τριχώματος και ωχρότητα του δέρματος. Τα ζώα δεν ανταποκρίνονταν στη χορήγηση αντιμικροβιακών ουσιών με αποτέλεσμα η θνησιμότητα μετά τον απογαλακτισμό, από 3-4% πριν από την εμφάνιση της επιζωοτίας, να ανέλθει στο 10% κατά τη χρονική περίοδο Αυγούστου - Σεπτεμβρίου 1999. Την ίδια χρονική περίοδο, η νοσηρότητα, μετά τον απογαλακτισμό, έφτασε το 15%.

Στη δεύτερη εκτροφή, δυναμικότητας 250 σιών, τα

πρώτα περιστατικά εμφανίστηκαν σε χοίρους ηλικίας επίσης 8-13 εβδομάδων, το Μάρτιο του 1999. Στην περίπτωση αυτή παρατηρήθηκαν επιπλέον διάρροια, δύσπνοια και δυσκολία κατά την ανέγερση. Οι χοίροι δεν ανταποκρίνονταν στη χορήγηση αντιμικροβιακών ουσιών, με αποτέλεσμα τα ποσοστά της νοσηρότητας και της θνησιμότητας να φτάσουν, κατά τη χρονική περίοδο Ιουλίου - Σεπτεμβρίου του 1999 το 20-30% και 10-12% αντίστοιχα.

Προκειμένου να γίνει διάγνωση, 5 ζώα από κάθε εκτροφή θανατώθηκαν με την εφαρμογή των κατάλληλων μεθόδων ευθανασίας. Την ευθανασία ακολούθησε σχολαστική νεκροτομική εξέταση των ζώων, καθώς και συλλογή δειγμάτων ιστών από διάφορα όργανα για περαιτέρω ιστοπαθολογικές και άλλες εξετάσεις (ανίχνευση του πυρηνικού οξέος και των αντιγόνων του ιού), μέρος των οποίων πραγματοποιήθηκαν σε εξειδικευμένο κτηνιατρικό εργαστήριο της Β. Ιρλανδίας (Veterinary Sciences Division, Department of Agriculture for Northern Ireland, Belfast UK).

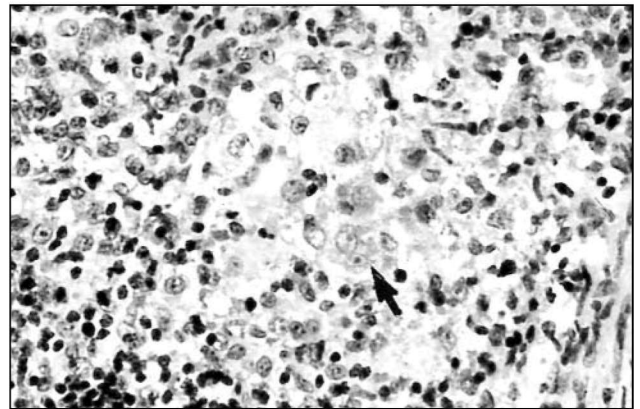
Τα δείγματα των ιστών που λήφθηκαν, μονιμοποιήθηκαν σε διάλυμα 10% ουδέτερης φορμόλης, εγκλεισθήκαν σε παραφίνη και κατόπιν διενεργήθηκαν ιστολογικές τομές πάχους 6 μm, οι οποίες χρώστηκαν με τη μέθοδο της αιματοξυλίνης-εωσίνης και μελετήθηκαν για την ταυτοποίηση των ιστοπαθολογικών αλλοιώσεων. Η ανίχνευση του πυρηνικού οξέος του ιού έγινε με τη μέθοδο του *in situ* μοριακού υβριδισμού, χρησιμοποιώντας έναν ειδικό ανιχνευτή (probe) για τον $i\delta^{14}$, ενώ των ιικών αντιγόνων με την ανοσοϊστοχημική μέθοδο της αβιδίνης-βιοτίνης-υπεροξειδάσης²¹.

ΑΠΟΤΕΛΕΣΜΑΤΑ

Κατά τη νεκροτομική εξέταση των χοιριδίων της πρώτης εκτροφής διαπιστώθηκε ωχρότητα του δέρματος και των σκελετικών μυών σε όλα τα χοιρίδια και, επιπλέον, εστίες πνευμονίας με ηπάτωση στους πρόσθιους λοβούς του πνεύμονα σε δύο ζώα και ατροφία του ήπατος σε ένα ζώο. Η νεκροψία των χοιριδίων της δεύτερης εκτροφής, αποκάλυψε παρόμοια ευρήματα, ενώ επιπλέον διαπιστώθηκε εμφανής διόγκωση των λεμφογαγγλίων (βουβωνικά, μεσεντέρια, μεσοπνευμόνια) και του σπλήνα.

Οι ενδεικτικές ιστοπαθολογικές αλλοιώσεις του ΠΣΑΑΧ διαπιστώθηκαν σε ένα μόνο χοιρίδιο της πρώτης εκτροφής και περιελάμβαναν διάχυτη ιστοκυτταρική διάμεση πνευμονία και λεμφοκυτταρικές-ιστιοκυτταρικές διηθήσεις των μεσολόβων διαστημάτων του ήπατος. Παράλληλα, στο κυτταρόπλασμα πνευμονικών, ηπατικών και κυττάρων των μεσεντέριων λεμφογαγγλίων του χοιριδίου αυτού ανιχνεύτηκαν πυρηνικό οξύ και αντιγόνα του κυκλοϊού τύπου 2.

Οι ιστοπαθολογικές εξετάσεις σε όλα τα ζώα της δεύτερης εκτροφής έδωσαν αποτελέσματα χαρακτηριστικά



Εικόνα 1. Μεσεντέριο λεμφογάγγλιο χοιριδίου με ΠΣΑΑΧ. Σημειώνεται η παρουσία συγκυτιακών κυττάρων (βέλος). Χρώση αιματοξυλίνης-εωσίνης.

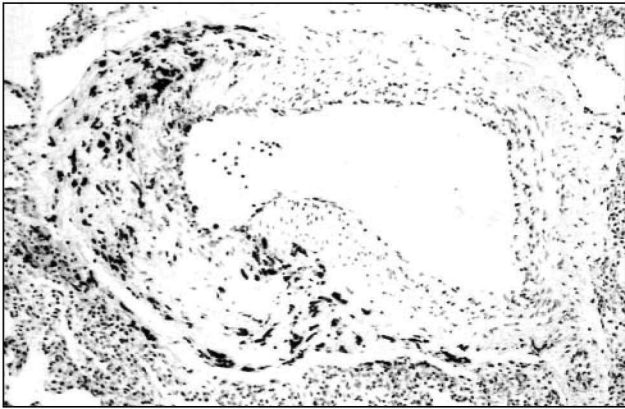
Figure 1. Mesenteric lymph node from a pig with PMWS. Note the presence of syncytial cells (arrow). Haematoxylin and eosin stain.

του συνδρόμου. Μεταξύ αυτών περιλαμβάνονταν ιστοκυτταρικές διηθήσεις των λεμφοειδών ιστών με ταυτόχρονη παρουσία πολυπύρηνων γιγαντοκυττάρων (Εικόνα 1), διάμεση πνευμονία, ιστοκυτταρική διήθηση των μεσολόβων διαστημάτων του ήπατος και νέκρωση των ηπατικών κυττάρων, λεμφοκυτταρική διάμεση νεφρίτιδα, καθώς και χαρακτηριστική παρουσία βασειόφιλων ενδοκυτταροπλασματικών και ενδοπυρηνικών εγκλειστών στα βλαστικά κέντρα των λεμφοειδών ιστών και στα μακροφάγα των κολπιδών τριχοειδών του σπλήνα. Και σε αυτή την περίπτωση η παρουσία του κυκλοϊού τύπου 2 στους ιστούς που έφεραν αλλοιώσεις, επιβεβαιώθηκε με μοριακό υβριδισμό και ανοσοϊστοχημικές εξετάσεις (Εικόνες 2 και 3).

ΣΥΖΗΤΗΣΗ

Πρόκειται για την πρώτη περιγραφή και αναφορά του ΠΣΑΑΧ στη χώρα μας^{22,23}. Για τη διάγνωση του συνδρόμου, 10 ζώα από τις 2 ύποπτες χοιροτροφικές εκμεταλλεύσεις θανατώθηκαν. Ακολούθησαν νεκροτομικές και ιστοπαθολογικές εξετάσεις, καθώς και ανίχνευση του πυρηνικού οξέος και των αντιγόνων του ιού σε δείγματα ιστών που λήφθηκαν από διάφορα όργανα.

Με βάση τις περιγραφές άλλων ερευνητών, τόσο τα νεκροτομικά ευρήματα, όσο και οι ιστοπαθολογικές αλλοιώσεις που παρατηρήθηκαν ήταν χαρακτηριστικές του συνδρόμου^{15,17}. Παρά το γεγονός ότι τα ευρήματα της νεκροτομικής εξέτασης των χοιριδίων της πρώτης εκτροφής ήταν ενδεικτικά, μόνο σε ένα από αυτά αναγνωρίστηκαν χαρακτηριστικές ιστοπαθολογικές αλλοιώσεις του συνδρόμου. Ωστόσο, οι ιστοπαθολογικές εξετάσεις σε όλα τα χοιρίδια της δεύτερης εκτροφής έδωσαν αποτελέσματα χαρακτηριστικά του ΠΣΑΑΧ.



Εικόνα 2. Πνεύμονας χοιριδίου με ΠΣΑΑΧ. Παρατηρείται άφθονο πυρηνικό οξύ του PCV2 στο τοίχωμα μιας αρτηρίας. Τεχνική in situ μοριακού υβριδισμού.

Figure 2. Lung from a pig with PMWS. Note abundant PCV2 nucleic acid in wall of an artery. In situ hybridization technique.

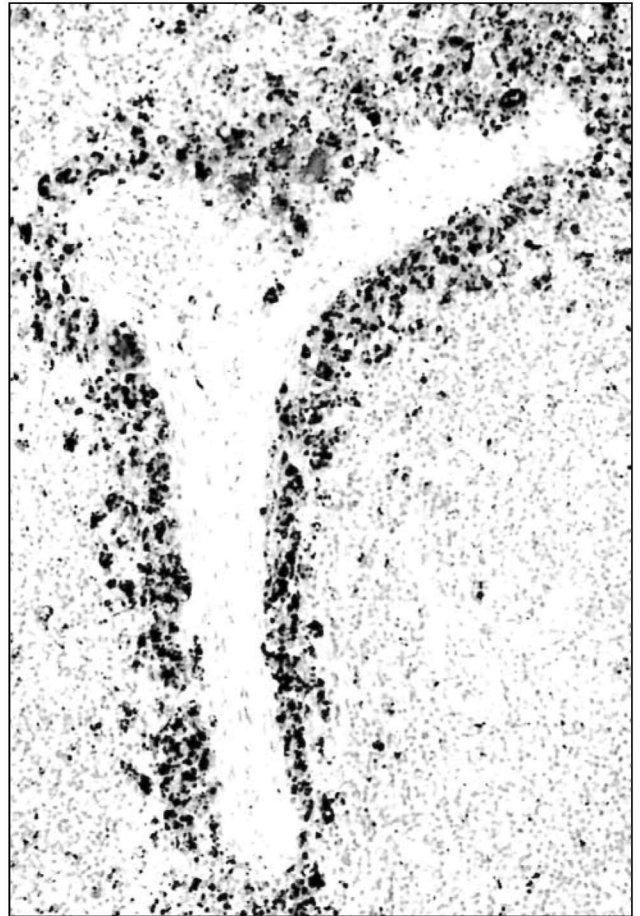Η τελική επιβεβαίωση της διάγνωσης, ήταν αποτέλεσμα της ταυτοποίησης του πυρηνικού οξέος και των αντιγόνων του κυκλοϊού τύπου 2 του χοίρου στα δείγματα των ιστών που παρουσίασαν τις χαρακτηριστικές ιστοπαθολογικές αλλοιώσεις του συνδρόμου¹⁷.

Αποτελεί αδιαμφισβήτητο γεγονός ότι οι γνώσεις μας σε ό,τι αφορά στο συγκεκριμένο σύνδρομο είναι περιορισμένες, συνεπώς και το πεδίο της έρευνας εξαιρετικά ευρύ. Πολλά μένουν να διερευνηθούν, όπως η αιτιοπαθογένεια του συνδρόμου, η επιζωοτιολογία του και κυρίως ο έλεγχος και η αντιμετώπισή του.

Ιδιαίτερο ενδιαφέρον, με απώτερο στόχο τον έλεγχο του συνδρόμου, θα είχε η διερεύνηση της πιθανής σχέσης του ΠΣΑΑΧ με το Σύνδρομο Απίσχνανσης των Χοίρων (Wasting Pig Syndrome), το οποίο εμφανίζεται σε χοιρίδια κατά το στάδιο του απογαλακτισμού και σχετίζεται με την καταπόνηση (stress)^{24,25}. Ο πιθανός ρόλος των διαφόρων παραγόντων καταπόνησης στην αιτιοπαθογένεια του ΠΣΑΑΧ αποτελεί αναμφίβολα ένα πεδίο έρευνας από το οποίο θα μπορούσαν να προκύψουν πολύτιμα στοιχεία για την αντιμετώπισή του. Μένει να διερευνηθεί στο άμεσο μέλλον, η δυνατότητα ελέγχου του συνδρόμου με την ελαχιστοποίηση των παραγόντων καταπόνησης και τη χρήση ειδικών αντιστρεσσογόνων ή/και ανοσοδιεγερτικών ουσιών^{24,25}.

ΒΙΒΛΙΟΓΡΑΦΙΑ

1. Clark EG. Post-Weaning Multisystemic Wasting Syndrome. Proceedings of the American Association of Swine Practitioners 1997:499-500
2. Harding JC. Post-Weaning Multisystemic Wasting Syndrome (PMWS) Preliminary Epidemiology and Clinical Presentation. Proceedings of the American Association of Swine Practitioners 1997:503
3. Daft B, Nordhausen RW, Latimer KS, Niagro FD. Interstitial



Εικόνα 3. Σπλήνας χοιριδίου με ΠΣΑΑΧ. Διαπιστώνεται άφθονο πυρηνικό οξύ του PCV2 στο κυτταρόπλασμα των μακροφάγων των κοιλωδών τριχοειδών. Τεχνική in situ μοριακού υβριδισμού.

Figure 3. Spleen from a pig with PMWS. There is abundant PCV2 nucleic acid in sinusoidal macrophages. In situ hybridization technique.

pneumonia and lymphadenopathy associated with circoviral infection in a six week old pig. In: 39th Meeting of the American Association of Veterinary Laboratory Diagnosticians, Little Rock, AR 1996:32

4. Segales J, Sitjar M, Domingo M, Dee S, DelPozo M, Noval R, Sacristan C, DeLasHeras A, Latimer KS. First report of post-weaning multisystemic wasting syndrome in pigs in Spain. *Vet Rec* 1997, 141:600-601
5. Lecann P, Alpina E, Madec F, Cariolet R, Jestin A. Piglet wasting disease. *Vet Rec* 1997, 141:660
6. Kennedy S, Allan GM, McNeilly F, Adair B, Hughes A, Spillane P. Porcine Circovirus in Northern Ireland. *Vet Rec* 1998, 142:495-496
7. Harding JCS, Clark EG. Post-Weaning Multisystemic Wasting Syndrome (PMWS): Preliminary Epidemiology and Clinical Presentation. Proceedings of the 15th International Pig Veterinary Society Congress 1998, 2: 213

8. Tischer I, Gelderblom H, Vetterman W, Koch MA. A very small porcine virus with circular single-stranded DNA. *Nature* 1982, 295:64-66
9. Tischer I, Miels W, Wolff D, Vagt M, Griem W. Studies on the pathogenicity of porcine circovirus. *Arch Virol* 1986, 91:271-276
10. Dulac GC, Afshar A. Porcine circovirus antigens in PK15 cell line (ATCC CCL-33) and evidence of antibodies to circovirus in Canadian pigs. *Can J Vet Res* 1998, 53:431-433
11. Edwards S, Sands JJ. Evidence of circovirus infection in British pigs. *Vet Rec* 1994, 134:680-681
12. Ellis J, Hassard L, Clark E, Harding J, Allan G, Willson P, Strokappe J, Martin K, McNeilly F, Meehan B, Todd D, Haines D. Isolation of circovirus from lesions of pigs with postweaning multisystemic wasting syndrome. *Can Vet J* 1998, 39:44-51
13. Allan GM, McNeilly F, Kennedy S, Daft B, Clark ED, Ellis JA, Haines DM, Meehan BM, Adair BM. Isolation of porcine circovirus-like viruses from pigs with a wasting disease in the United States of America and Europe. *J Vet Diag Inv* 1998, 10:3-10
14. McNeilly F, Kennedy S, Moffett D, Meehan BM, Foster JC, Clarke EG, Ellis JA, Haines DM, Adair BM, Allan GM. A comparison of in situ hybridization and immunohistochemistry for the detection of a new porcine circovirus in formalin-fixed tissues from pigs with postweaning multisystemic wasting syndrome. *J V Method* 1999, 80:123-128
15. Harding JCS, Clark EG. Recognizing and diagnosing postweaning multisystemic wasting syndrome. *Swine Health Prod* 1997, 5:201-203
16. Clark EG, Harding JCS. Porcine Circovirus and Post-Weaning Multisystemic Wasting Syndrome. *Proceedings of the American Association of Swine Practitioners* 1998:445-447
17. Harding JCS, Clark EG, Ellis JA. The clinical expression of porcine circovirus. *Proceedings of A.D. Leman Swine Conference* 1999:252
18. Segales J, Domingo M, Balasch M, Plana-Duran J, Latimer KS, Majo N. Lesions and distribution of porcine circovirus genome in the liver from post-weaning multisystemic wasting syndrome (PMWS) affected pigs. *Proceedings of the 15th International Pig Veterinary Society Congress* 1998, 2:209
19. Gresham ACJ. Post-Weaning Multi-Systemic Wasting Syndrome (PMWS) in pigs - A review and assessment of the situation in the United Kingdom. *The Pig Journal* 1999, 43:72-79
20. Segales J, Domingo M. Clinical and pathological findings of PMWS cases in Europe. *Proceedings of A.D. Leman Swine Conference* 1999:246-249
21. Kennedy S, Moffett D, McNeilly F, Meehan B, Ellis J, Krakowka S, Allan GM. Reproduction of lesions of postweaning multisystemic wasting syndrome by experimental infection of conventional pigs with porcine circovirus type 2 alone or in combination with porcine parvovirus. *J Comp Pathology* 2000, 122:9-24
22. Kyriakis SC, Kennedy S, Saoulidis K, Lekkas S, Miliotis ChC, Balkamos GC, Papoutsis PA. First report of the presence of post-weaning Multisystemic Wasting Syndrome and porcine circovirus type 2 in Greece. *Proceedings of the 16th International Pig Veterinary Society Congress* 2000: 633
23. Saoulidis K, Kyriakis SC, Kennedy S, Lekkas S, Miliotis ChC, Allan G, Balkamos GC, Papoutsis PA. First report of post-weaning multisystemic wasting syndrome and porcine dermatitis and nephropathy syndrome in pigs in Greece. *J Vet Med B*. 2001, (submitted for publication)
24. Kyriakis SC., Andersson G. Wasting pig syndrome in weaners - treatment with amperozide. *J Vet Pharm Therapeutics* 1989, 12:232-236
25. Kyriakis SC, Tzika ED, Lyras DN, Tsinas AC, Saoulidis C. Effect of an inactivated Parapoxvirus based immunomodulator (Baypamun) on post weaning diarrhoea syndrome of piglets. *Research in Veterinary Science* 1998, 64:187-190