ePublishing

ΕΘΝΙΚΟ ΚΕΝΤΡΟ ΤΕΚΜΗΡΙΩΣΗΣ
NATIONAL DOCUMENTATION CENTRE

**Journal of the Hellenic Veterinary Medical Society**

Vol 52, No 4 (2001)

# A case of canine epitheliotropic lymphoma (mycosis fungoides)

*M. N. SARIDOMICHELAKIS (M. N. ΣΑΡΙΔΟΜΙΧΕΛΑΚΗΣ), C. K. KOUTINAS (Χ.Κ. ΚΟΥΤΙΝΑΣ), A. F. KOUTINAS (Α. Φ. ΚΟΥΤΙΝΑΣ)*

doi: 10.12681/jhvms.15459

Copyright © 2018, MN SARIDOMICHELAKIS, CK KOUTINAS, AF KOUTINAS

This work is licensed under a Creative Commons Attribution-NonCommercial 4.0.

**To cite this article:**

SARIDOMICHELAKIS (M. N. ΣΑΡΙΔΟΜΙΧΕΛΑΚΗΣ) M. N., KOUTINAS (Χ.Κ. ΚΟΥΤΙΝΑΣ) C. K., & KOUTINAS (Α. Φ. ΚΟΥΤΙΝΑΣ) A. F. (2018). A case of canine epitheliotropic lymphoma (mycosis fungoides). *Journal of the Hellenic Veterinary Medical Society*, *52*(4), 286–291. https://doi.org/10.12681/jhvms.15459

https://epublishing.ekt.gr | **e-Publisher:** EKT | **Downloaded at:** 16/01/2026 10:24:09

ΔΕΛΤΙΟΝ ΕΛΛ. ΚΤΗΝ. ΕΤΑΙΡΕΙΑΣ 2001, 52(4): 286-291

# Αναφορά σε ένα περιστατικό επιθηλιοτρόπου λεμφώματος (σπογγοειδής μυκητίαση) σε σκύλο

Μ. Ν. Σαριδομιχελάκης, Χ. Κ. Κουτίνας, Α. Φ. Κουτίνας

**ΠΕΡΙΛΗΨΗ: Στην εργασία αυτή παρουσιάζονται η κλινική εικόνα, η διάγνωση και η θεραπευτική αντιμετώπιση ενός σκύλου με επιθηλιοτρόπο λέμφωμα (σπογγοειδής μυκητίαση). Το ζώο, που ήταν αρσενικό, ακαθόριστης φυλής και ηλικίας 13 χρόνων, προσκομίσθηκε στην Κλινική επειδή τους τελευταίους 5 μήνες παρουσίαζε μη κνησμώδεις δερματικές αλλοιώσεις. Το πλέον εντυπωσιακό εύρημα της κλινικής εξέτασης ήταν η πολυεστιακή προς διάχυτη αποφολιδωτική ερυθροδερμία. Η διάγνωση στηρίχθηκε στην ιστοπαθολογική εξέταση των βιοψιών από το δέρμα, στις οποίες διαπιστώθηκε έντονη διήθηση του χορίου και της επιδερμίδας από άτυπα και πολύμορφα λεμφοκύτταρα και παρουσία μικροαποστημάτων του Pautrier στην τελευταία. Η χορήγηση ισοτρετινοΐνης από το στόμα δεν μπόρεσε να αποτρέψει την επιδείνωση και επέκταση των δερματικών αλλοιώσεων, αλλά η προσθήκη L-ασπαραγινάσης και ο διπλασιασμός της δόσης της ισοτρετινοΐνης βελτίωσαν την κλινική εικόνα και την ποιότητα ζωής του ζώου. Ο σκύλος πέθανε 15 και 10 μήνες μετά την πρωτοεμφάνιση των δερματικών αλλοιώσεων και τη διάγνωση, αντίστοιχα, ύστερα από σύντομη περίοδο κατάπτωσης και ανορεξίας.**

**Λέξεις ευρετηρίασης:** επιθηλιοτρόπο λέμφωμα, L-ασπαραγινάση, ισοτρετινοΐνη, σκύλος

**ABSTRACT.** A case of canine epitheliotropic lymphoma (mycosis fungoides). Saridomichelakis M.N., Koutinas C.K., Koutinas A.F.. *Journal of the Hellenic Veterinary Medical Society 2001, 52(4):286-291.* **The clinical picture, diagnosis and treatment of a dog with epitheliotropic lymphoma are presented. The dog (male, mongrel, 13-year old) was admitted to our Clinic with a 5-month history of non-pruritic skin lesions. At clinical examination a multifocal to diffuse exfoliative erythrodermia was the most striking finding. Diagnosis of epitheliotropic lymphoma was based on cutaneous histopathology, revealing a dense dermal and epidermal lymphocytic infiltration and Pautrie microabcess formation. Initial treatment with isotretinoin had a poor impact on skin lesions that progressed to the macular stage. On the contrary, combination chemotherapy with L-asparaginase and isotretinoin resulted in substantial improvement. The animal died, following a short period of depression and inappetance, 15 months after the first appearance of skin lesions and 10 months after diagnosis.**

*Κλινική Παθολογίας Ζώων Συντροφιάς, Τμήμα Κτηνιατρικής, Α.Π.Θ.*

*Clinic of Companion Animal Medicine, Faculty of Veterinary Medicine, A.U.T.*

*Ημερομηνία υποβολής: 31.10.2000*
*Ημερομηνία εγκρίσεως: 14.02.2001*

## ΕΙΣΑΓΩΓΗ

Το σχετικά σπάνιο στην κλινική πράξη λέμφωμα του δέρματος του σκύλου διακρίνεται σε επιθηλιοτρόπο και μη επιθηλιοτρόπο, με βάση τα κλινικά, ιστοπαθολογικά και ανοσοϊστοχημικά κριτήρια[1-3]. Το επιθηλιοτρόπο λέμφωμα (ΕΛ) οφείλεται σε εξαλλαγή ενός ή περισσοτέρων κλώνων των Τ-λεμφοκυττάρων, οι υποδοχείς της κυτταρικής μεμβράνης των οποίων τα υποχρεώνουν σε μετανάστευση στο χόριο και στο επιθήλιο του δέρματος και των βλεννογόνων[4-7]. Στον άνθρωπο είναι γνωστό ότι πρόκειται για νεοπλασματικά Τ-βοηθητικά λεμφοκύτταρα[8-10], ενώ, στο σκύλο, η ακριβής τους προέλευση παραμένει άγνωστη[1,6].

Στην εργασία αυτή παρουσιάζεται, για πρώτη φορά στην ελληνική βιβλιογραφία, η κλινική εικόνα, η διάγνωση, η θεραπευτική αντιμετώπιση και η εξέλιξη ενός σκύλου με ΕΛ.

## ΠΕΡΙΣΤΑΤΙΚΟ ΠΟΥ ΜΕΛΕΤΗΣΑΜΕ

Στην Κλινική της Παθολογίας των Ζώων Συντροφιάς προσκομίσθηκε σκύλος, αρσενικός, ακαθόριστης φυλής, ηλικίας 13 χρόνων και σωματικού βάρους 12,3 Kg, επειδή παρουσίαζε δερματικές αλλοιώσεις που δε συνοδεύονταν από κνησμό. Συγκεκριμένα, πριν 5 περίπου μήνες, εμφανίστηκαν 4 εστίες με αλωπεκία και ερύθημα που προοδευτικά αυξάνονταν σε μέγεθος και αριθμό. Η εμπειρική

**Εικόνα 1.** Πολυεστιακή υποτρίχωση - αλωπεκία και αποφολίδωση.

**Figure 1.** Multifocal hypotrichosis - alopecia and exfoliation.

αντιμυκητική θεραπεία με γκριζεοφουλβίνη per os και αλοιφή μικοναζόλης τοπικά, που έγινε με πρωτοβουλία του ιδιοκτήτη και διήρκεσε 3 εβδομάδες, δεν είχε κανένα αποτέλεσμα. Σύμφωνα με τον ιδιοκτήτη, ο σκύλος ήταν ανεμβολίαστος, διατρεφόταν αποκλειστικά με τροφές για ανθρώπινη κατανάλωση και ζούσε μέσα στο σπίτι, μαζί με 4 άλλους σκύλους που δεν παρουσίαζαν δερματικές αλλοιώσεις, ή άλλου είδους συμπτώματα. Επισημαίνεται ότι το ζώο δεν είχε νοσήσει ποτέ στο παρελθόν.

Στη δερματολογική εξέταση παρατηρήθηκαν υποτρίχωση - αλωπεκία, διάχυτο ερύθημα, βλαττίδες, άφθονες φολίδες (Εικ. 1), εφελκίδες και εστίες με περιφερική επιδερμική αποκόλληση, που ήταν ασαφώς περιγεγραμμένες, είχαν πολυεστιακή προς διάχυτη και ασύμμετρη διάταξη και εντοπίζονταν στην κεφαλή, στον κορμό του σώματος και στα άκρα. Επιπλέον, στα χείλη των πτερυγίων των αυτιών υπήρχαν έλκη που καλύπτονταν από αιμορραγικές εφελκίδες. Στις μη δερματικές αλλοιώσεις περιλαμβάνονταν η ήπια ατροφία των μασητήριων μυών, η περιοδοντοπάθεια, η αμφοτερόπλευρη πυρηνική σκλήρυνση του φακού του οφθαλμού και η ελαφρού βαθμού ονυχομεγαλία.

Από την αιματολογική και τις βιοχημικές εξετάσεις και την ανάλυση του ούρου διαπιστώθηκαν λεμφοπενία (766 λεμφοκύτταρα/μl-τιμές αναφοράς: 1.000-4.800/μl), εωσινοπενία (0 εωσινόφιλα/μl-τιμές αναφοράς 100-1.250/μl), αυξημένη δραστηριότητα της αλκαλικής φωσφατάσης-ALP (780 IU/l-τιμές αναφοράς: <210 IU/l) και της αλανινοαμινοτρανσφεράσης-ALT (113 IU/ml-τιμές αναφοράς: <34 IU/l) και πρωτεϊνουρία διήθησης. Στη μικροσκοπική εξέταση των ξεσμάτων από το δέρμα δε βρέθηκαν παθογόνα ακάρεα και η καλλιέργεια σε αιματούχο άγαρ και στο υπόστρωμα DTM για βακτηρίδια και παθογόνους μύκητες, αντίστοιχα, ήταν αρνητική. Οι ορολογικές και παρασιτολογικές εξετάσεις για *Leishmania spp*. ήταν αρνητικές, χωρίς παράλληλα να διαπιστωθούν αποκλίσεις από το φυσιολογικό στην κυτταρολογική εξέταση των λεμφογαγγλίων και του μυελού των οστών. Το αποτέλεσμα της δοκιμής διέγερσης με TSH ενέπιπτε στις τιμές αναφοράς του εργαστηρίου (T4 πριν: 13,4 nmol/l-τιμές αναφοράς: 13-52 nmol/l, $T_4$ 6 ώρες μετά την ενδοφλέβια χορήγηση 1 IU TSH: 33 nmol/l-τιμές αναφοράς: > 26 nmol/l και τουλάχιστο 1,2 φορές μεγαλύτερη από τη βασικη $T_4$).

Στην ιστοπαθολογική εξέταση του δέρματος παρατηρήθηκαν μέτρια ως έντονη διήθηση της ακανθωτής και της βασικής στιβάδας της επιδερμίδας από λεμφοκύτταρα και λίγες συναρθροίσεις λεμφοκυττάρων (μικροαποστήματα του Pautrier) (Εικ. 2 και 3). Το χόριο διηθούνταν από τα ίδια κύτταρα σε εστιακή (οζώδη), διάμεση, διάχυτη και περιαδενική διάταξη. Λεμφοκυτταρικές διηθήσεις παρατηρήθηκαν ακόμη και στην περιφέρεια των σμηγματογόνων και αποκρινών αδένων και στο τοίχωμα του θυλάκου των τριχών. Τα κύτταρα αυτά είχαν ευμεγέθεις ωοειδείς και υπόχρωμους πυρήνες, μεγάλη πυρηνοκυτταροπλασματική αναλογία, οι πυρηνίσκοι δεν ήταν ιδιαίτερα ευκρινείς και η μιτωτική δραστηριότητα ήταν πολύ περιορισμένη. Ο πυρήνας μικρού σχετικά αριθμού λεμφοκυττάρων παρουσίαζε υπερπτύχωση. Τα μορφολογικά χαρακτηριστικά των λεμφοκυττάρων δε διέφεραν μεταξύ της επιδερμίδας, του χορίου και των εξαρτημάτων του δέρματος. Τέλος, στην επιδερμίδα παρατηρήθηκε μικρού βαθ-

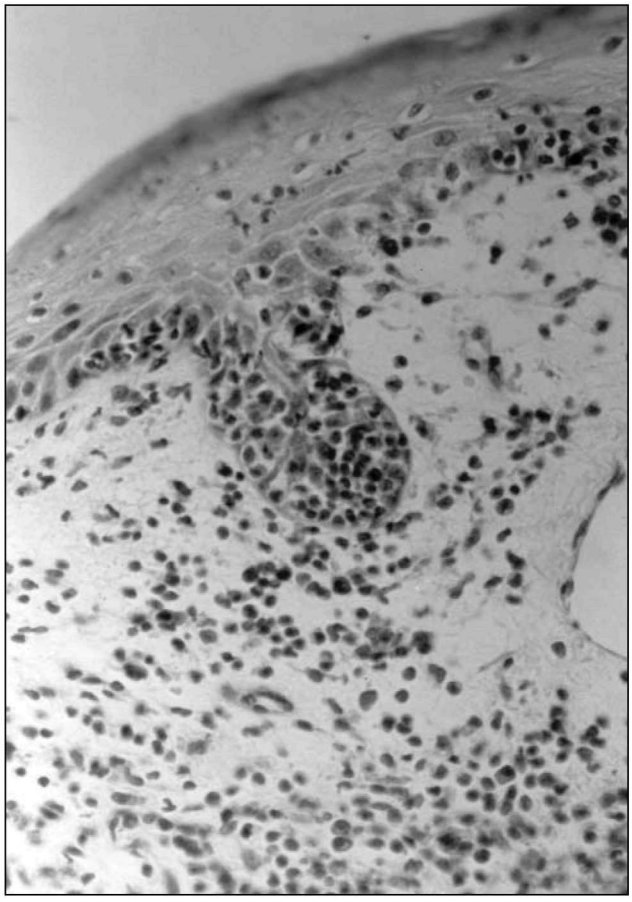

**Εικόνα 2.** Διήθηση των κάτω στιβάδων και προσεκβολή της επιδερμίδας (μικροαπόστημα Pautrier) από λεμφοκύτταρα. Διάχυτη διήθηση του χορίου από λεμφοκύτταρα και πλασμοκύτταρα (10 x).

**Figure 2.** Lymphocyte infiltrate in the lower part and a rete ridge of the epidermis. Diffuse infiltration of the dermis with lymphoplasmocytes (10 x).

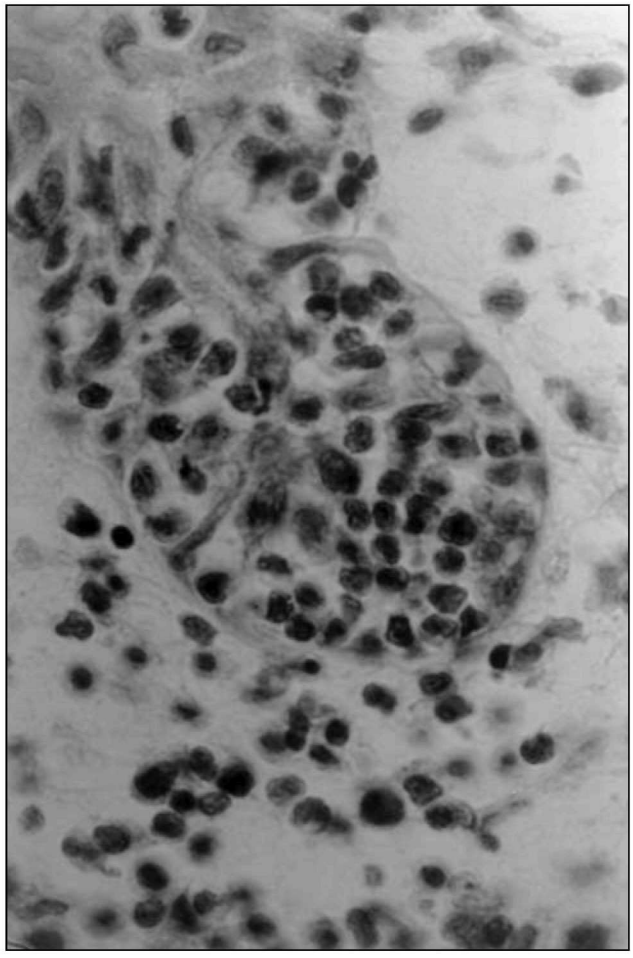

**Εικόνα 3.** Επικέντρωση στην εικόνα 2. Μικροαπόστημα του Pautrier που περιέχει άτυπα και ποικιλόμορφα λεμφοκύτταρα

**Figure 3.** Close-up of Fig. 2. Pautrier microabcess containing atypical and pleomorphic lymphocytes.

μού παρακερατωτική υπερκεράτωση.

Ύστερα από την εργαστηριακή επιβεβαίωση του ΕΛ και αφού προηγουμένως ο ιδιοκτήτης ενημερώθηκε για τις πιθανές παρενέργειες και το κόστος των διάφορων θεραπευτικών επιλογών και τη δυσμενή πρόγνωση, αποφασίσθηκε από κοινού να αναληφθεί θεραπευτική προσπάθεια. Έτσι, συστήθηκε η χορήγηση ισοτρετινοΐνης (20 mg ημερησίως από το στόμα - Roaccutane® caps) και σκευάσματος που περιέχει ω:3 / ω:6 λιπαρά οξέα (Efaderm forte®) καθώς και η εφαρμογή λουτρών με σαμπουάν που περιέχει σαλικυλικό οξύ 2%, θείο 5% και γλυκερίνη 1% (Sebomild® shampoo).

Δύο περίπου μήνες μετά διαπιστώθηκε μόνο εξαφάνιση των ελκών από τα πτερύγια των αυτιών και μέτρια υποχώρηση της αποφολίδωσης και του διάχυτου ερυθήματος, ενώ παράλληλα, στην κάτω κοιλιακή χώρα εμφανίστηκαν υπεραιμικές κηλίδες και διαβρώσεις, που δεν υπήρχαν στην αρχική εξέταση. Στην καλλιέργεια από τις αλλοιώσεις αυτές σε αιματούχο άγαρ, αναπτύχθηκαν αποικίες του *Staphylococcus intermedius*. Στο σημείο αυτό, εκτός από την αρχική θεραπεία, χορηγήθηκε ο συνδυασμός αμοξυκιλλίνης - κλαβουλανικού οξέος (250 mg, κάθε 12 ώρες, από το στόμα - Synulox® tabl 250 mg), για ένα μήνα, στο τέλος του οποίου παρατηρήθηκε επιδείνωση και επέκταση των δερματικών αλλοιώσεων. Δυόμιση μήνες αργότερα, στο μεγαλύτερο μέρος της επιφάνειας του σώματος του ζώου παρατηρούνταν υποτρίχωση - αλωπεκία, άφθονες φολίδες, έλκη, διαβρώσεις, αιμορραγικές εφελκίδες, εξίδρωση, πλάκες, άφθονα λευκωπά οζίδια και αποχρωματισμός και εξοίδηση των χειλέων και της ακροποσθίας. Στο βλεννογόνο της στοματικής κοιλότητας υπήρχαν πλάκες, οζίδια και διαβρώσεις και το δεξιό προ-

ωμοπλατιαίο λεμφογάγγλιο ήταν μέτρια διογκωμένο. Το νέο θεραπευτικό πρωτόκολλο που υιοθετήθηκε στο σημείο αυτό περιλάμβανε την L-ασπαραγινάση (5.000 IU, ενδομυϊκά, κάθε 7 ημέρες / L-Asparaginase® inj 10.000 IU/vial) και την ισοτρετινοΐνη σε διπλάσια της προηγούμενης δόση (40 mg, ημερησίως). Κατά τη δεύτερη αυτή περίοδο, που διήρκεσε 2,5 μήνες, διαπιστώθηκε σημαντική βελτίωση των δερματικών αλλοιώσεων και ιδιαίτερα των ελκών και των διαβρώσεων, ενώ η όρεξη, η διάθεση και η γενική κατάσταση του ζώου παρέμεναν φυσιολογικές. Τα μόνα παθολογικά ευρήματα κατά την εργαστηριακή διερεύνηση της περιόδου αυτής ήταν η λευκοπενία - λεμφοπενία και η αυξημένη δραστηριότητα των ηπατικών ενζύμων στον ορό του αίματος.

Ένα μήνα μετά την οριστική διακοπή της θεραπείας, η γενική κατάσταση του ζώου και οι δερματικές αλλοιώσεις παρέμεναν αμετάβλητες, η λεμφοπενία είχε αποκατασταθεί, ενώ η δραστηριότητα των ηπατικών ενζύμων εξακολουθούσε να είναι αυξημένη. Δύο εβδομάδες αργότερα, εμφανίσθηκε αιφνίδια κατάπτωση και πλήρης ανορεξία και το ζώο πέθανε μέσα σε λίγες ημέρες, στο σπίτι του, 10 περίπου μήνες από τη διάγνωση του ΕΛ. Ο ιδιοκτήτης δεν επέτρεψε να γίνει νεκροτομή και παθολογοανατομική εξέταση του ζώου.

## ΣΥΖΗΤΗΣΗ

Η αιτιολογία του ΕΛ του σκύλου παραμένει μέχρι σήμερα άγνωστη[1,11], αν και ορισμένοι ερευνητές υποστηρίζουν ότι μπορεί να οφείλεται σε λοίμωξη από ρετροϊό[7], όπως συμβαίνει στον άνθρωπο[9] και ενδεχομένως στη γάτα[6,12]. Άλλοι πάλι ενοχοποιούν τις χρόνιες λοιμώξεις και τις αλλεργικές δερματίτιδες[3,4,6-9,13,14]. Επισημαίνεται ότι με βάση τα στοιχεία από το ιστορικό ο σκύλος παρέμενε απολύτως υγιής πριν από την εμφάνιση του ΕΛ.

Το ΕΛ εμφανίζεται ανεξάρτητα από τη φυλή ή το φύλο, σε ενήλικους και υπερήλικους σκύλους[1,3,6,11,15], όπως ήταν και ο δικός μας. Η κλινική εικόνα του ΕΛ είναι ιδιαίτερα πολύμορφη και, στα αρχικά τουλάχιστον στάδια της εξέλιξής της, δε θυμίζει νεοπλασματική νόσο με αποτέλεσμα να δημιουργείται διαγνωστική σύγχιση. Το χαρακτηριστικότερο εύρημα στην πρώτη προσκόμιση του ζώου ήταν η αποφολιδωτική ερυθροδερμία[1,11], που όμως μπορεί να παρατηρηθεί και στη λεϊσμανίωση, στη δερματοφυτίαση, στη δεμοδήκωση, στη σεϋλλετιέλωση, στη σμηγματαδενίτιδα, στις δερματοπάθειες της ομάδας της πέμφιγας, στο πεμφιγοειδές, στο συστηματικό ερυθηματώδη λύκο και στις πρωτογενείς ή δευτερογενείς διαταραχές της κερατινοποίησης. Η διαφοροποίηση του ΕΛ από τις δερματοπάθειες αυτές στηρίχθηκε στο αρνητικό αποτέλεσμα των ορολογικών και παρασιτολογικών εξετάσεων για τη λεϊσμανίωση, της καλλιέργειας σε DTM, των ξεσμάτων από το δέρμα, της δοκιμής διέγερσης με TSH και στα χαρακτηριστικά του ΕΛ ιστοπαθολογικά ευρήματα από το δέρμα. Η λεϊσμανίωση θεωρήθηκε αρχικά ως η πιθανότερη διάγνωση, όχι μόνο λόγω της αποφολιδωτικής δερματίτιδας, αλλά και της διαπίστωσης ελκών στα χείλη των πτερυγίων των αυτιών, ατροφίας των μασητήριων μυών, ονυχομεγαλίας και πρωτεϊνουρίας διήθησης[16].

Η εικόνα των δερματικών αλλοιώσεων του ΕΛ μεταβάλλεται με την πάροδο του χρόνου. Συγκεκριμένα, μπορεί να παρατηρηθούν το στάδιο της κηλίδας, της πλάκας και του όγκου, που συνήθως ακολουθούν εκείνο της αποφολιδωτικής ερυθροδερμίας[1,5-7,17]. Η σταδιοποίηση αυτή, που έχει αντιγραφεί από την ανάλογη δερματοπάθεια του ανθρώπου[9], δεν είναι τόσο σαφής στο σκύλο, αφού μπορεί να συνυπάρχουν περισσότερα από ένα στάδια στο ίδιο ζώο, η εξέλιξη από το ένα στο άλλο είναι ταχύτερη απ' ό,τι στον άνθρωπο και σε αρκετά περιστατικά το στάδιο του όγκου παρουσιάζεται από την αρχή[5,13,15]. Στο συγκεκριμένο σκύλο, το στάδιο της κηλίδας παρατηρήθηκε δύο μήνες μετά την αρχική διάγνωση και παρά τη θεραπεία, ενώ εκείνα της πλάκας και του όγκου τρισήμισυ περίπου μήνες αργότερα, συνοδευόμενα από διηθητικού-ελκώδους χαρακτήρα στοματίτιδα[1,3] και αποχρωματισμό των βλεννογονοδερματικών ορίων [1,15].

Αν και το ΕΛ του σκύλου συνήθως περιγράφεται ως κνησμώδης δερματοπάθεια[3,6,18], στην πραγματικότητα το 61,5% των προσβεβλημένων ζώων δεν παρουσιάζουν κνησμό[3,15], όπως άλλωστε και το δικό μας.

Η περιφερική λεμφαδενοπάθεια, διηθητικής ή υπερπλαστικής φύσης, αν και θεωρείται συχνή σε σκύλους με ΕΛ[1,3,15,18], απουσίαζε στην περίπτωσή μας, με μόνη εξαίρεση την παροδική και πιθανόν υπερπλαστικού χαρακτήρα διόγκωση του δεξιού προωμοπλατιαίου λεμφογαγγλίου. Τα συμπτώματα που αντανακλούν τη νεοπλασματική διήθηση των εσωτερικών οργάνων είναι σπάνια στο ΕΛ του σκύλου[3], γεγονός που εξηγεί γιατί ο σκύλος διατηρούσε την όρεξη και δεν παρουσίαζε γενικά συμπτώματα μέχρι και λίγες ημέρες πριν πεθάνει. Τα διάφορα μη δερματολογικά ευρήματα που διαπιστώθηκαν στην αρχική κλινική εξέταση είναι συχνά στους υπερήλικους σκύλους (ατροφία μασητήριων μυών, περιοδοντοπάθεια, πυρηνική σκλήρυνση του φακού) ή οφείλονταν στη διαβίωση του ζώου μέσα στο σπίτι (ονυχομεγαλία).

Στις βιοψίες από το δέρμα, τα κακοήθη λεμφοκύτταρα μπορεί να είναι ευμεγέθη (20 - 30 μm), με υπέρχρωμο πυρήνα (μυκητοειδή κύτταρα) ή/και μικρότερα (8 - 20 μm), με πυρήνα που παρουσιάζει αυλακώσεις (κύτταρα του Sézary ή του Lutzner)[1,19]. Τα κύτταρα αυτά βασικά διηθούν τις κατώτερες στιβάδες της επιδερμίδας, επισκιάζοντας έτσι το δερμο-επιδερμικό όριο, το τοίχωμα του θυλάκου των τριχών, τους σμηγματογόνους και τους αποκρινείς αδένες, ιδιαίτερα στα στάδια της κηλίδας και της πλάκας[5-7,15,17-19]. Συχνά επίσης συναθροίζονται σε ομάδες από 2-10 κύτταρα (μικροαποστήματα του Pautrier) που παρατηρήθηκαν στο συγκεκριμένο σκύλο και θεωρούνται παθο-

γνωμονικά του ΕΛ[6,7,15,19]. Η διήθηση αυτή αφορά, στην αρχή στις επιπολής και αργότερα στις εν τω βάθει στιβάδες του χορίου[1,6,7,15,18,19]. Άλλα, μη ειδικά ευρήματα από την επιδερμίδα είναι η παρακεράτωση, η ακάνθωση, το διάμεσο ή/και ενδοκυτάριο οίδημα, η κατά εστίες κενοτοπιώδης εκφύλιση των κυττάρων της βασικής στιβάδας, τα έλκη και οι διαβρώσεις[4,19].

Η διαφοροποίηση του ΕΛ από το σπανιότερο στην κλινική πράξη μη επιθηλιοτρόπο λέμφωμα του δέρματος του σκύλου, στηρίζεται σε κλινικά και ιστοπαθολογικά κριτήρια. Συγκεκριμένα, στο μη επιθηλιοτρόπο λέμφωμα σχεδόν πάντοτε διαπιστώνονται δερματικά ή υποδόρια οζίδια, η αποφολιδωτική ερυθροδερμία και η προσβολή του στοματικού βλεννογόνου είναι σπάνια, τα γενικά συμπτώματα λόγω της διήθησης των εσωτερικών οργάνων είναι συχνά και τα νεοπλασματικά κύτταρα περιορίζονται στο χόριο και στον υποδόριο ιστό, χωρίς να διηθούν την επιδερμίδα[1,3,6,7]. Το ΕΛ διακρίνεται παραπέρα στη σπογγοειδή μυκητίαση, που αφορούσε στο περιστατικό μας, στο σύνδρομο του Sézary και στην παζετοειδή δικτύωση, που, όπως και στον άνθρωπο, αποτελούν ουσιαστικά παραλλαγές της ίδιας δερματοπάθειας[1,7,9,15]. Το σύνδρομο του Sézary, αν και έχει την ίδια κλινική και ιστοπαθολογική εικόνα με τη σπογγοειδή μυκητίαση, χαρακτηρίζεται από την παρουσία νεοπλασματικών λεμφοκυττάρων (κύτταρα του Sézary) στα λεμφογάγγλια και στο περιφερικό αίμα και ενδεχομένως από λεμφοκυτταρική λευχαιμία[1,4,6-9,20]. Αντίθετα, στο σκύλο της μελέτης μας διαπιστώθηκε λεμφοπενία σε 3 και λευκοπενία σε 2 από τις διαδοχικές αιματολογικές εξετάσεις, πιθανότατα λόγω της χρόνιας καταπόνησης και των φαρμάκων που είχαν χορηγηθεί. Επιπλέον, τα κύτταρα του Sézary απουσίαζαν, τόσο στο περιφερικό αίμα, όσο και στα επιχρίσματα από τα λεμφογάγγλια, αν και αυτού του είδους η εξέταση στο κοινό μικροσκόπιο δε θεωρείται ιδιαίτερα αξιόπιστη[9]. Η διαφορά της παζετοειδούς δικτύωσης από τη σπογγοειδή μυκητίαση βρίσκεται στον έντονο επιθηλιοτροπισμό των κακοήθων Τ-λεμφοκυττάρων της πρώτης, ώστε η διήθηση του χορίου να παρουσιάζεται μόνο στα προχωρημένα στάδια της νόσου[1,6,7,15], κάτι που δε διαπιστώθηκε στο περιστατικό της εργασίας αυτής.

Με βάση την κλινική σταδιοποίηση του ΕΛ που χρησιμοποιείται στον άνθρωπο[9], το περιστατικό, κατά την αρχική του προσκόμιση βρισκόταν στο στάδιο Τ2 (πλάκες, βλαττίδες ή διάχυτο ερύθημα με κάλυψη άνω του 10% της επιφάνειας του δέρματος), Ν0 (απουσία λεμφαδενοπάθειας ή/και νεοπλασματικής διήθησης των λεμφογαγγλίων) και Β0 (απουσία νεοπλασματικών κυττάρων στο αίμα). Δυστυχώς, δε γνωρίζουμε αν υπήρχε (Μ1) ή όχι (Μ0) διήθηση των εσωτερικών οργάνων, αφού ο ιδιοκτήτης δε δέχτηκε να γίνουν ακτινογραφίες, υπερηχοτομογραφική εξέταση και ενδεχομένως βιοψίες των ενδοθωρακικών και ενδοκοιλιακών οργάνων[18]. Η σταθερά αυξημένη δραστηριότητα της ALP και της ALT στο αίμα, αν και εγείρει υποψίες για μεταστατική νόσο στο ήπαρ, θα μπορούσε να οφείλεται στη χρόνια καταπόνηση του ζώου, στη χορήγηση φαρμάκων όπως η γκριζεοφουλβίνη και η ισοτρετινοΐνη[21] ή σε διάφορες άλλες χρόνιες ηπατοπάθειες.

Η πρόγνωση του ΕΛ του σκύλου, ανεξάρτητα από την οποιαδήποτε θεραπευτική αγωγή, είναι δυσμενής, αφού τα περισσότερα ζώα πεθαίνουν από σηψαιμία ή μεταστατική νόσο ή τους γίνεται ευθανασία[1,3,15]. Στο περιστατικό μας, το αίτιο του θανάτου παραμένει άγνωστο, επειδή ο ιδιοκτήτης δεν επέτρεψε τη διενέργεια νεκροψίας.

Οι χημειοθεραπευτικές ουσίες που συνήθως χρησιμοποιούνται στη θεραπευτική αγωγή του λεμφώματος στο σκύλο (πρεδνιζολόνη, χλωραμβουκίλη, βινκριστίνη, κυκλοφωσφαμίδη, δοξορουβικίνη, μεθοτρεξάτη) δε θεωρούνται ιδιαίτερα αποτελεσματικές στο ΕΛ[1,15]. Αντίθετα, η τοπική θεραπεία με υδροχλωρική μεθχλωραιθαμίνη (nitrogen mustard) και η συστηματική χορήγηση ρετινοειδών (ισοτρετινοΐνη, ετρετινάτη) και L-ασπαραγινάσης μπορεί να βελτιώσει την εικόνα των δερματικών αλλοιώσεων και την ποιότητα ζωής, χωρίς όμως να αυξήσει ιδιαίτερα το χρόνο επιβίωσης[1,3,4,6,18]. Αν και η υδροχλωρική μεθχλωραιθαμίνη, που χρησιμοποιείται με τη μορφή λουτρών, θεωρείται η περισσότερο αποτελεσματική χημειοθεραπευτική ουσία στο ΕΛ[1], αποκλείστηκε από την αρχή λόγω των παρενεργειών που μπορεί να προκαλέσει στον ιδιοκτήτη του ζώου (ερεθιστική ή αλλεργική δερματίτιδα από επαφή, καρκινογένεση)[1,9,15,18,22,23]. Επειδή η εναλλακτική λύση της ισοτρετινοΐνης, στην ημερήσια δόση του 1,5 mg/Kg ΣΒ, per os, δεν έδωσε καλό αποτέλεσμα, διπλασιάστηκε η δόση της[24] και επιπλέον προστέθηκε η L-ασπαραγινάση. Η τελευταία μπορεί να βελτιώσει την εικόνα των δερματικών αλλοιώσεων στο 50% περίπου των σκύλων με ΕΛ, ενώ οι παρενέργειές της είναι αρκετά σπάνιες, ιδιαίτερα όταν χορηγείται ενδομυϊκά και όχι ενδοπεριτοναϊκά ή ενδοφλέβια[1,19,21,25]. Στο συγκεκριμένο περιστατικό, ο συνδυασμός της L-ασπαραγινάσης με την ισοτρετινοΐνη βελτίωσε σημαντικά την κλινική εικόνα και εξασφάλισε σε ικανοποιητικό βαθμό την ποιότητα ζωής μέχρι και λίγο πριν από το θάνατο. Πρόσφατα αναφέρθηκαν λίγα περιστατικά ΕΛ, στα οποία η χρησιμοποίηση ιντερφερόνης[26] και δακαρβαζίνης[27] έδωσε ενθαρρυντικά αποτελέσματα.

## ΒΙΒΛΙΟΓΡΑΦΙΑ


1. Scott DW, Miller WH, Griffin GE. Lymphoma. In: Small Animal Dermatology, 6th Edition, WB Saunders, Philadelphia, 2001. pp. 1330 - 1340.
2. Beale KM, Dill-Macky E, Meyer DJ, Calderwood-Mays M. An unusual presentation of cutaneous lymphoma in two dogs. J Am Anim Hosp Assoc, 1990, 26: 429 - 432.
3. Beale KM, Bolon B. Canine cutaneous lymphosarcoma: epitheliotropic and non - epitheliotropic, a retrospective study. In: Ihrke PJ, Mason IS, White SD (editors), Advances in Veterinary Dermatology, Vol II. Pergamon Press, New York, 1993. pp. 273 - 284.

4. DeBoer DJ, Turrel JM, Moore PF. Mycosis fungoides in a dog: demonstration of T-cell specificity and response to radiotherapy. J Am Anim Hosp Assoc, 1990, 26: 566 - 572.
5. Moore PF, Olivry T, Naydan D. Canine cutaneous epitheliotropic lymphoma (mycosis fungoides) is a proliferative disorder of CD8 + T cells. Am J Pathol, 1994, 144: 421 - 429.
6. Affolter VK, Moore PF. Lymphoid proliferations of the skin. In: Immunodermatology 2000: from the laboratory to the clinic; advances in the diagnosis and pathogenesis of animal diseases. Proc ESVD, 2000.
7. Olivry T, Moore PF. Cutaneous lymphoma and pseudolymphoma. Proc 14th Ann Cong ESVD - ECVD, 1997. pp. 105 - 107.
8. Holloway KB, Flowers FP, Ramos-Caro FA. Therapeutic alternatives in cutaneous T-cell lymphoma. J Am Acad Dermatol, 1992, 27: 367 - 378.
9. Heald PW, Edelson RL. Cutaneous lymphomas and related disorders. In: Fitzpatric TB, Eisen AZ, Wolff K, Freedberg IM, Austen KF (editors), Dermatology in General Medicine, 4th Edition. McGraw-Hill Inc, New York 1993. pp. 1285 - 1307.
10. Burg G. Haffner A, Boni R, Dommann S, Dummer R. New perspectives in experimental and clinical research for cutaneous T-cell lymphomas. Recent Results Cancer Res, 1995, 139: 225 - 237.
11. Harvey RG, McKeever PJ. Epitheliotropic lymphoma. In: A Color Handbook of Skin Diseases of the Dog and Cat. Manson Publishing, London, 1998. pp. 48 - 49.
12. Tobey JC, Houston DM, Breur GJ, Jackson ML, Stubbington DA. Cutaneous T-cell lymphoma in a cat. J Am Vet Med Assoc. 1994, 204: 606 - 609.
13. Moore PF, Olivry T. Cutaneous lymphomas in companion animals. Clin Dermatol 1994, 12: 499 - 505.
14. Lamberg SI, Bunn PA. Proceedings of the workshop on cutaneous T-cell lymphomas (mycosis fungoides and Sezary syndrome). Cancer Treat Rep 1979, 63: 561 - 572.
15. Walton DK. Canine epidermotropic lymphoma (mycosis fungoides and pagetoid reticulosis). In: Kirk RW (editor). Current Veterinary Therapy IX. WB Saunders, Philadelphia, 1986. pp. 609 - 614.
16. Koutinas AF, Polizopoulou ZS, Saridomichelakis MN, Argyriadis D, Fytianou A, Plevraki KG. Clinical considerations on canine visceral leishmaniasis in Greece: A retrospective study of 158 cases (1989 - 1996). J Am Anim Hosp Assoc 1999, 35: 376 - 383.
17. Murphy KM, Olivry T. Comparison of T-lymphocyte proliferation in canine epitheliotropic lymphosarcoma and benign lymphocytic dermatoses. Vet Dermatol 2000, 11: 99-105.
18. Moriello KA, McEwen G, Schultz KT. PEG-L-asparaginase in the treatment of canine epitheliotropic lymphoma and histiocytic proliferative dermatitis. In: Ihrke PJ, Mason IS, White SD (editors), Advances in Veterinary Dermatology, Vol II. Pergamon Press, New York, 1993. pp. 293 - 299.
19. Scott DW. Lichenoid reaction in the skin of dogs: clinicopathologic correlations. J Am Anim Hosp Assoc 1984, 20: 305 - 317.
20. Thrall MA, Macy DW, Snyder SP, Hall RL. Cutaneous lymphosarcoma and leukemia in a dog resembling Sezary syndrome in man. Vet Pathol 1984, 21: 182 - 186.
21. Plumb DC. Veterinary Drug Handbook, 3rd Edition. Iowa State University Press, Ames, 1999.
22. Lee LA, Fritz KA, Golitz L. Second cutaneous malignancies in patients with mycosis fungoides treated with topical nitrogen mustard. J Am Acad Dermatol 1982, 7: 590 - 598.
23. Price NM, Deneau DG, Hoppe RT. The treatment of mycosis fungoides with ointment-based mechlorethamine. Arch Dermatol 1982, 118: 234 - 237.
24. Power HT, Ihrke PJ. Synthetic retinoids in veterinary dermatology. Vet Clin North Am-Small Anim Pract 1990, 20: 1525 - 1539.
25. MacEwen GE, Robert RC, Fox LE, Loar AS, Kurzman ID. Evaluation of L-asparaginase: polythylene glucol conjugate versus native L-asparaginase combined with chemotherapy. J Vet Intern Med 1992, 6: 230 - 234.
26. White SD. Newly introduced drugs in Veterinary Dermatology. Proc 3rd World Cong Vet Dermatol, 1996. pp. 84.
27. Lemarie SI, Eddlestone SM. Treatment of cutaneous T-cell lymphoma with dacarbazine in a dog. Vet. Dermatol. 1997, 8: 41 - 46.