ePublishing

Journal of the Hellenic Veterinary Medical Society

Vol 52, No 4 (2001)

Ultrasonographic diagnosis of pregnancy in the mare

P. YPSILANTIS (Π. ΥΨΗΛΑΝΤΗΣ)

doi: 10.12681/jhvms.15463

Copyright © 2018, P YPSILANTIS

This work is licensed under a Creative Commons Attribution-NonCommercial 4.0.

To cite this article:

YPSILANTIS (Π. ΥΨΗΛΑΝΤΗΣ) P. (2018). Ultrasonographic diagnosis of pregnancy in the mare. *Journal of the Hellenic Veterinary Medical Society*, *52*(4), 308–316. https://doi.org/10.12681/jhvms.15463

https://epublishing.ekt.gr | **e-Publisher:** EKT | **Downloaded at:** 10/02/2026 17:42:22

ΔΕΛΤΙΟΝ ΕΛΛ. ΚΤΗΝ. ΕΤΑΙΡΕΙΑΣ 2001, 52(4): 308-316

Υπερηχογραφική εξέταση για τη διάγνωση της εγκυμοσύνης στη φοράδα

Πέτρος Υψηλάντης

ΠΕΡΙΛΗΨΗ. Με την υπερηχογραφική εξέταση της μήτρας καθίσταται δυνατή η πρώιμη διάγνωση της εγκυμοσύνης στη φοράδα από την 9η ημέρα της εγκυμοσύνης (ημέρα 0 : ημέρα ωοθυλακιορρηξίας). Μετά από σύντομη περιγραφή της τεχνικής της εξέτασης και αναφορά σε ορισμένα στοιχεία ανατομίας και εμβρυολογίας του αλόγου, περιγράφονται τα υπερηχογραφικά ευρήματα σε διαφορετικά στάδια της εγκυμοσύνης, καθώς και εκείνα της δίδυμης κύησης. Γίνεται διαφορική διάγνωση των ευρημάτων της εγκυμοσύνης και, τέλος, εκτιμάται η μέθοδος με βάση τα πλεονεκτήματα και τα μειονεκτήματά της.

Λέξεις ευρετηρίασης : Εγκυμοσύνη, υπερηχογραφία, φοράδα

ABSTRACT. Ypsilantis P. Ultrasonographic diagnosis of pregnancy in the mare.*Bulletin of the Hellenic Veterinary Medical Society 2001, 52(4):308-316.* **The ultrasonographic examination of the uterus makes early pregnancy diagnosis in the mare possible by day 9 (day 0: day of ovulation). After a brief description of the examination procedure and a report on some anatomical and embryological features of the horse, the ultrasonographic findings at different stages of pregnancy, as well as those of twin pregnancy are described. Pregnancy findings are differentiated from pathological ones. Finally, the method is evaluated based on its advantages and disadvantages.**

Εργαστήριο Πειραματικής Χειρουργικής, Τμήμα Ιατρικής, Δημοκρίτειο Πανεπιστήμιο Θράκης

Ημερομηνία υποβολής: 15.01.2001
Ημερομηνία εγκρίσεως: 21.03.2001

ΕΙΣΑΓΩΓΗ

Η υπερηχογραφική εξέταση της μήτρας αποτελεί μία από τις σύγχρονες μεθόδους διάγνωσης της εγκυμοσύνης των κατοικίδιων θηλαστικών (αγελάδα[1], χοιρομητέρα[2], πρόβατο[3], αίγα[4], σκύλος[5], γάτα[6], κουνέλι[7]). Στη φοράδα, η μέθοδος εφαρμόζεται την τελευταία εικοσαετία[8]. Ωστόσο, στην Ελλάδα δεν είναι ακόμη ευρέως διαδεδομένη και χρησιμοποιείται τα τελευταία μόλις χρόνια σε περιορισμένη κλίμακα.

ΕΞΟΠΛΙΣΜΟΣ

Με τους υπερηχογράφους που χρησιμοποιούνται στην πράξη για την υπερηχογραφική διερεύνηση του γεννητικού συστήματος της φοράδας, τα εξεταζόμενα όργανα απεικονίζονται σε δύο διαστάσεις (μέθοδος B-mode) και σε πραγματικό χρόνο (real time scanners).

Στα αρχικά στάδια της εγκυμοσύνης χρησιμοποιείται κατά κανόνα ηχοβόλος κεφαλή γραμμικής σάρωσης (linear array transducer), όμως αργότερα, όταν η μήτρα απομακρύνεται από την πυελική κοιλότητα, μπορεί να χρησιμοποιηθεί και κεφαλή σάρωσης τομέα (sector transducer).

Η συχνότητα που επιλέγεται συνήθως είναι αυτή των 5 MHz, ενώ σε προχωρημένη εγκυμοσύνη, κυρίως μετά την 60η ημέρα (ημέρα 0: ημέρα ωοθυλακιορρηξίας), όπου απαιτείται μεγαλύτερη διεισδυτικότητα της εκπεμπόμενης δέσμης υπερήχων, μπορεί να χρησιμοποιηθεί και εκείνη των 3,5 MHz.

ΤΕΧΝΙΚΗ ΤΗΣ ΕΞΕΤΑΣΗΣ

Η προετοιμασία του ζώου για εξέταση δε διαφέρει από εκείνη που γίνεται για την ψηλάφηση διαμέσου του απευθυσμένου. Η φοράδα συγκρατείται σε δίζυγο, η βάση της ουρά της περιδένεται με γάζα και το απευθυσμένο κενώνεται.

Πριν από κάθε εξέταση, γίνεται ψηλάφηση του γεννητικού σωλήνα προκειμένου να προσδιοριστεί το μέγεθος, ο τόνος και ο προσανατολισμός των ανατομικών μορφωμάτων. Στη συνέχεια, η ηχοβόλος κεφαλή επαλείφεται με ειδικό υλικό σύζευξης (gel) και εισάγεται στο απευθυ-

σμένο προστατευμένη στην παλάμη του εξεταστή. Εναλλακτικά, μπορεί να προστατευθεί επιπλέον στο εσωτερικό γαντιού βραχιόνιας ψηλάφησης, στο πρόσθιο άκρο του οποίου έχει τοποθετηθεί μικρή ποσότητα gel. Η κεφαλή φέρεται σε επαφή με το τοίχωμα του απευθυσμένου κατά μήκος της γεννητικής οδού, ενώ η φορά της εκπεμπόμενης δέσμης υπερήχων είναι κοιλιακή. Η εξέταση γίνεται με την ακόλουθη σειρά : τράχηλος, σώμα μήτρας, δεξιό κέρας από τη βάση του έως τη σύστοιχη ωοθήκη και αντίστροφα, αριστερό κέρας από τη βάση του έως τη σύστοιχη ωοθήκη και αντίστροφα, σώμα μήτρας και τράχηλος. Θα πρέπει να αποφεύγεται η παρεμβολή αέρα ή κοπράνων μεταξύ κεφαλής και τοιχώματος εντέρου γιατί εμποδίζεται έτσι η μετάδοση των υπερήχων. Ο τράχηλος και το σώμα της μήτρας εξετάζονται συνήθως σε επιμήκη τομή, ενώ τα κέρατα της μήτρας σε εγκάρσια.

ΟΡΟΛΟΓΙΑ. Η απεικόνιση των εξεταζόμενων μορφωμάτων χαρακτηρίζεται με βάση το βαθμό ανάκλασης της προσπίπτουσας δέσμης υπερήχων (δηλαδή με βάση την ένταση της ηχούς που παράγουν) ως ανηχωγόνος (μηδενική ηχώ), υποηχωγόνος (ασθενής ηχώ), ηχωγόνος (μέτρια ηχώ) ή υπερηχωγόνος (ισχυρή ηχώ).

ΥΠΕΡΗΧΟΓΡΑΦΙΚΑ ΕΥΡΗΜΑΤΑ ΜΗ ΚΥΟΦΟΡΟΥΣΑΣ ΜΗΤΡΑΣ

Ο τράχηλος της μήτρας της φοράδας (μήκους περίπου 6 cm) έχει σκληρή σύσταση και ο αυχενικός σωλήνας του είναι ευθύγραμμος. Το σώμα της μήτρας είναι κυλινδρικό και ογκώδες και έχει το ίδιο περίπου μήκος με τα κέρατά της (18-20 cm), τα οποία κάμπτονται ελαφρώς προς τα πάνω.[9] Ο βλεννογόνος του τραχήλου και της μήτρας εμφανίζει επιμήκεις πτυχές, οι οποίες κατά τη διάρκεια του οίστρου υπερτροφούν, ενώ παράλληλα αυξάνεται η έκκριση βλέννας.

Κατά την εισαγωγή της ηχοβόλου κεφαλής στο απευθυσμένο, αρχικά απεικονίζεται η ουροδόχος κύστη, με την οποία έρχεται σε σχέση κοιλιακώς ο κόλπος και το σώμα της μήτρας. Η ηχωγένεια του ούρου ποικίλλει φυσιολογικά, ανάλογα με τη σύστασή του, από σχεδόν μηδενική έως μέτρια.

Ο τράχηλος, κατά τον οίστρο, οπότε είναι οιδηματικός, λόγω της δράσης των οιστρογόνων, έχει μικρή ηχωγένεια και δε διαφοροποιείται εύκολα από το σώμα της μήτρας. Αντίθετα, κατά το δίοιστρο και την εγκυμοσύνη, λόγω της υποχώρησης του οιδήματος, είναι πιο εύκολα διακριτός και εμφανίζεται, σε επιμήκη τομή (σάρωση), ως επίμηκες ηχωγόνο μόρφωμα και ο αυχενικός σωλήνας ως λεπτή υπερηχωγόνος γραμμή.

Το σώμα της μήτρας, κατά τον οίστρο, εξεταζόμενο σε επιμήκη τομή, απεικονίζεται ως επιμήκης υποηχωγόνος έως ηχωγόνος σχηματισμός, ο δε αυλός της ως υπερηχωγόνος λευκή γραμμή, ιδιαίτερα εμφανής κατά το δίοιστρο, ως αποτέλεσμα της ανάκλασης των υπερήχων στις εφαπτόμενες επιφάνειες του ενδομητρίου[10] (εικόνα 1).

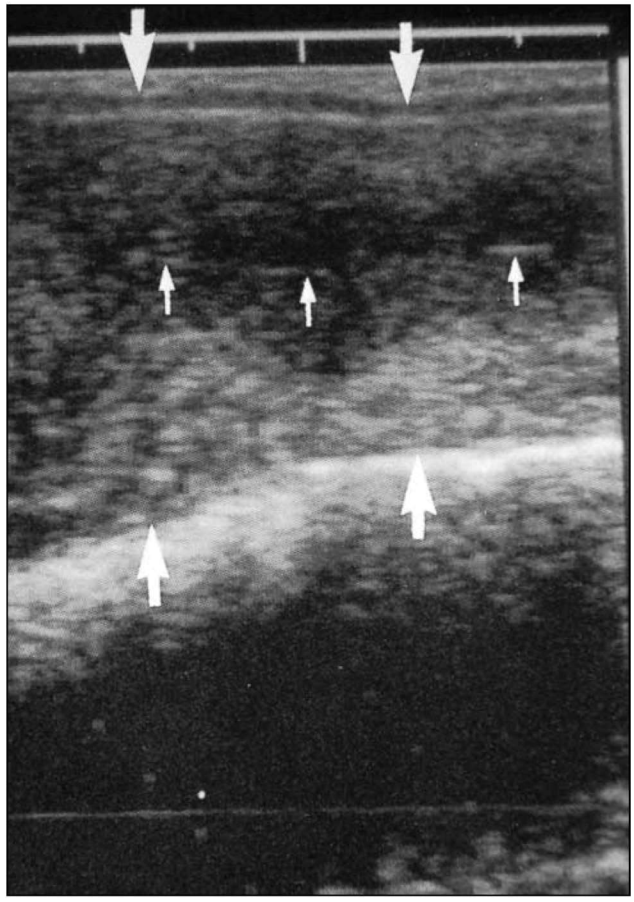

Εικόνα 1. Υπερηχογράφημα σώματος μήτρας φοράδας (επιμήκης τομή). Η ραχιαία και κοιλιακή επιφάνεια της μήτρας οριοθετούνται από τα μεγάλα βέλη, ενώ ο αυλός της από τα μικρά.[20]

Figure 1. Ultrasonogram of a mare's uterine body (longitudinal section). The dorsal and ventral uterine surfaces are demarcated by the large arrows, while the uterine lumen by the small ones.

Κάθε κέρας φυσιολογικής μη κυοφορούσας μήτρας, εξεταζόμενο σε εγκάρσια τομή, απεικονίζεται ως στρογγυλός ή ωοειδής σχηματισμός, ενώ τα όριά του με την περιτοναϊκή κοιλότητα ως λεπτή, αντίστοιχου σχήματος, υποηχωγόνος γραμμή (εικόνα 2). Το τοίχωμα της μήτρας, κατά τον άνοιστρο ή το δίοιστρο, είναι ομοιογενές και παρουσιάζει μέτρια ηχωγένεια. Αντίθετα, κατά τον οίστρο, λόγω της παρουσίας των υπερτροφικών και οιδηματικών βλεννογόνιων πτυχών, παρατηρείται εναλλαγή μεταξύ περιοχών υψηλής και χαμηλής ηχωγένειας (επιθήλιο και οιδηματική περιοχή, αντίστοιχα). Η σύγκλειση των πτυχών στο κέντρο του αυλού της μήτρας, προσδίδει στην υπερηχογραφική απεικόνιση της μήτρας τη μορφή ακτινωτού τροχού[10] (εικόνα 2). Συχνά, κατά τον οίστρο, ανιχνεύεται στον αυλό της μήτρας μικρή ποσότητα ανηχωγόνων φυσιολογικών εκκρίσεων.

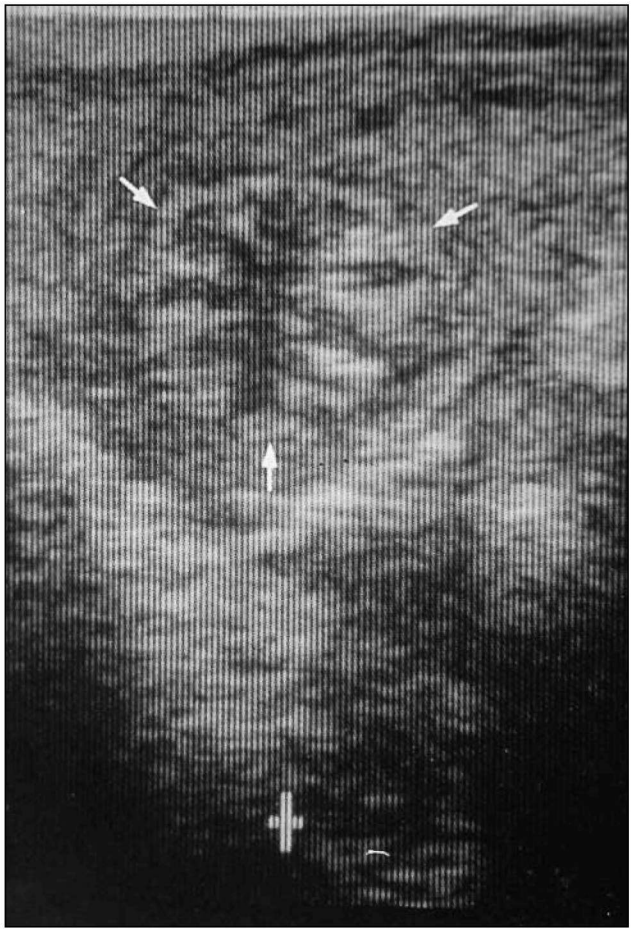

Εικόνα 2. Υπερηχογράφημα κέρατος μήτρας φοράδας σε οίστρο (εγκάρσια τομή). Οι εναλλασσόμενες περιοχές μικρής και μεγάλης ηχωγένειας που συγκλίνουν στο κέντρο προσδίδουν στη μήτρα τη μορφή ακτινωτού τροχού. Τα βέλη δείχνουν τα όρια του τοιχώματος της μήτρας με την περιτοναϊκή κοιλότητα.[20]

Figure 2. Ultrasonogram of an uterine horn of a mare in estrus (cross section). The alternation of areas of low with areas of high echogenicity which converge to the center of the uterine lumen form a spoke wheel like pattern. Arrows demarcate the peritoneal borders of the uterus.

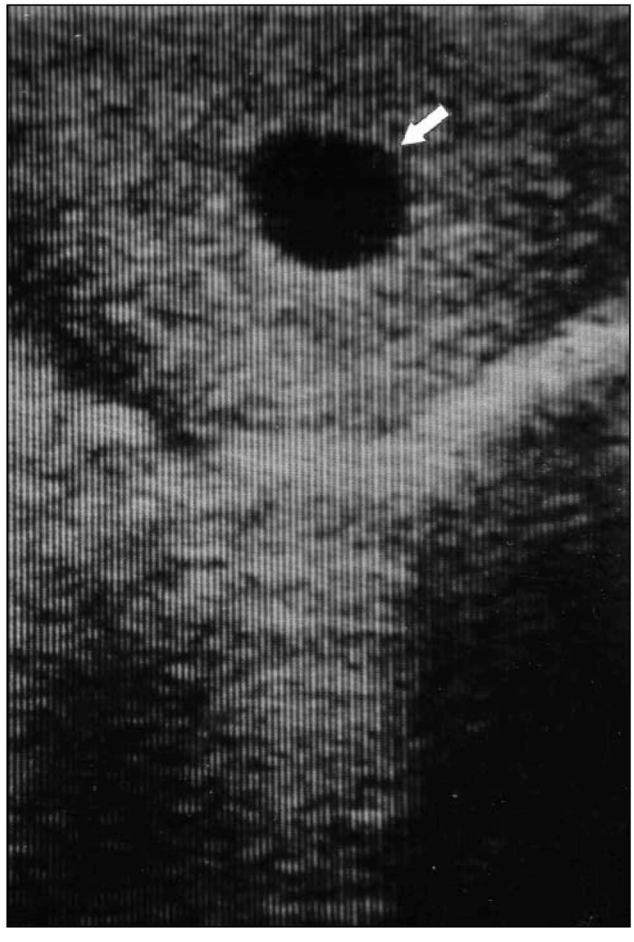

Εικόνα 3. Υπερηχογράφημα εμβρυϊκού σάκου ηλικίας 14 ημερών. Ο εμβρυϊκός σάκος (βέλος) έχει σφαιρικό σχήμα.[20]

Figure 3. Ultrasonogram of a 14 day old embryonic vesicle. The vesicle (arrow) is round shaped.

ΣΤΟΙΧΕΙΑ ΕΜΒΡΥΟΛΟΓΙΑΣ- ΥΠΕΡΗΧΟΓΡΑΦΙΚΑ ΕΥΡΗΜΑΤΑ ΚΥΟΦΟΡΟΥΣΑΣ ΜΗΤΡΑΣ

9η - 17η ημέρα της εγκυμοσύνης

Υπερηχογραφικά, το κύημα γίνεται αντιληπτό για πρώτη φορά από την 9η με 11η ημέρα, οπότε ο εμβρυϊκός σάκος αποκτά ικανό μέγεθος ώστε να αναγνωριστεί ως στρογγυλός ανηχωγόνος σχηματισμός.[11]

Την περίοδο από την 9η έως τη 17η ημέρα της εγκυμοσύνης, ο εμβρυϊκός σάκος της φοράδας παρουσιάζει αξιοσημείωτη κινητικότητα, μετακινούμενος στον αυλό του σώματος και των κεράτων της μήτρας κατά διαστήματα μικρότερα των 2-4 ωρών.[12] Έτσι, είναι δυνατό να ανευρεθεί σε οποιοδήποτε σημείο της κοιλότητας της μήτρας. Ωστόσο, έχει διαπιστωθεί ότι από την 9η έως την 11η ημέρα ανιχνεύεται στο σώμα της μήτρας με συχνότητα 60%.[13]

Την 9η ημέρα της εγκυμοσύνης, ο εμβρυϊκός σάκος εντοπίζεται με δυσκολία λόγω της μικρής διαμέτρου του, που κυμαίνεται από 3 έως 5 mm. Απεικονίζεται ως στρογγυλή κύστη με ανηχωγόνο περιεχόμενο. Το σχήμα του διατηρείται μέχρι τη 16η ημέρα.

Τη 10η ημέρα, η διάμετρος του εμβρυϊκού σάκου αυξάνεται ελαφρώς στα 4 έως 7 mm, ενώ ανιχνεύεται στο 70% των περιπτώσεων.[14]

Την 11η ημέρα, η διάμετρός του κυμαίνεται μεταξύ 6 και 9 mm κάνοντας δυνατό τον εντοπισμό του σε όλες σχεδόν τις περιπτώσεις.

Τη 12η ημέρα, ο εμβρυϊκός σάκος έχει διάμετρο 10 έως 12 mm, ενώ τη 14η ημέρα 14 έως 19 mm (εικόνα 3) και εί-

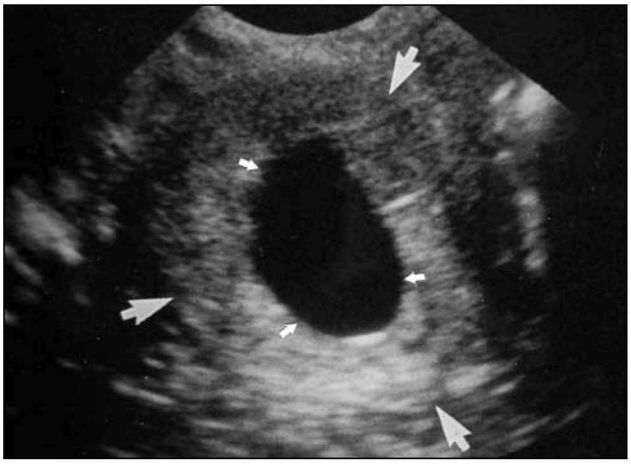

Εικόνα 4. Υπερηχογράφημα εμβρυϊκού σάκου ηλικίας 18 ημερών. Ο εμβρυϊκός σάκος (μικρά βέλη) έχει απιοειδές σχήμα. Τα μεγάλα βέλη δείχνουν τα όρια του κέρατος της μήτρας με την περιτοναϊκή κοιλότητα. Στον πυθμένα του εμβρυϊκού σάκου διακρίνεται ο εμβρυϊκός πόλος ως λευκή υπερηχωγόνος γραμμή.[20]

Figure 4. Ultrasonogram of a 18 day old embryonic vesicle. The vesicle (small arrows) is pear shaped. Large arrows demarcate the peritoneal borders of the uterine horn. The embryonic pole is seen on the floor of the embryonic vesicle as a white echogenic line.

ναι πλέον αρκετά μεγάλος ώστε να επιτρέπει την ακριβή θετική ή αρνητική διάγνωση της εγκυμοσύνης.[15]

Τη 16η ημέρα της εγκυμοσύνης, η μέση διάμετρος του εμβρυϊκού σάκου φτάνει τα 20-25 mm. Το αυξανόμενο μέγεθός του σε συνδυασμό με την αύξηση του τόνου του τοιχώματος της μήτρας έχει ως αποτέλεσμα τη μετατροπή του σχήματός του από στρογγυλό σε ωοειδές.

17η-21η ημέρα της εγκυμοσύνης

Η κινητικότητα του εμβρυϊκού σάκου μειώνεται από τη 15η ημέρα και τελικά τη 16η - 17η ημέρα καθηλώνεται στο ουραίο τμήμα ενός από τα κέρατα της μήτρας, κοντά στο διχασμό τους. Η καθήλωση (fixation) αποδίδεται στην ανάπτυξη του εμβρυϊκού σάκου, την αύξηση του τόνου της μήτρας και την πάχυνση του τοιχώματός της.[16] Είναι σαφές ότι ο εξεταστής θα πρέπει πλέον να αναζητά το κύημα στο ουραίο τμήμα των κεράτων της μήτρας.

Ο υψηλός ρυθμός ανάπτυξης του εμβρυϊκού σάκου (περίπου 3-4 mm ανά ημέρα) κατά τη δεύτερη εβδομάδα της εγκυμοσύνης αναστέλλεται μεταξύ 17ης και 25ης ημέρας, οπότε διατηρείται το μέγεθός του σχεδόν σταθερό.[16,17] Το σχήμα του, μεταξύ 17ης και 21ης ημέρας, είναι απιοειδές (εικόνα 4), ενώ στη συνέχεια γίνεται ανώμαλο.

Ο προσδιορισμός της ηλικίας της εγκυμοσύνης, σε όσες περιπτώσεις δεν είναι γνωστή η ημέρα της ωοθυλακιορρηξίας, της τελευταίας οχείας ή της τελευταίας σπερματέγχυσης, μπορεί να γίνει με βάση το μέγεθος, το σχήμα και τον εντοπισμό του εμβρυϊκού σάκου.

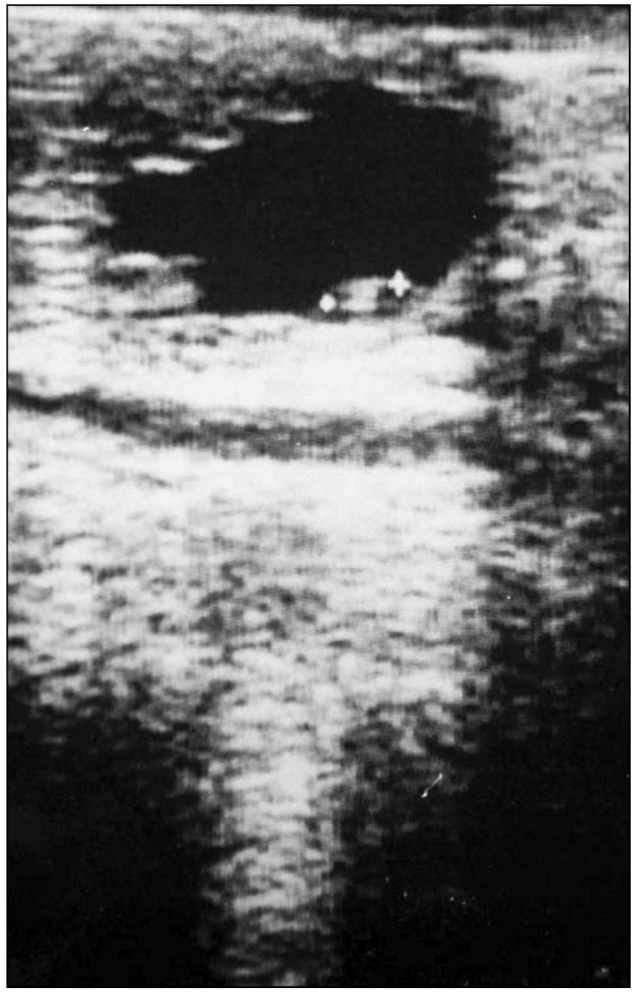

Εικόνα 5. Υπερηχογράφημα εμβρύου 22 ημερών. Το έμβρυο (μεταξύ των δύο σταυρών) εντοπίζεται στον πυθμένα του εμβρυϊκού σάκου.[18]

Figure 5. Ultrasonogram of a 22 day old embryo. The embryo (between two crosses) is located on the floor of the embryonic vesicle.

21η-60η ημέρα της εγκυμοσύνης

Το έμβρυο ανιχνεύεται υπερηχογραφικά για πρώτη φορά την 21η ημέρα ως υπερηχωγόνος κηλίδα στον πυθμένα του εμβρυϊκού σάκου.[15,16] Οι καρδιακοί παλμοί του μπορούν να ανιχνευθούν από την 22η ημέρα (εικόνα 5), και αποτελούν εύρημα μεγάλης σημασίας για τον έλεγχο της βιωσιμότητας του εμβρύου.[18]

Από την 21η έως την 40η ημέρα, το έμβρυο παρουσιάζει χαρακτηριστική ανοδική πορεία μέσα στον εμβρυϊκό σάκο[19] (εικόνα 6). Η πορεία αυτή είναι αποτέλεσμα της σταδιακής διόγκωσης της αλλαντοΐδας, κοιλιακά του εμβρύου, και της ταυτόχρονης συρρίκνωσης του λεκιθικού

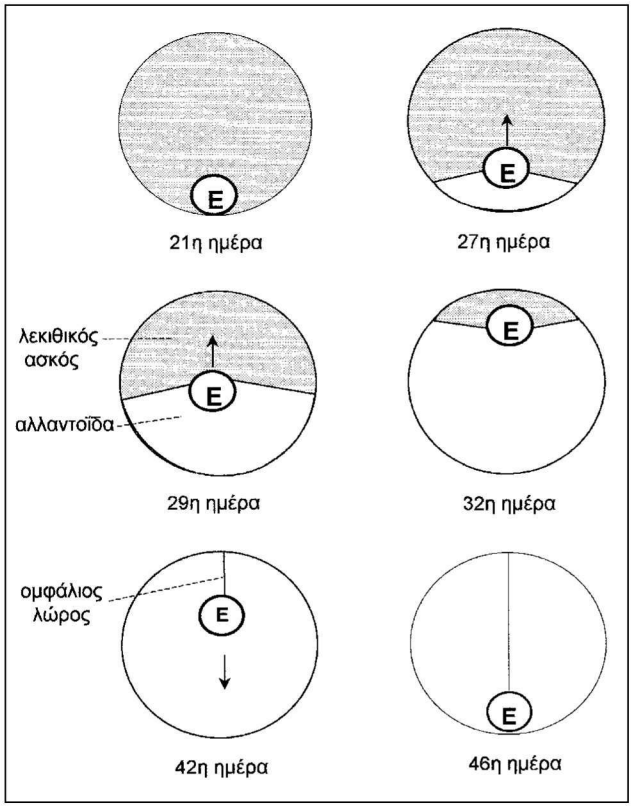

Εικόνα 6. Σχηματική παράσταση των μεταβολών των θέσεων του εμβρύου (Ε) μέσα στον εμβρυϊκό σάκο από την 21η έως την 46η ημέρα της εγκυμοσύνης.

Figure 6. Schematic representation of changes of embryo's (E) location in the embryonic vesicle from day 21 to day 46 of pregnancy.

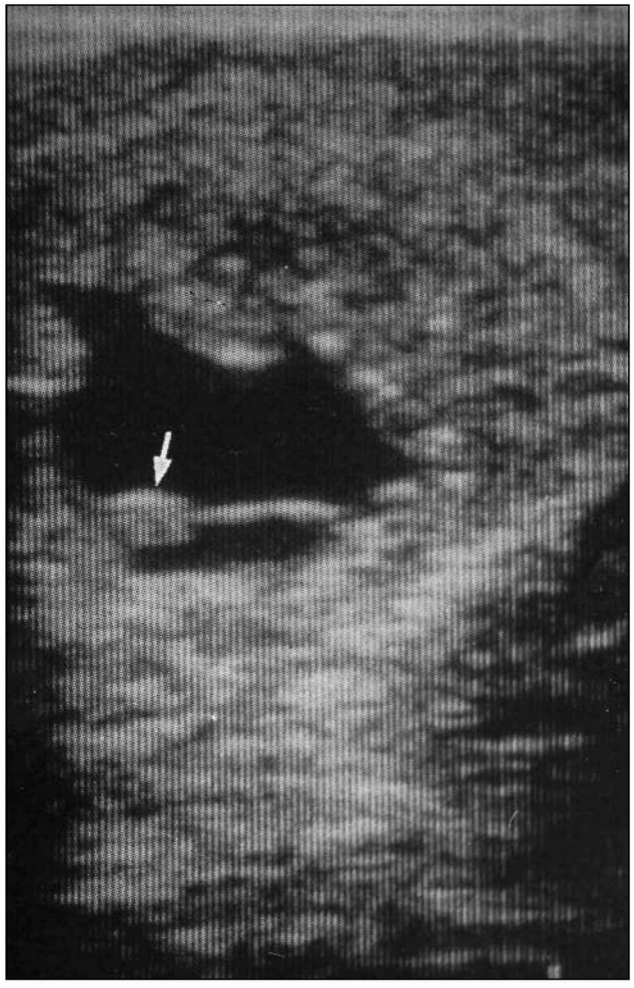

Εικόνα 7. Υπερηχογράφημα εμβρύου 27 ημερών. Το έμβρυο (βέλος) εντοπίζεται στο κάτω τρίτο του εμβρυϊκού σάκου. Από την επαφή της αλλαντοϊδας με το λεκιθικό ασκό σχηματίζεται μία υπερηχωγόνος γραμμή από την οποία μοιάζει να αιωρείται το έμβρυο.[20]

Figure 7. Ultrasonogram of a 27 day old embryo. The embryo (arrow) is located in the lower third of the embryonic vesicle. The apposition of allantois and yolk sac results in a hyperechogenic line from which the embryo seems to be suspended.

ασκού, ραχιαία του, ο οποίος τελικά εξαφανίζεται την 40η ημέρα. Από την επαφή των δύο ασκών δημιουργείται μία υπερηχωγόνος γραμμή, από την οποία μοιάζει να αναρτάται το ηχωγόνο έμβρυο, αιωρούμενο μέσα στο ανηχωγόνο εμβρυϊκό υγρό. Η γραμμή αυτή είναι κατά κανόνα οριζόντια (εικόνα 7).

Τα περισσότερα έμβρυα αρχίζουν την ανοδική πορεία τους μέσα στον εμβρυϊκό σάκο μεταξύ 22ης και 25ης ημέρας. Την 27η ημέρα βρίσκονται ακόμη στο κάτω τρίτο του εμβρυϊκού σάκου (εικόνα 6 και 7), την 29η στο μέσο του (εικόνα 6 και 8), την 32η στο άνω τρίτο του (εικόνα 6 και 9), ενώ την 40η ημέρα το έμβρυο καταλαμβάνει την υψηλότερη θέση.

Μετά την 40η ημέρα, αρχίζει η σταδιακή κάθοδος του εμβρύου (εικόνα 6). Αιωρούμενο από τον ομφάλιο λώρο, ο οποίος επιμηκύνεται, το έμβρυο φτάνει μέχρι τον πυθμένα του εμβρυϊκού σάκου, όπου ανευρίσκεται σε ραχιαία κατάκλιση γύρω στην 46η ημέρα[20] (εικόνα 10). Φυσιολογικά, ο ομφάλιος λώρος προσφύεται στην οροφή του αλλαντοχορίου και μόνο σπάνια στο πλάγιο ή κοιλιακό τοίχωμά του.

Το μέγεθος του εμβρύου, με βάση το κεφαλογλουτιαίο μήκος του, είναι 5 mm την 25η ημέρα, και, αναπτυσσόμενο κατά περίπου 1 mm την ημέρα, φτάνει τα 12 mm την 30η, τα 17 mm την 35η, τα 22 mm την 40η και τα 40 mm την 60η ημέρα της εγκυμοσύνης.[14]

Για τον προσδιορισμό της ηλικίας της εγκυμοσύνης, σοβαρές ενδείξεις αποτελούν η πρώτη ημέρα ανίχνευσης του εμβρύου, η αναλογία λεκιθικού ασκού / αλλαντοϊδας κατά την περίοδο της ανόδου του εμβρύου στον εμβρυϊκό

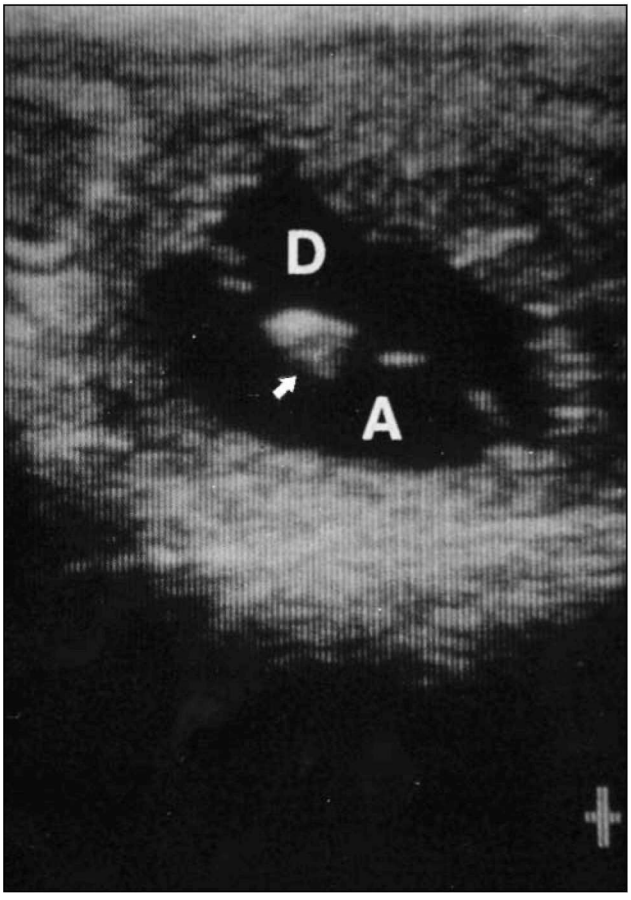

Εικόνα 8. Υπερηχογράφημα εμβρύου 29 ημερών. Το έμβρυο (βέλος) εντοπίζεται στο μεσαίο τρίτο του εμβρυϊκού σάκου. Αλλαντοΐδα (A). Λεκιθικός ασκός (D).[20]

Figure 8. Ultrasonogram of a 29 day old embryo. The embryo (arrow) is located in the middle third of the embryonic vesicle. Allantois (A). Yolk sac (D).

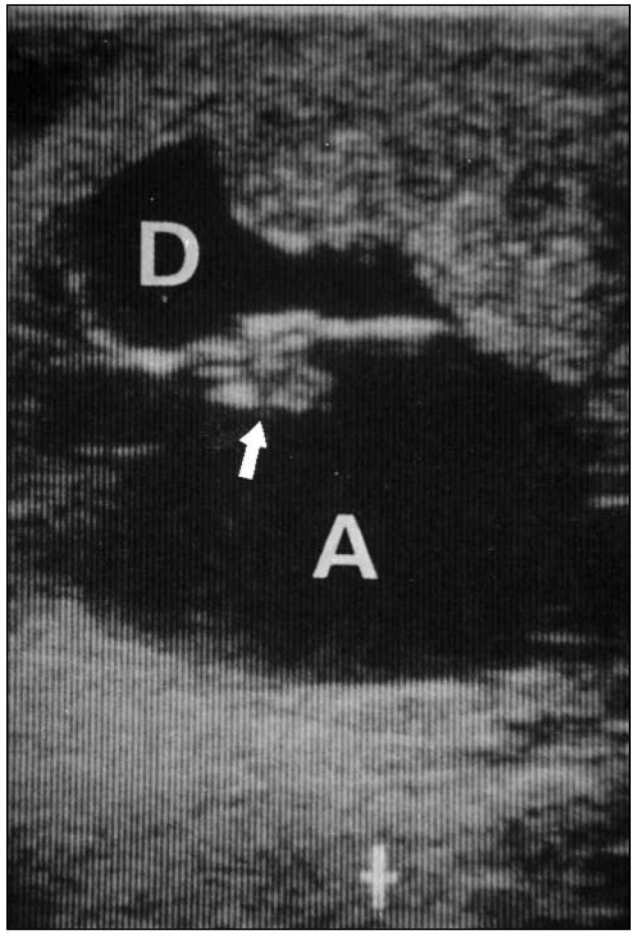

Εικόνα 9. Υπερηχογράφημα εμβρύου 32 ημερών. Το έμβρυο (βέλος) εντοπίζεται στο άνω τρίτο του εμβρυϊκού σάκου. Αλλαντοΐδα (A). Λεκιθικός ασκός (D).[20]

Figure 9. Ultrasonogram of a 32 day old embryo. The embryo (arrow) is located in the upper third of the embryonic vesicle. Allantois (A). Yolk sac (D).

σάκο, καθώς και το μήκος του ομφάλιου λώρου κατά την περίοδο της καθόδου του εμβρύου.

60η ημέρα - τέλος της εγκυμοσύνης

Μετά την 60η ημέρα της εγκυμοσύνης, δυσχεραίνεται η διάγνωση της εγκυμοσύνης με υπερηχογραφική εξέταση της μήτρας διαμέσου του απευθυσμένου. Δεν είναι δυνατή η πρόσβαση σε όλα τα μέρη του εμβρύου, ειδικότερα μεταξύ 80ής και 100ής ημέρας, οπότε η μήτρα κατέρχεται βαθιά στην κοιλιακή κοιλότητα. Εναλλακτικά, η μήτρα μπορεί να διερευνηθεί διαδερμικά τοποθετώντας την ηχοβόλο κεφαλή μεταξύ μαστών και ομφαλού, αφού προηγουμένως κουρευτεί η περιοχή, από όπου μπορούν να εντοπιστούν μέρη του εμβρύου που βρίσκονται κοντά στο κοιλιακό τοίχωμα.

Η αξία πλέον της εξέτασης συνίσταται στη διάγνωση παθολογικών καταστάσεων του εμβρύου και τον προσδιορισμό της ηλικίας του. Ο τελευταίος γίνεται με βάση τη μέτρηση των διαστάσεων διαφόρων ανατομικών μορφωμάτων του (εμβρυομετρία). Οι μετρήσεις αφορούν το μέγεθος του οφθαλμού, την εσωτερική διάμετρο της κρανιακής κοιλότητας (μπορεί να μετρηθεί μέχρι τον 8ο μήνα της εγκυμοσύνης), το μήκος μίας πλευράς και του παρακείμενου μεσοπλεύριου διαστήματος σε εγκάρσια τομή, τη μέγιστη εσωτερική διάμετρο του στομάχου, καθώς και τη μέγιστη διάμετρο του κορμού στο ύψος του στομάχου και του ήπατος (μπορεί να μετρηθεί μέχρι τον 6ο μήνα της εγκυμοσύνης).[20] Η πιο αξιόπιστη από τις παραπάνω μετρήσεις αφορά το μέγεθος των οφθαλμών (εικόνα 11), το οποίο παρουσιάζει υψηλή συσχέτιση με την ηλικία του εμβρύου.[21] Το μέγεθος μπορεί να εκτιμηθεί με βάση είτε το άθροισμα της μέγιστης και της ελάχιστης διαμέτρου του οφθαλμού[21] είτε μόνο τη μέγιστη διάμετρό του[22].

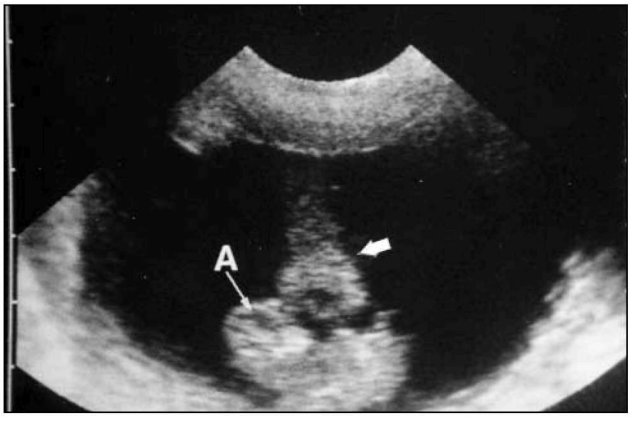

Εικόνα 10. Υπερηχογράφημα εμβρύου 46 ημερών. Το έμβρυο (A) εντοπίζεται σε ραχιαία κατάκλιση στον πυθμένα του εμβρυϊκού σάκου, αιωρούμενο από τον ομφάλιο λώρο (βέλος).[20]
Figure 10. Ultrasonogram of a 46 day old fetus. The fetus (A) lies in dorsal recumbency on the floor of the embryonic vesicle suspended by the umbilical cord (arrow).

ΔΙΔΥΜΗ ΚΥΗΣΗ

Μία σημαντική ένδειξη για την υπερηχογραφική εξέταση του γεννητικού συστήματος της φοράδας είναι η έγκαιρη διάγνωση δίδυμης κύησης. Είναι γνωστό ότι η δίδυμη κύηση δεν είναι επιθυμητή στη φοράδα λόγω του υψηλού ποσοστού αποβολών που παρατηρούνται (40% του ενός και 31% και των δύο εμβρύων)[23] και του πολύ μικρού ποσοστού ζωντανών νεογεννήτων (21% ενός και 14,5% δύο πουλαριών)[24].

Η διάγνωση γίνεται σχετικά εύκολα ήδη από τη 12η με 16η ημέρα της εγκυμοσύνης (εικόνα 12). Ωστόσο, παρουσιάζεται δυσκολία σε περίπτωση που οι εμβρυϊκοί σάκοι εντοπίζονται στο ίδιο κέρας της μήτρας και βρίσκονται σε επαφή μεταξύ τους, οπότε θα μπορούσαν να θεωρηθούν εσφαλμένα ως ένας (εικόνα 13). Η υποψία παρουσίας διδύμων μπαίνει όταν το μέγεθος του εμβρυϊκού σάκου είναι πολύ μεγάλο για τη δεδομένη ηλικία της εγκυμοσύνης.[20] Επίσης, θα πρέπει να δίνεται προσοχή στις δίδυμες κυήσεις μετά από ασύγχρονη διπλή ωοθυλακιορρηξία, η οποία μπορεί να συμβεί με διαφορά έως και 48 με 96 ωρών, ορισμένες δε φορές και 10 ημερών.[25] Στα αρχικά στάδια, η δίδυμη κύηση θα πρέπει να διαφοροποιείται από κύστεις του ενδομητρίου (βλέπε Διαφορική Διάγνωση).

Όταν η υπερηχογραφική εξέταση γίνεται μετά την 20ή ημέρα, η υπερηχωγόνος γραμμή που σχηματίζεται από την επαφή των χοριοειδών μεμβρανών διδύμων που εφάπτονται μεταξύ τους θα πρέπει να διαφοροποιείται από την υπερηχωγόνο γραμμή που σχηματίζεται μεταξύ λεκιθικού ασκού και αλλαντοΐδας κατά την άνοδο του εμβρύου στον εμβρυϊκό σάκο. Στην τελευταία περίπτωση η κατεύθυνση της γραμμής είναι οριζόντια, ενώ στη δίδυμη κύηση κατακόρυφη.[26]

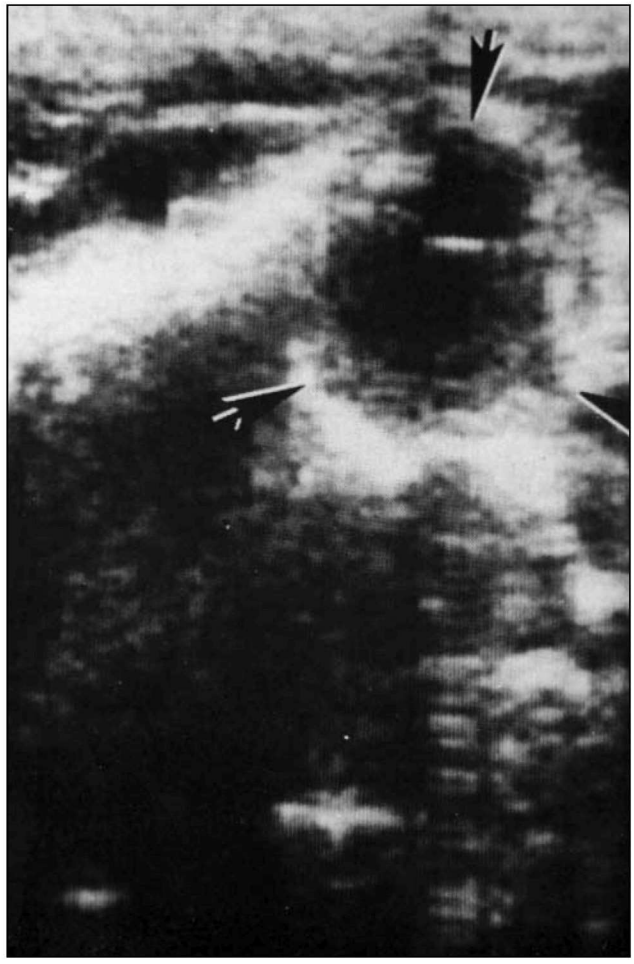

Εικόνα 11. Υπερηχογράφημα οφθαλμού (βέλη) εμβρύου 180 ημερών.[18]

Figure 11. Ultrasonogram of a fetal eye (arrows) on day 180 of pregnancy.

ΔΙΑΦΟΡΙΚΗ ΔΙΑΓΝΩΣΗ ΥΠΕΡΗΧΟΓΡΑΦΙΚΩΝ ΕΥΡΗΜΑΤΩΝ ΚΥΟΦΟΡΟΥΣΑΣ ΜΗΤΡΑΣ

Ο εμβρυϊκός σάκος στα αρχικά στάδια της εγκυμοσύνης θα πρέπει να διαφοροποιείται από παθολογικά ευρήματα, όπως κύστεις του ενδομητρίου και εκκρίσεις λόγω ενδομητρίτιδας.[20] Τα κυριότερα χαρακτηριστικά του εμβρυϊκού σάκου που βοηθούν στη διαφορική διάγνωση είναι η κινητικότητά του μέχρι τη 17η ημέρα, ο εντοπισμός του στο κέντρο του αυλού της μήτρας, το στρογγυλό σχήμα του μέχρι τη 16η ημέρα, το συνεχώς αυξανόμενο μέγεθός του, που συμβαδίζει με την ηλικία της εγκυμοσύνης, και το πάντα ανηχωγόνο περιεχόμενό του.

Το αμνιακό υγρό, κατά το 2ο και 3ο τρίμηνο της εγκυμοσύνης, γίνεται υποηχωγόνο και ορισμένες φορές ηχωγόνο, ενώ αιωρούμενα σε αυτό κυτταρικά συγκρίματα απεικονίζονται ως ηχωγόνες εστίες. Παρόμοιες εστίες πα-

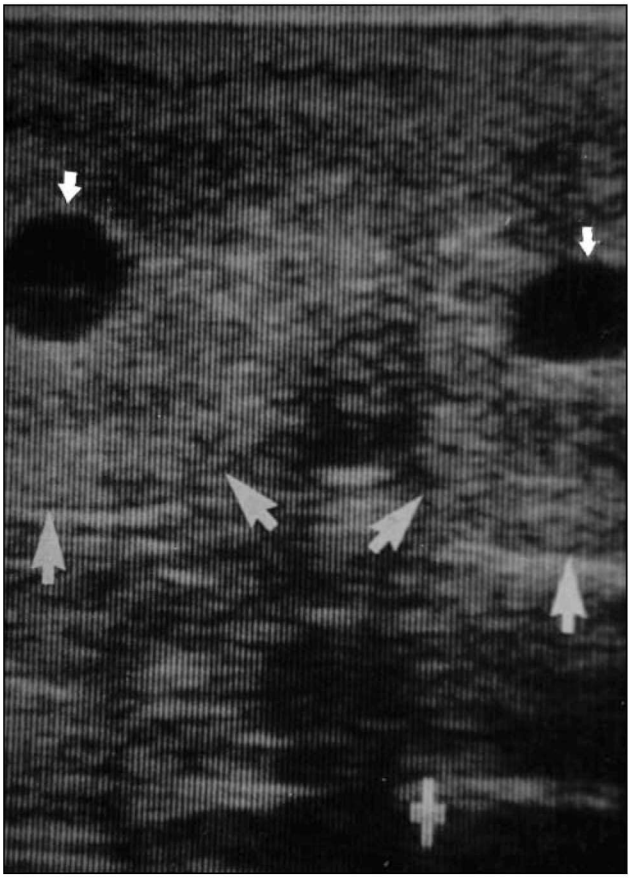

Εικόνα 12. Υπερηχογράφημα δίδυμης εγκυμοσύνης 13 ημερών. Οι εμβρυϊκοί σάκοι (μικρά βέλη) εντοπίζονται σε διαφορετικά κέρατα (μεγάλα βέλη) της μήτρας.[20]

Figure 12. Ultrasonogram of a 13 day old twin pregnancy. The embryonic vesicles (small arrows) are bilateral, one in each horn (large arrows).

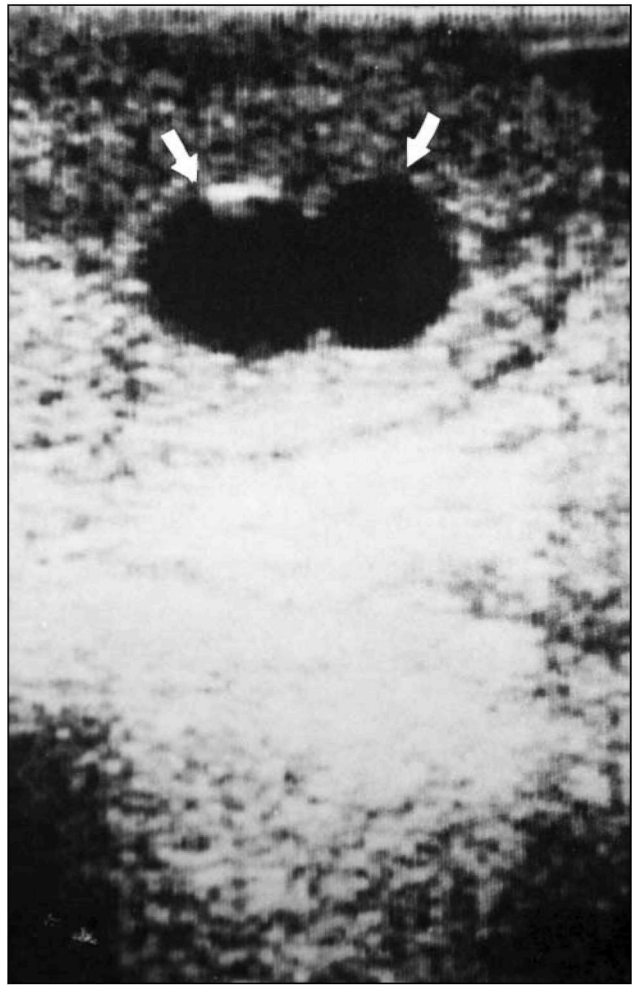

Εικόνα 13. Υπερηχογράφημα δίδυμης εγκυμοσύνης 12 ημερών. Οι εμβρυϊκοί σάκοι (βέλη) εφάπτονται και εντοπίζονται στο ίδιο κέρας της μήτρας.[18]

Figure 13. Ultrasonogram of a 12 day old twin pregnancy. The embryonic vesicles (arrows) are in apposition and ipsilateral.

ρατηρούνται στο αλλαντοϊκό υγρό, κατά το τελευταίο τρίμηνο της εγκυμοσύνης. Τα παραπάνω θα πρέπει να διαφοροποιούνται από εκκρίσεις λόγω ενδομητρίτιδας. Η διάκριση βασίζεται, πέρα από την παρουσία του εμβρύου, σε συνδυασμό κριτηρίων, όπως ο εντοπισμός του υγρού μέσα στη μήτρα και το σχήμα που του προσδίδει η περιβάλλουσα μήτρα. Στην περίπτωση ενδομητρίτιδας, ο αυλός κέρατος της μήτρας, σε εξέτασή του σε εγκάρσια τομή, έχει χαρακτηριστικό αστεροειδές σχήμα, ως αποτέλεσμα της προβολής των πτυχών του ενδομητρίου.

ΠΛΕΟΝΕΚΤΗΜΑΤΑ - ΜΕΙΟΝΕΚΤΗΜΑΤΑ

Πλεονεκτήματα

Η υπερηχογραφική διάγνωση της εγκυμοσύνης παρουσιάζει σαφή πλεονεκτήματα, ως προς το χρόνο διάγνωσης και την ακρίβειά της, έναντι της κλασικής μεθόδου βραχιόνιας ψηλάφησης διαμέσου του απευθυσμένου. Με την τελευταία μέθοδο, η διάγνωση είναι δυνατή από την 30ή ημέρα της εγκυμοσύνης ή σπάνια από την 20ή ημέρα από πολύ έμπειρους εξεταστές.[27] Υπερηχογραφικά, η διάγνωση είναι πιθανή από την 9η κιόλας ημέρα. Το ποσοστό επιτυχίας μετά τη 15η ημέρα ξεπερνά το 97,4%.[26,28]

Επίσης, η υπερηχογραφική εξέταση της μήτρας δίνει τη δυνατότητα ελέγχου της εξέλιξης της εγκυμοσύνης και της κατάστασης του εμβρύου. Προκειμένου να αποκλειστεί η περίπτωση πρώιμου εμβρυϊκού θανάτου, μπορεί να επαναληφθεί η εξέταση την 30ή περίπου ημέρα.[29,30] Για τον έλεγχο των εμβρυϊκών θανάτων σε μετέπειτα στάδια της εγκυμοσύνης συστήνεται η επανεξέταση μεταξύ 50ής και 60ής ημέρας.

Επιπλέον, μπορεί να προσδιοριστεί με ακρίβεια η ηλικία της εγκυμοσύνης.

Σε ό,τι αφορά την ασφάλεια των εμβρύων, δεν έχουν διαπιστώθει δυσμενείς επιπτώσεις στη συνέχιση της εγκυμοσύνης από τη χρήση των υπερήχων στη φοράδα.[27]

Μειονεκτήματα

Δε θα πρέπει να παραβλεφθούν τα μειονεκτήματα του υψηλού κόστους του απαραίτητου τεχνολογικού εξοπλισμού, καθώς και της αναγκαίας εξειδίκευσης του εξεταστή.

Από τα παραπάνω γίνεται σαφές, ότι η υπερηχογραφική εξέταση της μήτρας αποτελεί μία έγκαιρη και έγκυρη μέθοδο διάγνωσης της εγκυμοσύνης της φοράδας, η οποία μπορεί να συμβάλει θετικά στην ανάπτυξη της ιπποτροφίας στη χώρα μας.

ΒΙΒΛΙΟΓΡΑΦΙΑ

1. White I, Russel A, Wright I. Whyte T. Real-time ultrasonic scanning in the diagnosis of pregnancy and the estimation of gestational age in cattle. Vet Rec 1985, 117: 5-8
2. Irie M, Ohmoto K, Kumaga S. Diagnosis of pregnancy in pigs by real time ultrasonic B-mode scan. Jap J Zootech Sci 1984, 55: 381-388
3. White I, Russel A, Fowler D. Real-time ultrasonic scanning in the diagnosis of pregnancy and the determination of fetal numbers in sheep. Vet Rec 1984, 115: 140-143
4. Buckrell B. Applications of ultrasonography in reproduction in sheep and goats. Theriogenology 1988, 29: 71-84
5. Bondestam S, Alitalo I, Karkkainen M. Real-time ultrasound pregnancy diagnosis in the bitch. J Small Anim Pract 1983, 24: 145-151
6. Davidson A, Nyland T, Tsutsui T. Pregnancy diagnosis with ultrasound in the domestic cat. Vet Radiol 1986, 27: 109-114
7. Ypsilantis P, Saratsis Ph. Early pregnancy diagnosis in the rabbit by real time ultrasonography. World Rabbit Science 1999, 7(2): 95-99
8. Simpson D, Greenwood R, Ricketts S, Rossdale P, Sanderson M, Allen W. Use of ultrasound echography for early diagnosis of single and twin pregnancy in the mare. J Reprod Fertil 1982, Suppl 32: 431-439
9. Μιχαήλ Σ. Συγκριτική ανατομική των κατοικίδιων θηλαστικών. 2η έκδοση. Υπηρεσία Δημοσιευμάτων ΑΠΘ. Θεσσαλονίκη 1985 : 594
10. Ginther O, Pierson R. Ultrasonic anatomy and pathology of the equine uterus. Theriogenology 1984, 21: 505-514
11. Adams G. Ultrasonographic examination of the mare's reproductive tract. In : Robinson N (ed) Current Therapy in Equine Medicine 3. W.B.Saunders Co, Philadelphia, 1992, p. 648-656
12. Ginther O. Mobility of the early equine conceptus. Theriogenology 1983, 19: 603-611
13. Leith G, Ginther O. Characterization of intrauterine mobility of the early equine conceptus. Theriogenology 1984, 22: 401-408
14. Ginther O. Ultrasonic imaging and reproductive events in the mare. Verlag Equiservises, Cross Plains, Wisconsin, USA, 1986
15. Kahn W, Leidl W. Die Ultraschalldiagnostik (Echographie) in der gynakologischen Untersuchung der Stute. Tierartz Prax 1984, 12: 203-210
16. Ginther O. Fixation and orientation of the early equine conceptus. Theriogenology 1983, 19: 613-623
17. Ginther O. Ultrasonic evaluation of the reproductive tract of the mare: The single embryo. J Equine Vet Sci 1984, 4: 75-81
18. McKinnon A, Voss J, Squires E, Carnevale. Diagnostic Ultrasonography. In: McKinnon AO and Voss JL (eds) Equine Reproduction. Lea and Febiger, Philadelphia, London, 1993, p. 266-302
19. Valon F, Segard F, Chaffaux S. Echotomographie en temps reel de l'uterus chez la jument. Bull Acad Vet Fr 1982, 55: 187-211
20. Kahn W. Veterinary Reproductive Ultrasonography. Mosby-Wolfe, London, 1994, p. 11-82
21. McKinnon A, Squires E, Pickett B. Equine reproductive ultrasonography. Animal Reproduction Laboratory, Bulletin No 04. Fort Collins, Colorado State University, 1988
22. Kahn W, Leidl W. Die Ultraschall-Biometrie von Pferdenfeten in utero und die sonographische Darstellung ihrer Organe. Dtsch tierarztl Wschr 1987, 94: 509-515
23. Ginther O, Douglas R. The outcome of twin pregnancies in mares. Theriogenology 1982, 18: 237-244
24. Ginther O. Twinning in mares: a review of recent studies. J Equine Vet Sci 1982, 2: 127-135
25. Hughes J, Stabenfeldt G, Evans J. Clinical and endocrine aspects of the estrous cycle of the mare. Proc Am Assoc Equine Pract 1972, 119-151
26. Simpson D, Greenwood R, Ricketts S, Rossdale P. Use of ultrasound echography for early diagnosis of single and twin pregnancy in the mare. J Reprod Fertil 1982, Suppl 32: 431-439
27. McKinnon A. Diagnosis of pregnancy. In: McKinnon AO and Voss JL (eds) Equine Reproduction. Lea and Febiger, Philadelphia, London, 1993, p.501-508
28. Squires E, Voss J, Villahoz M, Shideler R. Use of ultrasound in broodmare reproduction. Proc Am Assoc Equine Pract 1983, 27-43
29. Ginther O, Bergrfelt D, Leith G, Scraba S. Embryonic loss in mares: incidence and ultrasonic morphology. Theriogenology 1985, 24: 73-86
30. Woods G, Baker C. Hillman R. Schlafer D. Recent studies relating to early embryonic death in the mare. Equine Vet J 1985, Suppl 3: 104-107