ePublishing

Journal of the Hellenic Veterinary Medical Society

Vol 64, No 1 (2013)



Treatment and prevention of canine heartworm disease (dirofilariosis): what is new?

T. N. SINANIS (Θ.Ν. ΣΙΝΑΝΗΣ), C. K. KOUTINAS (Χ.Κ. ΚΟΥΤΙΝΑΣ)

doi: 10.12681/jhvms.15477

To cite this article:

SINANIS (Θ.Ν. ΣΙΝΑΝΗΣ) T. N., & KOUTINAS (Χ.Κ. ΚΟΥΤΙΝΑΣ) C. K. (2017). Treatment and prevention of canine heartworm disease (dirofilariosis): what is new?. *Journal of the Hellenic Veterinary Medical Society*, *64*(1), 35–46. https://doi.org/10.12681/jhvms.15477

https://epublishing.ekt.gr | **e-Publisher:** EKT | **Downloaded at:** 28/02/2026 20:40:43

J HELLENIC VET MED SOC 2013, 64(1):35-46
ΠΕΚΕ 2013, 64(1): 35-46

Review article
Ανασκόπηση

Treatment and prevention of canine heartworm disease (dirofilariosis): what is new?

Sinanis T.N., Koutinas C.K.
Companion Animal Clinic, School of Veterinary Medicine, Aristotle University of Thessaloniki, Thessaloniki, Greece

Θεραπεία και πρόληψη της διροφιλαρίωσης στο σκύλο: τι καινούργιο γνωρίζουμε;

Σινάνης Θ.Ν., Κουτίνας Χ.Κ.
Κλινική των Ζώων Συντροφιάς, Κτηνιατρική Σχολή, Αριστοτέλειο Πανεπιστήμιο Θεσσαλονίκης, Θεσσαλονίκη

ABSTRACT. Canine heartworm disease (dirofilariosis) is a frequent parasitic disease in Greece and other para-Mediterranean countries. Immediate adulticide therapy, followed by administration of microfilaricidals, has been the mainstay of heartworm treatment. However, a more recent approach has included the requirement to killing microfilariae and *Wolbachia pipientis* prior to adulticide treatment. Administration of prophylactic doses of milbemycin, moxidectin, ivermectin or selamectin for 2 to 3 months, as well as of doxycycline (10 mg kg^{-1} bw, *per os*, twice daily) for a month, seems to negate the 'susceptibility gap' and to decrease the possibility of pulmonary thromboembolism. Moreover, an alternative protocol of adulticide therapy (2.5 mg kg^{-1} bw of melarsomine, intramuscularly, followed by two further injections, 24-hours apart, a month later) is considered superior to the classical one, regardless of the clinical stage of the disease. Treatment of potential complications (right heart failure or *vena cava* syndrome) includes administration of heart failure medication and surgical removal of adult worms. Strict exercise restriction seems to play the most important role in reducing the possibility of pulmonary thromboembolism. Alternative protocol melarsomine administration, after treatment with macrocyclic lactones and doxycycline, increases the therapeutic effect and improves prognosis in earlier stages of the disease. Continuous (or at least during the warm period of the year) preventive administration of microfilaricidals coupled with annual serological testing of animals is important for effective disease control.

Keywords: dirofilariosis, dog, heartworm disease, prevention, treatment, *Wolbachia pipientis*

ΠΕΡΙΛΗΨΗ. Η διροφιλαρίωση είναι συχνό παρασιτικό νόσημα στην Ελλάδα και τις υπόλοιπες Μεσογειακές χώρες. Η άμεση έναρξη ενηλικοκτόνου αγωγής και η μετά από μερικούς μήνες χορήγηση μικροφιλαριοκτόνων ουσιών αποτελούσε μέχρι πρόσφατα το συνήθη τρόπο αντιμετώπισης του νοσήματος. Ωστόσο, νεότερα δεδομένα επισημαίνουν την ανάγκη άμεσης θανάτωσης των μικροφιλαριών, καθώς επίσης και της συμβιωτικής *Wolbachia pipientis*. Η χορήγηση μακροκυκλικών λακτονών (μιλβεμυκίνη, μοξιδεκτίνη, σελαμεκτίνη, ιβερμεκτίνη) σε δόση πρόληψης επί 2 έως 3 μήνες, ταυτόχρονα με δοξυκυκλίνη κατά τον 1ο μήνα της αγωγής, και, στη συνέχεια, χορήγηση της ενηλικοκτόνου αγωγής, ελαχιστοποιεί το 'κενό ευαισθησίας' και παράλληλα

Correspondence: T.N. Sinanis,
Evripidou 26, 24100 Kalamata, Greece.
E-mail: theodsin@hotmail.com

Αλληλογραφία: Θ.Ν. Σινάνης,
Ευριπίδου 26, 24100 Καλαμάτα.
E-mail: theodsin@hotmail.com

Date of initial submission: 05 October 2012
Date of acceptance: 20 December 2012

Ημερομηνία αρχικής υποβολής: 05 Οκτωβρίου 2012
Ημερομηνία αποδοχής: 20 Δεκεμβρίου 2012

την πιθανότητα πνευμονικής θρομβοεμβολής. Επιπλέον, η εφαρμογή ενός εναλλακτικού πρωτοκόλλου (μία ενδομυϊκή ένεση μελασορμίνης σε δόση 2,5 mg kg^{-1} σ.β., ακολουθούμενη από δύο χορηγήσεις αυτής με διαφορά 24 ωρών, σε ίδια δόση, μετά από ένα μήνα) είναι αποτελεσματικότερη έναντι του κλασικού πρωτοκόλλου, σε όλους τους σκύλους, ανεξάρτητα από το στάδιο του νοσήματος. Η αντιμετώπιση των σκύλων με διροφιλαρίωση σε προχωρημένο στάδιο (δεξιά καρδιακή ανεπάρκεια ή σύνδρομο οπίσθιας κοίλης φλέβας) βασίζεται κυρίως στην ταυτόχρονη φαρμακευτική αγωγή για την καρδιακή ανεπάρκεια και τη χειρουργική αφαίρεση των ενήλικων σκωλήκων, ενώ ο περιορισμός της κινητικής δραστηριότητας παραμένει το σημαντικότερο μέτρο για τη μείωση της πιθανότητας εκδήλωσης πνευμονικής θρομβοεμβολής. Η εφαρμογή του εναλλακτικού πρωτοκόλλου χορήγησης της μελαρσομίνης, αμέσως μετά τη θεραπεία με μακροκυκλική λακτόνη, μαζί με δοξυκυκλίνη, αυξάνει το θεραπευτικό αποτέλεσμα και βελτιώνει την πρόγνωση στους σκύλους που βρίσκονται σε αρχικό κλινικό στάδιο της νόσου. Η συνεχής προστασία των σκύλων με χορήγηση μακροκυκλικής λακτόνης για όλη τη διάρκεια του έτους, σε συνδυασμό με τον ετήσιο ορολογικό έλεγχο των ζώων, ανεξάρτητα από τη λήψη προληπτικής αγωγής, έχει ιδιαίτερη σημασία για την όλη αντιμετώπιση του νοσήματος.

Λέξεις ευρετηρίασης: διροφιλαρίωση, θεραπεία, πρόληψη, σκύλος, *Wolbachia pipientis*

ΕΙΣΑΓΩΓΗ

Η διροφιλαρίωση του σκύλου, ένα από τα συχνότερα παρασιτικά νοσήματα παγκοσμίως, διαπιστώθηκε το 1847 από τον Osborne και οφείλεται στο νηματώδη έλμινθα *Dirofilaria immitis* (Anderson 2000). Η θεραπεία του νοσήματος, μετά την ανακάλυψη του συμβιωτικού βακτηρίου *Wolbachia pipientis* και σύμφωνα με τα αποτελέσματα πρόσφατων μελετών, έχει τροποποιηθεί, με στόχο τη μέγιστη δυνατή αποτελεσματικότητα, σε συνδυασμό με τη μείωση της έντασης και της συχνότητας των επιπλοκών.

Σε προηγούμενο άρθρο (Sinanis et al., 2012), ανασκοπήθηκε η παθογένεια και η διάγνωση του νοσήματος. Στο παρόν άρθρο, περιγράφονται οι σύγχρονες στρατηγικές πρόληψης και θεραπείας για το νόσημα.

ΘΕΡΑΠΕΥΤΙΚΗ ΣΤΡΑΤΗΓΙΚΗ

Στη διροφιλαρίωση, στόχος της θεραπευτικής αντιμετώπισης είναι η εξάλειψη όλων των σταδίων του παρασίτου, με τις λιγότερες δυνατές επιπλοκές (Bowman and Atkins, 2009). Σε σκύλους με ήπια συμπτώματα, η έκβαση είναι συνήθως ευνοϊκή. Ωστόσο, η αντιμετώπιση περιστατικών στα τελευταία στάδια αποτελεί πρόκληση για τον κλινικό κτηνίατρο. Οποιαδήποτε προσπάθεια για τη θεραπεία του νοσήματος πρέπει να γίνεται μόνο μετά από την κλινική σταθεροποίηση των έντονα συμπτωματικών ζώων. Το παρασιτικό φορτίο, η διάρκεια της παρασίτωσης, η ένταση της αγγειοπάθειας, τα συνυπάρχοντα νοσήματα και η κινητική δραστηριότητα του ζώου είναι παράγοντες που επηρεάζουν άμεσα την πρόγνωση των περιστατικών αυτών (American Heartworm Society 2012).

Αξιοσημείωτο είναι το γεγονός ότι στον τελικό ξενιστή ανευρίσκονται παράσιτα ηλικίας έως 7 ετών (Abraham 1988). Ωστόσο, η ενηλικοκτόνος αγωγή στοχεύει αποκλειστικά στα ώριμα ενήλικα παράσιτα, ενώ, μέχρι σήμερα, δεν υπάρχει αποτελεσματική θεραπεία για τις ώριμες προνύμφες 4ου σταδίου, καθώς και για τις νεαρές ενήλικες φιλάριες (American Heartworm Society 2012). Το χρονικό κενό ευαισθησίας που δημιουργείται με τον τρόπο αυτό μπορεί να περιπλέξει τη θεραπευτική προσπάθεια σε περιστατικά με διροφιλαρίωση (Εικ. 1).

Εικ. 1. Η ευαισθησία των διαφόρων σταδίων του έλμινθα Dirofilaria immitis σε παρασιτοκτόνα φάρμακα.

ΜΙΚΡΟΦΙΛΑΡΙΟΚΤΟΝΟΣ ΑΓΩΓΗ

Μέχρι πρότινος, προτείνονταν η έναρξη της μικροφιλαριοκτόνου αγωγής 3 έως 6 εβδομάδες μετά το τέλος της ενηλικοκτόνου (Calvert and Ridge 2006). Ωστόσο, η θανάτωση των μικροφιλαριών φάνηκε ότι πρέπει να προηγείται (American Heartworm Society 2012). Ως εκ τούτου, συστήνεται αρχικά η μηνιαία χορήγηση μικροφιλαριοκτόνων ουσιών, όπως είναι η οξιμική μιλβεμυκίνη (0,5-0,99 mg kg^{-1} σ.β., *per os*), η σελαμεκτίνη (6 mg kg^{-1}

σ.β., σε διάλυμα επιτόπιας επίχυσης), η μοξιδεκτίνη (1-3 μg kg^{-1} σ.β., *per os*) και η ιβερμεκτίνη (50 μg kg^{-1} σ.β., *per os*). Επισημαίνεται ότι τα παραπάνω δοσολογικά σχήματα θεωρούνται ασφαλή και για τις ευαίσθητες στις μακροκυκλικές λακτόνες φυλές (π.χ., Collie) (Hopper et al. 2002). Ταυτόχρονα, με τη χορήγηση μικροφιλαριοκτόνων ουσιών, συνιστάται ο περιορισμός της κινητικής δραστηριότητας, κυρίως στους σκύλους που εμφανίζουν συμπτώματα του νοσήματος (American Heartworm Society 2012). Η μικροφιλαριοκτόνος αγωγή πρέπει να διαρκεί 2 έως 3 μήνες, μετά το τέλος αυτής δε να ακολουθεί η ενηλικοκτόνος. Η θεραπευτική αυτή προσέγγιση εμφανίζει σημαντικά πλεονεκτήματα, όπως η άμεση προστασία από επαναμόλυνση, η εξάλειψη του κινδύνου μετάδοσης του νοσήματος σε άλλα ζώα και η θανάτωση των ευαίσθητων στις μακροκυκλικές λακτόνες προνυμφικών σταδίων του παρασίτου (Bowman and Mannella 2011). Ταυτόχρονα, δίνεται το χρονικό περιθώριο στις προνύμφες του παρασίτου, που είναι ανθεκτικές στη μελαρσομίνη, να ωριμάσουν και να γίνουν ενήλικες φιλάριες, ευαίσθητες στην εν λόγω δραστική ουσία (Atkins and Miller 2003).

Κατά την έναρξη της αγωγής, ιδιαίτερα σε σκύλους με έντονη μικροφιλαριαιμία (>40.000 άτομα/mL αίματος), υπάρχει αυξημένος κίνδυνος αναφυλακτικής αντίδρασης από το μαζικό θάνατο των μικροφιλαριών (Blagburn et al. 1992). Οι μικρόσωμοι (σ.β. <16 kg), έντονα μικροφιλαριαιμικοί, σκύλοι θεωρούνται περισσότερο ευαίσθητοι και εμφανίζουν με μεγαλύτερη συχνότητα ανεπιθύμητες αντιδράσεις (Atwell et al. 1983). Για το λόγο αυτό, συστήνεται η ταυτόχρονη χορήγηση γλυκοκορτικοειδών ή/και αντιισταμινικών, π.χ. πρεδνιζολόνης (1 mg kg^{-1} σ.β. από το στόμα, 1 ώρα πριν τη μικροφιλαριοκτόνο αγωγή και 6 ώρες μετά), δεξαμεθαζόνη (0,25 mg kg^{-1} σ.β., ενδομυϊκά ή ενδοφλέβια, μία φορά, πριν τη χορήγηση μικροφιλαριοκτόνων) ή διφαινυδραμίνης (2 mg kg^{-1} σ.β., ενδομυϊκά, μία φορά, πριν τη χορήγηση μικροφιλαριοκτόνων), καθώς και παρακολούθηση του ζώου για τις επόμενες 8 έως 12 ώρες (American Heartworm Society 2012). Η μιλβεμυκίνη, ειδικότερα, έχει συσχετιστεί με την εμφάνιση ανεπιθύμητων αντιδράσεων σε μεγαλύτερη συχνότητα σε σύγκριση με τις υπόλοιπες μακροκυκλικές λακτόνες, δεδομένου ότι έχει την ισχυρότερη και ταχύτερη δράση, χορηγούμενη σε δόσεις πρόληψης (American Heartworm Society 2012).

Τέσσερις έως έξι μήνες μετά το τέλος της ενηλικοκτόνου αγωγής, συστήνεται επανέλεγχος του ζώου για την ανίχνευση μικροφιλαριών στο αίμα. Η παραμονή ή επανεμφάνιση μικροφιλαριαιμίας ενδέχεται να οφείλεται σε ανεπαρκή ενηλικοκτόνο αγωγή, σε ωρίμανση και ενηλικίωση νεότερων ανήλικων παρασίτων, σε μειωμένη αποτελεσματικότητα της μικροφιλαριοκτόνου θεραπείας ή σε επαναμόλυνση (Atkins 2010, Bowman and Mannella 2011).

ΕΝΗΛΙΚΟΚΤΟΝΟΣ ΑΓΩΓΗ

Η φαρμακευτική ουσία εκλογής για την ενηλικοκτόνο αγωγή είναι η διυδροχλωρική μελαρσομίνη (Immiticide®, Merial), η οποία είναι οργανική ένωση του αρσενικού, αποτελεσματική έναντι των ενηλίκων ατόμων της *D. immitis*. Το φάρμακο χορηγείται με βαθιά ενδομυϊκή ένεση στο μήκιστο θωρακοσφυϊκό μυ της ενιαίας μάζας του σκύλου, στο διάστημα μεταξύ του 3ου και του 5ου οσφυϊκού σπονδύλου (Εικ. 2).

Εικ. 2: Ενδομυϊκή ένεση μελαρσομίνης στην ενιαία μάζα (μήκιστος θωρακοσφυικός μυς) μεταξύ 3ου και 5ου οσφυϊκού σπονδύλου.

Στις συχνότερες επιπλοκές από τη χορήγηση του φαρμάκου περιλαμβάνονται ο ήπιος πόνος και η φλεγμονή στο σημείο της ένεσης, που συνήθως διαρκούν λίγες ημέρες (American Heartworm

Society 2012). Μέχρι πρόσφατα, το κλινικό στάδιο της νόσου ήταν εκείνο που υπαγόρευε την επιλογή του κλασικού (2 ενέσεις σε δόση 2,5 mg kg^{-1} σ.β. με μεσοδιάστημα 24 ωρών) ή του εναλλακτικού πρωτοκόλλου (1 ένεση σε δόση 2,5 mg kg^{-1} σ.β., ακολουθούμενη, μετά από 1-2 μήνες, από 2 ενέσεις με μεσοδιάστημα 24 ωρών, στην παραπάνω δόση). Ωστόσο, τα τελευταία χρόνια η χρήση του κλασικού πρωτοκόλλου τείνει να εγκαταλειφθεί, επειδή η εφαρμογή του εναλλακτικού υπερέχει σημαντικά, ανεξάρτητα από το στάδιο του νοσήματος (Atkins and Miller 2003, American Heartworm Society 2012). Συγκεκριμένα, με το εναλλακτικό πρωτόκολλο επιτυγχάνεται σημαντικότερη μείωση της αντιγοναιμίας (Miller et al. 1995), θανατώνονται 98% των ενήλικων παρασίτων (έναντι 90% με το κλασικό πρωτόκολλο) και, ταυτόχρονα, μειώνεται ο κίνδυνος πνευμονικής θρομβοεμβολής, καθώς μετά την πρώτη ένεση ο ρυθμός θανάτωσης των ενήλικων παρασίτων είναι βραδύτερος (Atkins and Miller 2003). Στα μειονεκτήματα του εναλλακτικού πρωτοκόλλου περιλαμβάνονται το μεγαλύτερο κόστος (3 ενέσεις έναντι 2 στο κλασσικό πρωτόκολλο), καθώς και η αυξημένη διάρκεια περιορισμού της κινητικής δραστηριότητας του ζώου (Atkins 2010).

Δεδομένης της ανατομικής εντόπισης των ενήλικων παρασίτων, η πνευμονική θρομβοεμβολή αποτελεί αναπόφευκτη συνέπεια μετά την έναρξη της ενηλικοκτόνου θεραπείας. Ωστόσο, ο αυστηρός περιορισμός της κινητικής δραστηριότητας του σκύλου μετά τη χορήγηση της μικροφιλαριοκτόνου και ενηλικοκτόνου αγωγής, φαίνεται ότι μειώνει σημαντικά την ένταση των θρομβοεμβολικών επεισοδίων (Bowman and Atkins 2009, American Heartworm Society 2012). Τα θραύσματα των νεκρών ενήλικων φιλαριών παρασύρονται με την αιματική ροή και, τελικά, καταλήγουν σε μικρότερης διαμέτρου πνευμονικά αρτηρίδια και τριχοειδή αγγεία της περιφέρειας (κυρίως των διαφραγματικών πνευμονικών λοβών) (Calvert and Rawlings 1985). Στις απολήξεις των αρτηριδίων, η συνάθροιση των αιμοπεταλίων γύρω από τα υπολείμματα των νεκρών παρασίτων, σε συνδυασμό με την αγγειίτιδα, μπορεί να οδηγήσουν σε εμφάνιση θρομβοεμβολικού επεισοδίου, σπανιότερα σε καταπληξία, ενδεχομένως δε και σε διαταραχή των παραγόντων πήξης (Kitoh et al. 1994). Η αυξημένη αιματική ροή στα προσβεβλημένα αγγεία, εξαιτίας της έντονης κινητικής δραστηριότητας του σκύλου, ενδέχεται να προκαλέσει ρήξη και ίνωση των τριχοειδών αγγείων, οι οποίες, με τη σειρά τους, επιδεινώνουν την πνευμονική υπέρταση και αυξάνουν την πιθανότητα εμφάνισης δεξιάς συμφορητικής καρδιακής ανεπάρκειας (Ware 2007, Atkins 2010).

Ως εξ αυτών, πρέπει να γίνεται σαφές στους ιδιοκτήτες ότι ο αυστηρός περιορισμός του ζώου (σε κλωβό μεταφοράς ή κατά τη νοσηλεία σε κλινική) αποτελεί κρίσιμο και καθοριστικό θεραπευτικό χειρισμό, που πρέπει να ξεκινά ταυτόχρονα με την έναρξη της ενηλικοκτόνου αγωγής και να ολοκληρώνεται δύο μήνες μετά την τελευταία ένεση της μελαρσομίνης (Ware 2007). Εναλλακτικά προτείνεται ο κατ' οίκον περιορισμός του σκύλου, σε μικρό δωμάτιο ή ευρύχωρο κλωβό (American Heartworm Society 2012). Η αποτυχία της εφαρμογής των παραπάνω μέτρων μπορεί να προκαλέσει ή να επιδεινώσει ραγδαία την πνευμονική θρομβοεμβολή και να οδηγήσει σε αιφνίδιο θάνατο (Ware 2007). Οποιαδήποτε έξοδος του σκύλου από το σπίτι πρέπει να γίνεται με τη χρήση οδηγού και να είναι σύντομη, αποφεύγοντας τη διέγερση και την έντονη σωματική άσκηση του ζώου (American Heartworm Society 2012).

ΕΠΙΚΟΥΡΙΚΗ ΑΓΩΓΗ

Χορήγηση τετρακυκλινών

Στα πλαίσια της θεραπείας της διροφιλαρίωσης, συνιστάται πλέον η χορήγηση τετρακυκλινών, ιδιαίτερα δοξυκυκλίνης, για την αντιμετώπιση της συμβιωτικής *W. pipientis* (McCall et al. 2011). Θεωρείται ότι η θανάτωση του μικροοργανισμού μειώνει σημαντικά τη φλεγμονώδη αντίδραση του ξενιστή κατά το θάνατο των παρασίτων (Kramer et al. 2008, Dingman et al. 2010). Σε μελέτη των Bandi et al. (1999), η εξουδετέρωση του βακτηρίου *W. pipientis*, μετά από τη χορήγηση τετρακυκλινών, φάνηκε ότι αναστέλλει την εμβρυογένεση της *D. immitis*. Οι Kramer και συν. (2011) απέδειξαν ότι, σε σκύλους με πειραματική μόλυνση από *D. immitis*, η συνδυαστική χορήγηση δοξυκυκλίνης, ιβερμεκτίνης, ακολουθούμενης από χορήγηση μελαρσομίνης, οδήγησε σε σημαντική μείωση του πληθυσμού *W. pipientis* και μείωσε την ένταση των αλλοιώσεων στα πνευμονικά αγγεία, σε σύγκριση με τη μονοθεραπεία με μελαρσομίνη. Τέλος, η δοξυκυκλίνη φαίνεται ότι εμποδίζει την ανάπτυξη - ωρίμανση του ιδίου του παρασίτου, κυρίως των προνυμφών 3ου και 4ου σταδίου (McCall et al. 2008). Για τους παραπάνω λόγους, παράλληλα με την έναρξη της

μικροφιλαριοκτόνου αγωγής, πριν από την έναρξη της ενηλικοκτόνου αγωγής, συνιστάται η χορήγηση δοξυκυκλίνης (δόσης: 10 mg kg^{-1} σ.β. *per os*, κάθε 12 ώρες επί 4 εβδομάδες) (American Heartworm Society 2012), προκειμένου να μειωθεί ή να αποφευχθεί η απελευθέρωση της *W. pipentis* και των αντιγόνων αυτής κατά το θάνατο των ενηλίκων φιλαριών (Simon et al. 2009).

Χειρουργική αφαίρεση των ελμίνθων

Η τεχνική αυτή περιγράφηκε για πρώτη φορά από τους Jackson και συν. (1977). Ενδείκνυται κυρίως σε σκύλους πού πάσχουν από το σύνδρομο κοίλης φλέβας, καθώς και σε όσους εμφανίζουν μεγάλο παρασιτικό φορτίο. Πραγματοποιείται υπό ακτινοσκοπική καθοδήγηση με τη βοήθεια ειδικής εύκαμπτης λαβίδας τύπου κροκοδείλου (Εικ. 3) ή τύπου 'καλαθιού' (Εικ. 4) (Sasaki et al. 1989, Lee et al. 2008). Η μηχανική αφαίρεση θεωρείται ασφαλής, εφόσον γίνεται από έμπειρο κτηνίατρο, ενώ πρέπει να ακολουθείται από την ενηλικοκτόνο αγωγή, με σκοπό την απομάκρυνση και τη θανάτωση όλων των ενήλικων παρασίτων (American Heartworm Society 2012). Μεγάλο πλεονέκτημα της τεχνικής αυτής, έναντι της μονοθεραπείας με μελαρσομίνη, είναι η σημαντική μείωση της εμφάνισης πνευμονικής θρομβοεμβολής (Atkins 2010). Η πρόγνωση είναι ευνοϊκότερη σε σκύλους που δεν έχουν εμφανίσει συμπτώματα δεξιάς καρδιακής ή χρόνιας νεφρικής ανεπάρκειας (Morini et al. 1998). Έπειτα από την επιτυχημένη αφαίρεση 40 έως 50 ενήλικων παρασίτων, το καρδιακό φύσημα και η αιμοσφαιρινουρία εξαφανίζονται μέσα σε 24 ώρες (Bowman and Atkins 2009, American Heartworm Society 2012). Στις προϋποθέσεις της συγκεκριμένης τεχνικής περιλαμβάνονται η προηγούμενη εμπειρία του κτηνίατρου, η χορήγηση γενικής αναισθησίας και η αναγκαιότητα ακτινοσκοπίου, ενώ βασικό μειονέκτημά της είναι το αυξημένο κόστος.

Μακροκυκλικές λακτόνες

Η χορήγηση μακροκυκλικών λακτονών σε δόση πρόληψης οδηγεί και σε ενηλικοκτόνο δράση (McCall et al. 1998). Η μηνιαία χορήγηση ιβερμεκτίνης επί 36 μήνες προκαλεί θανάτωση των ενήλικων ελμίνθων με αποτελεσματικότητα περίπου 100% (McCall et al. 2001). Παράλληλα, η συνδυαστική χορήγηση ιβερμεκτίνης και δοξυκυκλίνης για μεγάλο χρονικό διάστημα φαίνεται να έχει σημαντική μικροφιλαριοκτόνο και ενηλικοκτόνο δράση, μειώνοντας ταυτόχρονα τη συχνότητα εμφάνισης πνευμονικής θρομβοεμβολής (Bazzocchi et al. 2008). Η προληπτική χορήγηση σελαμεκτίνης επί 18 συνεχείς μήνες, οδηγεί σε θάνατο 40% των ενήλικων παρασίτων (Dzimianski et al. 2001), ενώ παρόμοια δράση φαίνεται να έχουν η μιλβεμυκίνη και η μοξιδεκτίνη (McCall et al. 1998, Dzimianski et al. 2001). Ωστόσο, στο σκύλο δεν συνιστάται η πραγματοποίηση ενηλικοκτόνου αγωγής αποκλειστικά με μακροκυκλικές λακτόνες (American Heartworm Society 2012), επειδή, για τη θανάτωση των ελμίνθων, απαιτείται ιδιαίτερα μεγάλο χρονικό διάστημα, κατά το οποίο η πιθανότητα εμφάνισης θρομβοεμβολικού επεισοδίου είναι απρόβλεπτη, καθώς επίσης και επειδή ενδέχεται να αναπτυχθεί ανθεκτικότητα στις εν λόγω ουσίες (Bowman and Mannella 2011).

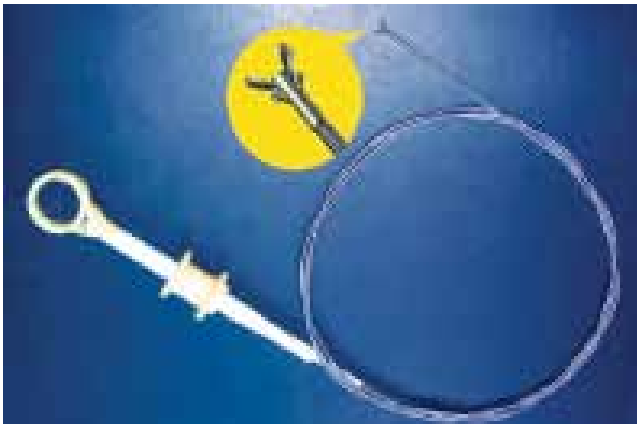

Εικ. 3. Εύκαμπτη λαβίδα τύπου κροκοδείλου.

Εικ. 4. Εύκαμπτη λαβίδα τύπου καλαθιού.

Πίνακας 1. Συνιστώμενη θεραπευτική αγωγή στη διροφιλαρίωση του σκύλου ανάλογα με το κλινικό στάδιο της νόσου (American Heartworm Society 2012).

Αγωγή σε ζώα στο 1ο ή το 2ο στάδιο της νόσου
- Έναρξη μικροφιλαριοκτόνου αγωγής (μηνιαίως, εφ'όρου ζωής). - Έναρξη χορήγησης δοξυκυκλίνης. - Έναρξη σταδιακής μείωσης της κινητικής δραστηριότητας (ζώα με κλινικά συμπτώματα του νοσήματος). - Χορήγηση μελαρσομίνης μετά από 2 και 3 μήνες (π.χ., 60ή και στη συνέχεια 90ή και 91η ημέρα μετά τη διάγνωση). - Περαιτέρω περιορισμός της κινητικής δραστηριότητας μετά από τις εγχύσεις μελαρσομίνης. - Ζώα με κλινικά συμπτώματα: 3 κύκλοι χορήγησης πρεδνιζολόνης (σε προοδευτικά μειούμενο δοσολογικό σχήμα), διάρκειας 4 εβδομάδων ο καθένας, κατά την έναρξη της μικροφιλαριοκτόνου αγωγής (ημέρα 0), καθώς και μετά την πρώτη και τη δεύτερη ένεση της μελαρσομίνης (ημέρες 60 και 90, αντίστοιχα). - Διατήρηση περιορισμού κινητικής δραστηριότητας επί 6-8 εβδομάδες μετά την τελευταία ένεση μελαρσομίνης. - Αντιγονικός έλεγχος 6 μήνες μετά το τέλος της ενηλικοκτόνου αγωγής.
Αγωγή σε ζώα στο 3ο στάδιο της νόσου
- Αντιμετώπιση της δεξιάς συμφορητικής καρδιακής ανεπάρκειας (χορήγηση διουρητικών, αναστολέων μετατρεπτικού ενζύμου της αγγειοτενσίνης και ανάλατης τροφής). - Αυστηρός περιορισμός της κινητικής δραστηριότητας. - Αναβολή της χορήγησης μικροφιλαριοκτόνου και ενηλικοκτόνου αγωγής μέχρι την ανταπόκριση του σκύλου στα φαρμακευτικά και διαιτητικά μέτρα. - Έναρξη μικροφιλαριοκτόνου αγωγής και χορήγηση δοξυκυκλίνης αμέσως μετά τη σταθεροποίηση του ασθενούς ζώου. - Έναρξη χορήγησης ενηλικοκτόνου αγωγής 4-12 εβδομάδες μετά τη σταθεροποίηση του ασθενούς ζώου.
Αγωγή σε ζώα στο 4ο στάδιο της νόσου
- Σταθεροποίηση ασθενούς ζώου. - Μηχανική αφαίρεση των παρασίτων υπό ακτινοσκοπική καθοδήγηση. - Έναρξη μικροφιλαριοκτόνου αγωγής και χορήγηση δοξυκυκλίνης αμέσως μετά τη μηχανική αφαίρεση των παρασίτων. - Έναρξη χορήγησης ενηλικοκτόνου αγωγής 1 μήνα μετά τη μηχανική αφαίρεση των παρασίτων.

Γλυκοκορτικοειδή

Η επικουρική φαρμακευτική αγωγή με πρεδνιζολόνη ή πρεδνιζόνη, σε σκύλους με συμπτώματα της νόσου, αποσκοπεί στην αντιμετώπιση της φλεγμονής στα πνευμονικά αγγεία, ταυτόχρονα δε μειώνει την ένταση των ενδεχόμενων θρομβοεμβολικών επεισοδίων (American Heartworm Society 2012). Ωστόσο, η συνδυαστική χορήγησή τους με την ενηλικοκτόνο αγωγή θεωρείται υπεύθυνη για τη μείωση της αιματικής ροής στις πνευμονικές αρτηρίες και για την επιδείνωση των προεγκατεστημένων υπερπλαστικών αλλοιώσεων στο αγγειακό ενδοθήλιο (Bowman and Atkins 2009). Σε σκύλους με δεξιά καρδιακή ανεπάρκεια, η χρησιμότητά τους αμφισβητείται, λόγω της δυνητικής κατακράτησης υγρών (Atkins 2010). Μολαταύτα, η χορήγηση γλυκοκορτικοειδών συστήνεται ανεπιφύλακτα σε περιστατικά διροφιλαρίωσης με εωσινοφιλική πνευμονίτιδα, εωσινοφιλική κοκκιωματώδη πνευμονίτιδα και σε περιπτώσεις πνευμονικής θρομβοεμβολής (Atkins 2010). Σε περιοχές, όπου το νόσημα ενδημεί, σε σκύλους με μεγάλο παρασιτικό φορτίο, προτείνεται η χορήγηση πρεδνιζολόνης *per os*, ταυτόχρονα με την έναρξη της μικροφιλαριοκτόνου και ενηλικοκτόνου αγωγής σε δόση 0,5 mg kg^{-1} σ.β., κάθε 12 ώρες την πρώτη εβδομάδα της αγωγής, κάθε 24 ώρες τη δεύτερη εβδομάδα της αγωγής και κάθε δεύτερη ημέρα για

τις επόμενες 1-2 εβδομάδες (American Heartworm Society 2012) (Πίνακας 1).

Ασπιρίνη

Η συμβολή της ασπιρίνης στη μείωση της έντασης των θρομβοεμβολικών επεισοδίων αμφισβητείται (Boudreaux et al. 1991). Συνακόλουθα, αμφισβητείται η χορήγησή της ως τμήμα της επικουρικής θεραπείας (American Heartworm Society 2012).

Ηπαρίνη

Η αντιπηκτική αγωγή με ηπαρίνη συστήνεται για την άμεση αντιμετώπιση της πνευμονικής θρομβοεμβολής σε ζώα με διροφιλαρίωση. Ωστόσο, δεν έχει μελετηθεί επαρκώς η αποτελεσματικότητα αυτής στην πρόληψη της εν λόγω επιπλοκής (American Heartworm Society 2012).

ΕΠΙΒΕΒΑΙΩΣΗ ΤΟΥ ΘΕΡΑΠΕΥΤΙΚΟΥ ΑΠΟΤΕΛΕΣΜΑΤΟΣ

Η επιβεβαίωση της αποτελεσματικότητας της όλης αγωγής πρέπει να βασίζεται στην κλινική ανταπόκριση των σκύλων και την εξαφάνιση της μικροφιλαριαιμίας, πάντοτε σε συνδυασμό με τα αποτελέσματα της σχετικής ορολογικής δοκιμής, 3 ως 6 μήνες μετά από την ολοκλήρωση της ενηλικοκτόνου θεραπείας (American Heartworm Society 2012). Αξίζει να σημειωθεί ότι τα αντιγόνα του παρασίτου που κυκλοφορούν στο αίμα, παύουν να ανιχνεύονται με τις συνήθεις ορολογικές δοκιμές 8 έως 12 εβδομάδες μετά το τέλος της επιτυχημένης αγωγής (Bowman et al. 1992). Σε περίπτωση που το αποτέλεσμα της ορολογικής δοκιμής παραμένει θετικό μετά τη 12η εβδομάδα από την ολοκλήρωση της αγωγής, πρέπει να θεωρείται πιθανόν ότι δεν έχουν θανατωθεί όλα τα ενήλικα παράσιτα (Bowman et al. 1992). Ωστόσο, ακόμη και μετά την παρασιτολογική ίαση, η αντιγοναιμία ενδέχεται να παραμείνει για χρονικό διάστημα άνω των 3 μηνών (Atkins 2010). Θετικό ή ασθενώς θετικό αποτέλεσμα στην ορολογική δοκιμή, 6 μήνες μετά το τέλος της αγωγής, υποδηλώνει συνήθως την παρουσία μικρού αριθμού εναπομείναντων θηλυκών ενήλικων ελμίνθων μέσα στις πνευμονικές αρτηρίες (Bowman et al. 1992). Οι μολυσμένοι σκύλοι στους οποίους δεν χορηγήθηκε μικροφιλαριοκτόνος αγωγή πριν ή ταυτόχρονα με την ενηλικοκτόνο, ενδέχεται να γίνουν οροαρνητικοί το νωρίτερο 7 μήνες μετά από την ολοκλήρωση της αγωγής. Η διαφοροποίηση αυτή οφείλεται στον καθυστερημένο θάνατο των παρασίτων εκείνων που κατά την έναρξη της θεραπείας βρίσκονταν στο τέλος του 4ου σταδίου ή στην αρχή της ενηλικίωσής τους (‘κενό ευαισθησίας’) (Atkins 2010).

Πριν ληφθεί απόφαση για επανάληψη της ενηλικοκτόνου αγωγής, πρέπει να ληφθούν υπ’ όψιν η ηλικία του σκύλου σε σχέση με το προσδόκιμο ζωής του, η γενική κατάσταση αυτού και οι προσδοκώμενες αποδόσεις του (π.χ., κυνηγετικά ζώα) (Ware 2007, American Heartworm Society 2012).

Το θεραπευτικό σχήμα που θα επιλέξει τελικά ο κτηνίατρος πρέπει να βασίζεται κυρίως στο κλινικό στάδιο της διροφιλαρίωσης (Πίνακας 1), επιπλέον δε στη συνύπαρξη άλλων νοσημάτων, τις οικονομικές δυνατότητες του ιδιοκτήτη και τη διαθεσιμότητα των φαρμάκων. Στις περιπτώσεις εκείνες που η αγωγή με μελαρσομίνη δεν είναι εφικτή, συνιστάται η μηνιαία χορήγηση κάποιας μικροφιλαριοκτόνου ουσίας για το υπόλοιπο της ζωής του σκύλου, ταυτόχρονα με δοξυκυκλίνη (επί 4 εβδομάδες ανά 3 μήνες), μέχρι το αποτέλεσμα της ορολογικής δοκιμής να γίνει αρνητικό (American Heartworm Society 2012).

ΑΝΤΙΜΕΤΩΠΙΣΗ ΤΩΝ ΕΠΙΠΛΟΚΩΝ

Πνευμονική θρομβοεμβολή

Η πνευμονική θρομβοεμβολή παρατηρείται πολύ συχνά, ιδιαίτερα μετά την ενηλικοκτόνο αγωγή. Ταυτόχρονα με τον αυστηρό περιορισμό της κινητικής δραστηριότητας του ζώου, η πνευμονική θρομβοεμβολή αντιμετωπίζεται με τη χορήγηση οξυγόνου, μέσω κλωβού ή με ενδορρινική χορήγηση (50-100 ml kg^{-1} σ.β. ανά λεπτό), αντιπηκτικών ουσιών και πρεδνιζολόνης (1 mg kg^{-1} σ.β., *per os* ή με ενδομυϊκή ένεση, ανά ημέρα, επί 3-7 ημέρες) (Atkins 2010).

Σπειραματονεφρίτιδα

Ήπιου ως έντονου βαθμού σπειραματονεφρίτιδα από ανοσοσύμπλοκα, η οποία, σπάνια, οδηγεί σε νεφρική ανεπάρκεια, ενδέχεται να παρατηρηθεί σε αρκετούς σκύλους με διροφιλαρίωση (Grauer et al. 1987). Τα συμπτώματα της νεφρικής ανεπάρκειας αντιμετωπίζονται με την ενδοφλέβια χορήγηση ορών (Lactated Ringers, 2-3 mL kg^{-1} σ.β., ανά ώρα, επί 48 ώρες) και τον τακτικό επανέλεγχο της νεφρικής λειτουργίας. Η έναρξη της μικροφιλαριοκτόνου ή/και ενηλικοκτόνου αγωγής συνιστάται μόνο

σε περίπτωση, στην οποία τα συμπτώματα της σπειραματονεφρίτιδας υποχωρήσουν (Atkins 2010).

Εωσινοφιλική πνευμονίτιδα

Εωσινοφιλική πνευμονίτιδα εκδηλώνεται σε ποσοστό ~15% των σκύλων με διροφιλαρίωση, στα αρχικά συνήθως στάδια του νοσήματος (Calvert and Losonsky 1985). Οι κλινικές εκδηλώσεις και τα απεικονιστικά ευρήματα της πνευμονίτιδας συνήθως υποχωρούν σε μία εβδομάδα, μετά από χορήγηση γλυκοκορτικοειδών (1-2 mg kg^{-1} σ.β. ημερησίως) (Bowman and Atkins, 2009).

Εωσινοφιλική κοκκιωματώδης πνευμονίτιδα

Εωσινοφιλική κοκιωματώδης πνευμονίτιδα εμφανίζεται αρκετά σπανιότερα, ενώ η ανταπόκρισή της στη θεραπεία με κορτιζόνη είναι σε γενικές γραμμές μικρή. Για την αντιμετώπισή της, τα γλυκοκορτικοειδή χορηγούνται σε αυξημένη δόση (2-4 mg kg^{-1} σ.β. ημερησίως), επιπλέον δε ενδέχεται να απαιτηθεί η χορήγηση ανοσοκατασταλτικών ουσιών (π.χ., αζαθειοπρίνη, κυκλοφωσφαμίδη) σε περιστατικά που δεν ανταποκρίνονται επαρκώς στην αγωγή με πρεδνιζολόνη (Atkins 2010). Συχνά, απαιτούνται έως δύο εβδομάδες για τη μείωση της έντασης των συμπτωμάτων, έτσι ώστε να ξεκινήσει στη συνέχεια η ενηλικοκτόνος αγωγή (Bowman and Atkins 2009). Σε σκύλους που δεν ανταποκρίνονται στη φαρμακευτική αγωγή, η μερική εκτομή των προσβεβλημένων πνευμονικών λοβών αποτελεί, ίσως, τη μοναδική λύση (Calvert and Rawlings 1985).

Συμφορητική καρδιακή ανεπάρκεια

Η δεξιά συμφορητική καρδιακή ανεπάρκεια παρατηρείται σε σκύλους με διροφιλαρίωση 3ου ή 4ου σταδίου, αποδίδεται δε στην αυξημένη μεταφόρτιση της δεξιάς κοιλίας εξαιτίας της χρόνιας πνευμονικής υπέρτασης (Ware 2007). Η παρατηρούμενη δύσπνοια οφείλεται συνήθως στις φλεγμονικές διηθήσεις των πνευμόνων, στον έντονο ασκίτη και την πλευριτική συλλογή, όχι όμως σε πνευμονικό οίδημα (Atkins 2010). Δεξιά συμφορητική καρδιακή ανεπάρκεια εμφανίζεται σε 50% των σκύλων με έντονες αλλοιώσεις στα πνευμονικά αγγεία, εξαιτίας της εγκατάστασης ενήλικων παρασίτων σε αυτά (Calvert and Rawlings 1999).

Σε περιστατικά με δεξιά καρδιακή ανεπάρκεια, η ενηλικοτόνος αγωγή πρέπει να αρχίζει οπωσδήποτε μετά τη μείωση της πνευμονικής υπέρτασης, τη βελτίωση της περιφερικής κυκλοφορίας και την αντιμετώπιση των συμπτωμάτων της συμφόρησης, με την εφαρμογή ανάλατης διατροφής και τη χορήγηση διουρητικών. Ταυτόχρονα, συνιστάται η χορήγηση αναστολέων του μετατρεπτικού ενζύμου της αγγειοτενσίνης (βεναζεπρίλη, ραμιπρίλη, εναλαπρίλη), οι οποίοι, εκτός από την αγγειοδιαστολή, δρουν μειώνοντας την κατακράτηση νερού από τους νεφρούς και περιορίζοντας την αναδιαμόρφωση του μυοκαρδίου (Ware 2007, Atkins 2010, American Heartworm Society 2012). Η αποτελεσματικότητα της πιμοβενδάνης, η οποία αυξάνει τον ινοτροπισμό του μυοκαρδίου και προκαλεί αγγειοδιαστολή των πνευμονικών αρτηριών, δεν έχει επιβεβαιωθεί σε περιστατικά με διροφιλαρίωση (Atkins 2010). Εφόσον υπάρχει ανταπόκριση στην προηγούμενη θεραπεία, συνιστάται η έναρξη της ενηλικοκτόνου αγωγής μετά από 4-12 εβδομάδες (Bowman and Atkins 2009).

ΠΡΟΓΝΩΣΗ

Η πρόγνωση είναι καλή στους σκύλους με διροφιλαρίωση 1ου ή 2ου σταδίου. Σε ζώα με βαρύτερη κλινική εικόνα η πρόγνωση είναι επιφυλακτική ως δυσμενής. Ορισμένα ζώα απαλλάσσονται από τα παράσιτα, χωρίς όμως ταυτόχρονη ίαση της δεξιάς συμφορητικής καρδιακής ανεπάρκειας (Atkins 2010). Τα απεικονιστικά ευρήματα στους πνεύμονες ενδέχεται να παραμείνουν ή και να επιδεινωθούν τους πρώτους 6 μήνες μετά την αγωγή, για να αρχίσουν να υποχωρούν σταδιακά στους επόμενους 2-3 μήνες. Η παραμονή τους για μεγαλύτερο χρονικό διάστημα συνήθως υποδηλώνει αποτυχία της ενηλικοκτόνου αγωγής (Atkins 2010). Η πνευμονική υπέρταση μπορεί να παραμείνει έως 6 μήνες μετά την αγωγή (Ware 2007). Η λειτουργικότητα της κύριας πνευμονικής αρτηρίας επανέρχεται σε φυσιολογικά πλαίσια σε 4 εβδομάδες μετά την έναρξη της ενηλικοκτόνου αγωγής, ενώ το ενδοθήλιο των πνευμονικών αρτηριών αποκαθίσταται μετά από περίπου ένα χρόνο (Rawlings et al. 1981, Atkins 2010).

Η σπειραματονεφρίτιδα και τα συμπτώματα της δεξιάς καρδιακής ανεπάρκειας μπορεί να υποχωρήσουν στους επόμενους μήνες. Αντίθετα, το σύνδρομο της οπίσθιας κοίλης φλέβας, η εωσινοφιλική κοκκιωματώδης πνευμονίτιδα, η εκτεταμένη πνευμονική θρομβοεμβολή και το σύνδρομο της διάχυτης ενδοαγγειακής πήξης έχουν συνήθως δυσμενή πρόγνωση (Bowman and Atkins 2009).

ΠΡΟΛΗΨΗ

Η χορήγηση προληπτικής αγωγής για τη διροφιλαρίωση ξεκινά από την ηλικία των 6 έως 8 εβδομάδων. Στο πλαίσιο αυτό, συνιστάται η χορήγηση προληπτικής αγωγής σε μηνιαία βάση, για όλη τη διάρκεια του έτους, ιδιαίτερα σε περιοχές όπου το νόσημα ενδημεί (American Heartworm Society 2012). Ωστόσο, καθώς πολλές μελέτες αποδεικνύουν ότι η μετάδοση του παρασίτου φαίνεται ότι διακόπτεται κατά τους ψυχρούς μήνες του έτους, ακόμη και σε ενδημικές περιοχές (McTier et al 1992), η προληπτική αγωγή θα μπορούσε να διακόπτεται κατά τη χειμερινή περίοδο, σε περιοχές όπου η θερμοκρασία περιβάλλοντος παραμένει χαμηλή για μεγάλο χρονικό διάστημα. Στην Ελλάδα ωστόσο, λόγω του γενικά ήπιου κλίματος, η διακοπή της χορήγησης της προληπτικής αγωγής αντενδείκνυται (American Heartworm Society 2012). Αν και περιστασιακές παρεκκλίσεις από το πρόγραμμα πρόληψης πιθανόν να μην οδηγήσουν σε παρασίτωση, ο κίνδυνος αυξάνεται όταν ο σκύλος μένει χωρίς προληπτική αγωγή για χρονικό διάστημα μεγαλύτερο των 4 εβδομάδων κατά την περίοδο μετάδοσης του παρασίτου (American Heartworm Society 2012).

Για την πρόληψη του νοσήματος χρησιμοποιούνται οι μακροκυκλικές λακτόνες, συγκεκριμένα η μιλβεμυκίνη, η σελαμεκτίνη, η μοξιδεκτίνη και η ιβερμεκτίνη (Bowman and Atkins 2009, American Heartworm Society 2012). Οι φαρμακευτικές αυτές ουσίες είναι αποτελεσματικές έναντι των προνυμφών 1ου, 3ου ή 4ου σταδίου (American Heartworm Society 2012). Η αποτελεσματικότητά τους είναι μεγαλύτερη σε προνύμφες ηλικίας 1 ημέρας έως 2 μηνών (McCall et al. 2001).

Η μιλβεμυκίνη (δόση: 0,5-0,99 mg kg^{-1} σ.β., *per os*, σε μηνιαία διαστήματα) φαίνεται ότι είναι ~100% αποτελεσματική (Atkins 2010). Η σελαμεκτίνη (δόση: 6-12 mg kg^{-1} σ.β., με τοπική ενστάλαξη στο δέρμα της ράχης, σε μηνιαία διαστήματα) είναι εξίσου αποτελεσματική, με την προϋπόθεση ότι αποφεύγεται η διαβροχή του ζώου κατά τις πρώτες δύο ώρες μετά τη χορήγηση (Thomas 1999). Η μοξιδεκτίνη κυκλοφορεί σε φαρμακοτεχνική μορφή χαπιού για χορήγηση *per os* σε μηνιαία διαστήματα (δόση: 3 μg kg^{-1} σ.β.) ή σε ενέσιμη μορφή μακράς δραστικότητας για υποδόρια χορήγηση (δόση: 0,17 mg kg^{-1} σ.β.), η οποία παρέχει αποτελεσματική προστασία επί τουλάχιστον 6 μήνες (Genchi et al. 2002, Holm-Martin and Atwell 2004). Το ενέσιμο σκεύασμα χορηγείται μόνο σε σκύλους ηλικίας μεγαλύτερης των 6 μηνών (Atkins 2010), δύο φορές ετησίως, ανά έξι μήνες, στις περιοχές όπου το νόσημα ενδημεί (American Heartworm Society 2012). Η μοξιδεκτίνη χορηγείται επίσης, με διάλυμα επίχυσης, στο δέρμα της ράχης (2,5-6,8 μg kg^{-1} σβ, ανά μήνα) (Atkins, 2010). Η ιβερμεκτίνη (δόση: 6-12 μg kg^{-1} σ.β., *per os*, σε μηνιαία διαστήματα) είναι ασφαλής και αποτελεσματική μικροφιλαριοκτόνος ουσία (Atkins, 2010). Ωστόσο, καθώς δεν υπάρχει ειδικά εγκεκριμένο σκεύασμα για σκύλους, η ενδεχόμενη χορήγηση φαρμακοτεχνικών μορφών με άδεια κυκλοφορίας για άλλα ζωικά είδη πρέπει να γίνεται με επιφυλακτικότητα και προσοχή, καθώς δεδομένα που αφορούν στη βιοδιαθεσιμότητα και την αποτελεσματικότητα αυτών για σκύλους είναι περιορισμένα, επιπλέον δε, υπάρχει ενδεχόμενο τοξίκωσης μετά τη χορήγηση της ουσίας εξαιτίας υπερδοσίας (American Heartworm Society 2012).

Πριν από την έναρξη του προγράμματος πρόληψης, κάθε ζώο ηλικίας μεγαλύτερης των 7 μηνών, το οποίο έχει άγνωστο ή ελλιπές πρόγραμμα πρόληψης, πρέπει να ελέγχεται ορολογικά. Έτσι, γίνεται έγκαιρη διάγνωση ενδεχόμενης προϋπάρχουσας υποκλινικής παρασίτωσης (Atkins, 2010, American Heartworm Society 2012). Σε περίπτωση παρασιτισμού από προνύμφες 4ου σταδίου ή από νεαρά ενήλικα παράσιτα, κατά τον οποίο η αντιγοναιμία δεν είναι ανιχνεύσιμη, η ορολογική δοκιμή θα μπορούσε να επαναληφθεί 4 και 5-8 μήνες μετά από τον αρχικό έλεγχο (American Heartworm Society 2012). Ο ετήσιος ορολογικός έλεγχος για τη διροφιλαρίωση κρίνεται σκόπιμος για όλους τους σκύλους, προκειμένου να διασφαλιστεί η επιτυχία του προγράμματος πρόληψης (American Heartworm Society 2012).

ΟΙ ΑΙΤΙΕΣ ΤΗΣ ΑΝΑΠΟΤΕΛΕΣΜΑΤΙΚΗΣ ΠΡΟΛΗΨΗΣ ΚΑΙ ΜΕΛΛΟΝΤΙΚΕΣ ΠΡΟΟΠΤΙΚΕΣ

Η αποτυχία της προληπτικής αγωγής έχει αναφερθεί ακόμα και σε σκύλους ιδιαίτερα επιμελών ιδιοκτητών. Στις αιτίες της αποτυχίας ενός προγράμματος πρόληψης περιλαμβάνονται σφάλματα κατά τη χορήγηση του φαρμάκου (π.χ., μη κατάποση ενός χαπιού, υποδοσία, λανθασμένη τοποθέτηση διαλύματος επίχυσης) και η μειωμένη απορρόφηση

της φαρμακευτικής ουσίας (American Heartworm Society 2012). Επιπλέον, ενδέχεται να παρατηρηθεί ατομική διαφοροποίηση στο μεταβολισμό των διαφόρων φαρμακευτικών ουσιών μεταξύ ζώων, ενώ διαφορετική είναι και η αποτελεσματικότητα αυτών στα διάφορα στελέχη των ελμίνθων, λόγω της γενετικής ποικιλομορφίας τους (Bourguinat et al. 2011, American Heartworm Society 2012).

Περιστατικά σκύλων στους οποίους η πρόληψη του νοσήματος δεν ήταν επιτυχής οδήγησαν στην πραγματοποίηση μελετών σχετικά με την ενδεχόμενη ανθεκτικότητα της *D. immitis* στις μακροκυκλικές λακτόνες (Bowman and Atkins 2009). Πλέον, θεωρείται ότι αυτό το ενδεχόμενο είναι μικρό, εφόσον αυτές οι ουσίες χορηγούνται αποκλειστικά για την πρόληψη του νοσήματος, όχι δε ως ενηλικοκτόνα φάρμακα (Prichard 2005).

Οι έρευνες που έχουν γίνει μέχρι σήμερα σχετικά με την ανάπτυξη εμβολίων κατά της *D. immitis* δεν είχαν ενθαρρυντικά αποτελέσματα. Συγκεκριμένα, η χρήση αδρανοποιημένων (με ακτινοβολία) προνυμφών 3ου σταδίου δεν έδωσε ικανοποιητική προστασία, οπότε η ανοσοπροφυλακτική προσέγγιση στρέφεται στη δημιουργία εμβολίου με αντιγόνα του παρασίτου και της συμβιωτικής *W. pipientis* (Simon et al. 2009).

ΣΥΜΠΕΡΑΣΜΑΤΑ

Τα αποτελέσματα των πρόσφατων μελετών για τη *W. pipientis* και το παρατηρούμενο κενό ευαισθησίας του παρασίτου στις ενηλικοκτόνες και μικροφιλαριοκτόνες ουσίες, έχουν οδηγήσει τα τελευταία χρόνια στην αναπροσαρμογή του θεραπευτικού πρωτοκόλλου για τη διροφιλαρίωση του σκύλου. Σε αντίθεση με το παρελθόν, η χορήγηση της μελαρσομίνης, ιδιαίτερα στο 1ο και 2ο κλινικό στάδιο της νόσου, μετατίθεται χρονολογικά και έπεται της χορήγησης της δοξυκυκλίνης και της μικροφιλαριοκτόνου αγωγής, με σκοπό την άμεση αντιμετώπιση της *W. pipientis* και την αποφυγή της εξέλιξης των ανήλικων παρασίτων. Σε σκύλους με δεξιά καρδιακή ανεπάρκεια ή σύνδρομο της οπίσθιας κοίλης φλέβας, οποιαδήποτε προσπάθεια για επιτυχημένη θεραπεία προϋποθέτει τη μηχανική αφαίρεση των παρασίτων με ειδικές λαβίδες. Μέσω της διαρκούς πρόληψης, οι σκύλοι προστατεύονται αποτελεσματικά, μειώνεται εν τέλει ο ρυθμός εξάπλωσης του νοσήματος και ταυτόχρονα αποφεύγονται τα έξοδα της, δαπανηρής κατά τα άλλα, θεραπείας.

CONFLICT OF INTEREST

This review article received no specific grant from any funding agency in the public, commercial or not-for-profit sectors.

REFERENCES

Abraham D (1988) Biology of *Dirofilaria immitis*. In: (eds.: Boreham PFL, Atwell RB) Dirofilariasis, CRC Press, Boca Raton, Florida, pp. 29-46.

American Heartworm Society (2012) Current Canine Guidelines for the Diagnosis, Prevention, and Management of Heartworm (*Dirofilaria immitis*) Infection in Dogs. www.heartwormsociety.org

Anderson RC (2000) *Dirofilaria Immitis*. In: (eds.: Anderson RC) Nematode Parasites of Vertebrates, Their Development and Transmission, 2nd edn. CABI Publishing, Wallingford, pp. 650-668.

Atkins C (2010) Canine Heartworm disease. In: (eds.: Ettinger SJ, Feldman EC) Textbook of Veterinary Internal Medicine, 7th edn. W.B. Saunders, Philadelphia, pp. 1353-1380.

Atkins C, Miller MW (2003). Is there a better way to administer heartworm adulticidal therapy? Vet Med 98:310–317.

Atwell, R., Sutton, R., Carlisle, C., 1983. The reduction of pulmonary thromboembolic disease (*D. immitis*) in the dog associated with aspirin therapy. Proceedings of the Heartworm Symposium (Orlando, Florida), p. 115-118.

Bandi C, McCall JW, Genchi C, Corona S, Venco L, Sacchi L (1999). Effects of tetracycline on the filarial worms *Brugia pahangi* and *Dirofilaria immitis* and their bacterial endosymbiont *Wolbachia*, Int J Parasitol 29:357-364.

Bazzocchi C, Mortarino M, Grandi G, Kramer LH, Genchi C, Bandi C, Genchi M, Sacchi L, McCall JW (2008). Combined ivermectin and doxycycline treatment has microfilaricidal and adulticidal activity against *Dirofilaria immitis* in experimentally infected dogs. Int J Parasitol 38:1401-1410.

Blagburn, B., Hendrix, C., Lindsay, D., 1992. Post-adulticide milbemycin oxime microfilaricidal activity in dogs naturally infected with *Dirofilaria immitis*. Proceedings of the Heartworm Symposium (Batavia , USA), p. 159-164.

Boudreaux MK, Dillon AR, Ravis WR, Sartin EA, Spano JS (1991). Effects of treatment with aspirin or aspirin/dipyridamole combination in heartworm-negative, heartworm-infected, and embolized heartworm-infected dogs. Am J Vet Res 52:1992-1999.

Bourguinat C, Keller K, Prichard RK, Geary TG (2011). Genetic polymorphism in *Dirofilaria immitis*. Vet Parasitol 176:368-373.

Bowman DD, Atkins CE (2009). Heartworm Biology, Treatment, and Control. Vet Clin North Am Small Anim Pract 39:1127-1158.

Bowman, D., Johnson, R., Ulrich, M., 1992. Effects of long-term administration of ivermectin and milbemycin oxime on circulating microfilariae and parasite antigenemia in dogs with patent heartworm infections. Proceedings of the Heartworm Symposium (Austin, Texas), p. 151-158.

Bowman DD, Mannella C (2011). Macrocyclic Lactones and *Dirofilaria immitis* Microfilariae. Top Companion Anim Med 26:160-172.

Calvert CA, Losonsky JM (1985). Occult heartworm disease associated allergic pneumonitis. J Am Vet Med Assoc 186:1096-1098.

Calvert CA, Rawlings CA (1985). Pulmonary manifestations of heartworm disease. Vet Clin North Am Small Anim Pract 15:991-1009.

Calvert CA, Rawlings CA, McCall JW (1999) Canine heartworm disease. In: (eds.: Fox PR, Sisson D, Moise SN) Textbook of canine and feline cardiology, 2nd edn. W.B. Saunders, Philadelphia, pp. 702-726.

Calvert CA, Ridge L (2006) Heartworm disease. In: (eds.: Birchard SJ, Sherding RG) Saunders manual of small animal practice, 3rd edn. W.B. Saunders, St. Louis Missouri, pp. 1561-1573.

Dingman P, Levy JK, Kramer LH, Johnson CM, Lappin MR, Greiner EC, Courtney CH, Tucker SJ, Morchon R (2010). Association of *Wolbachia* with heartworm disease in cats and dogs. Vet Parasitol 170:50-60.

Dzimianski, M., McCall, J., Steffens, W., 2001. The safety of selamectin in heartworm infected dogs and its effect on adult worms and microfilariae. Proceedings of the Heartworm Symposium (San Antonio, Texas), p. 135-140.

Genchi C, Rossi L, Cardini G, Kramer LH, Venco L, Casiraghi M, Genchi M, Agostini A (2002). Full season efficacy of moxidectin microsphere sustained-release formulation for the prevention of heartworm (*Dirofilaria immitis*) infection in dogs. Vet Parasitol 110:85-91.

Grauer GF, Culham CA, Cooley AJ, Poff BC, Oberley TD, Brownfield MS, Grieve RB (1987). Clinicopathologic and histologic evaluation of *Dirofilaria immitis*-induced nephropathy in dogs. Am J Trop Med Hyg 37:588-596.

Holm-Martin M, Atwell R (2004). Evaluation of a single injection of moxidectin for prevention of experimental heartworm infection after 12 months in dogs. Am J Vet Res 65:1596-1599.

Hopper K, Aldrich J, Haskins SC (2002). Ivermectin toxicity in 17 collies. J Vet Intern Med 16:89-94.

Jackson RF, Seymour WG, Growney PJ, Otto GF (1977). Surgical treatment of the caval syndrome of canine heartworm disease. J Am Vet Med Assoc 171:1065-1069.

Kitoh K, Watoh K, Kitagawa H, Sasaki YKitoh K (1994). Blood coagulopathy in dogs with shock induced by injection of heartworm extract. Am J Vet Res 55:1542-1547.

Kramer L, Grandi G, Leoni M, Passeri B, McCall J, Genchi C, Mortarino M, Bazzocchi C (2008). *Wolbachia* and its influence on the pathology and immunology of *Dirofilaria immitis* infection. Vet Parasitol 158:191-195.

Kramer L, Grandi G, Passeri B, Gianelli P, Genchi M, Dzimianski MT, Supakorndej P, Mansour AM, Supakorndej N, McCall SD, McCall JW (2011). Evaluation of lung pathology in *Dirofilaria immitis*-experimentally infected dogs treated with doxycycline or a combination of doxycycline and ivermectin before administration of melarsomine dihydrochloride. Vet Parasitol 176:357-360.

Lee SG, Moon HS, Hyun C (2008). Percutaneous heartworm removal from dogs with severe heartworm (*Dirofilaria immitis*) infestation. J Vet Sci 9:197-202.

McCall JW, Genchi C, Kramer L, Guerrero J, Dzimianski MT, Supakorndej P, Mansour AM, McCall SD, Supakorndej N, Grandi G, Carson B (2008). Heartworm and *Wolbachia*: therapeutic implications. Vet Parasitol 158:204-214.

McCall, J., Guerrero, J., Roberts, R., 2001. Further evidence of clinical prophylactic, retroactive (reach-back) and adulticidal activity of monthly administrations of ivermectin in dogs experimentally infected with heartworms. Proceedings of the Heartworm Symposium (San Antonio, Texas), p. 189-200.

McCall JW, Kramer L, Genchi C, Guerrero J, Dzimianski MT, Supakorndej P, Mansour A, McCall SD, Supakorndej N, Grandi G, Carson B (2011). Effects of doxycycline on early infections of *Dirofilaria immitis* in dogs. Vet Parasitol 176:361-367.

McCall, J., Ryan, W., Roberts, R., 1998. Heartworm adulticidal activity of prophylactic doses of ivermectin (6 mg/kg) plus

pyrantel administered monthly to dogs. Proceedings of the Heartworm Symposium (Tampa, Florida), p. 209-215.

McTier, T., McCall, J., Dzimianski, M., 1992. Epidemiology of heartworm infection in Beagles naturally exposed to infection in three southeastern states. Proceedings of the Heartworm Symposium (Austin, Texas), p. 47-57.

Miller, M., Keister, D., Tanner, P., 1995. Clinical efficacy of melarsomine dihydrochloride (RM340) and thiacetarsemide in dogs with moderate (class 2) heartworm disease. Proceedings of the Heartworm Symposium (Auburn, Alabama), p. 123-128.

Morini, S., Venco, L., Fagioli, P., 1998. Surgical removal of heartworms versus melarsomine treatment of naturally infected dogs with risk of thromboembolism. Proceedings of the Heartworm Symposium (Tampa, Florida), p. 235-240.

Prichard RK (2005). Is anthelmintic resistance a concern for heartworm control? What can we learn from the human filariasis control programs? Vet Parasitol 133:243-253.

Rawlings CA, Losonsky JM, Lewis RE, McCall JW (1981). Development and resolution of radiographic lesions in canine heartworm disease. J Am Vet Med Assoc 178:1172-1177.

Sasaki, Y., Kitagawa, H., Ishihara, K., 1989. Clinical and pathological effects of heartworm removal from the pulmonary arteries using flexible alligator forceps. Proceedings of the Heartworm Symposium (Charleston, South Carolina), p. 45-51.

Simón F, Morchón R, González-Miguel J, Marcos-Atxutegi C, Siles-Lucas M (2009). What is new about animal and human dirofilariosis? Trends Parasitol 25:404-409.

Sinanis TN, Koutinas CK, Diakou A, Papadopoulou P. (2012). Canine heartworm disease (dirofilariosis): pathogenesis and diagnosis of a multidimensional disease. J Hellenic Vet Med Soc 63:291-300.

Thomas CA (1999). Revolution: A unique endectocide providing comprehensive, convenient protection. Compend Contin Educ Pract Vet 21:26-31.

Ware WA (2007) Heartworm disease. In: (eds.: Ware WA) Cardiovascular Disease in Small Animal Medicine, Manson Publishing, London, pp. 351-368.