ePublishing

Journal of the Hellenic Veterinary Medical Society

Vol 64, No 1 (2013)



Suture selection criteria and alternative methods for wound closure in companion animal surgery

E. TZIMTZIMIS (E. ΤΖΙΜΤΖΙΜΗΣ), L. PAPAZOGLOU (Λ. ΠΑΠΑΖΟΓΛΟΥ)

doi: 10.12681/jhvms.15479

To cite this article:

TZIMTZIMIS (E. ΤΖΙΜΤΖΙΜΗΣ) E., & PAPAZOGLOU (Λ. ΠΑΠΑΖΟΓΛΟΥ) L. (2017). Suture selection criteria and alternative methods for wound closure in companion animal surgery. *Journal of the Hellenic Veterinary Medical Society*, *64*(1), 47–56. https://doi.org/10.12681/jhvms.15479

https://epublishing.ekt.gr | **e-Publisher:** EKT | **Downloaded at:** 25/01/2026 10:59:34

J HELLENIC VET MED SOC 2013, 64(1):47-56
ΠΕΚΕ 2013, 64(1): 47-56

Review article
Ανασκόπηση

Suture selection criteria and alternative methods for wound closure in companion animal surgery

Tzimtzimis E., Papazoglou L.
Clinic of Companion Animals, School of Veterinary Medicine, Aristotle University of Thessaloniki, Thessaloniki, Greece

Κριτήρια επιλογής ραμμάτων και εναλλακτικοί τρόποι σύγκλεισης τραυμάτων στη χειρουργική των ζώων συντροφιάς

Τζιμτζίμης Ε., Παπάζογλου Λ.
Κλινική Ζώων Συντροφιάς, Κτηνιατρική Σχολή, Αριστοτέλειο Πανεπιστήμιο Θεσσαλονίκης, Θεσσαλονίκη

ABSTRACT. Selection of appropriate suture material is important for successful healing; it is based principally on the properties of suture, the type of the tissue to be sutured and the condition of the wound. The mechanical and biological properties of a suture and the suture's size should correlate well to type and properties of the tissue to be sutured. Strategy of suture selection for specific tissues is discussed. Presence of sutures in a wound can increase the rate of infection of the wound. The severity of the infection is related to the suture's properties when the wound is clean. Closure of infected wounds should be avoided. Stapling is an alternative method for wound closure and offers a significant reduction in the operative time. Various types of staplers are available, depending on type of the tissue and the surgical procedure. Skin staples are widely used in the skin and other tissues. The use of vascular clips is an alternative way to ligate blood vessels. Tissue adhesives are materials that can also be used in closure of specific types of wounds. Surgical mesh is useful for closure of large defects.

Keywords: staplers, surgical mesh, suture selection, tissue adhesives.

ΠΕΡΙΛΗΨΗ. Η επιλογή του κατάλληλου ράμματος για τη σύγκλειση ενός τραύματος είναι πολύ σημαντική για την επούλωση αυτού και βασίζεται κυρίως στις ιδιότητες του ράμματος, στο είδος του ιστού και στην κατάσταση του τραύματος. Οι μηχανικές και βιολογικές ιδιότητες ενός ράμματος και το μέγεθός του πρέπει να συσχετίζονται με το είδος και τις ιδιότητες του ιστού στον οποίο πρόκειται να τοποθετηθεί. Ιστοί για τους οποίους αναλύεται ειδικότερα η στρατηγική της επιλογής ραμμάτων στο παρόν άρθρο είναι το δέρμα, ο υποδόριος ιστός, οι περιτονίες, το κοιλιακό τοίχωμα, τα κοίλα όργανα του γαστρεντερικού σωλήνα, τα παρεγχυματικά όργανα, τα όργανα της κατώτερης ουροφόρου οδού, τα όργανα του γεννητικού συστήματος, τα όργανα του αναπνευστικού συστήματος, οι μύες, οι σύνδεσμοι, οι τένοντες, τα οστά, τα περιφερικά νεύρα και τα αιμοφόρα αγγεία. Η παρουσία ραμμάτων σε κάποιο τραύμα αυξάνει την πιθανότητα εμφάνισης φλεγμονής σε αυτό. Όταν ένα τραύμα είναι καθαρό, η ένταση

Correspondence: E. Tzimtzimis, Clinic of Companion Animals, School of Veterinary Medicine, Aristotle University of Thessaloniki, 11 St. Voutyra str., 54627 Thessaloniki, Greece.
E-mail: manolis.dvm@gmail.com

Αλληλογραφία: Ε. Τζιμτζίμης, Κλινική Ζώων Συντροφιάς, Κτηνιατρική Σχολή, Αριστοτέλειο Πανεπιστήμιο Θεσσαλονίκης, Σταύρου Βουτυρά 11, 54627 Θεσσαλονίκη.
E-mail: manolis.dvm@gmail.com

Date of initial submission: 21 October 2012
Date of revised submission: 18 December 2012
Date of acceptance: 24 December 2012
Ημερομηνία αρχικής υποβολής: 21 Οκτωβρίου 2012
Ημερομηνία αναθεωρημένης υποβολής: 18 Δεκεμβρίου 2012
Ημερομηνία αποδοχής: 24 Δεκεμβρίου 2012

της προκαλούμενης φλεγμονής έχει άμεση σχέση με τις ιδιότητες του ράμματος που επιλέγεται για τη συρραφή του. Η συρραφή των μολυσμένων τραυμάτων πρέπει να αποφεύγεται. Ένας εναλλακτικός τρόπος σύγκλεισης τραυμάτων είναι τα συρραπτικά, τα οποία προσφέρουν σημαντική μείωση του εγχειρητικού χρόνου. Υπάρχουν διάφοροι τύποι συρραπτικών, ανάλογα με τον ιστό και την επέμβαση στην οποία πρόκειται να χρησιμοποιηθούν. Τα συρραπτικά δέρματος βρίσκουν ευρεία εφαρμογή στο δέρμα και σε άλλους ιστούς. Οι συνδετήρες αγγείων συνιστούν εναλλακτικό μέσο απολίνωσης αγγείων. Οι χειρουργικές κόλλες αποτελούν υλικά που μπορούν να χρησιμοποιηθούν σε ορισμένες περιπτώσεις σύγκλεισης τραυμάτων με ιδιαίτερη επιτυχία. Τέλος, τα χειρουργικά πλέγματα αποδεικνύονται χρήσιμα για τη σύγκλειση μεγάλων ελλειμμάτων.

Λέξεις ευρετηρίασης: επιλογή ραμμάτων, συρραπτικά, χειρουργικές κόλλες, χειρουργικά πλέγματα

ΕΙΣΑΓΩΓΗ

Η επιλογή του καταλληλότερου ράμματος για τη σύγκλειση ενός τραύματος στηρίζεται στις φυσικές και βιολογικές ιδιότητες του ράμματος, στο είδος και τα χαρακτηριστικά επούλωσης του ιστού, στην κατάσταση του τραύματος και στην εμπειρία και την προτίμηση του χειρουργού. Εκτός από τα ράμματα, εναλλακτικοί τρόποι σύγκλεισης τραυμάτων είναι τα συρραπτικά διαφόρων τύπων, οι συνδετήρες αγγείων που χρησιμοποιούνται για την απολίνωση αγγείων, οι χειρουργικές κόλλες και τα χειρουργικά πλέγματα. Σε προηγούμενο άρθρο (Tzimtzimis and Papazoglou, 2012) έγινε ανασκόπηση των ιδιοτήτων των ραμμάτων που χρησιμοποιούνται στην κτηνιατρική χειρουργική. Το παρόν άρθρο εστιάζει στα κριτήρια επιλογής και σε εναλλακτικούς τρόπους σύγκλεισης τραυμάτων στα ζώα συντροφιάς.

ΚΡΙΤΗΡΙΑ ΕΠΙΛΟΓΗΣ ΡΑΜΜΑΤΩΝ

Τα ράμματα πρέπει να είναι τόσο ανθεκτικά όσο και ο φυσιολογικός ιστός στον οποίο τοποθετούνται, χωρίς όμως να υπερβαίνουν κατά πολύ την αντοχή αυτού. Οι φυσικές ιδιότητες των ραμμάτων πρέπει να είναι αντίστοιχες των μηχανικών ιδιοτήτων του ιστού. Η ικανότητα του ιστού να συγκρατεί τα ράμματα χωρίς να υποστεί διάσπαση οφείλεται στην περιεκτικότητά του σε κολλαγόνο, καθώς και στον προσανατολισμό των ινών κολλαγόνου (Smeak 1998) (Πίνακας 1).

Ο ρυθμός με τον οποίο τα ράμματα χάνουν την αντοχή τους στην τάση πρέπει να είναι τόσο ομαλός όσο ο ρυθμός με τον οποίο αυξάνεται η αντοχή των ιστών στη φόρτιση, ώστε κατά την ολοκλήρωση της επούλωσης να έχει πρακτικά εκμηδενιστεί η αντοχή των ραμμάτων στην τάση. Τα τραύματα στα σπλάχνα επουλώνονται γρήγορα σε 14-21 ημέρες (Boothe 2003), άρα ενδείκνυται η χρήση απορροφήσιμων ραμμάτων. Οι περιτονίες απαιτούν περισσότερο χρόνο και βραδείας απορρόφησης συνθετικά ή μη απορροφήσιμα ράμματα. Οι τένοντες επουλώνονται βραδύτατα (σε αρκετούς μήνες) και απαιτούν μη απορροφήσιμα ράμματα.

Επιπλέον, πρέπει να δίνεται προσοχή στην ενδεχόμενη δυνατότητα του ράμματος να επιβραδύνει την επούλωση, μέσω της αλληλεπίδρασής του με τον ιστό στον οποίο τοποθετείται, δεδομένου ότι τα ράμματα προδιαθέτουν σε φλεγμονή (τα μονόκλωνα λιγότερο από τα πολύκλωνα, όπως και τα συνθετικά λιγότερο από τα φυσικά) (Hochberg et al 2009). Όμως, καθώς ακόμη και το πιο αδρανές υλικό μειώνει την αντοχή του τραύματος (ειδικά σε λοιμώξεις), πρέπει να επιλέγεται με προσοχή το κατάλληλο υλικό για τη συρραφή κάποιου τραύματος (Smeak and Wendelburg, 1989).

Το μέγεθος του ράμματος που επιλέγεται πρέπει να συνδυάζει μέγιστη μηχανική υποστήριξη και ελάχιστη ιστική αντίδραση (Boothe 1998) (Πίνακας 2). Σε κάποιες περιπτώσεις, υπερέχει η πρώτη έναντι της δεύτερης (π.χ., συρραφή κοιλιακού τοιχώματος, ραφές υπό τάση), ενώ σε άλλες κυριαρχεί η ελάχιστη ιστική αντίδραση (π.χ., συρραφή τοιχώματος εσωτερικού οργάνου ή υποδόριου ιστού). Σε ραφές υπό τάση, η αύξηση του αριθμού των ραμμάτων είναι προτιμότερη από την αύξηση του μεγέθους τους (Blackford and Blackford 1999). Η χρησιμοποίηση ραμμάτων μεγάλου μεγέθους μοιάζει με την παρουσία ξένου σώματος μεγάλου μεγέθους στην περιοχή, με αποτελέσματα ιστική αντίδραση στο τραύμα και διαταραχή της αρχιτεκτονικής του ιστού.

ΕΠΙΛΟΓΗ ΡΑΜΜΑΤΩΝ ΑΝΑΛΟΓΑ ΜΕ ΤΟ ΕΙΔΟΣ ΤΟΥ ΙΣΤΟΥ

Δέρμα, υποδόριος ιστός και περιτονίες

Τα ράμματα που συνήθως χρησιμοποιούνται για τη συρραφή του δέρματος με εξωτερικές ραφές

Πίνακας 1. Αντοχή στην τάση διαφόρων ιστών και τύπων ραμμάτων.

Ιστοί	Απορροφήσιμα ράμματα	Μη απορροφήσιμα ράμματα	Αντοχή στην τάση
Δέρμα, περιτονίες, σύνδεσμοι, τένοντες	Πολυγλεκαπρόνη 25	Ανοξείδωτος χάλυβας, σύνθετοι πολυεστέρες	↑
	Πολυγλυκονάτη	Πολυεστέρες	
Μύες	Πολυδιοξανόνη	Polymerised caprolactam	
Στόμαχος, λεπτό έντερο	Πολυγλακτίνη 910	Nylon	
Παχύ έντερο, ουροδόχος κύστη	Πολυγλυκολικό οξύ	Πολυπροπυλένιο	
Λίπος, ήπαρ, νεφρός, σπλήνας	Catgut	Μετάξι	

Πίνακας 2. Συνιστώμενο μέγεθος ραμμάτων για χρήση σε διάφορους ιστούς.

Ιστός	Προτεινόμενο μέγεθος ράμματος (USP)
Αγγεία	5-0 έως 7-0
Βρογχικό κολόβωμα	2-0 έως 3-0
Γαστρεντερικός σωλήνας	2-0 έως 4-0
Δέρμα	3-0 έως 4-0
Κερατοειδής χιτώνας	8-0 έως 10-0
Μήτρα	3-0 έως 4-0
Μεγάλα αγγεία (απολίνωση)	0 έως 2-0
Μικρά αγγεία (απολίνωση)	3-0 έως 4-0
Μυϊκός ιστός	2-0 έως 3-0
Ουροποιητικό σύστημα	3-0 έως 4-0
Περιτονίες	1 έως 3-0
Περιφερικά νεύρα	5-0 έως 7-0
Πνευμονικό παρέγχυμα	4-0 έως 5-0
Ραφές υπό τάση	1 έως 2-0
Στοματική κοιλότητα	2-0 έως 3-0
Τένοντες	0 έως 3-0
Υποδόριος ιστός	2-0 έως 4-0
Χοληδόχος κύστη	2-0 έως 4-0

είναι μη απορροφήσιμα, επειδή η επούλωση του δέρματος είναι αργή (25% της αρχικής αντοχής στην τάση σε 3-4 εβδομάδες και 70%-80% αυτής σε αρκετούς μήνες). Ωστόσο, εάν επιτευχθεί ανατομική συμπλησίαση των στιβάδων του δέρματος, η ταχεία επιθηλιοποίηση και η υποστήριξη του τραύματος, κυρίως από τους υποκείμενους ιστούς, επιτρέπει την αφαίρεση των ραμμάτων πολύ ενωρίτερα από την ολοκλήρωση της επούλωσης, σε 10 έως 14 ημέρες (Bellenger 1982, Fahie 2012). Τα ράμματα που προτιμούνται, είναι το πολυπροπυλένιο ή το μονόκλωνο nylon, επειδή οι μηχανικές τους ιδιότητες είναι παρόμοιες με εκείνες του δέρματος (μεγάλη ελαστικότητα) και προκαλούν ελάχιστη ιστική αντίδραση. Το πολυπροπυλένιο υπερέχει του nylon σε σταθερότητα κόμπου. Επιπλέον, τα ράμματα πολυβουτεστέρα ενδείκνυνται απόλυτα, ενώ είναι επίσης δυνατή και η χρήση του ανοξείδωτου χάλυβα, ο οποίος όμως είναι δύσκαμπτος και εύθραυστος όταν χρησιμοποιηθεί σε συνεχόμενη ραφή (Boothe 1998). Η σύγκλειση του δέρματος με ενδοδερμική ραφή γίνεται με απορροφήσιμα μονόκλωνα ράμματα, επειδή η ραφή αυτή ενταφιάζεται. Η ενδοδερμική ραφή στη γάτα μπορεί να πραγματοποιηθεί επίσης με ράμματα πολυπροπυλενίου (Papazoglou et al 2010).

Ο υποδόριος ιστός πρέπει να συρράπτεται

με αδρανές απορροφήσιμο ράμμα της μικρότερης δυνατής διαμέτρου. Κατάλληλα θεωρούνται τα συνθετικά πολύκλωνα ράμματα, όπως η πολυγλακτίνη 910 και το πολυγλυκολικό οξύ (PGA), τα οποία έχουν παρόμοιους ρυθμούς μείωσης της αντοχής στην τάση. Στα ράμματα αυτά, η σταθερότητα κόμπου επιτυγχάνεται με μικρότερο αριθμό βρόγχων σε σχέση με τα μονόκλωνα, συνακόλουθα η παρουσία ξένου σώματος στον υποδόριο χώρο είναι μικρότερη (Monnet 2002). Επιπλέον, στα πολύκλωνα ράμματα, ο ενταφιασμός του κόμπου είναι πιο εύκολος λόγω ευκαμψίας. Ωστόσο, τα νεότερα μονόκλωνα υλικά glycomer 631 και πολυγλεκαπρόνη 25 θεωρούνται επίσης κατάλληλα (Monnet 2002).

Οι περιτονίες (π.χ., πλατεία περιτονία, θωρακοσφυϊκή περιτονία) επανακτούν μόνο 20% της αντοχής στην τάση 20 ημέρες μετά από τη συρραφή (Neath 2005). Για το λόγο αυτό, ενδείκνυνται συνθετικά ράμματα βραδείας απορρόφησης, όπως η πολυδιοξανόνη, ενώ όταν απαιτείται παρατεταμένη υποστήριξη, χρησιμοποιούνται μη απορροφήσιμα ράμματα.

Κοιλιακό τοίχωμα

Η σύγκλειση του κοιλιακού τοιχώματος απαιτεί τη συρραφή της έξω θήκης του ορθού κοιλιακού μυός, ιστού που χρειάζεται παρατεταμένη υποστήριξη, κάτι που επιτυγχάνεται με τη χρήση συνθετικών ραμμάτων βραδείας απορρόφησης (πολυδιοξανόνη, πολυγλυκονάτη) ή μη απορροφήσιμων ραμμάτων (πολυπροπυλένιο, μονόκλωνο nylon, ανοξείδωτος χάλυβας). Τα ίδια ράμματα χρησιμοποιούνται για τη σύγκλειση του κηλικού στομίου στις διάφορες κοιλιοκήλες. Η λευκή γραμμή στη γάτα μπορεί να συγκλειθεί επίσης με πολυγλεκαπρόνη 25 (Runk et al. 1999). Τέλος, ο πολυβουτεστέρας ενδείκνυται λόγω μεγάλης ικανότητας διάτασης. Τα μη απορροφήσιμα πολύκλωνα ράμματα αντενδείκνυνται, λόγω της πρόκλησης έντονης φλεγμονώδους ιστικής αντίδρασης κοντά σε επιφανειακούς ιστούς (Monnet 2002). Συχνά, χρησιμοποιείται ράμμα μεγέθους μεγαλύτερου κατά μία τάξη από αυτό που φυσιολογικά θα χρησιμοποιούταν (Fossum 2007). Τα σημεία εισαγωγής και εξαγωγής της βελόνας πρέπει να βρίσκονται σε απόσταση από τα χείλη του τραύματος μεγαλύτερη σε σχέση με άλλους ιστούς (περίπου 8 mm) (Boothe 1998).

Γαστρεντερικός σωλήνας

Η ταχεία επούλωση των τραυμάτων στα κοίλα όργανα του γαστρεντερικού σωλήνα (πλήρης ανάκτηση αντοχής στην τάση σε 21 ημέρες) επιτρέπει τη χρησιμοποίηση συνθετικών απορροφήσιμων μονόκλωνων ραμμάτων, όπως η πολυδιοξανόνη και η πολυγλυκονάτη. Η σύγκλειση της γαστροτομής πραγματοποιείται, κατά προτίμηση, με ράμμα πολυδιοξανόνης, πολυγλυκονάτης ή πολυγλεκαπρόνης 25. Ωστόσο, έχει βρεθεί ότι η πολυδιοξανόνη χάνει ταχύτερα, σε σχέση με άλλα υλικά, την αντοχή της στην τάση, όταν έρχεται σε επαφή με το γαστρικό υγρό (Freudenberg et al. 2004). Στη γαστροπηξία με τομή, χρησιμοποιείται ράμμα πολυπροπυλενίου ή πολυδιοξανόνης μεγέθους 2-0. Κατά τη σύγκλειση της εντεροτομής και την εντεροαναστόμωση, πρέπει να αποφεύγονται τα πολύκλωνα ράμματα, επειδή έχουν επιφανειακή τριβή και τριχοειδική ιδιότητα. Αν και μπορούν να χρησιμοποιηθούν και μη απορροφήσιμα μονόκλωνα ράμματα, η τοποθέτησή τους έχει ενοχοποιηθεί για τον εγκλωβισμό ξένων σωμάτων στον εντερικό αυλό (Milovancev et al. 2004).

Παρεγχυματικά όργανα

Σε παρεγχυματικά όργανα (π.χ., ήπαρ, σπλήνας, νεφρός) χρησιμοποιούνται συνθετικά (μικρότερη ιστική αντίδραση) απορροφήσιμα μονόκλωνα (μικρότερη επιφανειακή τριβή και τριχοειδική ιδιότητα) ράμματα.

Κατώτερο ουροποιητικό και γεννητικό σύστημα

Τα συνθετικά απορροφήσιμα μονόκλωνα ράμματα (κυρίως πολυδιοξανόνη, πολυγλυκονάτη και πολυγλεκαπρόνη 25) είναι ιδανικά για τη σύγκλειση τραυμάτων στην ουροδόχο κύστη, τους ουρητήρες και την ουρήθρα, λόγω της μικρής ιστικής αντίδρασης, της μειωμένης πιθανότητας σχηματισμού κύστεων ή λίθων (Jens and Bjorling 2001) και της μεγάλης αντοχής στην τάση σε μικρά μεγέθη (Tan et al. 2003). Σε περίπτωση ουρολοίμωξης, η υδρολυτική αποδόμηση πολλών ραμμάτων είναι ταχύτερη, άρα πρέπει να χρησιμοποιείται βραδείας απορρόφησης ράμμα, το οποίο να μην προέχει στον αυλό. Λόγω της ταχύτατης επούλωσης των οργάνων αυτών, πρέπει να χρησιμοποιείται ράμμα του μικρότερου δυνατού μεγέθους.

Η καισαρική τομή συγκλείνεται με συνθετικά

μονόκλωνα ή πολύκλωνα απορροφήσιμα ράμματα (England 2001, Kustritz 2010), ενώ σε τραύματα στον κόλπο χρησιμοποιούνται απορροφήσιμα μονόκλωνα ή πολύκλωνα ράμματα.

Αναπνευστικό σύστημα

Τα τραύματα στους μυκτήρες συγκλείνονται με ταχείας απορρόφησης συνθετικά ράμματα, ώστε να μην είναι απαραίτητη η αφαίρεσή τους (Schmiedt and Creevy 2012). Στην τραχεία έχει χρησιμοποιηθεί με επιτυχία η πολυδιοξανόνη (Boothe 1998), ενώ αντενδείκνυται η χρήση μη απορροφήσιμων ραμμάτων, λόγω πρόκλησης κοκκιωματώδους αντίδρασης και στένωσης (Sura and Durant 2012). Στο βρογχικό κολόβωμα χρησιμοποιείται μονόκλωνο απορροφήσιμο ή μη απορροφήσιμο ράμμα.

Μύες και τένοντες

Ο μυϊκός ιστός δεν συγκρατεί εύκολα τα ράμματα, ειδικά όταν τοποθετούνται παράλληλα προς τις μυϊκές ίνες, οπότε η συρραφή του είναι δύσκολη (Fossum 2007). Μπορούν να χρησιμοποιηθούν απορροφήσιμα ή μη απορροφήσιμα ράμματα. Στο μυοκάρδιο χρησιμοποιούνται το nylon και το πολυπροπυλένιο, λόγω παραπλήσιων μηχανικών ιδιοτήτων.

Οι τένοντες επουλώνονται βραδύτατα και δέχονται ισχυρή τάση. Η συρραφή τους γίνεται με μη απορροφήσιμα ελαστικά ράμματα, όπως το nylon και ο πολυβουτεστέρας (Tan et al. 2003), του μεγαλύτερου δυνατού μεγέθους. Μπορεί ακόμη να χρησιμοποιηθεί ο ανοξείδωτος χάλυβας και τα βραδείας απορρόφησης ανθεκτικά ράμματα πολυδιοξανόνη και πολυγλυκονάτη. Οι ίδιες αρχές ισχύουν για τη συρραφή των συνδέσμων και του αρθρικού θυλάκου, στο εσωτερικό του οποίου, ωστόσο, αντενδείκνυται η χρήση του nylon, λόγω του μηχανικού ερεθισμού του αρθρικού υμένα που προκαλούν τα άκρα του. Για τον ίδιο λόγο αντενδείκνυται η χρήση του nylon και σε ορογόνους υμένες.

Οστά

Όταν η οστεοσύνθεση απαιτεί τη χρήση ραμμάτων, χρησιμοποιείται ο ανοξείδωτος χάλυβας σε μέγεθος που καθορίζεται από το οστό που πρόκειται να ακινητοποιηθεί και την έκταση των δυνάμεων στην καταγματική εστία. Το ίδιο υλικό μπορεί να χρησιμοποιηθεί και για τη σύγκλειση της μέσης στερνοτομής.

Νεύρα

Η συρραφή των περιφερικών νεύρων γίνεται με πολυπροπυλένιο ή nylon, επειδή είναι ζωτικής σημασίας η ανάπτυξη ελάχιστης ιστικής αντίδρασης.

Αγγεία

Τα απορροφήσιμα μονόκλωνα ή πολύκλωνα ράμματα χρησιμοποιούνται για τις απολινώσεις των αγγείων, ενώ το πολυπροπυλένιο θεωρείται το καταλληλότερο για συρραφή και αναστομώσεις αγγείων, επειδή είναι μη απορροφήσιμο, ατραυματικό, ελαστικό και ελάχιστα θρομβογενές.

ΡΑΜΜΑΤΑ ΚΑΙ ΦΛΕΓΜΟΝΗ

Η παρουσία ραμμάτων σε κάποιο τραύμα αυξάνει την πιθανότητα φλεγμονής. Ο βαθμός της προκαλούμενης φλεγμονής σχετίζεται με τις φυσικές ιδιότητες του ράμματος, τη χημική σύνθεσή του, την ιστική αντίδραση που προκαλεί και την τάση προσκόλλησης μικροοργανισμών στο ράμμα (Katz et al. 1981). Η τριχοειδική ιδιότητα, που είναι φυσικό χαρακτηριστικό των πολύκλωνων ραμμάτων, επιτρέπει τον εγκλωβισμό και τη μεταφορά βακτηρίων διαμέσου των ινών και την αποφυγή της δράσης των αμυντικών μηχανισμών επί μακρότερο χρονικό διάστημα σε σχέση με τα μονόκλωνα ράμματα. Έτσι, τα πολύκλωνα ράμματα προδιαθέτουν σε παρατεταμένη φλεγμονή.

Τα συνθετικά ράμματα είναι περισσότερο υδρόφοβα από τα φυσικά και έχουν μικρότερη ικανότητα απορρόφησης και μεταφοράς υγρών (Hochberg et al. 2009). Η επικάλυψη των πολύκλωνων ραμμάτων δεν φαίνεται ότι επηρεάζει την εμφάνιση πρώιμης φλεγμονής (Stoloff 1991), ενώ όσο μεγαλύτερη είναι η ιστική αντίδραση που προκαλεί η τοποθέτηση ενός ράμματος, τόσο επιβραδύνεται η επούλωση και αυξάνεται η πιθανότητα ανάπτυξης φλεγμονής.

Οι μικροοργανισμοί προσκολλούνται λιγότερο στα μη απορροφήσιμα μονόκλωνα ράμματα και στην πολυδιοξανόνη και περισσότερο στο catgut, στην πολυγλακτίνη 910 και στο πολυγλυκολικό οξύ (Smeak and Wendelburg 1989). Η εμφάνιση τοπικών λοιμώξεων (π.χ., αποστήματα) είναι συχνότερη όταν χρησιμοποιούνται μη απορροφήσιμα πολύκλωνα ράμματα, σε σύγκριση με το catgut και τα μονόκλωνα ράμματα. Επιπλέον, η συχνότητα εκδήλωσης τέτοιων μετεγχειρητικών επιπλοκών εξαρτάται σημαντικά

από την ύπαρξη προεγχειρητικής μόλυνσης (Smeak and Wendelburg 1989).

Συμπερασματικά, η συρραφή ενός μολυσμένου τραύματος πρέπει να αποφεύγεται, όμως, όταν πραγματοποιείται, πρέπει να χρησιμοποιείται ράμμα στο μικρότερο δυνατό μήκος και μέγεθος και με ατραυματικό τρόπο. Τα απορροφήσιμα υλικά που προτιμώνται είναι η πολυδιοξανόνη, η πολυγλυκονάτη και η πολυγλεκαπρόνη 25, ενώ από τα μη απορροφήσιμα προτιμάται το πολυπροπυλένιο και το μονόκλωνο nylon (Boothe 1998).

ΣΥΡΡΑΠΤΙΚΑ ΚΑΙ ΣΥΝΔΕΤΗΡΕΣ ΑΓΓΕΙΩΝ

Τα συρραπτικά μπορούν να χρησιμοποιηθούν σχεδόν σε όλους τους ιστούς αντί των ραμμάτων. Διακρίνονται σε συρραπτικά ΤΑ (thoracoabdominal staplers, συρραπτικά θώρακα-κοιλιάς) (Εικόνα 1), σε ευθύγραμμους κοπτορράπτες (gastrointestinal anastomosis staplers και intestinal linear anastomosis staplers), σε κυκλικούς αναστομωτήρες (circular stapling devices), σε συρραπτικά LDS (ligating dividing staplers, συρραπτικά απολίνωσης-διαχωρισμού), σε συρραπτικά δέρματος (skin staplers) (Εικόνα 2) και σε συνδετήρες αγγείων (vascular clips).

Τα συρραπτικά, εκτός από τα δύο τελευταία, επιτρέπουν την τοποθέτηση δύο ή τριών σειρών συνδετήρων σχήματος 'Β' σε κάθε χείλος της τομής. Τα συρραπτικά δέρματος κατασκευάζονται από 316L ανοξείδωτο χάλυβα, έχουν σχήμα μορφής ορθογωνίου παραλληλογράμμου, πλήρους ή ατελούς, στο τέλος της συρραφής (Εικόνα 3) και ταξινομούνται με κριτήριο το πλάτος τους σε κανονικά (4,8-6,1 mm) ή ευρέα (6,5-7,0 mm). Τα δεύτερα προορίζονται για οιδηματικούς ιστούς και δεν παρεμποδίζουν τη μικροκυκλοφορία του αίματος, όμως η εν τω βάθει διείσδυση των σκελών τους είναι ανεπιθύμητη κάποιες φορές (Tobias 2007).

Τα συρραπτικά δέρματος διατίθενται σε αποστειρωμένες συσκευασίες, για δε την τοποθέτησή τους απαιτείται η συμπλησίαση και ελαφρά εκστροφή των χειρουργικών χειλέων. Επιπλέον, απαιτείται προσοχή, ώστε να συγκλεισθεί επαρκές, αλλά όχι υπερβολικό πάχος ιστού. Η αφαίρεση των συνδετήρων που τοποθετήθηκαν στο δέρμα γίνεται με ειδικό εξολκέα την ίδια στιγμή με την αφαίρεση των ραμμάτων (Εικόνα 4). Εκτός από τη συρραφή του δέρματος, τα συρραπτικά μπορούν να χρησιμοποιηθούν στη σύγκλειση της γαστροτομής και της εντεροτομής, στην εντεροαναστόμωση, στη γαστροπηξία τύπου ζώνης (Tobias 2007), στη χειρουργική του μυοκαρδίου (Schmiedt 2012), στη μεταμόσχευση δέρματος και στη σταθεροποίηση καθετήρων, παροχετεύσεων και επιδέσεων στο δέρμα. Τα συρραπτικά περιτονιών είναι παρόμοια με αυτά του δέρματος, με τη διαφορά ότι στο τέλος της συρραφής έχουν σχήμα τροποποιημένου 'Β'. Έχουν χρησιμοποιηθεί με επιτυχία στη σύγκλειση της λευκής γραμμής στο σκύλο, αν και η χρησιμοποίησή τους αντενδείκνυται σε σκύλους σωματικού βάρους

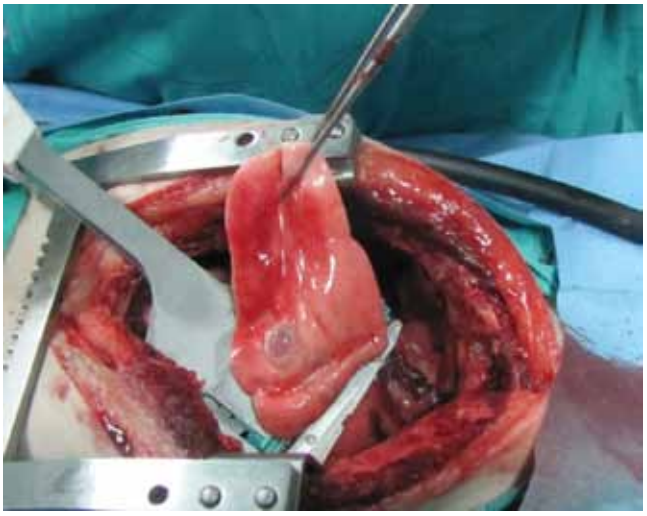

Εικ. 1. Χρήση συρραπτικού θώρακα-κοιλιάς σε λοβεκτομή πνεύμονα.

Εικ. 2. Συρραπτικό δέρματος

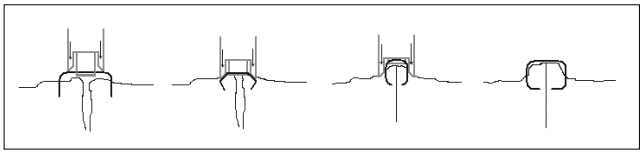

Εικ. 3. Εφαρμογή συνδετήρα στο δέρμα με συρραπτικό που διαθέτει 'αμόνι', το οποίο συμπιέζει και διαμορφώνει το συνδετήρα. Όταν ολοκληρωθεί η τοποθέτηση ο συνδετήρας έχει τη μορφή ατελούς ορθογώνιου παραλληλόγραμμου και τα χείλη της τομής είναι ελαφρώς ανυψωμένα (η διαδικασία απεικονίζεται από τα αριστερά προς τα δεξιά).

μικρότερου των 15 kg (Waldron 1994).

Η τοποθέτηση συρραπτικών πλεονεκτεί έναντι των ραμμάτων, κυρίως στη μείωση του εγχειρητικού χρόνου και, επομένως, στη μείωση της χορηγούμενης ποσότητας αναισθητικών φαρμάκων, πράγμα που είναι ζωτικής σημασίας στα βαρέως πάσχοντα ή επείγοντα χειρουργικά περιστατικά. Επίσης, τα συρραπτικά τοποθετούνται εύκολα σε δύσκολα προσπελάσιμες περιοχές, εξασφαλίζουν ακρίβεια και ασφάλεια στη σύγκλειση των τραυμάτων και αιμόσταση. Η πιθανότητα φλεγμονής με τη χρήση των συρραπτικών είναι μειωμένη, επειδή ο ανοξείδωτος χάλυβας δεν έχει τριχοειδικές ιδιότητες και προκαλεί ελάχιστη ιστική αντίδραση. Ωστόσο, με τη χρήση των συρραπτικών απουσιάζει η 'αίσθηση' του χειρουργού κατά τη συρραφή του ιστού (Schmiedt 2012), η οποία είναι σημαντική κατά τη συρραφή ιστών με αλλοιώσεις Τα συρραπτικά αντενδείκνυνται σε πολύ λεπτό και ευαίσθητο δέρμα, όπως τα βλέφαρα (Crowe 2003), ορισμένα δε από αυτά έχουν υψηλό κόστος.

Οι συνδετήρες αγγείων είναι μεταλλικοί ή απορροφήσιμοι και χρησιμοποιούνται για την ταχεία απολίνωση πολλών μικρών αγγείων ή αγγείων σε σημεία δύσκολα προσπελάσιμα. Τα αγγεία πρέπει να έχουν διάμετρο μέχρι 11 mm (Fossum 2007) και να παρασκευάζονται καλά πριν από την τοποθέτηση των συνδετήρων. Η διατομή του αγγείου γίνεται σε απόσταση τουλάχιστον 2-3 mm από το σημείο τοποθέτησης του συνδετήρα, ενώ αρτηρίες και φλέβες απολινώνονται χωριστά στις περιπτώσεις αυτές. Απαιτείται προσοχή μετά την τοποθέτησή τους, επειδή αποσπώνται ευκολότερα από τις απολινώσεις με ράμματα (Tobias 2007).

Εικ. 4. Εξολκέας συνδετήρων δέρματος

ΧΕΙΡΟΥΡΓΙΚΕΣ ΚΟΛΛΕΣ

Διάφορα κυανοακρυλικά παράγωγα έχουν χρησιμοποιηθεί ως κόλλες ιστών, καθώς η υγρή μονομερής μορφή τους πολυμερίζεται γρήγορα όταν έρχεται σε επαφή με την υγρασία του τραύματος, σχηματίζοντας μια συμπαγή στιβάδα πάνω από την τομή. Η σύγκλειση επιτυγχάνεται εντός 2 έως 60 s (Boothe 2003), απαιτείται δε η ακριβής συμπλησίαση των χειλέων του τραύματος χωρίς τάση και υπερβολική υγρασία. Οι ουσίες αυτές δεν πρέπει να τοποθετούνται στο εσωτερικό του τραύματος, επειδή προκαλούν έντονη κοκκιωματώδη αντίδραση και μηχανική καθυστέρηση της επούλωσης, επιπλέον δε, δεν πρέπει να χρησιμοποιούνται σε βλεννογόνους και μολυσμένα τραύματα. Η στιβάδα του κυανοακρυλικού υλικού απομακρύνεται με την απόπτωση των κυττάρων στα οποία είναι προσκολλημένη. Η εφαρμογή των κυανοακρυλικών υλικών είναι ταχύτατη, φθηνή συγκριτικά με τα ράμματα και η σχηματιζόμενη στιβάδα αποτρέπει την επιμόλυνση του τραύματος. Μειονέκτημα ορισμένων κυανοακρυλικών υλικών αποτελεί η απελευθέρωση τοξικών υποπροϊόντων πολυμερισμού. Στην κτηνιατρική χειρουργική χρησιμοποιούνται για τη σύγκλειση του δέρματος, στον οφθαλμό και ως αιμοστατικοί παράγοντες.

Οι κόλλες ινικής έχουν χρησιμοποιηθεί με επιτυχία ως υλικά σύγκλεισης και ως αιμοστατικοί παράγοντες σε διάφορους ιστούς στο σκύλο (Park et al. 2002). Η συγκολλητική μεμβράνη πολυουρεθάνης έχει αποδειχθεί ότι υπερτερεί των ραμμάτων πολυπροπυλενίου στη σύγκλειση του δέρματος της γάτας (Court and Bellenger 1989).

ΧΕΙΡΟΥΡΓΙΚΑ ΠΛΕΓΜΑΤΑ

Η κύρια ένδειξη της χρήσης πλεγμάτων είναι η σύγκλειση μεγάλων πρωτογενών ή χειρουργικών ελλειμμάτων, η οποία δεν επιτυγχάνεται αποτελεσματικά με συμπλησίαση των ιστών. Τα χειρουργικά πλέγματα διαχωρίζονται σε συνθετικά μη απορροφήσιμα (από πολυπροπυλένιο, πολυτετραφθοροαιθυλένιο [ePTFE], πολυεστέρα ή τιτάνιο), σε συνθετικά απορροφήσιμα (από πολυδιοξανόνη ή πολυγλυκολικό οξύ εξ ολοκλήρου ή σε συνδυασμό με τα προηγούμενα) και σε βιολογικά (κυρίως υποβλεννογόνιος χιτώνας λεπτού εντέρου χοίρου [Porcine SIS]). Η διαφοροποίηση στον τύπο

Εικ. 5. Πλέγμα πολυπροπυλενίου που τοποθετήθηκε στο κηλικό στόμιο κοιλιοκήλης σε γάτα.

και τον τρόπο διαπλοκής των ινών τους τα διαχωρίζει ακόμη σε υφασμένα και πλεκτά. Τα υφασμένα πλέγματα είναι ισχυρότερα, περισσότερο δύσκαμπτα και λιγότερο πορώδη από τα δεύτερα (Schmiedt 2012). Όταν το μέγεθος των πόρων του πλέγματος είναι >50 μm είναι δυνατή η διείσδυση τριχοειδών και ο σχηματισμός κολλαγόνων ινών (Trostle and Rosin 1994). Τα πλέγματα αυτά (π.χ., πολυπροπυλένιο) μπορούν να χρησιμοποιηθούν, όπου είναι επιθυμητές οι συμφύσεις και η μακροχρόνια στήριξη του τραύματος (Εικόνα 5).

Μετά την τροποποίηση του πλέγματος ώστε να προσαρμόζεται στο τραύμα, αυτό σταθεροποιείται στα χείλη με χωριστές ή συνεχόμενη ραφή με ένα βραδείας απορρόφησης ή μη απορροφήσιμο ράμμα. Η χρήση του μικρότερου δυνατού μεγέθους πλέγματος ελαχιστοποιεί την αντίδραση ξένου σώματος. Επιπλοκές που έχουν αναφερθεί είναι η μηχανική ρήξη του πλέγματος στο όριο πλέγματος-ιστού, οι συμφύσεις με σπλάχνα, ο σχηματισμός συριγγίων, η μετακίνηση του πλέγματος και οι μετεγχειρητικές λοιμώξεις.

ΣΥΜΠΕΡΑΣΜΑΤΑ

Η προσεκτική εκτίμηση ενός τραύματος οδηγεί στην επιλογή των κατάλληλων υλικών και της κατάλληλής μεθόδου σύγκλεισής του. Η γνώση των βασικών ιδιοτήτων και του χειρισμού των ραμμάτων και των εναλλακτικών υλικών σύγκλεισης τραυμάτων, είναι απαραίτητες προϋποθέσεις για μια επιτυχή σύγκλειση αυτού.

CONFLICT OF INTEREST

The authors of the above article declare that there is no conflict of interest with any company regarding the material discussed in the manuscript.

REFERENCES

Bellenger CR (1982b) Sutures part II. The use of sutures and alternative methods of closure. Comp Cont Educ Pract 4:587-598.

Blackford LAW, Blackford JT (1999) Suture materials and patterns. In: (eds: Auer JA, Stick JA) Equine Surgery, 2nd edn. Saunders, Philadelphia, pp. 91-103.

Boothe HW (1998) Selecting suture materials for small animal surgery. Comp Cont Educ Pract 20:155-163.

Boothe HW (2003) Suture materials, tissue adhesives, staplers, and ligating clips. In: (ed.: Slatter D) Textbook of Small Animal Surgery, 3rd edn. Saunders, Philadelphia, pp. 235-245.

Coolman BR (2004) Sutures, staples, and adhesives. In: (ed.: Harari J) Small Animal Surgery Secrets, 2nd edn. Hanley & Belfus, Philadelphia, pp. 41-45.

Court MH, Bellenger CR (1989) Comparison of adhesive polyurethane membrane and polypropylene sutures for closure of skin incisions in cats. Vet Surg 18:211-215.

Crowe DT (2003) DVM Newsmagazine, http://veterinarynews.dvm360.com.

England G (2001) Genital surgery in the bitch and queen cat. In: (eds: Noakes DE, Parkinson TJ, England GCW) Arthur's Veterinary Reproduction and Obstetrics, 8th edn. Saunders, Philadelphia, pp. 367-380.

Fahie MA (2012) Primary wound closure. In: (eds.: Tobias KM, Johnston SA) Veterinary Surgery: Small Animals, Saunders, St. Louis, pp. 1197-1209.

Fossum TW (2007) Biomaterials, suturing, and hemostasis. In: (ed.: Fossum TW) Small Animal Surgery, 3rd edn. Mosby, St. Louis, pp. 57-78.

Freeman LJ, Pettit GD, Robinette JD, Lincoln JD, Person MW (1987) Tissue reaction to suture material in the feline linea alba. A retrospective, prospective and histologic study. Vet Surg 16:440-445.

Freudenberg S, Rewerk S, Kaess M, Weiss C, Dorn-Beinecke A, Post S (2004) Biodegradation of absorbable sutures in body fluids and pH buffers. Eur Surg Res 36:376-385.

Hochberg J, Meyer KM, Marion MD (2009) Suture choice and other methods of skin closure. Surg Clin N Am 89:627-641.

Jens B, Bjorling DE (2001) Suture selection for lower urinary tract surgery in small animals. Comp Cont Educ Pract 23:524-528.

Katz S, Izhar M, Mirelman D (1981) Bacterial adherence to surgical sutures. Ann Surg 194:35-41.

Kladakis S, Kiriazis A (2012) Sutures and staples in small animal surgery. Selection criteria. Proceedings of 3rd Forum on Companion Animal Veterinary Medicine (Athens, Greece) pp. 257-258.

Kustritz MR (2010) Canine techniques. In: (ed: Kustritz MR) Clinical Canine and Feline Reproduction, Wiley- Blackwell, Ames, pp. 63-65.

Linos D (1990) Surgical sutures and other prosthetic materials. Proceedings of 1st Panhellenic Training Seminar in Surgery (Athens, Greece) pp. 75-78.

Milovancev M, Weisman DL, Palmisano MP (2004) Foreign body attachment to polypropylene suture material extruded into the small intestinal lumen after enteric closure in three dogs. J Am Vet Med Assoc 225:1713-1715.

Monnet E (2002) DVM Newsmagazine, http://veterinarynews.dvm360.com..

Neath P (2005) Equipment and surgical instrumentation. In: (ed.: Williams JA, Niles JD) BSAVA Manual of Canine and Feline Abdominal Surgery, British Small Animal Veterinary Association, Gloucester, pp. 23-27.

Niles J, Williams J (1999) Suture materials and patterns. In Pract 21:308-320.

Papazoglou LG, Tsioli V, Papaioannou N, Georgiadis M, Savvas I, Prassinos N, Kouti V, Bikiaris D, Hadzigiannakis C, Zavros N (2010) Comparison of absorbable and nonabsorbable sutures for intradermal skin closure in cats. Can Vet J 51:770-772.

Park W, Kim WH, Lee CH, Kim DY, Choi JH, Huh JW, Sung HM, Kim IS, Kweon OK (2002) Comparison of two fibrin glues in anastomoses and skin closure. J Vet Med A 49:385-389.

Pavletic MM (1990) Surgical stapling devices in small animal surgery. Comp Cont Educ Pract 12:1724-1740.

Runk A, Allen SW, Mahaffey EA (1999) Tissue reactivity to poliglecaprone 25 in the feline linea alba. Vet Surg 28: 466-471.

Schmiedt CW (2012) Suture material, tissue staplers, ligation devices, and closure methods. In: (eds.: Tobias KM, Johnston SA) Veterinary Surgery: Small Animals, Saunders, St. Louis, pp. 187-200.

Schmiedt CW, Creevy KE (2012) Nasal planum, nasal cavity and sinuses. In: (eds.: Tobias KM, Johnston SA) Veterinary Surgery: Small Animals, Saunders, St. Louis, pp. 1691-1706.

Smeak DD, Wendelburg KL (1989) Choosing suture materials for use in contaminated or infected wounds. Comp Cont Educ Pract 11:467-475.

Smeak DD, Crocker C (1997) Fixed-head skin staplers: features and performance. Comp Cont Educ Pract 19:1358-1368.

Smeak DD (1998) Selection and use of currently available suture materials and needles. In: (eds: Bojrab MJ) Current Techniques in Small Animal Surgery, 4th edn. Williams & Wilkins, Baltimore, pp. 19-26.

Stoloff DR (1991) Selecting suture materials. Vet Med Rep 3:53-58.

Sura PA, Durant AM (2012) Trachea and bronchi. In: (eds.: Tobias KM, Johnston SA) Veterinary Surgery: Small Animals, Saunders, St. Louis, pp. 1734-1751.

Tan R, Bell RJW, Dowling BA, Dart AJ (2003) Suture materials: composition and applications in veterinary wound repair. Aust Vet J 81:140-145.

Tobias KM (2007) Surgical stapling devices in veterinary medicine: a review. Vet Surg 36: 341-349.

Trostle SS, Rosin E (1994) Selection of prosthetic mesh implants. Comp Cont Educ Pract 16: 1147-1154.

Tzimtzimis E, Papazoglou L (2012) Properties of sutures used in veterinary surgery. J Hell Vet Med Soc 63:309-322.

Waldron DR (1994) Skin and fascia staple closure. Vet Clin N Am-Small 24: 413-423.

Winkle VW, Hastings JC, Barker E, Hines D, Nichols W (1975) Effect of suture materials on healing skin wounds. Surg Gynecol Obstet 140:7-12.

HELLENIC VETERINARY MEDICAL SOCIETY
1924