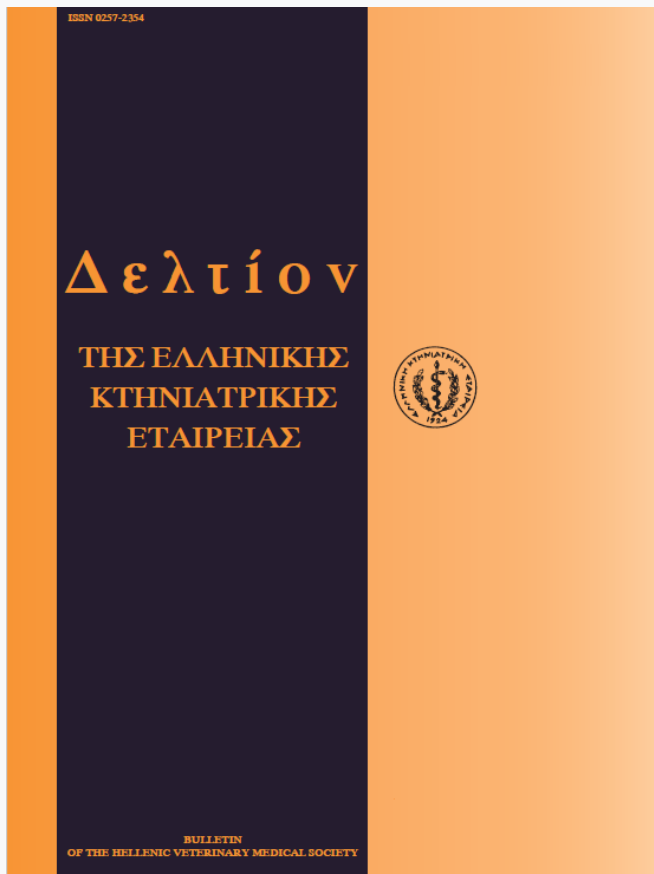


Journal of the Hellenic Veterinary Medical Society

Vol 51, No 2 (2000)



An outbreak of dermatophilosis in a dairy cattle farm in the area of Thessaloniki.

N. GIADINIS (N. ΓΙΑΔΙΝΗΣ), M. N. SARIDOMICHELAKIS (M.N. ΣΑΡΙΔΟΜΙΧΕΛΑΚΗΣ), A. F. KOUTINAS (A. Φ. ΚΟΥΤΙΝΑΣ), H. KARATZIAS (X. ΚΑΡΑΤΖΙΑΣ)

doi: [10.12681/jhvms.15671](https://doi.org/10.12681/jhvms.15671)

Copyright © 2018, N GIADINIS, MN SARIDOMICHELAKIS, AF KOUTINAS, H KARATZIAS



This work is licensed under a [Creative Commons Attribution-NonCommercial 4.0](https://creativecommons.org/licenses/by-nc/4.0/).

To cite this article:

GIADINIS (N. ΓΙΑΔΙΝΗΣ) N., SARIDOMICHELAKIS (M.N. ΣΑΡΙΔΟΜΙΧΕΛΑΚΗΣ) M. N., KOUTINAS (A. Φ. ΚΟΥΤΙΝΑΣ) A. F., & KARATZIAS (X. ΚΑΡΑΤΖΙΑΣ) H. (2018). An outbreak of dermatophilosis in a dairy cattle farm in the area of Thessaloniki. *Journal of the Hellenic Veterinary Medical Society*, 51(2), 145–149. <https://doi.org/10.12681/jhvms.15671>

Περιστατικά δερματοφίλωσης σε εκτροφή βοοειδών γαλακτοπαραγωγής στην περιοχή Θεσσαλονίκης

N. Γιαδίνης¹, M.N. Σαριδομιχελάκης², A.Φ. Κουτίνας², X. Καρατζιάς³

ΠΕΡΙΛΗΨΗ. Στην αναδρομική αυτή μελέτη αναφέρονται κρούσματα δερματοφίλωσης σε μία εκτροφή βοοειδών γαλακτοπαραγωγής που αποτελούνταν από 40 αγελάδες, 12 μοσχίδες, 15 ταυρίδια και 10 νεογέννητους μόσχους. Απ' ό,τι γνωρίζουν οι συγγραφείς, πρόκειται για το πρώτο κρούσμα δερματοφίλωσης που αναφέρεται στην Ελλάδα. Στα 62 από τα 77 ζώα της εκτροφής (80,5%) παρατηρήθηκαν οι χαρακτηριστικές αλλοιώσεις της χρόνιας μορφής της νόσου. Τα ταυρίδια, που δεν έβγαιναν στο προαύλιο του στάβλου, παρέμειναν κλινικώς υγιή. Η νόσος πρωτοεμφανίστηκε άμεσα μετά τη χρησιμοποίηση μηχανοκίνητου αποκομιστή κόπρου για τον καθαρισμό του προαυλίου. Στις ελαφρώς επώδυνες αλλοιώσεις, που εντοπιζόνταν σε διάφορα σημεία του τριχωτού και άτριχου τμήματος του δέρματος, περιλαμβάνονταν οι παχιές και ξηρές εφελκίδες, το ερύθημα, η υπερχρωμία, οι διαβρώσεις και η αλωπεκία. Λόγω της χρόνιας μορφής της νόσου η διάγνωση βασίστηκε στην κλινική εικόνα και στην ιστοπαθολογική εξέταση των βιοψιών από το δέρμα. Στην τελευταία ο μικροοργανισμός, που εμφανιζόταν ως δύο παράλληλες σειρές κοκκίων, εντοπίστηκε με δυσκολία μέσα στην κεράτινη ουσία των εφελκίδων. Οι αλλοιώσεις υποχώρησαν πλήρως λίγες εβδομάδες μετά τη μοναδική χορήγηση ενέσιμης οξυτετρακυκλίνης μακράς δράσης, χωρίς έκτοτε να υποτροπιάσουν. Αν και η δερματοφίλωση θεωρείται ζωοανθρωπονόσος, κανένα μέλος από το προσωπικό της εκτροφής δεν παρουσίασε δερματικές αλλοιώσεις.

Λέξεις ευρετηρίασης : Δερματοφίλωση, βοοειδή, κρούσμα

ABSTRACT. Giadinis N.¹, Saridomichelakis M.N.², Koutinas A.F.², Karatzias C.³. An outbreak of dermatophilosis in a dairy cattle farm in the area of Thessaloniki. *Bulletin of the Hellenic Veterinary Medical Society* 2000, 51(2):145-149. A retrospective study of an outbreak of dermatophilosis in a dairy cattle farm of 40 cows, 12 heifers, 15 bullocks and 10 newborn calves, in the area of Thessaloniki, is presented. To our knowledge this is the first time such an outbreak has been reported in Greece. In 62 of the 77 animals (80.5%) the characteristic skin lesions of the chronic form of the disease were found. None of the bullocks, which did not have access to the open yard, were clinically affected. The disease first appeared in the farm soon after a tractor had been used to dispose the manure from the yard. The mildly painful lesions, involving various parts of the hairy and glabrous skin, were characterized by dry and thick crusts, erythema, hyperpigmentation, erosions and alopecia. Due to the chronic nature of the disease, diagnosis was based on the clinical appearance and skin histopathology, where the organisms were demonstrated with difficulty within the keratin of the crusts, appearing as chains of two parallel rows of coccoid cells. Clinical resolution occurred within a few weeks after one injection of long-acting oxytetracycline. No recurrence of the disease has ever been reported. Despite the zoonotic potential of dermatophilosis, none of the people who had been in contact with the infected cattle developed skin lesions.

ΕΙΣΑΓΩΓΗ

Η δερματοφίλωση είναι επιπολής πυώδης δερματίτιδα που οφείλεται στον ακτινομύκητα *Dermatophilus congolensis* και έχει έντονα μεταδοτικό χαρακτήρα^{1,2}. Αν και προσβάλλονται όλα τα είδη των κατοικίδιων ζώων καθώς και πολλά άγρια ζώα, η νόσος εμφανίζεται με μεγαλύτερη συχνότητα στο άλογο, στα βοοειδή, στο πρόβατο και στην αίγα^{2,6}. Η συχνότητα και οι οικονομικές επιπτώσεις της δερματοφίλωσης, που έχει παγκόσμια εξάπλωση, είναι μεγαλύτερες στις τροπικές περιοχές του πλανήτη και ιδιαίτερα στην Αφρική⁵⁻¹⁰.

Ο *D. congolensis* είναι θετικός κατά Gram, μη οξεόφθορος και προαιρετικά αναερόβιος μικροοργανισμός,

¹ Κτηνίατρος, Ελεύθερος Επαγγελματίας, Χρυσούπολη Καβάλας

² Κλινική Παθολογίας Ζώων Αναπνυχής, Τμήμα Κτηνιατρικής, Α.Π.Θ.

³ Κλινική Παθολογίας Παραγωγικών Ζώων, Τμήμα Κτηνιατρικής, Α.Π.Θ.

¹ Veterinarian, Private Practitioner, Chrysoupoli, Kabala.

² Clinic of Companion Animal Medicine, Faculty of Veterinary Medicine, A.U.T.

³ Clinic of Productive Animal Medicine, Faculty of Veterinary Medicine, A.U.T.

που ανήκει στην τάξη Actinomycetales και στην οικογένεια Dermatophilaceae^{1,3,11}. Ο βιολογικός του κύκλος είναι ιδιαίτερα περιπλοκός και περιλαμβάνει τα στάδια των υφών, των διακλαδισμένων νηματίων, των κόκκων και των ζωοσποριδίων^{1,12-14}.

Η κύρια, και ίσως μοναδική, πηγή μόλυνσης είναι τα ζώα-φορείς και ιδιαίτερα εκείνα που εμφανίζουν τη χρόνια μορφή της νόσου με ελαφρού βαθμού και σχετικά περιορισμένης έκτασης δερματικές αλλοιώσεις^{1,2,7,11,15}. Στις ενδημικές περιοχές ο υπεύθυνος μικροοργανισμός απομονώνεται από το δέρμα των κλινικά υγιών αγελάδων σε ποσοστό μέχρι και 50%. Η μετάδοση γίνεται με άμεση επαφή, μέσω των διαφόρων σκευών και αντικειμένων των σταβλικών εγκαταστάσεων καθώς και με τη βοήθεια διαφόρων εξωπαρασίτων, όπως είναι οι μύγες, οι κρότνες και οι φθειρές^{2,5,7,8,16-18}.

Για την εμφάνιση των δερματικών αλλοιώσεων είναι απαραίτητη η δράση διαφόρων προδιαθετικών παραγόντων που διαταράσσουν την ακεραιότητα της επιδερμίδας ή προκαλούν περιορισμένη ανοσολογική ανταπόκριση^{2,19}. Μεταξύ αυτών περιλαμβάνονται η συχνή διαβροχή και οι μικροτραυματισμοί του δέρματος, οι διάφορες εξωπαρασιτώσεις, η υψηλή σχετική υγρασία και θερμοκρασία του περιβάλλοντος, η κακή διατροφή, οι κακές συνθήκες υγιεινής και τα διάφορα συστηματικά νοσήματα^{1-3,5,6,11,16,20-22}.

Η κλινική εικόνα της δερματοφίωσης των βοοειδών στην αρχή χαρακτηρίζεται από την παρουσία βλατίδων και φλυκταινών θυλακικής ή επιδερμικής προέλευσης και στη συνέχεια παχιών εφελκίδων, κάτω από τις οποίες υπάρχει άφθονο πυώδες εξίδρωμα, που συγκλλά το τρίχωμα, δίνοντάς του την όψη βρεγμένης βούρτσας. Μετά από την πτώση ή την απομάκρυνση των εφελκίδων παραμένουν εστίες αλωπεκίας με αποχρωματισμό, ερύθημα ή υπερχρωμία^{1,2,5,7,11,16}. Οι δερματικές αυτές αλλοιώσεις, που συνήθως είναι επώδυνες αλλά όχι κνησμώδεις, μπορούν να εντοπίζονται σε οποιοδήποτε σημείο του σώματος, συχνότερα όμως στο πρόσωπο, στα πτερύγια των αυτιών, στη ράχη, στις μασχάλες, στο μαστό, στο όσχεο, στην περινεϊκή χώρα, στην ουρά και στα κάτω σημεία των άκρων^{1,2,7,9,11,14}. Ορισμένα ζώα, των οποίων οι δερματικές αλλοιώσεις συνήθως είναι γενικευμένες, παρουσιάζουν κατάπτωση, ανορεξία, απώλεια του σωματικού βάρους, αφυδάτωση ή και σηψαιμία ακόμα, που μπορούν να οδηγήσουν στο θάνατο^{1,5,9,11}.

Η διάγνωση της δερματοφίωσης των βοοειδών στηρίζεται στην ανεύρεση του *D. congolensis* κατά τη μικροσκοπική εξέταση επιχρισμάτων αποτύπωσης από το εξίδρωμα των αλλοιώσεων (χρώση Giemsa) ή κατά την ιστοπαθολογική εξέταση των βιοψιών από το δέρμα (επιδερμίδα), στην απομόνωση και ταυτοποίησή του ύστερα από καλλιέργεια σε αιματούχο άγαρο και, τέλος, στην ανίχνευση των ειδικών αντισωμάτων στον ορό του αίματος^{1,13}. Η θεραπευτική αντιμετώπιση θα πρέπει να προσαρμόζεται

ανάλογα με τις συνθήκες που επικρατούν στην κάθε εκτροφή καθώς και την έκταση και βαρύτητα των αλλοιώσεων. Σ' αυτή περιλαμβάνονται η απομάκρυνση των εφελκίδων και τα λουτρά με διαλύματα ποβιδόνης, θειασβέστου, θειικού χαλκού ή θειικού ψευδαργύρου, η χορήγηση αντιβιοτικών, όπως είναι η προκαϊνούχος πενικιλίνη G, οι τετρακυκλίνες σε μεγάλες δόσεις και η στρεπτομυκίνη, η λήψη υγειονομικών μέτρων (απολυμάνσεις, απομόνωση των προσβεβλημένων ζώων) και η απομάκρυνση των υπεύθυνων προδιαθετικών παραγόντων^{1,3,5,7,11,14,16,23}. Η τελευταία, μαζί με την αποφυγή κάθε είδους επαφής με ζώα από προσβεβλημένες εκτροφές, αποτελούν προς το παρόν και τις μεθόδους πρόληψης της νόσου, αφού στο εμπόριο δεν υπάρχουν αποτελεσματικά εμβόλια^{1,5,13,16,21,23,24}.

Ο σκοπός της εργασίας αυτής είναι η περιγραφή κρουσμάτων δερματοφίωσης στα βοοειδή μιας μονάδας γαλακτοπαραγωγής στην περιοχή της Θεσσαλονίκης, η ενημέρωση του Έλληνα κτηνιάτρου και η επισήμανση των δυσκολιών για την αιτιολογική διάγνωση. Απ' ό,τι γνωρίζουν οι συγγραφείς, αυτή είναι η πρώτη αναφορά περιστατικών δερματοφίωσης στην ελληνική κτηνιατρική βιβλιογραφία.

ΠΕΡΙΓΡΑΦΗ ΠΕΡΙΣΤΑΤΙΚΟΥ

Τα κρούσματα της νόσου διαπιστώθηκαν σε μία εκτροφή αγελάδων γαλακτοπαραγωγής, που βρίσκεται στην περιοχή Πενταλόφου, του νομού Θεσσαλονίκης. Το ζωικό κεφάλαιο της εκτροφής αυτής περιλάμβανε 77 ζώα (40 αγελάδες, 12 μοσχίδες, 15 ταινίδια και 10 νεογέννητους μόσχους). Τα ζώα πενούσαν αρκετές ώρες της ημέρας στο αίθριο προαύλιο της εκτροφής, εκτός από τα ταινίδια που ήταν μονίμως ενσταβλισμένα.

Δερματικές αλλοιώσεις παρατηρήθηκαν για πρώτη φορά πριν από 2 περίπου χρόνια και συγκεκριμένα 2 εβδομάδες μετά την είσοδο μηχανοκίνητου αποκομιστή κόπρου για τον καθαρισμό του προαυλίου, που προηγουμένως είχε περάσει και από άλλες εκτροφές της περιοχής. Σύμφωνα με τον ιδιοκτήτη της εκτροφής, στην αρχή προσβλήθηκαν 2 αγελάδες, ενώ στη συνέχεια η δερματοπάθεια εμφανίστηκε στα περισσότερα ζώα, καθώς και σε 2 όνους που την περίοδο εκείνη ζούσαν μαζί με τα βοοειδή. Κατά την εξέλιξη της νόσου διαπιστώθηκαν υφέσεις και εξάρσεις, που δε συνδέονταν με τις κλιματολογικές συνθήκες και την εποχή του έτους, αλλά με τις συνθήκες ενσταβλισμού. Συγκεκριμένα, η συνεχής παραμονή των προσβεβλημένων ζώων μέσα στο στάβλο είχε ως αποτέλεσμα την "εξαφάνιση" των δερματικών αλλοιώσεων σε χρονικό διάστημα ενός περίπου μήνα, ενώ 2-3 ημέρες μετά την έξοδο στο προαύλιο διαπιστωνόταν υποτροπή. Κατά τη διετή αυτή περίοδο δε διαπιστώθηκε μείωση της γαλακτοπαραγωγής, ούτε μετάδοση της νόσου στο προσωπικό του στάβλου.

Την εκτροφή επισκεφθήκαμε το χειμώνα του 1991, σε μία περίοδο έντονων βροχοπτώσεων. Κατά την κλινική ε-

ξέταση διαπιστώθηκε ότι όλα τα ζώα, εκτός από τα ταυρίδια (62/77-80,5%) παρουσίαζαν δερματικές αλλοιώσεις που εντοπιζόνταν στη ράχη, από το ακρώμιο μέχρι και τη βάση της ουράς, στη βάση των πτερυγίων των αυτιών, στην εξωτερική και οπίσθια επιφάνεια των οπίσθιων άκρων, στο στήθος, στις μαυχάλες, στους μαστούς (αγελάδες) και στο πρόσωπο και ιδιαίτερα γύρω από τα χείλη (μόσχοι). Οι δερματικές αυτές αλλοιώσεις χαρακτηρίζονταν από αλωπεκία, υπερχρωμία και έντονη εφελκιδοποίηση και ήταν ελαφρώς επώδυνες αλλά όχι κνησιώδεις. Η επιφάνεια του δέρματος που αποκαλυπτόταν μετά την απομάκρυνση των εφελκίδων παρουσίαζε διαβρώσεις και ερύθημα. Σε κανένα από τα ζώα της εκτροφής δε διαπιστώθηκαν εξωπαράσιτα ούτε οποιαδήποτε συστηματική νόσος.

Κατά τη μικροσκοπική εξέταση των επιχρισμάτων αποτύπωσης από την κάτω επιφάνεια των εφελκίδων, που χρωματίστηκαν με τις μεθόδους Giemsa και Gram, παρατηρήθηκαν εκφυλισμένα ουδετερόφιλα και κερατινοποιημένα κύτταρα, όχι όμως και ο υπεύθυνος μικροοργανισμός (νημάτια, ζεύγη κοκκίων). Το ίδιο εξάλλου αποτέλεσμα είχε και η μικροσκοπική εξέταση του εναιωρήματος εφελκίδων σε φυσιολογικό ορό, που χρώστηκε με τις ίδιες μεθόδους. Στην καλλιέργεια των εφελκίδων σε αιματούχο άγαρ (7% αίμα προβάτου), σε ατμόσφαιρα 5-10% CO₂, για 5 ημέρες στους 37°C, δεν αναπτύχθηκαν αποικίες του *D. congolensis*. Έτσι, η κλινική διάγνωση της νόσου επιβεβαιώθηκε με την ανεύρεση των χαρακτηριστικών ζευγών κοκκίων με τη μορφή αλυσίδας (σαν σιδηροδρομική γραμμή) μέσα στις εφελκίδες, κατά την ιστοπαθολογική εξέταση των βιοψιών από το δέρμα, που πάρθηκαν από 4 ζώα της εκτροφής και χρώστηκαν με τις μεθόδους αιματοξυλίνη-εωσίνη, Giemsa και acid orcein-Giemsa. Επισημαίνεται ότι, λόγω του πολύ μικρού αριθμού των κοκκίων αυτών, για την εντόπισή τους χρειάστηκε να εξεταστεί πολύ μεγάλος αριθμός οπτικών πεδίων σε όλες τις τομές. Στην ιστοπαθολογική εξέταση του δέρματος παρατηρήθηκαν ορθοκερατωτική και παρακερατωτική υπερκεράτωση, διαστρωματικές και οροκυτταρικές εφελκίδες, ενδοκυττάρια και διάμεσο οίδημα στις επιπολής στιβάδες της επιδερμίδας καθώς και λίγα αποπτωτικά κύτταρα, ακάνθωση της επιδερμίδας και επιπολής περιαγγειακή δερματίτιδα, όπου κυριαρχούσαν τα μονοπύρρηνα κύτταρα. Οι παραπάνω αλλοιώσεις διαπιστώθηκαν σε διάφορους μεταξί τους συνδυασμούς και βαθμούς έντασης.

Μετά την οριστική διάγνωση, σε όλα τα προσβεβλημένα ζώα έγινε μία μόνο φορά ενδομυϊκή έγχυση οξυτετρακυκλίνης μακράς δράσης (Terramycin long-acting®, Pfizer) στη δόση των 20 mg/Kg Σ.Β. Επιπλέον, ο εκτροφέας δέχτηκε να γίνει καλός καθαρισμός του προαυλίου, όχι όμως και απολύμανση της εκτροφής, ούτε λουτρά των ζώων με αντισηπτικά διαλύματα, όπως του προτάθηκε. Οι δερματικές αλλοιώσεις εξαφανίστηκαν λίγες εβδομάδες μετά τη χορήγηση του αντιβιοτικού, χωρίς να υποτροπιά-

σουν στη συνέχεια.

ΣΥΖΗΤΗΣΗ

Η εμφάνιση κρουσμάτων δερματοφίλωσης σε μία εκτροφή συνήθως συνδέεται με την εισαγωγή ασυμπτωματικών ζώων-φορέων ή εκείνων με λιγοστές δερματικές αλλοιώσεις από άλλες μολυσμένες εκτροφές και με τη μετάδοση του *D. congolensis* με τα εξωπαράσιτα ή τα διάφορα μολυσμένα αντικείμενα^{2,5,7,16}. Στη δική μας περίπτωση, το γεγονός ότι δεν είχαν γίνει εισαγωγές ζώων τη χρονική περίοδο πριν από την εμφάνιση της δερματοπάθειας αυτής, σε συνδυασμό με την απουσία εξωπαράσιτων, όπως οι μύγες και οι κρότωνα, την εποχή εκείνη (χειμώνας), μας οδηγεί στο συμπέρασμα ότι υπεύθυνος ήταν ο μηχανοκίνητος αποκομιστής της κόπρου, που προηγουμένως είχε περάσει και από άλλες εκτροφές της περιοχής. Επισημαίνεται ότι μέσα στις εφελκίδες ο *D. congolensis* μπορεί να επιβιώσει μέχρι και 42 μήνες^{3,4,6,7,11,15,25}. Επίσης, το χρονικό διάστημα των 2 εβδομάδων, που μεσολάβησε από την είσοδο του αποκομιστή της κόπρου μέχρι την εμφάνιση των πρώτων κρουσμάτων, χρονικά συμπίπτει με την περίοδο επώασης της νόσου, που μπορεί να κυμαίνεται από 24 ώρες μέχρι και 5 εβδομάδες^{11,26,27}. Δυστυχώς όμως, οι ιδιοκτήτες των υπόλοιπων εκτροφών της περιοχής αρνήθηκαν να μας δώσουν οποιαδήποτε πληροφορία και να επιτρέψουν την εξέταση των ζώων τους.

Οι παράγοντες που προδιαθέτουν στην εμφάνιση της δερματοφίλωσης διαφέρουν ανάλογα με την περιοχή¹⁹. Στη συγκεκριμένη εκτροφή ο κύριος προδιαθετικός παράγοντας φαίνεται ότι ήταν η παραμονή των ζώων στο ανοιχτό προαύλιο, όπου ήταν εκτεθειμένα στις βροχοπτώσεις κατά τη χειμερινή περίοδο και στην υψηλή σχετική υγρασία της ατμόσφαιρας της περιοχής καθ' όλη τη διάρκεια του χρόνου. Η υπερυδάτωση της επιδερμίδας, κάτω από τις συνθήκες αυτές, ευνοεί τη ρήξη των μεταξύ των κερατινοκυττάρων δεσμών, δημιουργώντας έτσι πύλες εισόδου για τον *D. congolensis*^{2,5,16,21}. Επιπλέον, η παραμονή στο ύπαιθρο τη θερμή περίοδο του χρόνου εκθέτει τα ζώα στα νύγματα των διαφόρων εντόμων, που τραυματίζουν το δέρμα και, ορισμένα τουλάχιστο από αυτά μεταδίδουν τον υπεύθυνο μικροοργανισμό^{1-3,11,16,22}, καθώς και στην ηλιακή ακτινοβολία, που επίσης προδιαθέτει στη νόσο¹⁶. Τέλος, ο ελεύθερος ενσταβλισμός ευνοεί τη μεταξύ των ζώων άμεση επαφή και κατά συνέπεια τη μετάδοση της νόσου από το ένα στο άλλο. Σε άλλες χώρες και ιδιαίτερα στις Αφρικανικές, τον κυριότερο ρόλο στη μετάδοση της νόσου παίζουν οι κρότωνα και συγκεκριμένα το είδος *Amblyomma variegatum* που επιπλέον προκαλεί ανοσοκαταστολή στα παρασιτούμενα βοοειδή^{2,12,16-19,28-30}.

Αναφορικά με την ύπαρξη προδιάθεσης ως προς το φύλο, τη φυλή και την ηλικία στη δερματοφίλωση των βοοειδών, υπάρχουν αλληλοσυγκρουόμενες απόψεις. Έτσι, ενώ ορισμένοι ερευνητές υποστηρίζουν ότι δεν υπάρχει

τέτοιου είδους προδιάθεση^{1,5,7,11,14}, άλλοι πιστεύουν ότι η νόσος εμφανίζεται συχνότερα στους ταύρους¹⁶, στα εισαγόμενα ζώα^{6,9,16,19}, στις μακρότριχες φυλές³¹, και στους μόσχους³ ή, αντίθετα, στα ενήλικα βοοειδή¹⁶. Κατά τη γνώμη των συγγραφέων, οι διαφορές αυτές, τουλάχιστο αναφορικά με το φύλο και την ηλικία, οφείλονται στο διαφορετικό βαθμό έκθεσης των ζώων στους εκάστοτε προδιαθετικούς παράγοντες, δεδομένου ότι μόνο τα ταυρίδια της εκτροφής που μελετήσαμε δεν προσβλήθηκαν, επειδή δεν έβγαιναν ποτέ στο προαύλιο.

Αν και το ποσοστό προσβολής σε μία εκτροφή μπορεί να φτάσει μέχρι και το 100%, η νόσος συνήθως εμφανίζεται σε λίγα μόνο ζώα^{1,5,6,10}. Το μεγάλο ποσοστό νοσηρότητας που διαπιστώθηκε στη συγκεκριμένη εκτροφή (62/77 - 80,5%) θα πρέπει να αποδοθεί στη χρονιότητα του προβλήματος, που αύξησε την πιθανότητα της μεταξύ των ζώων μετάδοσης του *D. congolensis*. Η κλινική εικόνα των προσβεβλημένων ζώων ήταν η τυπική της χρόνιας μορφής της δερματοφίλωσης^{1,11}. Χαρακτηριστική ήταν η απουσία του πυώδους εξιδρώματος στην κάτω επιφάνεια των εφελκίδων, που παρατηρείται στην οξεία μορφή. Τυπική της νόσου ήταν και η κατανομή των δερματικών αλλοιώσεων πάνω στο σώμα των ζώων. Στους μόσχους, η εντόπιση των αλλοιώσεων στο πρόσωπο προφανώς οφείλεται στην επαφή με τους προσβεβλημένους μαστούς των αγελάδων κατά το θηλασμό^{1,2,5,11}.

Στα αρχικά στάδια της νόσου, η μικροσκοπική εξέταση των επιχρισμάτων από το εξίδρωμα ή το εναιώρημα των εφελκίδων σε φυσιολογικό ορό συνήθως αποκαλύπτει την άφθονη παρουσία του *D. congolensis*, με τη μορφή λεπτών και διακλαδισμένων νηματιών που τεμαχίζονται σε πολυάριθμα και παράλληλα διατεταγμένα κοκκία^{2,5,13,14,32}. Το αντίθετο φαίνεται να συμβαίνει στη χρόνια μορφή της νόσου, όπου ο αριθμός των μικροοργανισμών είναι πολύ μικρός^{1,11}, όπως άλλωστε διαπιστώθηκε και στα δικά μας περιστατικά. Στα ζώα αυτά η καλλιέργεια, αν και η πλέον αξιόπιστη από διαγνωστική άποψη¹⁴ έδωσε αρνητικό αποτέλεσμα. Το ίδιο μπορεί να συμβεί και στις πρόσφατες αλλοιώσεις, εξαιτίας του μεγάλου αριθμού των συνυπαρχόντων βακτηριδίων που αναστέλλουν την ανάπτυξη του *D. congolensis in vitro*^{1,3,5,11}. Οι μικροί αριθμοί του τελευταίου στις δερματικές αλλοιώσεις των χρόνια προσβεβλημένων ζώων καθιστά δύσκολη και την ανίχνευσή του κατά την ιστοπαθολογική εξέταση των βιοψιών από το δέρμα¹³, όπου μπορεί να εντοπίζεται μέσα στις εφελκίδες, όπως στα δικά μας περιστατικά, στην κεράτινη στιβάδα της επιδερμίδας και στους θυλάκους των τριχών. Επιπλέον, μπορεί να παρατηρηθεί στους σμηγματογόνους αδένες ή στις βαθύτερες στιβάδες της επιδερμίδας^{1,3,11,12}. Σε διαφορετική περίπτωση, η οριστική διάγνωση της νόσου θα έπρεπε να στηριχθεί στην ανίχνευση των ειδικών αντισωμάτων στον ορό του αίματος των προσβεβλημένων ζώων με τις μεθόδους του έμμεσου ανοσο-

φθορισμού, της ELISA και της ανοσοηλεκτροφόρησης^{1,13}. Τα ιστοπαθολογικά ευρήματα στις βιοψίες του δέρματος ήταν συμβατά με εκείνα της χρόνιας δερματοφίλωσης. Σε γενικές γραμμές, οι αλλοιώσεις ήταν ελαφράς μορφής, γεγονός που θα μπορούσε να εξηγήσει τη γρήγορη ανταπόκριση των προσβεβλημένων ζώων της εκτροφής στη θεραπευτική αγωγή που εφαρμόστηκε.

Στις εκτροφές που μολύνθηκαν πρόσφατα, και εφόσον οι δερματικές αλλοιώσεις είναι ελαφράς μορφής και περιορισμένες, η αυτοίωση συνήθως επέρχεται σε διάστημα μερικών εβδομάδων, ιδιαίτερα όταν η σχετική υγρασία του περιβάλλοντος είναι χαμηλή^{1-3,5,16}. Η ανάληψη θεραπευτικής προσπάθειας με τη χορήγηση οξυτετρακυκλίνης μακράς δράσης σε όλα τα ζώα της εκτροφής, κρίθηκε σκόπιμη, κυρίως λόγω του μεγάλου ποσοστού νοσηρότητας (80,5%), της έκτασης των αλλοιώσεων πάνω στα ζώα και της χρονιότητας της νόσου. Η μακράς δράσης οξυτετρακυκλίνη θεωρείται ιδιαίτερα αποτελεσματική, αν και μπορεί να μην οδηγήσει σε πλήρη ίαση^{2,23,33-35}. Τα θεραπευτικά αποτελέσματα του συνδυασμού της αντιβιοθεραπείας με τον καθαρισμό του προαυλίου ήταν πολύ καλά, παρά το γεγονός ότι η έξοδος των ζώων στο ύπαιθρο δεν ήταν δυνατό να αποφευχθεί και δεν έγινε κανενός είδους τοπική θεραπεία, η αξία της οποίας αμφισβητείται από ορισμένους ερευνητές^{13,23}.

Σε ορισμένες χώρες, και ιδιαίτερα στις Αφρικανικές, η δερματοφίλωση αποτελεί πραγματική μάστιγα, λόγω των τεράστιων οικονομικών απωλειών που προκαλεί στη βοοτροφία. Αυτές οφείλονται στη μείωση της παραγωγής του γάλατος, του κρέατος και της ποιότητας των δερμάτων, στη μείωση της γονιμότητας και στο θάνατο των προσβεβλημένων ζώων^{2,9,10,16,21,36}. Αντίθετα, στη χώρα μας η νόσος φαίνεται ότι εμφανίζεται σποραδικά, χωρίς να έχει ιδιαίτερη οικονομική σημασία. Το γεγονός αυτό θα πρέπει να αποδοθεί στις λιγότερο ευνοϊκές για την εξάπλωσή της κλιματολογικές συνθήκες, στους συγκριτικά μικρότερους αριθμούς εξωπαρασίτων και ιδιαίτερα των κροτώνων και στις καλύτερες συνθήκες υγιεινής, διατροφής και διαβίωσης των ζώων. Επειδή όμως η δερματοφίλωση μπορεί να εμφανιστεί σε ορισμένες εκτροφές, η έγκαιρη διάγνωση και θεραπευτική αντιμετώπιση μπορούν να αποτρέψουν την εξάπλωσή της, μειώνοντας τόσο τις πιθανές οικονομικές συνέπειες όσο και τον κίνδυνο μετάδοσης στον άνθρωπο. Στον τελευταίο, ο *D. congolensis* μπορεί να προκαλέσει εστιακή κερατόλυση και κνησμώδη, ή επώδυνη, φλυκταινώδη δερματίτιδα στις περιοχές του σώματος που ήρθαν σε επαφή με τα προσβεβλημένα ζώα^{1,6,8,11,37,38}. Αν και κανένα μέλος του προσωπικού της εκτροφής δεν παρουσίασε τέτοιου είδους δερματικές αλλοιώσεις, συστήθηκε η χρησιμοποίηση προφυλακτικών γαντιών και το συχνό πλύσιμο των χεριών με αντισηπτικό σαπούνι.

ΒΙΒΛΙΟΓΡΑΦΙΑ

1. Scott DW. Dermatophilosis. In: Large Animal Dermatology.

- W.B.Saunders, Philadelphia, 1988: 136-146.
2. Radostits OM, Blood DC, Gay CC. Mycotic dermatitis (cutaneous streptotrichosis, Senkobo disease of cattle, lumpy wool of sheep, cutaneous actinomycosis). In: Veterinary Medicine, 8th ed. Bailliere Tindall, London, 1994: 857-861.
 3. Scanlan CM, Garrett PD, Geifer DB. Dermatophilus congolensis infections of cattle and sheep. *Comp Cont Educ Pract Vet* 1984, 6: S4-S8.
 4. Scott DW, Manning TO. Caprine dermatology. Part I. Normal skin and bacterial and fungal disorders. *Comp Cont Educ Pract Vet* 1984, 6: S197-S199.
 5. Berg JN. Dermatophilosis. In: J.L. Howard (editor) *Current Veterinary Therapy. Food Animal Practice*. 2nd edition. W.B.Saunders, Philadelphia, 1986: 610-611.
 6. Stewart GH. Dermatophilosis. A skin disease of animals and man. Part I. *Vet Rec* 1972, 91: 537-544.
 7. Evans AG. Dermatophilosis. In: BP Smith (editor) *Large Animal Internal Medicine*, 2nd ed. CV Mosby Co, St Louis, 1996: 1411-1412.
 8. Stewart GH. Dermatophilosis. A skin disease of animals and man. Part II. *Vet Rec* 1972, 91: 555-561
 9. Koney EBM. Dermatophilosis in Chana: effect on the livestock industry. *Trop Anim Hlth Prod* 1996, 28: S3-S8.
 10. Oppong ENW. Research on dermatophilosis in Africa. *Trop Anim Hlth Prod* 1996, 28: S9-S17.
 11. White SD. Dermatophilosis. In: Howard JL (editor) *Current Veterinary Therapy-Food Animal Practice*, 3rd ed. W.B. Saunders, Philadelphia, 1993: 894-895.
 12. Ambrose NC. The pathogenesis of dermatophilosis. *Trop Anim Hlth Prod* 1996, 28: S29-S37.
 13. Blood DC, Radostits OM. Mycotic dermatitis (cutaneous streptotrichosis, Senboko disease of cattle, lumpy wool of sheep, cutaneous streptotrichosis). In: Veterinary Medicine, 7th ed. Bailliere Tindall, London, 1989: 735-738.
 14. Evans AG. Dermatophilosis (sporotrichosis; rain scald; lumpy wool; strawberry foot rot). In: BP Smith (editor) *Large Animal Internal Medicine*, 1st ed. CV Mosby Co, St Louis, 1990: 1266-1268.
 15. Roberts DS. Dermatophilus infection. *Vet Bull* 1967, 37:513-521.
 16. Lloyd DH. Dermatophilosis. In: Howard JL (editor) *Current Veterinary Therapy-Food Animal Practice*, 3rd ed. W.B. Saunders, Philadelphia, 1993: 522-524.
 17. Richard JL, Pier AC. Transmission of Dermatophilus congolensis by Stomoxys calcitrans and Musca domestica. *Am J Vet Res* 1966, 27: 419-423.
 18. Macadam I. Observations on the effects of flies and humidity on the natural lesions of streptotrichosis. *Vet Rec* 1964, 76: 194-197.
 19. Koney EBM, Morrow AN, Heron ID. The association between Amblyomma variegatum and dermatophilosis: epidemiology and immunology. *Trop Anim Hlth Prod* 1996, 28: S18-S25.
 20. Oduye OO. Bovine streptotrichosis in Nigeria. In: D.H. Lloyd, K.C. Sellers (editors) *Dermatophilus Infections in Animals and Man*. Academic Press, San Diego, 1976. pp. 2-16.
 21. Yeruham I, Elad D, Nyska A. A survey of dermatophilosis in Israeli dairy cattle. *Rev Elev Med Vet Pays Trop* 1995, 48:25-29.
 22. Samui KL, Hugh-Jones ME. The epidemiology of bovine dermatophilosis in Zambia. *Vet Res Commun* 1990, 14:267-278.
 23. Lloyd DH, Hawkins JP, Pragnell J. Efficacy of long acting oxytetracycline in the treatment and control of bovine dermatophilosis. *Vet Dermatol* 1990, 1: 79-84.
 24. Hadrill DJ, Walker AR. Effect of acaricide control on Amblyomma variegatum ticks on bovine dermatophilosis on Nevis. *Trop Anim Hlth Prod* 1996, 26: 28-34.
 25. Kaplan W, Johnston WJ. Equine dermatophilosis (cutaneous streptotrichosis) in Georgia. *J Am Vet Med Assoc* 1966, 149: 1162-1171.
 26. Ezeh AO, Makinde AA. Case of Dermatophilus congolensis infection in a two-day-old calf. *Vet Rec* 1984, 114: 321-323.
 27. Memery G, Thiery G. La streptotrichose cutanee. I. Etude de la maladie naturelle et experimentale des bovines. *Rev Elev Med Vet Pays Trop* 1960, 13: 143-153.
 28. Macadam I. Bovine streptotrichosis : Production of lesions by the bites of the tick Amblyomma variegatum. *Vet Rec* 1962, 74: 643-646.
 29. Morrow AN, Heron ID, Walker AR, Robinson JL. Amblyomma variegatum ticks and the occurrence of bovine streptotrichosis in Antigua. *J Vet Med B* 1989, 36: 241-249.
 30. Matheron G, Barre N, Roger B, Martinez D, Sheikboudou C. Dermatophilus congolensis bovine dermatophilosis in the French West Indies. III. A comparison between infected and non-infected cattle. *Rev Elev Med Vet Pays Trop* 1989, 42: 331-347.
 31. Egerton JR. Mycotic dermatitis of cattle. *Aust Vet J* 1964, 40: 144-147.
 32. Prescott JF. Dermatophilosis. In: G.R.Carter, J.R. Cole (editors) *Diagnostic Procedures in Veterinary Microbiology and Mycology*. 5th edition. Academic Press, San Diego, 1990. p.p. 280-283.
 33. Aning KG, Koney EBM. Chemotherapy of dermatophilosis - a preliminary study. *Trop Anim Hlth Prod* 1996, 28: S39-S43.
 34. Ilemobade AA, Gyang EO, Bida SA, Addo PB. Cure of Dermatophilus congolensis infection in cattle by long-acting oxytetracycline. *Res Vet Sci* 1979, 27: 302-305.
 35. Sarradin P, Akapko AJ, Bornarel P, Mohamadou B. Essai de traitement de la dermatophilose bovine au Cameroun. Interet de l' association antibiotique-bain acaricide. *Rev Elev Med Vet Pays Trop* 1985, 38: 239-246.
 36. Samui KL, Hugh-Jones ME. The financial and production impacts of bovine dermatophilosis in Zambia. *Vet Res Commun* 1990, 14: 357-365.
 37. Yeruham I, Hadani A, Elad D. Human dermatophilosis (Dermatophilus congolensis) in dairymen in Israel. *J Vet Med* 1991, 46: 114-116.
 38. Hyslop NSG. Dermatophilosis (streptotrichosis) in animals and man. *Comp Immun Microbiol Infect Dis* 1980, 2:389-404.