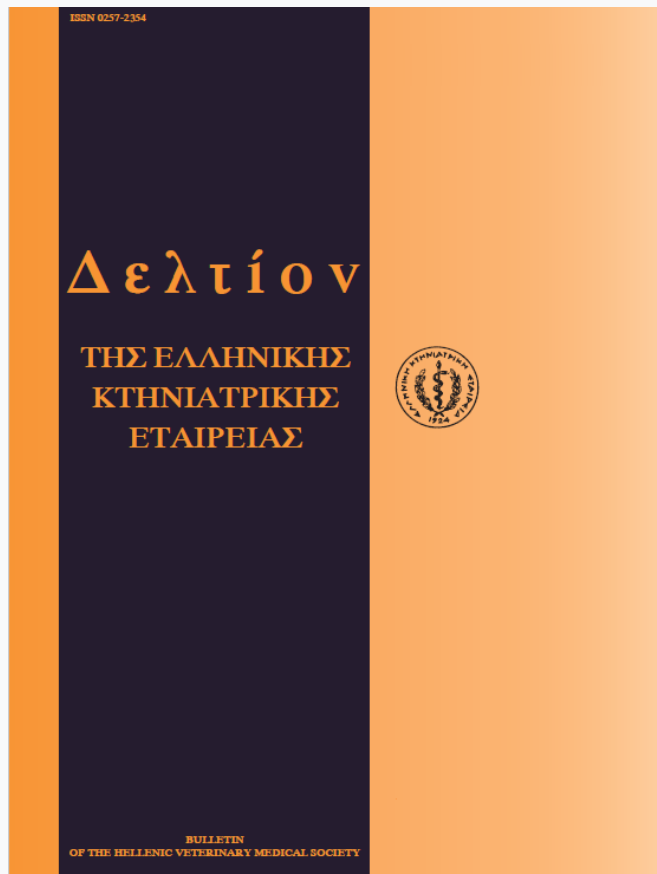


## Journal of the Hellenic Veterinary Medical Society

Vol 51, No 4 (2000)



### Meningoencephalitis caused by thermal disbudding in goat kids

E. XYLOURI (E. ΞΥΛΟΥΡΗ), O. SABATAKOU (O. ΣΑΜΠΑΤΑΚΟΥ), Th. SAKELLARIADI (SAKELLARIADI Th.)

doi: [10.12681/jhvms.15692](https://doi.org/10.12681/jhvms.15692)

Copyright © 2018, E XYLOURI, O SABATAKOU, TH SAKELLARIADI



This work is licensed under a [Creative Commons Attribution-NonCommercial 4.0](https://creativecommons.org/licenses/by-nc/4.0/).

#### To cite this article:

XYLOURI (E. ΞΥΛΟΥΡΗ) E., SABATAKOU (O. ΣΑΜΠΑΤΑΚΟΥ) O., & SAKELLARIADI (SAKELLARIADI Th.), T. (2018). Meningoencephalitis caused by thermal disbudding in goat kids. *Journal of the Hellenic Veterinary Medical Society*, 51(4), 308–309. <https://doi.org/10.12681/jhvms.15692>

## Περίπτωση μηνιγγοεγκεφαλίτιδας σε ερίφια λόγω καυτηριασμού της έκφυσης των κεράτων

Ε. Ξυλούρη<sup>1</sup>, Ο. Σαμπατάκου<sup>2</sup> και Θ. Σακελλαριάδη<sup>3</sup>

**ΠΕΡΙΛΗΨΗ.** Αναφέρεται περίπτωση μηνιγγοεγκεφαλίτιδας σε ερίφια λόγω καυτηριασμού της έκφυσης των κεράτων τους. Το περιστατικό συνέβη σε συστηματική εκτροφή αιγών. Στα ερίφια την 7-8η ημέρα περίπου μετά τη γέννησή τους εφαρμόζονταν με ειδικό ηλεκτρικό θερμοκαντήρα κάψιμο του σημείου έκφυσης των κεράτων τους. Τα ερίφια σε ποσοστό 2,2% περίπου παρουσίαζαν νευρικά συμπτώματα το πρώτο διήμερο. Η κατάσταση δε βελτιώθηκε μετά από κατάλληλη θεραπευτική αγωγή και εντός λίγων ημερών κατέληξαν σε θάνατο. Από τη νεκροψία διαπιστώθηκε ότι αιτία ήταν η καταστροφή του μετωπιαίου οστού, σημείο όπου είχε εφαρμοστεί ο καυτηριασμός. Είχε προκληθεί στο σημείο αυτό εκτός από καταστροφή του οστού και ανεπανόρθωτη εγκεφαλική βλάβη.

**Λέξεις ευρετηρίασης:** μηνιγγοεγκεφαλίτιδα, ερίφια, αποκεράτωση με θέρμανση

**ABSTRACT.** Xylouri E.<sup>1</sup>, Sabatakou O.<sup>2</sup> and Sakellariadi Th.<sup>3</sup> Meningoencephalitis caused by thermal disbudding in goat kids. *Bulletin of the Hellenic Veterinary Medical Society 2000, 51(4):308-309. A case of kids' meningoencephalitis due to head heat application during a thermal disbudding*

<sup>1</sup>Εργ. Ανατομίας και Φυσιολογίας Αγροτικών Ζώων, Τμήμα Ζωϊκής Παραγωγής Γεωπονικό Πανεπιστήμιο Αθηνών, Ιερά Οδός 75, 118 55, Αθήνα

<sup>2</sup>Ινστ. Κτην. Ερευνών Αθηνών, ΕΘΙΑΓΕ, Νεαπόλεως 25, Αγ. Παρασκευή, Αττικής

<sup>3</sup>Γεωπόνος, Ζωοτέχνης, Αθήνα

<sup>1</sup>Lab. of Anatomy & Physiology of Farm Animals, Faculty of Animal Science, Agricultural University of Athens, 75, Iera Odos str., 118 55, Athens, Greece.

<sup>2</sup>National Agricultural Research Foundation, 24 Neapoleos str., Agia Paraskevi.

<sup>3</sup>Animal Scientist, Athens.

Ημερομηνία υποβολής: 22.03.2000

Ημερομηνία εγκρίσεως: 25.06.2000

procedure is described. The case was observed in an organic goat farming where the kids about the 7-8th day after their birth were exposed to the application of excessive heat (with an electric device) during disbudding. 2,2% of the kids presented neurological signs and died in few days. The post mortem examination confirmed that the cause was destruction of the frontal bone, at the point where the thermal electric procedure was applied, leading to irreparable injury.

**Key words:** Meningoencephalitis, goat kids, thermal disbudding

### ΕΙΣΑΓΩΓΗ

Η μηνιγγοεγκεφαλίτιδα στις αίγες μπορεί να είναι βακτηριδιακής αιτιολογίας ή αποτέλεσμα εφαρμογής υψηλής θερμοκρασίας. Το δεύτερο, ως ατύχημα, συμβαίνει μετά από καυτηριασμό της θέσης έκφυσης των κεράτων με πυρωμένο σίδερο<sup>1,2,3</sup> και μπορεί να οδηγήσει σε θερμική βλάβη του υποκειμένου οστού, μηνίγγων και εγκεφάλου.

Είναι πολύ συχνό φαινόμενο σε περιπτώσεις που εφαρμόζεται από προσωπικό με μικρή εμπειρία σε τέτοιου είδους επεμβάσεις.

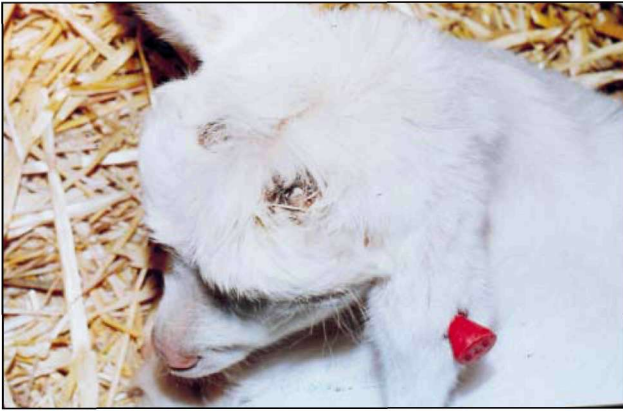Η θερμική αλλοίωση μόνη της μπορεί να προκαλέσει νευρική δυσλειτουργία, αλλά η είσοδος στη συνέχεια μικροοργανισμών που μπορούν να εισέλθουν δευτερογενώς, από το σημείο αυτό της νέκρωσης του δέρματος ή και του κρανίου, προκαλεί μόλυνση. Στη συνέχεια αιματογενώς μπορεί να προκληθεί μετάδοση της μόλυνσης στον οργανισμό και να επέλθει μια γενικευμένη λοίμωξη.

Το περιστατικό που περιγράφεται παρατηρήθηκε σε συστηματική εκτροφή αιγών, όπου μετά 8 περίπου ημέρες από τη γέννησή τους στα ερίφια εφαρμόστηκε υψηλή θερμοκρασία, με ειδικό θερμοκαντήρα, στο σημείο έκφυσης των κεράτων.

Από τα 270 ερίφια που είχε εφαρμοσθεί η παραπάνω τεχνική χωρίς πρόβλημα, 6 εμφάνισαν νευρικά συμπτώματα εντός 24-48 ωρών.

### Κλινικές παρατηρήσεις

Τα νευρικά συμπτώματα που παρατηρήθηκαν ήταν:



**Εικόνα 1.** Ερίφιο μετά την αποκεράτωση.  
**Figure 1.** Goat kid after thermal disbudding.

κατήφεια, ανορεξία, απαθές βλέμμα, αδυναμία στήριξης των άκρων, παραπληγία. Ένα ερίφιο εμφάνιζε τριγμό των οδόντων και ένα άλλο τύφλωση.

Η ανορεξία και η απάθεια ήταν το κοινό σύμπτωμα όλων. Στην αρχή παρατηρήθηκε πυρετός, ο οποίος υποχώρησε και εμφανίστηκε υποθερμία. Η χορήγηση αντιβίωσης, βιταμινών και ηλεκτρολυτών δε βελτίωσε την κατάσταση (Εικόνα 1).

Εντός 2-4 ημερών ο θάνατος επήλθε σε όλα τα ερίφια που είχαν παρουσιάσει κλινικά νευρικά συμπτώματα.

#### **Παθολογοανατομικά ευρήματα**

Κατά τη νεκροψία παρατηρήθηκαν τα παρακάτω ευρήματα. Καχεξία και παντελής έλλειψη περιεχομένου στο στομάχι και το έντερο.

Σε ένα ερίφιο η ουροδόχος κύστη ήταν πλήρης ούρων και σε ένα άλλο, παρατηρήθηκε πλευροπνευμονία με πύλδεις συλλογές στο χώρο μεταξύ πλευρών και πνευμόνων, καθώς και στο περικάρδιο. Από τη μικροβιολογική εξέταση δεν εστάθη δυνατόν να απομονωθεί παθογόνος μικροοργανισμός, διότι τα ερίφια είχαν ήδη υποστεί ισχυρή θεραπεία με αντιβιοτικά.

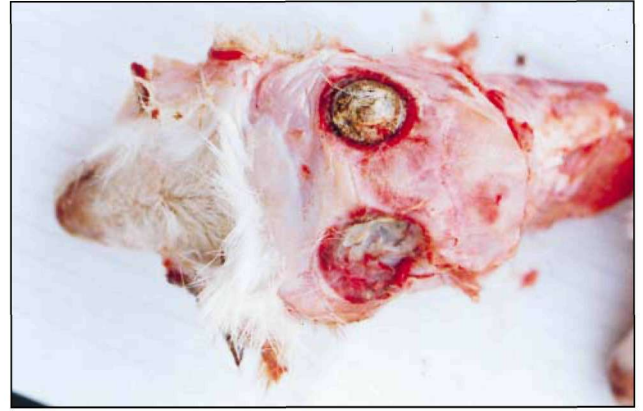
Μετά την αποκάλυψη του κρανίου από το δέρμα, παρατηρήθηκε σε όλα τα ερίφια, λόγω της εφαρμογής της υψηλής θερμοκρασίας, πλήρης καταστροφή του μετωπιαίου οστού, με "οπές" διαμέτρου 2-3 cm (Εικόνα 2).

Παρατηρήθηκε έντονη διαπύηση σε ένα από τα εξετασθέντα κατσικάκια. Στα υπόλοιπα, με την αποκάλυψη των μηνίγγων, οι οποίες σημειωτέον ήταν σχεδόν κατεστραμμένες αντίστοιχα κάτω από τις "οπές", υπήρχε υπεραϊμία, οίδημα και συμφόρηση της περιοχής του εγκεφάλου.

Τα άλλα όργανα ήταν φυσιολογικά, χωρίς καμία παρατήρηση ομφαλίτιδας.

#### **Διάγνωση**

Για να τεθεί η διάγνωση της μηνιγγοεγκεφαλίτιδας από καυτηριασμό, στα νεαρά ερίφια βασίζεται στα τυπικά



**Εικόνα 2.** Πλήρης καταστροφή του μετωπιαίου οστού του κρανίου εριφίου.

**Figure 2.** Destruction of the frontal bone of goat kid due to thermal disbudding.

κλινικά συμπτώματα<sup>1,2,3</sup>, σε συνδυασμό με το ιστορικό της πρόσφατης εφαρμογής "πυρωμένου" σιδήρου ή ανάλογων χειριστικών μέσων ή παραγόντων που προδιαθέτουν στη σηψαιμία. Η επιβεβαίωση της αιτιολογίας γίνεται με ταθανάτια από τα ευρήματα της νεκροψίας.

#### **Πρόληψη**

Στην περίπτωση της θερμικής κάκωσης, για την πρόληψη της μηνιγγοεγκεφαλίτιδας συνιστάται η παρουσία εξειδικευμένου ατόμου για τη διεξαγωγή της όλης διαδικασίας και της σωστής εφαρμογής της. Η εφαρμογή πυρωμένου σιδήρου θεωρείται ότι είναι η μέθοδος εκλογής για την πλήρη ανάσχεση ανάπτυξης των κεράτων, παρ' όλα τα προβλήματα που προκύπτουν.

#### **Συζήτηση**

Στα ερίφια το μετωπιαίο οστόν και οι μετωπιαίοι κόλποι δεν είναι καλά ανεπτυγμένοι, σε αντίθεση με τα μοσχάρια που είναι. Έτσι στα δεύτερα εφαρμόζεται συχνά η παραπάνω τεχνική χωρίς ιδιαίτερα προβλήματα<sup>1</sup>. Εφαρμογή υψηλής θερμοκρασίας ή παρατεταμένη εφαρμογή πυρωμένου σιδήρου μπορεί να οδηγήσει σε πλήρη καταστροφή του οστού, των μηνίγγων και του εγκεφάλου με τα παραπάνω προβλήματα. Παραμένει όμως ως μέθοδος εκλογής στα μηρυκαστικά λόγω της αποτελεσματικότητάς της.

#### **ΒΙΒΛΙΟΓΡΑΦΙΑ**

1. Smith M., D. Sherman In: Goat Medicine, Lea & Febiger, 1994, pp.147-149.
2. Wright, H. J., Adams, D. S., and Trigo, F. J: Meningoencephalitis after hot-iron disbudding of goat kids. Vet. Med. Sm. Anim. Clin., 1983, 78: 599-601.
3. Sanford, S. E: Meningoencephalitis caused by thermal disbudding in goat kids. Can. Vet. J., 1989, 30:832.
4. Μιχαήλ Σ.: Συγκριτική Ανατομική των κατοικιδίων θηλαστικών. Αφοι Κυριακίδη α.ε., Θεσσαλονίκη, 1997.