ePublishing

Journal of the Hellenic Veterinary Medical Society

Vol 50, No 1 (1999)

Treatment of feline pyothorax: A report of two spontaneous cases

A. F. KOUTINAS (Α.Φ. ΚΟΥΤΙΝΑΣ), N. N. PRASSINOS (Ν.Ν. ΠΡΑΣΙΝΟΣ), K. K. ADAMAMA-MORAITOU (Κ.Κ. ΑΔΑΜΑΜΑ-ΜΩΡΑΪΤΟΥ), M. G. KRITSEPI (Μ.Γ. ΚΡΙΤΣΕΠΗ)

doi: 10.12681/jhvms.15696

Copyright © 2018, AF KOUTINAS, NN PRASSINOS, KK ADAMAMA-MORAITOU, MG KRITSEPI

This work is licensed under a Creative Commons Attribution-NonCommercial 4.0.

To cite this article:

KOUTINAS (Α.Φ. ΚΟΥΤΙΝΑΣ) A. F., PRASSINOS (Ν.Ν. ΠΡΑΣΙΝΟΣ) N. N., ADAMAMA-MORAITOU (Κ.Κ. ΑΔΑΜΑΜΑ-ΜΩΡΑΪΤΟΥ) K. K., & KRITSEPI (Μ.Γ. ΚΡΙΤΣΕΠΗ) M. G. (2018). Treatment of feline pyothorax: A report of two spontaneous cases. *Journal of the Hellenic Veterinary Medical Society*, *50*(1), 43–49. https://doi.org/10.12681/jhvms.15696

https://epublishing.ekt.gr | **e-Publisher:** EKT | **Downloaded at:** 26/03/2026 03:32:15

ΔΕΛΤΙΟΝ ΕΛΛ. ΚΤΗΝ. ΕΤΑΙΡΕΙΑΣ 1998, 50(1):43-49

Η θεραπευτική αντιμετώπιση του πυοθώρακα στη γάτα: Αναφορά σε δύο κλινικά περιστατικά

Α.Φ. Κουτίνας[1], Ν.Ν. Πράσινος[2], Κ.Κ. Αδαμαμά-Μωραΐτου[1], Μ.Γ. Κριτσέπη[3]

ΠΕΡΙΛΗΨΗ. Στην εργασία αυτή περιγράφονται δύο περιστατικά πυοθώρακα σε γάτα που προσκομίστηκαν στα Εξωτερικά Ιατρεία της Παθολογικής Κλινικής, του Τμήματος Κτηνιατρικής του Α.Π.Θ. Ιδιαίτερη έμφαση δίνεται στην επιτυχή θεραπευτική τους αντιμετώπιση, που περιλάμβανε την τοποθέτηση μόνιμου ενδοθωρακικού καθετήρα και την καθημερινή παροχέτευση-έκπλυση της κοιλότητας του υπεζωκότα με θερμό φυσιολογικό ορό. Η διαδικασία αυτή διήρκεσε 5-10 ημέρες. Κατά το διάστημα αυτό οι γάτες παρουσίασαν πνευμοθώρακα, που θα πρέπει να αποδοθεί σε σφάλμα κατά την εισαγωγή του καθετήρα στην κοιλότητα του υπεζωκότα (περιστατικό 1) και στη ρήξη του τοιχώματος του καθετήρα (περιστατικό 2). Και στα δύο περιστατικά η δύσπνοια εξαφανίστηκε με την αφαίρεση του καθετήρα. Η παράλληλη χορήγηση αντιβιοτικών, αρχικά παρεντερικά και στη συνέχεια από το στόμα, για μεγάλο χρονικό διάστημα (6-9 εβδομάδες), σε συνδυασμό με υποστηρικτικά μέτρα (παρεντερική ενυδάτωση, αποκατάσταση ηλεκτρολυτικών διαταραχών-οξεοβασικής ισορροπίας, διά της βίας διατροφή) συνέβαλε στην καλή έκβαση της θεραπείας των περιστατικών αυτών.

ABSTRACT. Koutinas AF, Prassinos NN, Adamama - Moraitou KK, Kritsepi MG. Treatment of feline pyothorax: A report of two spontaneous cases. *Bulletin of the Hellenic Veterinary Medical Society 1999, 50(1):43-49*. **Two cases of feline pyothorax, presented in severe respiratory distress, were treated successfully by applying intermittent drainage and daily lavage of the pleural space with warm normal saline. Before that an indwelling thoracostomy tube had been fixed on the thoracic wall and left in place from 5 to 10 days. The only complication noticed was a symptomatic pneumothorax due to either tube malpositioning or damage to the tube wall. In both instances, the inspiratory dyspnea decreased or disappeared as soon as the tube was removed. Systemic and long term (6-9 weeks) treatment with antibiotics, combined with supportive measures and good nursing care, had a positive effect to the successful outcome in both cases.**

Λέξεις ευρετηρίασης: Πυοθώρακας, γάτα, θεραπεία.

[1]*Κλινική Παθολογίας Ζώων Αναψυχής, Τμήμα Κτηνιατρικής,Α.Π.Θ.*
[2] *Χειρουργική Κλινική, Τμήμα Κτηνιατρικής, Α.Π.Θ*
[3] *Τ.Θ. 1659, 540 06, Θεσσαλονίκη - 17.*

[1] *Clinic of Companion Animal Medicine, Faculty of Veterinary Medicine, A.U.T.*
[2] *Clinic of Surgery, Faculty of Veterinary Medicine, A.U.T.*
[3] *P.O. Box 1659, 540 06, Thessaloniki - 17*

Ημερομηνία υποβολής: 10.02.98
Ημερομηνία εγκρίσεως: 10.04.98

ΕΙΣΑΓΩΓΗ

Ο πυοθώρακας είναι συχνός στην κλινική πράξη και αποτελεί ένα από τα κυριότερα αίτια του συνδρόμου των πλευριτικών συλλογών στη γάτα[1,2]. Άλλες παθολογικές καταστάσεις της γάτας, που συνήθως προκαλούν εισπνευστική δύσπνοια, λόγω συλλογής στην κοιλότητα του υπεζωκότα, είναι ο αιμοθώρακας, ο χυλοθώρακας, η συμφορητική καρδιακή ανεπάρκεια από μυοκαρδιοπάθειες, τα νεοπλάσματα του μεσοπνευμόνιου και ιδιαίτερα το λέμφωμα, η λοιμώδης περιτονίτιδα και η διαφραγματοκήλη[3-6].

Ο πυοθώρακας της γάτας χαρακτηρίζεται από την παρουσία σηπτικού πυώδους εξιδρώματος στην κοιλότητα του υπεζωκότα που αποτελείται από βακτηρίδια, κατεστραμμένα κύτταρα, εκφυλισμένα ουδετερόφιλα και ινική[7]. Τα βακτηρίδια που συνήθως απομονώνονται είναι αναερόβια (Bacteroides spp., Clostridium spp., Fusobacterium spp., Actinomyces spp., Peptostreptococcus spp.), μόνα τους ή σε συνδυασμό με διάφορα είδη αερόβιων βακτηριδίων[1,8,9]. Από τα τελευταία το συχνότερο είναι η Pasteurella multocida[10]. Η κλινική εικόνα του πυοθώρακα χαρακτηρίζεται συνήθως από έντονη εισπνευστική δύσπνοια και ενδεχομένως βήχα,καθώς και από μη ειδικά συμπτώματα, όπως ο πυρετός, η ανορεξία, η κατάπτωση, ο περιορισμός της κινητικής δραστηριότητας, η αφυδάτωση, η απώλεια του σωματικού βάρους και η ωχρότητα των βλεννογόνων[1,6,10-12]

Για την επιτυχή θεραπευτική αντιμετώπιση του πυοθώρακα στη γάτα, εκτός από τη χορήγηση υγρών και αντιβακτηριδιακών ουσιών, πρωταρχικό ρόλο παίζει η συνεχής παροχέτευση και οι επανειλημμένες πλύσεις της κοιλότη-

τας του υπεζωκότα, ύστερα από την τοποθέτηση και καθήλωση ενδοθωρακικού καθετήρα[1,10,13,14].

Στην εργασία αυτή, εκτός από την κλινική εικόνα και τα εργαστηριακά ευρήματα, ιδιαίτερη έμφαση δίνεται στη θεραπευτική αντιμετώπιση και στην παραπέρα εξέλιξη δύο περιστατικών πυοθώρακα σε γάτα.

Πρώτο περιστατικό

Ιστορικό

Το Νοέμβριο του 1993 στην Παθολογική Κλινική του Τμήματος Κτηνιατρικής του Α.Π.Θ. προσκομίστηκε γάτα γένους θηλυκού, φυλής Κοινή Ευρωπαϊκή (βραχύτριχη), ηλικίας 18 μηνών και σωματικού βάρους 2 kg, επειδή από 20ημέρου παρουσίαζε προοδευτικώς επιδεινούμενη δύσπνοια, που συνοδευόταν απά μείωση της όρεξης, της κινητικής δραστηριότητας και της γενικής διάθεσης. Το τελευταίο 48ωρο το ζώο παρουσίαζε ανορεξία, κατάπτωση και δραματική επιδείνωση της δύσπνοιας.

Η γάτα ήταν εμβολιασμένη κατά της πανλευκοπενίας, της καλυκοΐωσης, της λοιμώδους ρινοτραχειΐτιδας και της λύσσας, είχε υποβληθεί σε ωοθηκυστερεκτομή σε ηλικία 6 μηνών και διατρεφόταν κυρίως με βιομηχανοποιημένη τροφή για γάτες. Το ζώο ζούσε σε μονοκατοικία μαζί με άλλες γάτες, περιορισμένο σχεδόν αποκλειστικά μέσα στο σπίτι.

Κλινική εικόνα

Η γάτα παρουσίαζε ελαφρού βαθμού υπερθερμία (39,5°C), κατάπτωση, μυϊκή αδυναμία, καθώς και έντονου βαθμού εισπνευστική δύσπνοια, που επιδεινωνόταν εξαιτίας των διάφορων χειρισμών κατά την κλινική εξέταση. Επιπλέον παρατηρήθηκε ταχύπνοια (56 αναπνοές/min), σημαντική αύξηση του βάθους των αναπνευστικών κινήσεων, ιδιαίτερα στη φάση της εισπνοής, ορθοπνοϊκή στάση, αγωνιώδης έκφραση και ελαφρά κυάνωση των βλεννογόνων.

Κατά την ακρόαση του θώρακα διαπιστώθηκε βυθιότητα των καρδιακών τόνων και εξαφάνιση του κυψελιδικού ψιθυρίσματος, ενώ κατά την επίκρουση υπαμβλύτητα στο κάτω μισό του αριστερού πλάγιου θωρακικού τοιχώματος. Η θρεπτική κατάσταση του ζώου θα μπορούσε να χαρακτηριστεί κακή. Μετά το κούρεμα του αριστερού πλάγιου θωρακικού τοιχώματος, προκειμένου να γίνει παρακέντηση της κοιλότητας του υπεζωκότα, αποκαλύφτηκαν 4 ερυθρόλευκες δερματικές κηλίδες, διαμέτρου 2-4 mm, στο κέντρο των οποίων υπήρχε ουλή.

Εργαστηριακά ευρήματα

Στην αιματολογική εξέταση διαπιστώθηκε λευκοκυττάρωση (27.700/μl) και ουδετεροφιλία (19.944/μl). Στην εξέταση του ούρου το μόνο αξιόλογο εύρημα ήταν το χαμηλό ειδικό βάρος (1.018). Η ορολογική εξέταση, που έγινε με τη μέθοδο ELISA[a], έδειξε ότι η γάτα ήταν αρνητική ως προς την ιογενή λευχαιμία (FeLV) και τον ιό της επίκτητης ανοσολογικής ανεπάρκειας (FIV).

Στα ακτινογραφήματα της πλαγιοπλάγιας και της κοιλιορραχιαίας προβολής του θώρακα παρατηρήθηκε διάχυτη ακτινοσκιερότητα ολόκληρου του αριστερού ημιθωρακίου και σαφής μετατόπιση της καρδιακής σκιάς δεξιά.

Μετά από θωρακοκέντηση που έγινε στο κάτω τριτημόριο του αριστερού 8ου μεσοπλεύριου διαστήματος με τη βοήθεια κοντής βελόνας τύπου πεταλούδας 18 G[b], στην οποία προσαρμόστηκε βαλβίδα τριπλής κατεύθυνσης, αφαιρέθηκαν 50 ml κιτρινοπράσινου υγρού που ήταν δύσοσμο, θολερό, παχύρρευστο και περιείχε αρκετά πήγματα ινικής. Το ειδικό βάρος και οι ολικές πρωτεΐνες του υγρού αυτού ήταν πάνω από 1050 και 12 g/100 ml, αντίστοιχα (πυώδες εξίδρωμα). Η απομάκρυνση της παραπάνω ποσότητας του εξιδρώματος είχε ως αποτέλεσμα την άμεση και σημαντική μείωση της δύσπνοιας. Σημειώνεται ότι της θωρακοκέντησης είχε προηγηθεί κουρά, αντισηψία και τοπική αναισθησία διήθησης με διάλυμα λιδοκαΐνης[c] στο σημείο της παρακέντησης.

Στις καλλιέργειες που έγιναν από το εξίδρωμα της κοιλότητας του υπεζωκότα, αναπτύχθηκαν Corynebacterium spp., Staphylococcus spp. και αναερόβια βακτηρίδια. Το είδος των τελευταίων δεν κατέστη δυνατό να ταυτοποιηθεί. Στα επιχρίσματα από το ίζημα του παραπάνω παθολογικού υλικού, που χρώστηκαν με τη μέθοδο Giemsa, παρατηρήθηκαν πολλά εκφυλισμένα ουδετερόφιλα και σαφώς λιγότερα εωσινόφιλα, μακροφάγα, πλασμοκύτταρα και αντιδραστικά μεσοθηλιακά κύτταρα. Τέλος, στο κυτταρόπλασμα σχετικά μικρού αριθμού ουδετερόφιλων υπήρχαν φαγοκυτταρωμένοι κόκκοι.

Θεραπεία και εξέλιξη

Λίγο πριν από την παροχέτευση της κοιλότητας του υπεζωκότα άρχισε η στάγδην χορήγηση ισότονου ορού L μέσω ενδοφλέβιου καθετήρα 18 G[e] που είχε τοποθετηθεί στην έσω σαφηνή φλέβα. Στο κάθε λίτρο του ορού αυτού προστέθηκαν 750 mg υδροχλωρικής κλινδαμυκίνης[f] και 150 mg κεφουροξίμης[g]. Ο όγκος του ενδοφλεβίως χορηγούμενου ορού καθορίστηκε στα 250 ml το 24ωρο. Μετά τη χειρουργική προετοιμασία του αριστερού θωρακικού τοιχώματος και τη χορήγηση γενικής εισπνευστικής αναισθησίας με μίγμα αλοθανίου[h] και οξυγόνου (εγκατάσταση με προσωπίδα, διατήρηση μετά από διασωλήνωση της τραχείας), τοποθετήθηκε και καθηλώθηκε πλαστικός καθετήρας[i] στο αριστερό ημιθωράκιο ακολουθώντας την τεχνική όπως αυτή περιγράφεται από τον Norsworthy (1993). Αυτό έγινε 48 ώρες περίπου μετά την προσκόμιση του ζώου στην Κλινική.

Καθημερινά και για συνολικά πέντε ημέρες, γίνονταν πλύσεις της κοιλότητας του υπεζωκότα με θερμό φυ-

σιολογικό ορό (37 °C). Συγκεκριμένα, 20-30 ml ηπαρινισμένου φυσιολογικού ορού εισάγονταν με σύριγγα, μέσω του καθετήρα[i], στην κοιλότητα του υπεζωκότα και έπειτα από παραμονή μισής ώρας περίπου, κατά τη διάρκεια της οποίας το ζώο περιστρεφόταν κατά τον επιμήκη άξονά του με ήπιο τρόπο, αφαιρούνταν με αναρρόφηση χρησιμοποιώντας την ίδια σύριγγα. Ευθύς αμέσως η διαδικασία αυτή επαναλαμβανόταν άλλες δύο φορές. Την τελευταία ημέρα της ενδοθωρακικής αυτής θεραπείας το έκπλυμα ήταν διαυγές και άοσμο.

Η στάγδην ενδοφλέβια χορήγηση του ορού, που περιείχε κλινδαμυκίνη[f] και κεφουροξίμη[g], συνεχίστηκε για τρεις ημέρες. Ακολούθως χορηγήθηκαν από το στόμα κλινδαμυκίνη[j] (37,5 mg/γάτα κάθε 12 ώρες) και κεφουροξίμη[k] (125 mg/γάτα κάθε 12 ώρες) για 6 εβδομάδες. Η γάτα διατρεφόταν διά της βίας με ειδική διαιτητική τροφή[l] τις πρώτες πέντε ημέρες από την έναρξη της θεραπείας. Στη συνέχεια, η όρεξη του ζώου επανήλθε στα φυσιολογικά επίπεδα με αποτέλεσμα τη γρήγορη επανάκτηση του σωματικού βάρους.

Εικοσιτέσσερις ώρες μετά την τοποθέτηση του ενδοθωρακικού καθετήρα[i] και την πρώτη πλύση, το ζώο εμφάνισε υποδόριο εμφύσημα, καθώς και αιφνίδια επιδείνωση της δύσπνοιας λόγω εμφάνισης πνευμοθώρακα που επιβεβαιώθηκε ακτινολογικά. Η μέσω του καθετήρα[i] αφαίρεση 60 ml αέρα από την κοιλότητα του υπεζωκότα είχε ως αποτέλεσμα την άμεση ανακούφιση του ζώου. Σημειώνεται ότι η γάτα εμφάνιζε ελαφρού βαθμού εισπνευστική δύσπνοια καθόλη τη διάρκεια της παραμονής του ενδοθωρακικού καθετήρα[i] που εξαφανίστηκε μετά την απομάκρυνσή του. Είκοσι ημέρες μετά το τέλος της ενδοθωρακικής θεραπείας και παρά την κλινική ίαση τα ακτινογραφήματα του θώρακα έδειξαν την παρουσία ελαφρού βαθμού πνευμοθώρακα. Σε επικοινωνία που είχαμε μέχρι πρόσφατα, ο ιδιοκτήτης ανέφερε ότι η γάτα εξακολουθούσε να παραμένει κλινικά υγιής.

Δεύτερο περιστατικό

Ιστορικό

Το δεύτερο περιστατικό, που προσκομίστηκε στην ίδια Κλινική το Σεπτέμβριο του 1995, αφορούσε σε μία γάτα γένους αρσενικού, φυλής Κοινή Ευρωπαϊκή (βραχύτριχη), ηλικίας 4 χρόνων και σωματικού βάρους 5 kg. Το ζώο διέφυγε την παρακολούθηση των ιδιοκτητών του και παρέμεινε έξω από το χώρο του για χρονικό διάστημα μιας εβδομάδας περίπου. Από τη στιγμή που επέστρεψε και για 20 ημέρες παρουσίαζε προοδευτικά αυξανόμενη δύσπνοια και μείωση της όρεξης, της κινητικής δραστηριότητας και της γενικής διάθεσης. Δύο κτηνίατροι, που είχαν εξετάσει τη γάτα το τελευταίο δεκαήμερο, χορήγησαν ορούς και αντιβιοτικά.

Η γάτα ήταν ανεμβολίαστη, είχε υποβληθεί σε ορχεκτομή σε ηλικία 2 ετών, διατρεφόταν κυρίως με βιομηχανοποιημένη τροφή για γάτες και ωμά ψάρια και ζούσε σε εμπορικό κατάστημα χωρίς όμως να είναι περιορισμένη μέσα σ' αυτό.

Κλινική εικόνα

Η γάτα παρουσίαζε πυρετό (40,6 °C), ωχρότητα των βλεννογόνων, μυϊκή αδυναμία και κατάπτωση και είχε μέτρια θρεπτική κατάσταση. Εντύπωση προκαλούσε η έντονου βαθμού εισπνευστική δύσπνοια, που συνοδευόταν από ταχύπνοια (42 αναπνοές/min) και ορθοπνοϊκή στάση, καθώς και η αγωνιώδης έκφραση του προσώπου. Στην κλινική εξέταση του θώρακα διαπιστώθηκε βυθιότητα των καρδιακών τόνων και υπαμβλύτητα στο κάτω μισό του θωρακικού τοιχώματος και στα δύο ημιθωράκια.

Εργαστηριακά ευρήματα

Στην αιματολογική εξέταση διαπιστώθηκε λευκοκυττάρωση (60.520/μl) και συγκεκριμένα ουδετεροφιλία (53.410/μl) και μονοπυρήνωση (1.010/μl), καθώς και θρομβοκυτταροπενία (29.990/μl). Κατά τη βιοχημική εξέταση του ορού του αίματος, όπως και κατά την εξέταση του ούρου, δεν βρέθηκε τίποτα το παθολογικό. Η ορολογική εξέταση, που έγινε με τη μέθοδο ELISA[a], έδειξε ότι η γάτα ήταν αρνητική ως προς τον FeLV και FIV.

Στα ακτινογραφήματα της πλαγιοπλάγιας και της κοιλιορραχιαίας προβολής του θώρακα παρατηρήθηκε διάχυτη ακτινοσκιερότητα στο κάτω μισό και των δύο ημιθωρακίων (εικόνα 1).

Μετά από θωρακοκέντηση, όπου ακολουθήθηκε η ίδια προετοιμασία και τεχνική με εκείνη του πρώτου περιστατικού, αφαιρέθηκαν περίπου 120 ml κιτρινωπού υγρού,

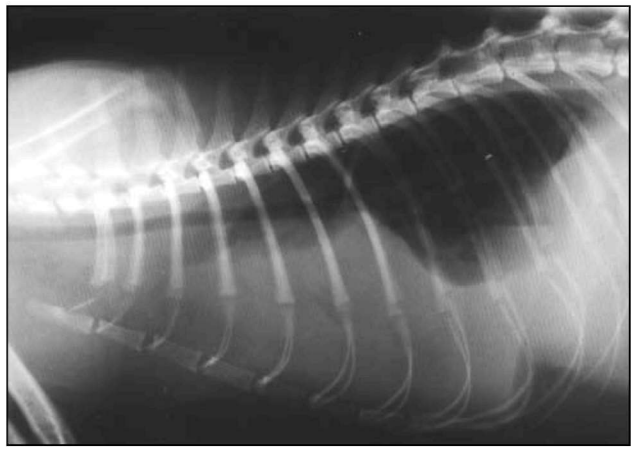

Εικόνα 1. Πλαγιοπλάγιο ακτινογράφημα θώρακα του δεύτερου περιστατικού κατά την προσκόμισή του στην Κλινική. Παρατηρείται διάχυτη ακτινοσκιερότητα που καταλαμβάνει το κάτω μισό της κοιλότητας του υπεζωκότα επισκιάζαντας τα κατώτερα πνευμονικά πεδία, την καρδιά και το θόλο του διαφράγματος.

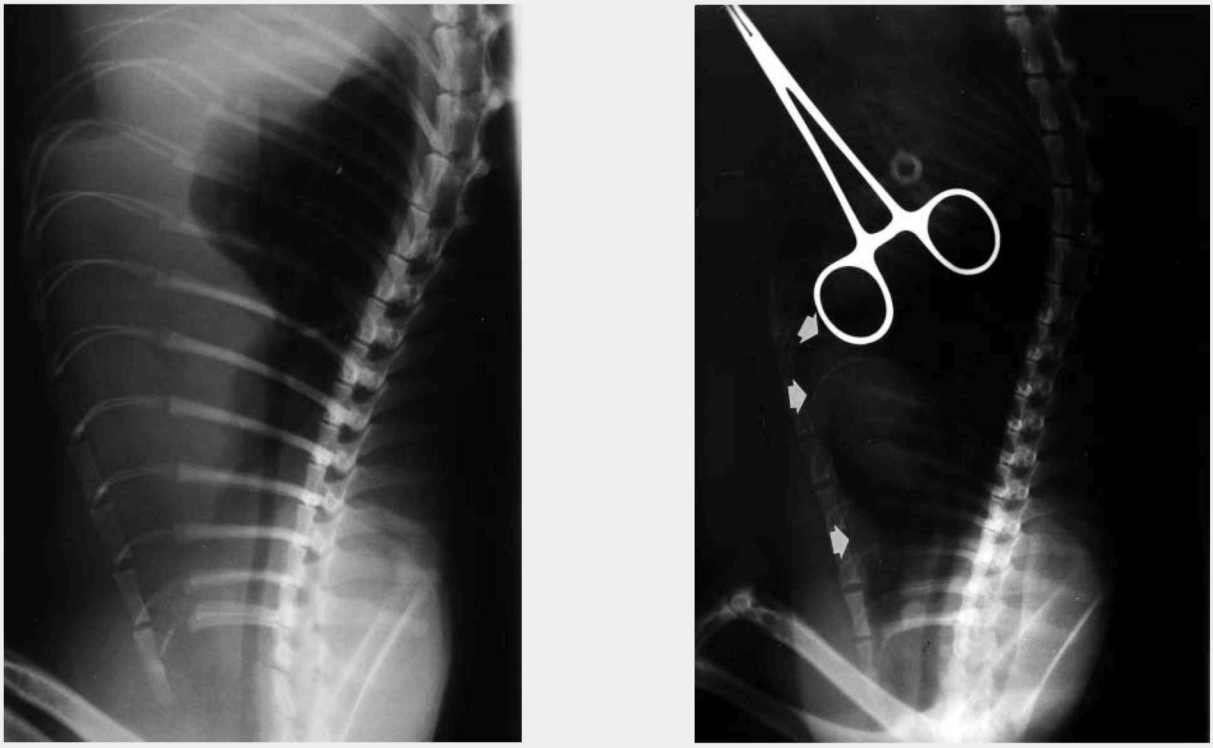

Εικόνα 2. Πλαγιοπλάγιο ακτινογράφημα θώρακα του δεύτερου περιστατικού δέκα ημέρες μετά την τοποθέτηση του ενδοθωρακικού καθετήρα. Παρατηρείται πάχυνση του υπεζωκότα με παρουσία κατά τόπους περιγεγραμμένων ακτινοσκιερών περιοχών (βέλη) που αντιπροσωπεύουν συμφυτικές εστίες. Διακρίνεται η βαλβίδα τριπλής κατεύθυνσης και η αιμοστατική λαβίδα που χρησιμοποιήθηκαν για την αποφυγή εισόδου αέρα στην κοιλότητα του υπεζωκότα μέσω του καθετήρα.

που ήταν θολερό, παχύρρευστο και περιείχε πήγματα ινικής από το δεξιό ημιθωράκιο, ενώ, αντίθετα, δεν εξήλθε καθόλου υγρό από το αριστερό. Το ειδικό βάρος και οι ολικές πρωτεΐνες του υγρού αυτού ήταν πάνω από 1050 και από 12 g/100 ml, αντίστοιχα (πυώδες εξίδρωμα). Η απομάκρυνση της παραπάνω ποσότητας του εξιδρώματος είχε ως αποτέλεσμα την άμεση και θεαματική μείωση της δύσπνοιας.

Στις καλλιέργειες που έγιναν από το εξίδρωμα της κοιλότητας του υπεζωκότα δεν αναπτύχθηκε κανένα είδος βακτηριδίου. Τέλος, στα επιχρίσματα από το ίζημα του παραπάνω παθολογικού υλικού, που χρώστηκαν με τη μέθοδο Giemsa, παρατηρήθηκαν πολλά εκφυλισμένα ουδετερόφιλα.

Θεραπεία και εξέλιξη

Η τοποθέτηση και καθήλωση του ενδοθωρακικού καθετήρα[i] έγινε όπως στο πρώτο περιστατικό 24 ώρες μετά την προσκόμιση του ζώου στην κλινική. Τις πρώτες έξι ημέρες σε καθημερινή βάση και μετά κάθε δεύτερη ημέρα μέχρι να συμπληρωθούν συνολικά 10 ημέρες, γίνονταν πλύσεις της κοιλότητας του υπεζωκότα με θερμό ηπαρινισμένο φυσιολογικό ορό (37°C). Η διαδικασία της πλύσης ήταν η ίδια με εκείνη του πρώτου περιστατικού, με μόνη εξαίρεση την ποσότητα του φυσιολογικού ορού (50 ml) που χρησιμοποιήθηκε σε κάθε πλύση.

Η γάτα ταΐζόταν με τη βία με ειδική διαιτητική τροφή[i] και παράλληλα της χορηγήθηκε ενδομυϊκά συνδυασμός βενζυλοπενικιλλίνης[m] (850 mg/γάτα κάθε 12 ώρες) και τριμεθοπρίμης - σουλφαδιαζίνης[n] (280 mg/γάτα κάθε 24 ώρες) κατά τη διάρκεια των πρώτων 6 ημερών. Η αγωγή αυτή αντικαταστάθηκε από το συνδυασμό κεφαδροξίλης[o] (100 mg/γάτα κάθε 12 ώρες, per os) και τριμεθοπρίμης-σουλφαμεθοξαζόλης[p] (120 mg/γάτα κάθε 12 ώρες, per os), η οποία συνεχίστηκε για 4 εβδομάδες. Στη συνέχεια και για άλλες 4 εβδομάδες, χορηγήθηκε μόνο η κεφαδροξίλη[o] (100 mg/γάτα κάθε 12 ώρες, peros).

Η δύσπνοια άρχισε να μειώνεται προοδευτικά από την πρώτη ημέρα της τοποθέτησης του ενδοθωρακικού καθετήρα[i] για να εξαφανιστεί τελείως την 8η ημέρα. Την ένατη ημέρα από την τοποθέτηση του καθετήρα[i] το ζώο εμφάνισε απότομα εισπνευστική δύσπνοια που οφειλόταν σε πνευμοθώρακα. Αφαιρέθηκαν περίπου 70 ml αέρα α-

πό την κοιλότητα του υπεζωκότα με αποτέλεσμα την άμεση ανακούφιση του ζώου. Κατά την ακτινολογική εξέταση που έγινε τόσο αμέσως πριν από την αφαίρεση του ενδοθωρακικού καθετήρα (εικόνα 2), όσο και 3 εβδομάδες μετά το τέλος της ενδοθωρακικής θεραπείας, και παρά την κλινική ίαση, στα ακτινογραφήματα του θώρακα παρατηρήθηκαν ακτινοσκιερές εστίες στην περιοχή γύρω από την κορυφή της καρδιάς. Η αιματολογική εικόνα του ζώου επανήλθε στα φυσιολογικά επίπεδα 6 εβδομάδες μετά την προσκόμισή του στην Κλινική. Σύμφωνα με τον ιδιοκτήτη της, με τον οποίο υπήρχε συχνή επικοινωνία, η γάτα κατά τη συγγραφή της εργασίας αυτής εμφανιζόταν ως απόλυτα φυσιολογική.

ΣΥΖΗΤΗΣΗ

Πολλές φορές η πηγή μόλυνσης στον πυοθώρακα της γάτας παραμένει αδιευκρίνιστη[15-17]. Τα διαμπερή τραύματα του θωρακικού τοιχώματος κυρίως από δαγκώματα, οι ρήξεις του οισοφάγου, της τραχείας ή των βρόγχων, τα μεταναστεύοντα ξένα σώματα, η βακτηριδιακή πνευμονία και τα αποστήματα του πνεύμονα, οι αιματογενείς λοιμώξεις και οι ατυχείς ή αδέξιοι χειρισμοί εκ μέρους των κτηνιάτρων για διαγνωστικούς ή θεραπευτικούς σκοπούς αποτελούν τις συνηθέστερες στην πράξη πηγές μόλυνσης[1,6,7,15,17].

Στο πρώτο περιστατικό ο πυοθώρακας προκλήθηκε από διαμπερές τραύμα του αριστερού θωρακικού τοιχώματος δεδομένου ότι ύστερα από κουρά του τριχώματος στην περιοχή αυτή αποκαλύφθηκαν 4 μικρές ερυθρόλευκες ουλές στο δέρμα που υποδήλωναν δάγκωμα από άλλες γάτες. Υπευνθυμίζεται ότι το ζώο αυτό ζούσε μαζί με άλλες γάτες. Αν και στο δεύτερο περιστατικό το ζώο ερχόταν σε συχνή επαφή με αδέσποτες γάτες, δεν διαπιστώθηκε, χωρίς όμως να μπορεί να αποκλειστεί, παρόμοιο εύρημα. Ενδεικτικά αναφέρεται ότι στην κλινική μελέτη του Jonas (1983) σε 5 από τις 20 γάτες (25%) με πυοθώρακα, η πηγή μόλυνσης ήταν τα διαμπερή δαγκώματα στο θωρακικό τοίχωμα, ενώ σε 9 (45%) παρέμεινε αδιευκρίνιστη.

Τα βακτηρίδια που απομονώνονται συχνότερα στον πυοθώρακα της γάτας περιλαμβάνονται στη σαπροφυτική χλωρίδα της στοματικής κοιλότητας[8]. Στο πρώτο περιστατικό απομονώθηκαν Corynebacterium spp., Staphylococcus spp. και αναερόβια βακτηρίδια, ενώ στο δεύτερο η καλλιέργεια ήταν αρνητική, γεγονός που δεν είναι σπάνιο σε περιστατικά με πυοθώρακα[1], αλλά που θα μπορούσε να είχε σχέση με την προηγούμενη χορήγηση αντιβιοτικών στο ζώο[18]. Επειδή τα αναερόβια βακτηρίδια απομονώνονται πολύ συχνά στον πυοθώρακα της γάτας[8], η καλλιέργεια σε ειδικά γι' αυτά υποστρώματα είναι υποχρεωτική.

Αν και η προηγούμενη λοίμωξη από τους ρετροϊούς της γάτας (FIV, FeLV)[α] δε φαίνεται να συνδέεται αιτιοπαθογενετικά με τον πυοθώρακα[19], θα πρέπει να γίνεται ορολογικός έλεγχος και για τους δύο ιούς σε κάθε περιστατικό της νόσου, επειδή είναι προφανής η δυσμενέστερη πρόγνωση λόγω της προκαλούμενης ανοσοκαταστολής[7]. Και οι δύο γάτες της μελέτης αυτής ήταν αρνητικές ως προς τους FeLV και FIV.

Και στα δύο περιστατικά διαπιστώθηκε η κλασική εικόνα του πυοθώρακα, όπως αυτός παρουσιάζεται στη γάτα[1,6,11,12], εκτός από το βήχα. Ο τελευταίος δεν εμφανίζεται και τόσο συχνά, όχι μόνο στον πυοθώρακα[1], αλλά και γενικότερα σε κάθε είδους συλλογή στην κοιλότητα του υπεζωκότα στη γάτα[2].

Σε πολλές γάτες με πυοθώρακα ο αιματοκρίτης βρίσκεται στα κατώτερα φυσιολογικά επίπεδα[1,7], όπως εξάλλου και στα δικά μας περιστατικά, ή ενδέχεται να διαπιστωθεί ελαφρού ως μέτριου βαθμού μη αναγεννητική ορθοκυτταρική και ορθόχρωμη αναιμία που χαρακτηρίζει τις χρόνιες φλεγμονές[11,12]. Αναφορικά με τα λευκά αιμοσφαίρια, στα περισσότερα περιστατικά με πυοθώρακα, όπως άλλωστε και στις δύο γάτες της εργασίας αυτής, διαπιστώνεται ουδετεροφιλική λευκοκυττάρωση με εκτροπή του δείκτη αριστερά και τοξικές μεταβολές στα ουδετερόφιλα[1,11]. Η θρομβοκυτταροπενία που εμφάνιζε το δεύτερο περιστατικό θα μπορούσε να αποδοθεί στη σοβαρή φλεγμονή[20].

Η επιβεβαίωση της διάγνωσης του πυοθώρακα στα περιστατικά αυτά βασίστηκε στο συνδυασμό των ακτινολογικών ευρημάτων και της φύσης του υγρού της θωρακικής συλλογής. Η λήψη με παρακέντηση και η εξέταση (φυσικοχημική, κυτταρολογική, μικροβιολογική) δείγματος του υγρού αυτού επιβάλλεται σε κάθε ανάλογο περιστατικό προκειμένου ο πυοθώρακας να διαφοροποιηθεί από μεγάλο αριθμό παθολογικών καταστάσεων που συχνά προκαλούν συλλογές στην κοιλότητα του υπεζωκότα της γάτας[2].

Κατά την ακτινολογική εξέταση στα περισσότερα περιστατικά πυοθώρακα τα σχετικά ευρήματα διαπιστώνονται και στα δύο ημιθωράκια[1,17], όπως εξάλλου και στο δεύτερο περιστατικό, λόγω της μέσω του μεσοπνευμονίου εύκολης επικοινωνίας τους στη γάτα[21]. Στο πρώτο όμως περιστατικό, η διάχυτη ακτινοσκιερότητα που υποδήλωνε την παρουσία υγρού παρατηρήθηκε μόνο στο αριστερό ημιθωράκιο. Η ετερόπλευρη αυτή εντόπιση θα μπορούσε να αποδοθεί στην ύπαρξη πολύ μικρής ποσότητας υγρού στο δεξιό ημιθωράκιο ή στη διακοπή της επικοινωνίας μεταξύ των δύο ημιθωρακίων λόγω εναπόθεσης ινικής και σχηματισμού συμφύσεων στις λύσεις συνεχείας του μεσοπνευμόνιου υπεζωκότα[1,17,22]. Σε ορισμένες περιπτώσεις το σηπτικό εξίδρωμα εγκλωβίζεται σε πολυάριθμους θυλάκους που αφορίζονται από ινική ή συνδετικό ιστό, οπότε δεν είναι εύκολη η αφαίρεσή του κατά την παρακέντηση[10].

Τα φυσικά και κυτταρολογικά γνωρίσματα του εξι-

δρώματος ήταν τα τυπικά του πυοθώρακα και στα δύο περιστατικά[1,6,7]. Όμως η δυσοσμία του υγρού στο πρώτο περιστατικό θα μπορούσε να αποδοθεί στα πτητικά λιπαρά οξέα βραχείας αλύσου, στις αμίνες και στα οργανικά οξέα, που παράγονται από τα αναερόβια βακτηρίδια που απομονώθηκαν στο ζώο αυτό[15].

Η θεραπευτική αντιμετώπιση του πυοθώρακα στη γάτα θα στηριχθεί στη μακροχρόνια αντιβιοθεραπεία, στην παροχέτευση και έκπλυση της κοιλότητας του υπεζωκότα, στην παρεντερική ενυδάτωση και στην αποκατάσταση των ηλεκτρολυτικών διαταραχών και της οξεοβασικής ισορροπίας, σε συνδυασμό με την παρεντερική ή την από το στόμα και δια της βίας διατροφή[6,7,15].

Επειδή η αντιβιοθεραπεία στα περιστατικά πυοθώρακα συνήθως διαρκεί για διάστημα 2-3 μηνών[23], η επιλογή των αντιβιοτικών θα πρέπει υποχρεωτικά να βασίζεται στο αντιβιόγραμμα[7]. Στο πρώτο περιστατικό δεν έγινε αντιβιόγραμμα, επειδή δεν το θέλησε ο ιδιοκτήτης της γάτας και η εμπειρική αντιβιοθεραπεία βασίστηκε στην ευαισθησία των βακτηριδίων που απομονώθηκαν[24]. Στο δεύτερο περιστατικό, όπου η αρνητική καλλιέργεια στα κοινά υποστρώματα (αιματούχο άγαρ, ζωμός κρέατος-ήπατος) έστρεψε την υποψία στη Nocardia spp. που είχε απομονωθεί επανειλημμένα από προηγούμενα περιστατικά πυοθώρακα στην Κλινική μας. Έτσι, η αντιβιοθεραπεία βασίστηκε στο συνδυασμό της τριμεθοπρίμης-σουλφοναμίδης και της πενικιλλίνης ή της κεφαδροξίλης[25]. Αν και η εμπειρική αντιβιοθεραπεία υστερεί εκείνης που βασίζεται στο αντιβιόγραμμα, η επιλογή των κατάλληλων αντιβιοτικών με βάση μόνο το αποτέλεσμα της καλλιέργειας σε κοινά και ειδικά υποστρώματα, συνήθως δίνει καλό αποτέλεσμα.

Δεν υπάρχει αμφιβολία, ότι η άμεση αφαίρεση όσο το δυνατό μεγαλύτερης ποσότητας εξιδρώματος από την κοιλότητα του υπεζωκότα με τη βοήθεια κοντής βελόνας τύπου πεταλούδας και η τοποθέτηση της γάτας σε κλωβό οξυγόνου αποδεικνύονται ευεργετικές στα περιστατικά εκείνα που προσκομίζονται με έντονη δύσπνοια[6,7]. Αν και η Κλινική μας δεν διέθετε κλωβό οξυγόνου, η αφαίρεση και μόνο σημαντικού όγκου εξιδρώματος βελτίωσε και σταθεροποίησε σε τέτοιο βαθμό την αναπνοή και των δύο ζώων, ώστε οι παραπέρα χειρισμοί για την τοποθέτηση του ενδοθωρακικού καθετήρα να γίνουν με ασφάλεια.

Και στις δύο περιπτώσεις στο υγρό της ενδοθωρακικής πλύσης (φυσιολογικός ορός) προστέθηκε ηπαρίνη (2.500 units/L), χωρίς όμως αντιβιοτικά ή/και πρωτεολυτικά ένζυμα. Αναφορικά με τη σκοπιμότητα προσθήκης[10] ή όχι[6,17] των παραπάνω ουσιών υπάρχει διχογνωμία. Τα πρωτεολυτικά ένζυμα (στρεπτοκινάση, χυμοθρυψίνη), εκτός του ότι κοστίζουν ακριβά, δεν έχει αποδειχθεί ότι έχουν ιδιαίτερη θεραπευτική αξία, ενώ η συγκέντρωση των συστηματικά χορηγούμενων αντιβιοτικών στην κοιλότητα του υπεζωκότα, θεωρείται επαρκής[6,9]. Ορισμένοι υποστηρίζουν ότι η συνεχής και σε κλειστό κύκλωμα (continuous underwater seal drainage) κένωση του περιεχομένου της κοιλότητας του υπεζωκότα μετά την τοποθέτηση και καθήλωση του ενδοθωρακικού καθετήρα μπορεί να δώσει εξίσου καλά αποτελέσματα όπως και οι ενδοθωρακικές πλύσεις[9,26]. Όμως οι πλύσεις φαίνεται ότι μειώνουν το χρόνο της θεραπείας, ενώ ταυτόχρονα αυξάνουν το ποσοστό της θεραπευτικής επιτυχίας[6].

Εφόσον διαπιστωθεί αφυδάτωση, όπως στο πρώτο περιστατικό, το ζώο θα πρέπει να ενυδατωθεί πριν από την έναρξη των ενδοθωρακικών πλύσεων διαφορετικά τα υγρά της πλύσης θα απορροφηθούν γρήγορα και μαζικά από τον υπεζωκότα και ο τελικός όγκος του εκπλύματος που θα αναρροφηθεί θα είναι πολύ μικρός[10]. Επισημαίνεται ότι καθόλη τη διάρκεια της θεραπείας με παροχέτευση - έκπλυση ιδιαίτερη προσοχή πρέπει να δίνεται στον έλεγχο της συγκέντρωσης των πρωτεϊνών και του καλίου στον ορό του αίματος της γάτας[13]. Τέλος, δεν υπάρχει αμφιβολία ότι η με τη βία διατροφή ειδικού σιτηρεσίου συμβάλλει σε μεγάλο βαθμό στην επιτυχία της θεραπευτικής προσπάθειας.

Στις παθολογικές καταστάσεις που καταλείπονται μετά την υποχώρηση του πυοθώρακα περιλαμβάνονται η συμφυτική πλευρίτιδα και τα αποστήματα του πνεύμονα[10]. Η ύπαρξη ακτινοσκιερών περιοχών, σε περιορισμένη όμως έκταση, γύρω από την κορυφή της καρδιάς στο δεύτερο περιστατικό, προφανώς υποδήλωνε την ύπαρξη συμφύσεων. Δεν κρίθηκε όμως σκόπιμη η θωρακοτομή για τη λύση των συμφύσεων αυτών[14,27], επειδή η αναπνοή του ζώου επανήλθε στα φυσιολογικά επίπεδα αμέσως μετά την αφαίρεση του ενδοθωρακικού καθετήρα. Οι επιπλοκές που συνδέονται με την τοποθέτηση και παραμονή του ενδοθωρακικού καθετήρα στη γάτα είναι ο πνευμοθώρακας και οι ανιούσες βακτηριδιακές μολύνσεις[1]. Η εμφάνιση πνευμοθώρακα και στα δύο περιστατικά και υποδόριου εμφυσήματος στο πρώτο θα πρέπει να αποδοθούν σε σφάλμα κατά την είσοδο του καθετήρα δια του θωρακικού τοιχώματος (περιστατικό 1) και στη διάτρηση του τοιχώματος του καθετήρα στο σημείο συμπίεσής του από την αιμοστατική λαβίδα που χρησιμοποιήθηκε επικουρικά για την αποφυγή εισόδου αέρα στην κοιλότητα του υπεζωκότα (περιστατικό 2, εικόνα 2). Αν και ο πνευμοθώρακας θεωρήθηκε υπεύθυνος για την επανεμφάνιση και επιδείνωση της εισπνευστικής δύσπνοιας στις δύο γάτες, η κατά διαστήματα αφαίρεση του αέρα δια του καθετήρα και, τέλος, η αφαίρεση του ίδιου του καθετήρα είχε ως αποτέλεσμα την υποχώρηση και την εξαφάνιση των συμπτωμάτων, αντίστοιχα.

Η πρόγνωση του πυοθώρακα θα πρέπει να είναι επιφυλακτική, δεδομένου ότι στη μελέτη του Jonas (1983) οι μισές σχεδόν από τις γάτες με πυοθώρακα πέθαναν ή τους έγινε ευθανασία τις πρώτες 3 ημέρες από την προσκόμισή τους στην κλινική. Επιπλέον, ο Bauer (1986) αναφέρει ότι η θνησιμότητα σε περιστατικά που αντιμετωπίστηκαν με επανειλημμένες θωρακοκεντήσεις και συστηματική α-

ντιβιοθεραπεία κυμάνθηκε στο 42-80%. Επισημαίνεται ότι οι πολλαπλές θωρακοκεντήσεις όχι μόνο αυξάνουν την πιθανότητα τραυματισμού των πνευμόνων και των βακτηριδιακών επιμολύνσεων, αλλά παράλληλα είναι επώδυνες για το ίδιο το ζώο[17]. Αντίθετα, όταν χρησιμοποιήθηκε η ενδοθωρακική θεραπεία, όπως και στις γάτες της εργασίας αυτής,σε 42 περιστατικά πυοθώρακα που αφορούσαν και στα δύο είδη των κατοικίδιων σαρκοφάγων πέθανε μόνο ένας σκύλος και καμία γάτα[15]. Στο παρελθόν η εμπειρία μας ως προς την εξέλιξη και πρόγνωση περιστατικών πυοθώρακα στη γάτα ήταν τραυματική. Κανένα ζώο δεν επέζησε παρά την ισχυρή αντιβιοθεραπεία και την άμεση αφαίρεση σημαντικής ποσότητας εξιδρώματος από την κοιλότητα του υπεζωκότα σε συνδυασμό με την υποστηρικτική και συμπτωματική θεραπεία που τους έγινε. Με βάση το αποτέλεσμα της ενδοθωρακικής θεραπείας, έστω και στα δύο μόνο περιστατικά της μελέτης αυτής, επιβεβαιώνεται για ακόμη μία φορά η θεραπευτική αξία της μεθόδου που μετέβαλε τα προγνωστικά της βαριάς και ταυτόχρονα συχνής αυτής νόσου της γάτας.

[a] Cite®, Idexx
[b] Butterfly®, Venisystems
[c] Xylocaine® 2% inj, Astra
[d] Ringers' solution® inj, Vioser
[e] Abbocath®, Abbott
[f] Dalacin-C® inj, Upjohn
[g] Zinacef® inj, Glaxo
[h] Fluothane®, Cana
[i] Feeding tube®, 12 F, Sherwood
[j] Antirobe® caps, Upjohn
[k] Zinadol® tab, Glaxo
[l] α/d®, Hill's
[m] Leocillin® inj, Leo
[n] Tribrissen® 48% inj, Mallinckrodt Vet
[o] Intersporin® tab, Intervet
[p] Septrin® tab, Wellcome

ΒΙΒΛΙΟΓΡΑΦΙΑ

1. Jonas LD. Feline pyothorax: A retrospective study of twenty cases. J Am Anim Hosp Assoc 1983, 19: 865-871 .
2. Davies C, Forrester SD. Pleural effusion in cats: 82 cases (1987 to 1995). Small Anim Pract 1996, 37: 217-224.
3. Whitehead JE. Differential diagnosis of dyspnea in the cat. Mod Vet Pract 1963, 44: 43-45.
4. Hayward AHS. Thoracic effusions in the cat. Mod Vet Pract 1968, 49: 46-49.
5. Creighton SR, Wilkins RJ. Thoracic effusions in the cat: Etiology and diagnosis features. J Am Anim Hosp Assoc 1975, 11 : 66-76.
6. Sherding RG. Diseases of the pleural cavity. In: The Cat Diseases and Clinical Management. 2nd ed, Churchill Livingstone, New York, 1994: 1053-1091 .
7. Norsworthy GD. Feline Practice. JB Lippincott Co, Philadelphia, 1993.
8. Love DN, Jones RF, Bailey M, Johnson RS, Gamble N. Isolation and characterization of bacteria from pyothorax (empyema) in cats. Vet Microbiol 1982, 7: 455-461.
9. Bauer T, Woodfield JA. Mediastinal, pleural, and extrapleural diseases. In: Textbook of Veterinary Internal Medicine. Diseases of the Dog and Cat. Ettinger SJ, Feldman EC (eds), 4th ed, Vol I, WB Saunders Co, Philadelphia, 1995: 812-842.
10. Sherding RG. Pyothorax in the cat. Comp Cont Educ Pract Vet 1979, 1: 247-252.
11. Pidgeon G. Feline pyothorax. Calif Vet 1978, 32: 11-13.
12. Tomlinson J. Review of pyothorax in the feline. Feline Pract 1980, 10: 26-32.
13. Withrow SJ, Fenner WR, Witkins RJ. Closed chest drainage and lavage for treatment of pyothorax in the cat. J Am Anim Hosp Assoc 1975, 11 : 90-94.
14. Crane SW. Surgical management of feline pyothorax. Feline Pract 1976, 6: 13-19.
15. Bauer T. Pyothorax. In: Current Veterinary Therapy IX. Small Animal Practice. Kirk RW (ed), WB Saunders Co, Philadelphia, 1986: 292-295.
16. Fooshee SK. Managing the cat with septic pleural effusion. Vet Med 1988, 83: 907-913.
17. Ware WA. Dyspnea: diagnosis and management. In: Consultations in Feline Internal Medicine. August JR (ed), WB Saunders Co, Philadelphia, 1991 : 147-169.
18. Nelson RW, Couto CG. Clinical manifestations of pleural cavity and mediastinal disease. In: Essentials of Small Animal Internal Medicine. Mosby Year Book, St Louis, 1992: 229-234.
19. Ishida T, Washizu T, Toriyabe K, Motoyoshi S, Tomoda I, Pederson NC. Feline immunodeficiency virus in cats of Japan. J Am Vet Med Assoc 1989, 194: 221-225.
20. Dodds WJ. Bleeding disorders. In: Consultations in Feline Internal Medicine. August JR (ed), WB Saunders Co, Philadelphia, 1991: 383-388.
21. ΜΙΧΑΗΛ ΣΓ. Συγκριτική Ανατομική των Κατοικιδίων Θηλαστικών. Θεσσαλονίκη 1975: 788-821.
22. Suter PF, Head JR. Pyothorax (thoracic empyema). In: Textbook of Veterinary Medicine. Ettinger SJ (ed), WB Saunders Co, Philadelphia, 1977: 792-796.
23. Dow SW, Jones RL. Anaerobic infections. Part II. Diagnosis and treatment. Comp Cont Educ Pract Vet 1987, 9: 827-839.
24. Aucoin D. Target. The Antimicrobial Reference Guide to Efifective Treatment. 1st ed, North American Compendiums Inc, 1993.
25. Gutmann L, Goldstein FW, Kitzis MD, Hautefort B, Darmon C, Acar JF. Susceptibility of Nocardia asteroides to 46 antibiotics, including 22 β-lactams. Antimicrob Agents Chemother 1983, 23: 248-251.
26. Turner WD, Breznock EM. Continous suction drainage for management of canine pyothorax - A retrospective study. J Am Anim Hosp Assoc 1988, 24: 485-494.
27. Fellenbaum S. A surgical approach to pyothorax in the feline. J Am Anim Hosp Assoc 1972, 8: 259-263.