ePublishing

ΕΘΝΙΚΟ ΚΕΝΤΡΟ ΤΕΚΜΗΡΙΩΣΗΣ
NATIONAL DOCUMENTATION CENTRE

Journal of the Hellenic Veterinary Medical Society

Vol 50, No 3 (1999)

Laparoscopie collection and transfer of Chios sheep embryos

G. S. AMIRIDIS (Γ.Σ. ΑΜΟΙΡΙΔΗΣ), B. KUEHHOLZER, U. BESENFELDER, A. LYMBEROPOULOS (Α. ΛΥΜΠΕΡΟΠΟΥΛΟΣ), E. VAINAS (Ε. ΒΑΪΝΑΣ)

doi: 10.12681/jhvms.15717

Copyright © 2018, GS AMIRIDIS, B KUEHHOLZER, U BESENFELDER, A LYMBEROPOULO, E VAINAS

This work is licensed under a Creative Commons Attribution-NonCommercial 4.0.

To cite this article:

AMIRIDIS (Γ.Σ. ΑΜΟΙΡΙΔΗΣ) G. S., KUEHHOLZER, B., BESENFELDER, U., LYMBEROPOULOS (Α. ΛΥΜΠΕΡΟΠΟΥΛΟΣ) A., & VAINAS (Ε. ΒΑΪΝΑΣ) E. (2018). Laparoscopie collection and transfer of Chios sheep embryos. *Journal of the Hellenic Veterinary Medical Society*, *50*(3), 244–249. https://doi.org/10.12681/jhvms.15717

https://epublishing.ekt.gr | **e-Publisher:** EKT | **Downloaded at:** 20/02/2026 11:30:11

ΔΕΛΤΙΟΝ ΕΛΛ. ΚΤΗΝ. ΕΤΑΙΡΕΙΑΣ 1999, 50(3): 244-249

Λαπαροσκοπική συλλογή και μεταφορά εμβρύων προβάτων της φυλής Χίου

Γ. Σ. Αμοιρίδης[1], B. Kuehholzer[2], U. Besenfelder[3], Α. Λυμπερόπουλος[4] και Ε. Βαϊνάς[4]

ΠΕΡΙΛΗΨΗ. Στην εργασία αυτή μελετήθηκε η αποτελεσματικότητα της λαπαροσκοπικής μεταφοράς και δύο διαφορετικών τεχνικών λαπαροσκοπικής συλλογής εμβρύων. Ως ζώα δότες χρησιμοποιήθηκαν δύο ομάδες των 12 προβατινών Α και Β) φυλής Χίου και ως δέκτες 20 προβατίνες παράγωγα δισταυρώσεων της φυλής. Ο συγχρονισμός του οίστρου όλων των ζώων έγινε με ενδοκολπικούς σπόγγους προγεσταγόνων, η πρόκληση πολλαπλής ωοθυλακιορρηξίας με 8,8 mg πρόβειας ωοθυλακιοτρόπου ορμόνης και η γονιμοποίηση ύστερα από ενδομήτρια λαπαροσκοπική σπερματέγχυση αραιωμένου νωπού σπέρματος κριού. Η συλλογή των εμβρύων έγινε την 6η ημέρα μετά την ΤΣ. Στα ζώα της ομάδας Α η έκπλυση της μήτρας έγινε με έγχυση του υποστρώματος έκπλυσης από το σύστοιχο ωαγωγό, ενώ στην ομάδα Β η έγχυση έγινε από σημείο πλησίον του άκρου του κέρατος. Συλλέχθηκαν 59 (51,75%) και 46 (39%) έμβρυα από τις ομάδες Α και Β αντίστοιχα (P>0,05). Μεταφέρθηκαν 43 έμβρυα σε προβατίνες δέκτες με λαπαροσκοπικές τεχνικές. Με τη χρήση υπερηχογραφίας διαπιστώθηκε εγκυμοσύνη σε 11 (55%) προβατίνες δέκτες που κυοφορούσαν 17 αρνιά (39,5%).

Λέξεις ευρετηρίασης: πρόβατο, λαπαροσκόπηση, πολλαπλή ωοθυλακιορρηξία, συλλογή και μεταφορά εμβρύων.

[1] *Πανεπιστήμιο Θεσσαλίας, Τμήμα Κτηνιατρικής, Μαιευτική Κλινική.*
[2] *LBI fuer zyto-, immuno - und molekulargenetische Forschung, Wien.*
[3] *Institute of Animal Breeding and Genetics, University of Animal Science, Vienna, Austria.*
[4] *Ινστιτούτο Κτηνιατρικών Ερευνών, ΕΘ.Ι.ΑΓ.Ε, Ιωνία Θεσσαλονίκη.*

[1] *Dept. Of Obstetrics and Reproduction, Faculty of Veterinary Medicine University of Thessaly.*
[2] *LBI fuer zyto-, immuno - und molekulargenetische Forschung, Wien.*
[3] *Institute of Animal Breeding and Genetics, University of Animal Science, Vienna, Austria.*
[4] *N.AG.RE.F, Veterinary Research Institute, Thessaloniki*

Ημερομηνία υποβολής: 29.12.98
Ημερομηνία εγκρίσεως: 16.02.99

ABSTRACT. GS Amiridis[1], B Kuehholzer[2], U Besenfelder[3], A Lymberopoulos[4] and E Vainas[4]. Laparoscopic collection and transfer of Chios sheep embryos. *Bulletin of the Hellenic Veterinary Medical Society 1999, 50(3):244-249.* **The efficiency of two different laparoscopic techniques for embryo collection was examined. Two groups (A and B) of 12 Chios breed ewes were used as donors and 20 crossbred Chios ewes as recipients. Oestrus was synchronised by intravaginal sponges, the donors were supervoulated by 8,8 mg of ovine FSH and laparoscopic intrauterine artificial insemination was conducted with extended fresh ram semen. Embryo collection was carried out the 6th day after AI. The uteri of the animals of group A were flushed after catheterisation of the ipsilateral oviduct. In the animals of group B a flushing catheter was inserted close to the tip of the horn. Fifty nine and 46 embryos were collected from groups A and B corresponding to recovery rate of 51.75% and 39% respectively (P>0.05). Laparoscopic transfer of 43 fresh embryos resulted to 11 (55%) pregnancies with (39.5%) surviving fetuses.**

ΕΙΣΑΓΩΓΗ

Η μεταφορά εμβρύων στα πρόβατα, αντίθετα με ό,τι συμβαίνει στις αγελάδες, εφαρμόζεται κυρίως σε ερευνητικό επίπεδο. Οι μέθοδοι συλλογής και μεταφοράς εμβρύων ελάχιστα έχουν τροποποιηθεί από τότε που οι Hunter και συν.[1] ανακοίνωσαν την πρώτη μεταφορά εμβρύου με λαπαροτομή. Οι κλασικές αυτές τεχνικές είναι αξιόπιστες και αρκετά αποτελεσματικές, αλλά σχεδόν πάντα οδηγούν σε μετεγχειρητικές συμφύσεις, οι οποίες λειτουργούν αποτρεπτικά για την επαναληπτική χρησιμοποίηση του ίδιου ζώου σε προγράμματα μεταφοράς εμβρύων ή επηρεάζουν αρνητικά τη γονιμότητά του[2]. Οι προσπάθειες που έγιναν για την ανάπτυξη μη αιματηρών μεθόδων συλλογής δια μέσου του τραχήλου στα πρόβατα δεν απέδωσαν τα αναμενόμενα αποτελέσματα σε ό,τι αφορά στα συνολικά ποσοστά συλλογής[3,4]. Η χρήση λαπαροσκοπικών τεχνικών αποτέλεσε την εναλλακτική λύση για την επίλυση αυτών των προβλημάτων. Αρχικά οι λαπαροσκοπικές τεχνικές χρησιμοποιήθηκαν για τη μεταφορά[5] και αργότερα για τη συλλογή των εμβρύων[6,7]. Με τις τεχνικές αυτές ελαχιστοποιούνται οι πιθανότητες δημιουργίας με-

τεγχειρητικών συμφύσεων, με αποτέλεσμα να είναι εφικτή η επαναληπτική χρησιμοποίηση του ίδιου ζώου ως δότη ή δέκτη εμβρύων με ικανοποιητικά αποτελέσματα. Οι Nellenschulte & Niemann[7] αναφέρουν συλλογή εμβρύων από τον ίδιο δότη μέχρι και τέσσερις φορές σε μηνιαία διαστήματα με ποσοστά συλλογής έως και 75%[7].

Σκοπός του πειραματισμού αυτού ήταν η τυποποίηση ενός αποτελεσματικού σχήματος συλλογής και μεταφοράς εμβρύων με λαπαροσκοπικές τεχνικές σε προβατίνες φυλής Χίου (δότες) και σε παράγωγα διασταυρώσεων της φυλής (δέκτες) σε συνθήκες εκτροφής και η σύγκριση των ποσοστών συλλογής δύο διαφορετικών μεθόδων έκπλυσης της μήτρας.

ΥΛΙΚΑ ΚΑΙ ΜΕΘΟΔΟΙ

Πειραματόζωα

Ο πειραματισμός έγινε το Σεπτέμβριο του 1997 στις εγκαταστάσεις του Ινστιτούτου Κτηνοτροφίας (Παραλίμνη, Πέλλα) του ΕΘ.Ι.ΑΓ.Ε. Ως δότες εμβρύων χρησιμοποιήθηκαν συνολικά 24 προβατίνες της φυλής Χίου ηλικίας 2 έως 5 ετών, οι οποίες χωρίσθηκαν τυχαία σε δύο ομάδες ζώων (Α και Β). Εφαρμόσθηκαν δύο διαφορετικές μέθοδοι συλλογής των εμβρύων. Ως δέκτες εμβρύων χρησιμοποιήθηκαν 20 προβατίνες ηλικίας 1 έως 3 ετών, παράγωγα διασταυρώσεων μεταξύ των φυλών Χίου x Φρισλανδίας και Χίου x Berrichon. Όλα τα ζώα διατρέφονταν με σιτηρέσιο συντήρησης που περιλάμβανε σανό μηδικής και μίγμα συμπυκνωμένων ζωοτροφών. Διακοπή χορήγησης τροφής και νερού γινόταν 24 και 12 ώρες αντίστοιχα πριν από τη συλλογή και μεταφορά των εμβρύων.

Συγχρονισμός οίστρου και πρόκληση πολλαπλής ωοθυλακιορρηξίας

Για το συγχρονισμό του οίστρου χρησιμοποιήθηκαν σε όλα τα ζώα ενδοκολπικοί σπόγγοι εμποτισμένοι με 30 mg οξικής φθοριογεστόνης (Chrono - gest®, Intervet, Ολλανδία) που παρέμεναν in situ για 12 ημέρες. Στα ζώα δέκτες γινόταν την ημέρα εξαγωγής των σπόγγων έγχυση 400 IU ίππειας χοριακής γοναδοτροφίνης (eCG, Intergonan®, Intervet).

Η πρόκληση πολλαπλής ωοθυλακιορρηξίας έγινε με ενδομυϊκή χορήγηση συνολικά 10 ml (8,8 mg) πρόβειας ωοθυλακιοτρόπου ορμόνης (oFSH, Ovagen, ICP, N. Ζηλανδία) ανά 12ωρα διαστήματα για τέσσερις ημέρες, σε σταθερή δόση. Η πρώτη έγχυση γινόταν τη 10η ημέρα μετά την εισαγωγή των σπόγγων με ταυτόχρονη χορήγηση 125 μg κλοπροστενόλης (Estrumat, Mallinckrodt, Γερμανία).

Ο έλεγχος του οίστρου γινόταν με χρησιμοποίηση "ανιχνευτών" κριών ανά 4ωρα διαστήματα. Η γονιμοποίηση των προβατινών δοτών έγινε με τη μέθοδο της λαπαροσκοπικής ενδομήτριας σπερματέγχυσης. Σε κάθε κέρας της μήτρας γινόταν έγχυση 0,3 ml αραιωμένου νωπού σπέρματος κριού που περιείχε $300x10^6$ ζωντανά σπερματοζωάρια, 24 έως 28 ώρες μετά την εκδήλωση των συμπτωμάτων του οίστρου.

Εξοπλισμός

Ο εξοπλισμός που χρησιμοποιήθηκε για τη λαπαροσκοπική συλλογή και μεταφορά εμβρύων περιλάμβανε:

1. Φωτεινή πηγή ψυχρού φωτισμού.
2. Τροκάρ ενδοσκοπίου εσωτερικής διαμέτρου 7 mm.
3. Ενδοσκόπιο εξωτερικής διαμέτρου 6,5 mm οπτικής γωνίας 30°.
4. Συσκευή πνευμοπεριτοναίου.
5. Τροκάρ εσωτερικής διαμέτρου 1,5 mm και μήκους 10 cm για την εισαγωγή φλεβοκαθετήρα και τριχοειδών μεταφοράς εμβρύων.
6. Ελαστικό φλεβοκαθετήρα 0.9 mm X 38 cm.
7. Γυάλινα τριχοειδή σωληνάρια μεταφοράς εμβρύων 1 mm x 15 cm.
8. Τροκάρ διαμέτρου 4 mm με ατραυματική αιχμή για την εισαγωγή του καθετήρα έκπλυσης.
9. Δίοδο καθετήρα έκπλυσης 3,7 mm.
10. Τροκάρ 2,5 mm x 10 cm, για την εισαγωγή του καθετήρα έγχυσης.
11. Ελαστικό καθετήρα έγχυσης διαμέτρου1,7 mm.
12. Τροκάρ λαβίδας συγκράτησης εσωτερικής διαμέτρου 5,5 mm και μήκους 7 cm.
13. Ατραυματικές λαβίδες συγκράτησης 5 mm.
14. Ατραυματική λαβίδα χαλαρής συγκράτησης τύπου φτερού διαμέτρου 5 mm.
15. Μονάδα διαθερμίας.

Αναισθησία

Η αναισθησία όλων των ζώων γινόταν με ταυτόχρονη ενδομυϊκή έγχυση ξυλαζίνης (0,5 ml Rompun, Bayer, Γερμανία) και κεταμίνης (0,9 ml Ketavet, Upjohn, Γερμανία). Μετά το πέρας των λαπαροσκοπικών επεμβάσεων χορηγούνταν τολαζολίνη (1 ml Tolazoline, Sigma, Γερμανία, 0,5 ml i.m. και 0,5 ml s.c.) ως αντίδοτο στην ξυλαζίνη.

Συλλογή εμβρύων

Η συλλογή των εμβρύων γινόταν την έκτη ημέρα μετά τη σπερματέγχυση. Τα ζώα συγκρατούνταν σε ύπτια θέση και υπό γωνία περίπου 45°. Μετά τη χειρουργική προετοιμασία του πεδίου, γίνονταν τρεις τομές του δέρματος του κοιλιακού τοιχώματος μήκους 4-5 mm, σε θέση περίπου 7 και 10 cm από τη μέση γραμμή στην αριστερή πλευρά του ζώου και 7 cm στη δεξιά και σε απόσταση 10-12 cm από την πρόσφυση του μαστού στο κοιλιακό τοίχωμα.

Στις τομές της αριστερής πλευράς τοποθετούνταν τα

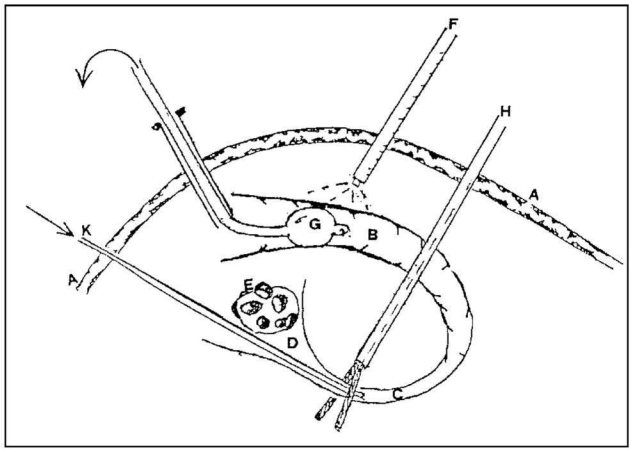

Εικόνα 1. Συλλογή εμβρύων με έκπλυση μέσω του ωαγωγού. Διακρίνονται: Α το κοιλιακό τοίχωμα, Β το κέρας της μήτρας, C ο ωαγωγός, D ο κώδωνας, Ε η ωοθήκη, F το ενδοσκόπιο, G ο δίοδος καθετήρας, Η η λαβίδα συγκράτησης, Κ ο καθετήρας έγχυσης.

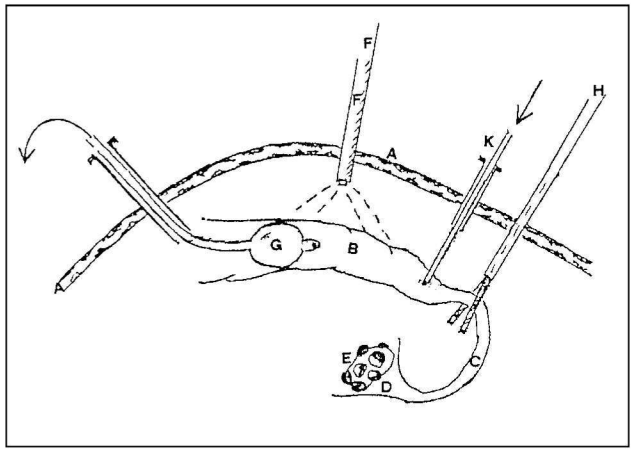

Εικόνα 3. Συλλογή εμβρύων με έκπλυση μέσω του κέρατος. Διακρίνονται: Α το κοιλιακό τοίχωμα, Β το κέρας της μήτρας, C ο ωαγωγός, D ο κώδωνας, Ε η ωοθήκη, F το ενδοσκόπιο, G ο δίοδος καθετήρας, Η η λαβίδα συγκράτησης, Κ ο καθετήρας έγχυσης.

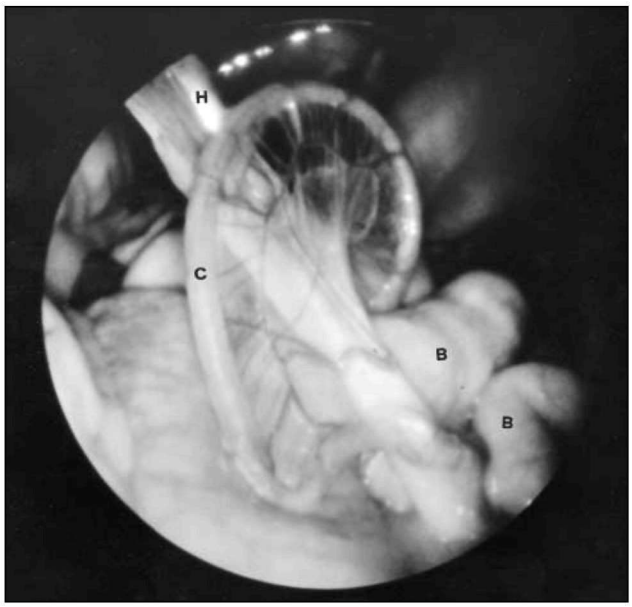

Εικόνα 2. Φωτογραφία μέσω του ενδοσκοπίου. Διακρίνονται: Β το κέρας της μήτρας, C ο καθετηριασμένος ωαγωγός, Η ο κώδωνας.

τροκάρ του ενδοσκοπίου και της λαβίδας συγκράτησης. Μετά την εισαγωγή του ενδοσκοπίου γινόταν εμφύσηση διοξειδίου του άνθρακα στην περιτοναϊκή κοιλότητα με σκοπό να μετατοπισθούν τα σπλάχνα σε χαμηλότερη θέση και να καταστούν ευκολότεροι οι χειρισμοί. Ακολουθούσε καταμέτρηση των ωχρών σωματίων και των ωοθυλακίων κάθε ωοθήκης και εισαγωγή του τροκάρ του δίοδου καθετήρα έκλπυσης από την τομή της δεξιάς πλευράς.

Στη συνέχεια γινόταν σταθεροποίηση του ενός κέρατος με τη βοήθεια ατραυματικής λαβίδας συγκράτησης σε θέση πλησίον του διχασμού των κεράτων. Ακολουθούσε η εισαγωγή του τροκάρ του δίοδου καθετήρα στον αυλό του κέρατος σε σημείο πλησίον της λαβίδας συγκράτησης και με κατεύθυνση προς την κορυφή του κέρατος. Αμέσως μετά την εισαγωγή του τροκάρ απομακρυνόταν το στέλεχός του και εισαγόταν ο καθετήρας έκπλυσης με τρόπο ώστε ο αεροθάλαμος να βρίσκεται τοποθετημένος μεταξύ του μέσου και πρώτου τρίτου του κέρατος. Ανάλογα με τη θέση του αεροθαλάμου, τη διάμετρο του αυλού και τη σύσταση του κέρατος, ο καθετήρας σταθεροποιούνταν με εμφύσηση 3-6 ml αέρα, ώστε να επιτευχθεί πλήρης απόφραξη του αυλού του κέρατος και απελευθερωνόταν η λαβίδα συγκράτησης.

Στα ζώα της ομάδας Α (εικ.1) σταθεροποιούνταν ο ομόπλευρος κώδωνας με τρόπο ώστε να επιτρέπει την είσοδο του τροκάρ εισαγωγής του φλεβοκαθετήρα στη λήκυθο του ωαγωγού. Μετά την αφαίρεση του στελέχους του τροκάρ γινόταν εισαγωγή και προώθηση του εύκαμπτου φλεβοκαθετήρα έγχυσης του υποστρώματος έκπλυσης στον ωαγωγό μέχρι να σταθεροποιηθεί σε ευθεία θέση. Η λαβίδα συγκράτησης απομακρυνόταν και εισαγόταν η λαβίδα τύπου φτερού για τη συγκράτηση του φλεβοκαθετήρα in situ (εικ.2).

Στα ζώα της ομάδας Β (εικ.3) συγκρατιόταν το άκρο του ομόπλευρου κέρατος, εισαγόταν το τροκάρ των 2,5 mm στον αυλό του κέρατος και σε σημείο πλησίον της λαβίδας με κατεύθυνση προς το σώμα της μήτρας, απομακρυνόταν το στέλεχος και εισαγόταν ο καθετήρας έγχυσης του υποστρώματος έκπλυσης.

Ακολουθούσε και στις δύο ομάδες η έκλπυση του κέρατος με 60-80 ml υποστρώματος έκπλυσης, το οποίο συλλεγόταν μέσω του δίοδου καθετήρα έκπλυσης σε τρυβλία

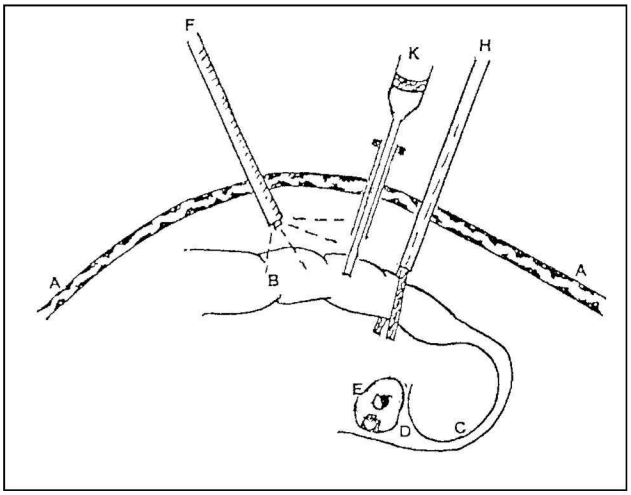

Εικόνα 4. Λαπαροσκοπική μεταφορά εμβρύων. Διακρίνονται: Α το κοιλιακό τοίχωμα, Β το κέρας της μήτρας, C ο ωαγωγός, D ο κώδωνας, Ε η ωοθήκη, F το ενδοσκόπιο, Η η λαβίδα συγκράτησης, Κ ο καθετήρας και η σύριγγα μεταφοράς των εμβρύων.

Petri. Η ίδια τεχνική επαναλαμβανόταν για την έκπλυση του άλλου κέρατος. Μετά την ολοκλήρωση της έκπλυσης το CO_2 απομακρυνόταν δια μέσου του τροκάρ του ενδοσκοπίου με άσκηση πίεσης στα κοιλιακά τοιχώματα.

Η ανεύρεση και η εκτίμηση της ποιότητας των εμβρύων γινόταν υπό παρατήρηση σε στερεοσκόπιο (20Χ και 150Χ αντίστοιχα).

Μεταφορά εμβρύων

Η συγκράτηση, η προετοιμασία του χειρουργικού πεδίου και οι τομές της αριστερής πλευράς στα ζώα δέκτες έγιναν όπως και στα ζώα δότες. Μετά την εκτίμηση της αντίδρασης των ωοθηκών μεταφέρονταν τα έμβρυα στο σύστοιχο κέρας με την ωοθήκη που έφερε τα περισσότερα ωχρά σωμάτια. Για τη μεταφορά των εμβρύων εισαγόταν το τροκάρ στη δεξιά πλευρά σε απόσταση 2 έως 3 cm από τη μέση γραμμή και 10 έως 12 cm από τη βάση του μαστού. Ταυτόχρονα, 1 έως 4 κατάλληλα για μεταφορά έμβρυα τοποθετούνταν μεταξύ δύο φυσαλίδων αέρα σε γυάλινο τριχοειδές σωληνάριο που προσαρμόζόταν σε σύριγγα 1 ml. Το κέρας συγκρατιόταν με λαβίδα συγκράτησης σε θέση πλησίον του άκρου του και εισαγόταν το τροκάρ στον αυλό με κατεύθυνση προς το σώμα της μήτρας (εικ.4). Εναλλακτικά η εισαγωγή του τροκάρ γινόταν στο τελευταίο τρίτο του κέρατος αλλά με κατεύθυνση προς το άκρο του. Στη συνέχεια απομακρυνόταν το στέλεχος και εισαγόταν το τριχοειδές σωληνάριο. Αμέσως μετά την εναπόθεση των εμβρύων το σωληνάριο απομακρυνόταν για να αποφευχθεί προσκόλληση των εμβρύων.

Η σύγκλειση των τομών του δέρματος γινόταν με μεταλλικούς αγκτήρες χωρίς άλλη φαρμακευτική αγωγή. Η αντιμετώπιση των αιμορραγιών γινόταν με διαθερμία.

Οι μέσοι όροι των ωχρών σωματίων που αναπτύχθηκαν και των εμβρύων που συλλέχθηκαν, ελέγχθηκαν στατιστικά με t-test.

ΑΠΟΤΕΛΕΣΜΑΤΑ

Αντίδραση ωοθήκης στην πρόκληση πολλαπλής ωοθυλακιορρηξίας

Παρατηρήθηκε σχετική ανομοιομορφία στα ζώα και των δύο ομάδων σε ό,τι αφορά στην αντίδραση των ωοθηκών στην πρόκληση πολλαπλής ωοθυλακιορρηξίας. Η ανάπτυξη των ωχρών σωματίων κυμάνθηκε από 2 έως 17 ανά προβατίνα. Συνολικά αναπτύχθηκαν 114 (9,5±4,3) και 118 (9,8±2,9) ωχρά σωμάτια στα ζώα της Α και Β ομάδας αντίστοιχα (πιν.1).

Συλλογή εμβρύων

Συλλέχθηκαν 59 έμβρυα από την ομάδα Α και 46 έμβρυα από την ομάδα Β. Τα ποσοστά συλλογής ήταν 51,75% και 39% και ο μέσος όρος των εμβρύων ανά προβατίνα 4.9±1,02 και 3,83±0,74 για την Α και Β ομάδα αντίστοιχα ($P>0,05$). Τα ποσοστά συλλογής ανά ζώο κυμάνθηκαν από 9% έως 100%.

Από τα 105 έμβρυα που συλλέχθηκαν τα 73 (69,5%) κρίθηκαν κατάλληλα για κατάψυξη ή μεταφορά.

Η συλλογή των εμβρύων διενεργήθηκε σε όλα τα ζώα χωρίς σοβαρά προβλήματα και ολοκληρωνόταν περίπου σε 35 και 20 λεπτά στα ζώα της Α και Β ομάδας αντίστοιχα.

Μεταφορά εμβρύων

Μεταφέρθηκαν συνολικά 43 έμβρυα σε 20 προβατίνες δέκτες. Σε κάθε ζώο δέκτη μεταφέρθηκαν από 1 έως 4 έμβρυα ανάλογα με την ποιότητα των εμβρύων, το συνολικό αριθμό των ωχρών σωματίων που έφεραν οι ωοθήκες, την ηλικία και το σωματικό βάρος του ζώου. Η μεταφορά των εμβρύων διενεργήθηκε χωρίς προβλήματα σε όλα τα ζώα και κατά μέσον όρο ολοκληρωνόταν σε 5 λεπτά.

Η διάγνωση εγκυμοσύνης και ο προσδιορισμός του αριθμού των κυοφορούμενων εμβρύων έγινε με υπερηχογραφία την 30η ημέρα μετά τη μεταφορά. Διαπιστώθηκε εγκυμοσύνη σε 11(55%) προβατίνες που κυοφορούσαν συνολικά 17 έμβρυα τα οποία αντιστοιχούν στο 39,5% των μεταφερθέντων εμβρύων.

ΣΥΖΗΤΗΣΗ

Τα αποτελέσματα του πειραματισμού αυτού αποδεικνύουν ότι οι τεχνικές της λαπαροσκοπικής συλλογής και μεταφοράς εμβρύων μπορούν να εφαρμοστούν με ικανοποιητικά αποτελέσματα στα πρόβατα της φυλής Χίου και

Πίνακας 1. Αντίδραση των ωοθηκών και έμβρυα που συλλέχθηκαν από τα ζώα δότες.

	αντίδραση ωοθήκης - ΩΣ			**έμβρυα**			
Ομάδα	δεξιά	αριστερή	σύνολο	δεξιά	αριστερά	σύνολο	ποσοστά συλλογής %
A	58	56	114	25	34	59	51,75
B	72	46	118	30	16	46	39

σε παράγωγα διασταυρώσεών της σε συνθήκες εκτροφής. Η διενέργεια της συλλογής και μεταφοράς εμβρύων σε όλες τις περιπτώσεις ολοκληρώθηκε χωρίς ιδιαίτερα προβλήματα. Σε δύο περιπτώσεις χρειάσθηκε να γίνει αποκατάσταση μικρών αιμορραγιών με διαθερμία. Περισσότερα έμβρυα συλλέχθηκαν από τα ζώα της Α ομάδας, πιθανόν γιατί συλλέχθηκαν έμβρυα που βρίσκονταν στο άκρο του κέρατος ή ακόμα και μέσα στον ωαγωγό. Ωστόσο, η διαφορά του ποσοστού συλλογής μεταξύ των δύο μεθόδων δεν ήταν σημαντική. Τα συνολικά ποσοστά συλλογής (51,75% και 39%, ομάδα Α και Β αντίστοιχα) μολονότι είναι γενικά χαμηλότερα από αυτά που αναφέρονται στη διεθνή βιβλιογραφία[6,7,8], είναι σαφώς υψηλότερα όταν συγκρίνονται με τις αντίστοιχες πρώτες προσπάθειες άλλων ερευνητικών ομάδων[6,7]. Τα ποσοστά συλλογής παρουσίασαν βαθμιαία βελτίωση και σε 7 περιπτώσεις ξεπέρασαν το 65%.

Προσπάθειες για συλλογή εμβρύων μέσω διατραχηλικής έκπλυσης της μήτρας έγιναν από τους Coonrod και συν[9] με τη χρησιμοποίηση ενισχυμένου καθετήρα τύπου Folley, βελόνας με αμβλύ άκρο ή βελόνας τύπου Verres. Τα ποσοστά συλλογής που επιτεύχθηκαν κυμάνθηκαν από 62% έως 85%. Ωστόσο, ανάλογα με τη μέθοδο που χρησιμοποιήθηκε, μόνο στο 25% έως 53% των περιπτώσεων ήταν δυνατή η δίοδος του μέσου έκπλυσης στη μήτρα και κατά συνέπεια τα πραγματικά ποσοστά συλλογής δεν ξεπέρασαν στην καλύτερη περίπτωση το 21%. Οι Mylne και συν[10] εφάρμοσαν για τη διαστολή του τραχήλου μέθοδο που περιλάμβανε δύο ενδοτραχηλικές εγχύσεις προσταγλαδίνης E_2 σε διάστημα 9 ωρών και μία ενδομυϊκή χορήγηση οιστρογόνων ταυτόχρονα με την πρώτη έγχυση προσταγλανδίνης. Η δίοδος του καθετήρα στη μήτρα ήταν δυνατή μόνο στο 46% των ενήλικων ζώων και στο 5% των αμνάδων, το δε ποσοστό συλλογής των εμβρύων στις περιπτώσεις αυτές ήταν περίπου 60%.

Με την εφαρμογή χειρουργικών μεθόδων (λαπαροτομή) επιτεύχθηκαν ποσοστά συλλογής μεγαλύτερα του 70%[11,12]. Σε πρόβατα της φυλής Χίου έχουν αναφερθεί ποσοστά συλλογής από 30,9% έως και 85,8% ανάλογα με το σχήμα και τη δόση της ορμόνης που χρησιμοποιήθηκε για την πρόκληση πολλαπλής ωοθηλακιορρηξίας[13,14]. Οι λαπαροτομικές μέθοδοι έχουν σχεδόν πάντα ως αποτέλεσμα τη δημιουργία μετεγχειρητικών συμφύσεων που συνήθως δημιουργούνται στην ωοθήκη, τους ωαγωγούς, τη μήτρα, το μείζον επίπλουν και το κοιλιακό τοίχωμα, και καθιστούν εξαιρετικά δύσκολη την επαναληπτική συλλογή εμβρύων από το ίδιο ζώο, επηρεάζοντας δυσμενώς τη μελλοντική του γονιμότητα[11].

Η έκπλυση της μήτρας ολοκληρωνόταν κατά μέσον όρο σε 35 και 20 λεπτά στην Α και Β ομάδα αντίστοιχα. Η καθυστέρηση στην πρώτη ομάδα οφειλόταν στους λεπτούς χειρισμούς που απαιτούνται για τον καθετηριασμό του ωαγωγού, όπως επίσης στις περισσότερες αλλαγές λαβίδων συγκράτησης. Ο ίδιος περίπου χρόνος απαιτείται και για τις κλασικές χειρουργικές τεχνικές. Παρά το γεγονός ότι με τις λαπαροσκοπικές τεχνικές σε ορισμένες περιπτώσεις συλλέγονται λιγότερα έμβρυα από ό,τι με τις χειρουργικές, οι πρώτες είναι πολύ αποδοτικότερες λόγω της δυνατότητας πολλαπλής χρησιμοποίησης του ίδιου δότη.

Τα χαμηλά ποσοστά συλλογής εμβρύων θα μπορούσαν να ερμηνευθούν ως εξής:

- την ημέρα της συλλογής η συγκέντρωση της προγεστερόνης βρίσκεται σε αρκετά υψηλά επίπεδα, λόγω της ύπαρξης μεγάλου αριθμού ωχρών σωματίων, με αποτέλεσμα την επιτάχυνση της καθόδου των εμβρύων προς το σώμα της μήτρας[15] και πιθανή μετακίνησή τους πίσω από το σημείο απόφραξης του αυλού του κέρατος.
- Αυξημένη συγκέντρωση οιστρογόνων εξ αιτίας άρρηκτων ωοθυλακίων οδηγεί σε παγίδευση των εμβρύων στον ωαγωγό[16].
- Είναι πιθανόν ότι μετά την ωοθυλακιορρηξία, λόγω αυξημένου μεγέθους της ωοθήκης, ένας αριθμός ωαρίων να διαφεύγει προς την περιτοναϊκή κοιλότητα εξ αιτίας αδυναμίας του κώδωνα να περιβάλλει πλήρως την ωοθήκη[12].
- Με τις τεχνικές συλλογής ένας αριθμός εμβρύων παραμένει στη μήτρα μεταξύ της οπής του καθετήρα και της πρόσθιας επιφάνειας του αεροθαλάμου.

Φαίνεται ότι όλοι οι παραπάνω παράγοντες θα μπορούσαν να συμμετέχουν στη μείωση του ποσοστού συλλογής. Από την ερευνητική μας ομάδα διαπιστώθηκε ότι συλλογή όλων των εμβρύων από προβατίνες φυλής Χίου δεν επιτυγχάνεται ακόμα και όταν η έκπλυση της μήτρας γίνεται μετά από σφαγή των ζώων (αδημοσίευτα αποτελέσματα).

Από τα αποτελέσματα της παρούσας μελέτης προκύπτει ότι η έκπλυση της μήτρας διαμέσου των ωαγωγών αποτελεί τη μέθοδο εκλογής, γιατί είναι η λιγότερο τραυματική και τα ποσοστά εμβρύων που συλλέγονται με αυτήν είναι ικανοποιητικά.

Τα ποσοστά εγκυμοσύνης των προβατινών δεκτών (55%) που επιτεύχθηκαν στον πειραματισμό αυτό, καθώς και τα ποσοστά των εμβρύων που εξελίχθηκαν (39,5%), κρίνονται αρκετά ικανοποιητικά. Πιστεύεται ότι τα ποσοστά αυτά θα ήταν υψηλότερα αν είχαν μεταφερθεί τα καλύτερης ποιότητας έμβρυα τα οποία καταψύχθηκαν.

Οι Stefani και συν.[17] μετά από μεταφορά δύο εμβρύων ανά προβατίνα πέτυχαν ποσοστά εγκυμοσύνης 27% και 56% χρησιμοποιώντας λαπαροσκοπικές και χειρουργικές μεθόδους αντίστοιχα. Μετά από μεταφορά 2 ή 3 εμβρύων στους ωαγωγούς με λαπαροσκοπικές τεχνικές τα ποσοστά εγκυμοσύνης που επιτεύχθηκαν και αυτά των εμβρύων που εξελίχθηκαν ήταν 51,5% και 21,5% αντίστοιχα[18]. Τα υψηλότερα ποσοστά εγκυμοσύνης (75%) μετά από λαπαροσκοπική μεταφορά εμβρύων αναφέρονται από τους McKelvey και συν.[5] Τα ποσοστά των εμβρύων που εξελίχθηκαν κυμαίνονταν μεταξύ 17% και 54% ανάλογα με το στάδιο εξέλιξης των εμβρύων και το στάδιο του οιστρικού κύκλου των ζώων δεκτών[5].

Η ανάπτυξη ενός ολοκληρωμένου σχήματος εφαρμογής λαπαροσκοπικών τεχνικών για παρεμβάσεις στην αναπαραγωγική διαχείριση των προβάτων που θα περιλαμβάνει ενδομήτρια σπερματέγχυση, συλλογή και μεταφορά εμβρύων μπορεί να συμβάλλει ουσιαστικά στην επιτάχυνση του ρυθμού γενετικής βελτίωσης των προβάτων και στη δημιουργία τράπεζας εμβρύων φυλών που κινδυνεύουν με εξαφάνιση. Η περαιτέρω βελτίωση της αποτελεσματικότητας των λαπαροσκοπικών τεχνικών αναμένεται να οδηγήσει στην ευρύτερη εφαρμογή τους σε συνθήκες εκτροφής.

ΒΙΒΛΙΟΓΡΑΦΙΑ

1. Hunter GL, Adams CE and Rowson LE. Inter - Breed ovum transfer in sheep. J Agric Sci 1955, 46:143-145.
2. Cutten IN. Immediate and long term effects of post mating on the lambing performance of the ewes. Proc Aust Soc Anim Prod 1970, 8:338-393.
3. Coonran SA, Coren BR, McBride BL, Bowen ML, Kraemer DC. Successful non-surgical collection of ovine embryos. Theriogenology 1986, 25, 149.
4. Coondod SA, Bowen J and Kraemer DC. Non surgical collection of ovine embryos. Proc of the 5th Ann Con of the Amer Embryo Transfer Assoc 1984, 83-87.
5. McKelvey WAC, Robinson JJ, Aitken RP. A simplified technique for the transfer of ovine embryos by laparoscopy. Vet Rec 1985, 117:492-494.
6. McKelvey WAC, Robinson JJ, Aitken RP, Robertson IS. Repeated recoveries of embryos from ewes by laparoscopy. Theriogenology 1986, 25, 855-865.
7. Nellenschulte E, Niemann H. Collection and transfer of ovine embryos by laparoscopy. Anim Reprod Sci 1992, 27, 293-304.
8. Scudamore LL, Robinson JJ, Aitken RP, Kennedy DJ, Ireland S and Robertson JS. Laparoscopy for intrauterine insemination and embryo recovery in superovulated ewes at a commercial embryo transfer unit. Theriogenology 1991, 35, 329-337.
9. Coonrod SA, Coren BR, McBride BL, Bowen MJ, Kraemer DC, Successfull non-surgical collection of ovine ova. Therigenology 1986, 25, 149.
10. Mylne MJA, McKelvey WAC, Fernie k, Matthews K. Use of a transcervical technique for embryo recovery in sheep. Vet Rec 1992, 130, 450-451.
11. Tervit HR and Havik PG. A modified technique for flushing ova from the sheep uterus. N.Z.Vet Jour. 1976, 24, 138-140.
12. Σαμαρτζή Φ. Μελέτη της ανταπόκρισης των προβάτων φυλής Χίου στην πρόκληση πολλαπλής ωοθυλακιορρηξίας μετά από χορήγηση PMSG και in vitro εκτίμηση της βιωσιμότητας των εμβρύων. Διδακτορική Διατριβή, ΑΠΘ 1993.
13. Samartzi F, Belibasaki S, Vainas E, Boscos C. Plasma progesterone concentration in relation to ovulation rate and embryo yield in Chios ewes superovulated with PMSG. Anim Repro Sci 1995, 39, 11-21.
14. Samartzi F, Boscos C, Vainas E, Tsakalof P. Superovulatory response of Chios sheep to PMSG during spring and autumn. Anim Repro Sci 1995, 39, 215-222.
15. Hafez ESE. Reproduction in farm animals. 6th edition Lea & Febiger, Philadelphia.
16. Τσακάλωφ Π. Μαιευτική των κατοικίδιων θηλαστικών. ΑΠΘ 1986.
17. Stefani JS, Palha MDC, Christmann L, Rosa JM. Laparoscopic versus surgical transfer of ovine embryos. Theriogenology 1990, 33,330.
18. Besenfelder U. Hazas G, Gyoker E, Gergatz E and Brem G. Laparoscopic embryo transfer into the fallopian tube in sheep. Theriogenology 1994, 41, 162.