ePublishing

ΕΘΝΙΚΟ ΚΕΝΤΡΟ ΤΕΚΜΗΡΙΩΣΗΣ
NATIONAL DOCUMENTATION CENTRE

Journal of the Hellenic Veterinary Medical Society

Vol 50, No 3 (1999)

Squamous cell carcinoma of the dog

E. KALDRYMIDOU (Ε. ΚΑΛΔΡΥΜΙΔΟΥ), G. KANAKOUDIS (Γ. ΚΑΝΑΚΟΥΔΗΣ), Th. TOLIOU (Θ. ΤΟΛΙΟΥ), Th. POUTAHIDIS (Θ. ΠΟΥΤΑΧΙΔΗΣ), M. KARAGIANNOPOULOU (Μ. ΚΑΡΑΓΙΑΝΝΟΠΟΥΛΟΥ)

doi: 10.12681/jhvms.15718

Copyright © 2018, E KALDRYMIDOU, G KANAKOUDIS, TH TOLIOU, TH POUTAHIDIS, M KARAGIANNOPOULOU

This work is licensed under a Creative Commons Attribution-NonCommercial 4.0.

To cite this article:

KALDRYMIDOU (Ε. ΚΑΛΔΡΥΜΙΔΟΥ) E., KANAKOUDIS (Γ. ΚΑΝΑΚΟΥΔΗΣ) G., TOLIOU (Θ. ΤΟΛΙΟΥ) T., POUTAHIDIS (Θ. ΠΟΥΤΑΧΙΔΗΣ) T., & KARAGIANNOPOULOU (Μ. ΚΑΡΑΓΙΑΝΝΟΠΟΥΛΟΥ) M. (2018). Squamous cell carcinoma of the dog. *Journal of the Hellenic Veterinary Medical Society*, *50*(3), 250–255. https://doi.org/10.12681/jhvms.15718

https://epublishing.ekt.gr | **e-Publisher:** EKT | **Downloaded at:** 25/07/2025 06:15:42

ΔΕΛΤΙΟΝ ΕΛΛ. ΚΤΗΝ. ΕΤΑΙΡΕΙΑΣ 1999, 50(3): 250-255

Ακανθοκυτταρικό καρκίνωμα του σκύλου

Ε. Καλδρυμίδου, Γ. Κανακούδης, Θ. Τόλιου, Θ. Πουταχίδης, Μ. Καραγιαννοπούλου

ΠΕΡΙΛΗΨΗ. Το ακανθοκυτταρικό καρκίνωμα αποτελεί το κατ εξοχήν δερματικό νεόπλασμα με κυτταρολογικά στοιχεία κακοήθειας. Τα κύτταρά του διατηρούν τα χαρακτηριστικά της ακανθώδους στιβάδας της επιδερμίδας και διεισδύουν στο χόριο. Το ακανθοκυτταρικό καρκίνωμα ταξινομείται με βάση το βαθμό διαφοροποίησης των κυττάρων του και την ιδιαίτερη αρχιτεκτονική του, σε περισσότερες της μιας κατηγορίες. Συχνά πρέπει να διαφοροποιηθεί από άλλα επιθηλιακά νεοπλάσματα με τη βοήθεια ανοσοϊστοχημικών, κυρίως, τεχνικών. Στην εργασία αυτή μελετήθηκαν και ταξινομήθηκαν τέσσερα περιστατικά ακανθοκυτταρικού καρκινώματος του σκύλου. Τα τρία (2,3,4) από αυτά υπολείπονταν σε διαφοροποίηση και για το λόγο αυτό έγινε ανοσοϊστοχημική διερεύνηση της κυτταρικής κερατίνης για να αποκλειστεί η περίπτωση σύγχυσης με άλλα επιθηλιακά νεοπλάσματα, που συνοδεύονται από κερατινοποίηση. Επίσης, τα δύο (3,4), από τα προαναφερόμενα τρία περιστατικά, παρουσίαζαν ακανθόλυση και σχηματισμό ψευδοαδενοκυψελών. Στην περίπτωση αυτή έγινε ανοσοϊστοχημικός έλεγχος του καρκινοεμβρυϊκού αντιγόνου για να αποκλειστεί η περίπτωση σύγχυσης με τα αδενικά καρκινώματα. Τέλος, το περιστατικό 4 παρουσίαζε, κατά θέσεις, διάχυτη κυτταρική ανάπτυξη, χωρίς εμφανή κερατινοποίηση και αρκετά από τα κύτταρά του είχαν επίμηκες σχήμα. Στο περιστατικό αυτό εφαρμόστηκε η ανοσοϊστοχημική δοκιμασία της βιμεντίνης για να διαπιστωθεί εάν τα κύτταρά του ανήκαν στο συνδετικό στρώμα ή ήταν κύτταρα ενός ατρακτοκυτταρικού ακανθοκυτταρικού καρκινώματος.

ABSTRACT. E. Kaldrymidou[1], G. Kanakoudis[1], Th. Toliou[2], Th. Poutahidis[1], M. Karagiannopoulou[3]. Squamous cell carcinoma of the dog. *Bulletin of the Hellenic Veterinary Medical Society 1999, 50(3):250-255.* **Squamous cell carcinoma is the most common skin neoplasm with cellular evidence of malignancy. Neoplastic cells preserve characteristics of the stratum spinosum and infiltrate dermis. Squamous cell carcinomas classification is based on the degree of cell differentiation and tumor architecture and includes more than one categories. Immunohistochemistry is often applied in order to distinguish this carcinoma from other epithelial neoplasms. In the present study four squamous cell carcinomas of the dog were examined and classified. Three of them (2,3,4) presented low rates of differentiation so, immuhistochemical detection of cellular keratin was performed, in order to avoid confusion with other keratinizing epithelial neoplasms. Two out of the three above mentioned tumors (3,4) exhibited acantholysis and pseudogranular structures. Immunohistochemical detection of the carcinoembryonic antigen provided evidence to distinguish them from adenocarcinomas. Finally, in the fourth tumor (4) areas of diffuse cellular proliferation, without obvious keratinization, were observed. Many of these cells appeared elongated. In this case, the immunohistochemical detection of vimentin was performed in order to find out if these cells belonged to the connective tissue or to a spindle-cell squamous cell carcinoma.**

Εργαστήριο Παθολογικής Ανατομικής Τμήμα Κτηνιατρικής Α.Π.Θ.

Ημερομηνία υποβολής: 18.08.98
Ημερομηνία εγκρίσεως: 11.12.98

ΕΙΣΑΓΩΓΗ

Το ακανθοκυτταρικό καρκίνωμα αποτελεί κακόηθες νεόπλασμα του δέρματος, που διατηρεί τα χαρακτηριστικά της ακανθώδους στιβάδας της επιδερμίδας. Συνήθως εντοπίζεται στην κεφαλή, στα άκρα, στην κοιλιά και στο περίνεο[1] με τη μορφή μονήρων, αλλά και πολλαπλών εστιών. Στο σκύλο αναφέρθηκαν εντοπίσεις και στο δέρμα της ονυχοφόρου αύλακας[2,3]. Η συχνότητα εμφάνισης του νεοπλάσματος αυτού στο σκύλο κυμαίνεται από 3 ως 20% ενώ στη γάτα από 17 ως 25%[4,5].

Το ακανθοκυτταρικό καρκίνωμα εντοπίζεται, αρκετά συχνά, σε θέσεις του δέρματος, που φέρουν αλλοιώσεις εξαιτίας της ηλιακής ακτινοβολίας ή σε θέσεις άτυπης υπερπλασίας των κατώτερων στιβάδων της επιδερμίδας[6-8]. Η ανοσοκαταστολή, διάφορα χημικά καρκινογόνα (πίσσες, έλαια, κατάποση αρσενικούχων ουσιών), η ιονίζουσα ακτινοβολία, παλιές ουλές από εγκαύματα και χρόνια έλκη προδιαθέτουν ή δρουν ως αιτιολογικοί παράγοντες στην εμφάνιση του καρκινώματος αυτού στα ζώα και στον άνθρωπο[6,9].

Το ακανθοκυτταρικό καρκίνωμα στον άνθρωπο παρατηρείται με την in situ και με τη διηθητική μορφή. Η τελευταία διακρίνεται σε περισσότερες της μιας κατηγο-

Πίνακας 1. Στοιχεία ταυτότητας και κλινικά χαρακτηριστικά τεσσάρων σκύλων με ακανθοκυτταρικό καρκίνωμα.

Αριθμ. ζώου	Φυλή	Φύλο	Ηλικία	Εντόπιση	Μέγεθος	Κλινική εικόνα και λήψη υλικού
1.	Γκέκας	Θηλυκός	9 ετών	Ξιφοειδής απόφυση	3Χ3 εκ.	Οζώδης δερματική μάζα με εξέλκωση και αιμορραγία - Χειρουργική αφαίρεση
2.	Ακαθόριστη	Θηλυκός	10 ετών	ΑΣ	1,5Χ1 εκ.	Οζώδης δερματική διόγκωση με εξέλκωση - Χειρουργική αφαίρεση.
3.	Great Dine	Αρσενικός	9 ετών	Μασχαλιαία χώρα	ΑΣ	Δερματική πλάκα με εξελκώσεις -Βιοψία.
4.	Γερμανικός	Αρσενικός	11 ετών	Ονυχοφόρος αύλακα	ΑΣ	Υποτροπή ύστερα από χειρουργική αφαίρεση του 5ου δακτύλου του δεξιού οπισθίου άκρου- Βιοψία.

ΑΣ= Απουσία στοιχείων

ρίες, οι οποίες ορίζονται ανάλογα με το βαθμό διαφοροποίησης των νεοπλασματικών κυττάρων, την εμφάνισή τους και την ιδιαίτερη αρχιτεκτονική του όγκου[6]. Το διηθητικό ακανθοκυτταρικό καρκίνωμα διακρίνεται στο σκύλο και στη γάτα στο καλά διαφοροποιημένο, στο φτωχά διαφοροποιημένο, στο ακανθολυτικό και στο ατρακτοκυτταρικό ακανθοκυτταρικό καρκίνωμα[4]. Η παραπάνω ταξινόμηση ακολουθεί την αντίστοιχη του ανθρώπου, στην οποία συμπεριλαμβάνονται και άλλοι τύποι που όμως, δεν έχουν μέχρι σήμερα ανιχνευτεί στα ζώα.Το in situ ακανθοκυτταρικό καρκίνωμα παρατηρείται σπάνια στο σκύλο και σχετικά συχνότερα στη γάτα[4,10].

Σκοπός της εργασίας αυτής ήταν η ιστοπαθολογική και η ανοσοϊστοχημική μελέτη καθώς και η ταξινόμηση τεσσάρων ακανθοκυτταρικών καρικινωμάτων μέσω της δυνατότητας των συγκεκριμένων αντισωμάτων, που χρησιμοποιήθηκαν, να αντιδρούν με ιστούς του σκύλου.

ΥΛΙΚΑ ΚΑΙ ΜΕΘΟΔΟΙ

Το υλικό της εργασίας αυτής αποτέλεσαν τέσσερα περιστατικά με νεοπλασματική εξεργασία στο δέρμα, τα οποία προσκομίστηκαν για το λόγο αυτό στη Χειρουργική Κλινική του Τμήματος Κτηνιατρικής. Τα στοιχεία των ζώων, τα κλινικά χαρακτηριστικά των όγκων και ο τρόπος λήψης του παθολογικού υλικού, αναφέρονται στον πίνακα 1.

Οι ιστοί μονιμοποιήθηκαν σε διάλυμα φορμόλης 10%, εγκλείστηκαν σε παραφίνη και χρώστηκαν αρχικά με τη μέθοδο της αιματοξυλίνης-ηωσίνης. Επίσης, έγινε ανοσοϊστοχημική εξέτασή τους για την ανίχνευση της κυτταρικής κερατίνης, του καρκινοεμβρυϊκού αντιγόνου και στο περιστατικό 4 και της βιμεντίνης[4,6]. Για την ανίχνευση της κυτταρικής κερατίνης και της βιμεντίνης χρησιμοποιήθηκαν τα αντίστοιχα μονοκλωνικά αντισώματα (πίνακας 2) και εφαρμόστηκε η μέθοδος της Αβιδίνης- Βιοτίνης. Για την ανίχνευση του καρκινοεμβρυϊκού αντιγόνου χρησιμοποιήθηκε το αντίστοιχο πολυκλωνικό αντίσωμα (πίνακας 2) και εφαρμόστηκε η μέθοδος της υπεροξειδάσης-αντιυπεροξειδάσης, μετά την αποπαραφίνωση και την επίδραση της θρυψίνης. Ως χρωμογόνο χρησιμοποιήθηκε η 3,3-διαμινοβενζιδίνη (DAB) και για την αντίχρωση η αιματοξυλίνη κατά Harris. Ως θετικοί ανοσοϊστοχημικοί μάρτυρες για την κυτταρική κερατίνη και τη βιμεντίνη χρησιμοποιήθηκαν τομές φυσιολογικού δέρματος σκύλου. Για το καρκινοεμβρυϊκό αντιγόνο χρησιμοποιήθηκαν τομές μεταστατικού αδενο-καρκινώματος του μαστού στον εγκέφαλο.

Πίνακας 2. Ανοσοϊστοχημικά αντιδραστήρια που χρησιμοποιήθηκαν για τη μελέτη.

Αντιδραστήρια	Πηγή	Διάλυση
Anti-cytokeratin* (High Molecular Weight)	Dako	1:100
Anti-carcinoembryonic antigen (CEA)**	Dako	1:100
Anti-vimentin*	Dako	1:50

* Μονοκλωνικά αντισώματα ποντικού
** Πολυκλωνικό αντίσωμα κουνελιού

ΚΛΙΝΙΚΑ ΕΥΡΗΜΑΤΑ

Στο περιστατικό 1 εξαιρέθηκε δερματική διόγκωση, με τη μορφή οζώδους μάζας, από την περιοχή της ξιφοειδούς απόφυσης του στέρνου, διαστάσεων 3x3 εκ. Η διόγκωση ήταν μονήρης και είχε πρωτοεμφανιστεί πριν από τρία χρόνια. Τον τελευταίο καιρό παρουσίαζε εξέλκωση και αιμορραγούσε.

Στο περιστατικό 2 αφαιρέθηκε δερματική διόγκωση διαστάσεων 1,5x1 εκ., η οποία προεξείχε του δέρματος με τη μορφή εξελκωμένου όζου. Η θέση εντόπισης απουσιάζει, εξαιτίας ελλιπών στοιχείων.

Στο περιστατικό 3 παρατηρήθηκε εξελκωμένη πλάκα στην αριστερή μασχαλιαία χώρα. Το μέγεθος της πλάκας δεν αναφέρεται, εξαιτίας ελλιπών στοιχείων. Το παθολο-

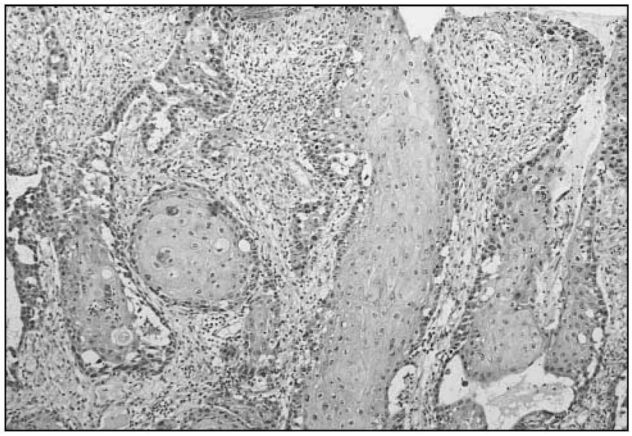

Εικ. 1. Καλά διαφοροποιημένο ακανθοκυτταρικό καρκίνωμα (Περιστατικό 1). Παρατηρούνται ακανόνιστες δοκίδες νεοπλασματικών κυττάρων να διεισδύουν στο χόριο. Η-Ε.

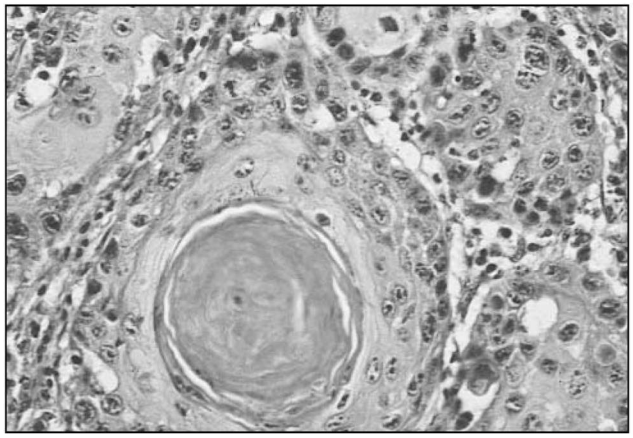

Εικ. 2. Μεγαλύτερη μεγέθυνση εστίας του παραπάνω νεοπλάσματος, στην οποία απεικονίζεται μαργαριταροειδής σφαίρα. Περιφερικά τα νέο-πλασματικά κύτταρα φέρουν ευμεγέθεις πυρήνες με αδρή ετεροχρωματίνη. Τα κυτταρικά όρια είναι ευδιάκριτα. Η-Ε.

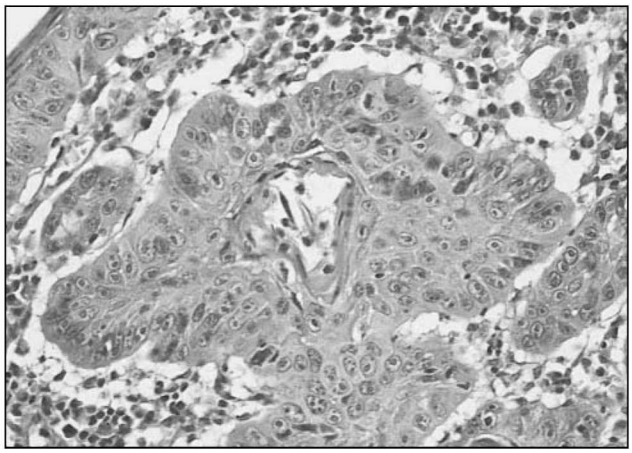

Εικ. 3. Ακανθοκυτταρικό καρκίνωμα μέσου βαθμού διαφοροποίησης (Περιστατικό 2). Οι πυρηνίσκοι προέχουν ιδιαίτερα. Τα κυτταρικά όρια είναι δυσδιάκριτα. Η-Ε.

γικό υλικό, που εξετάστηκε, προερχόταν από βιοψία.

Το περιστατικό 4 παρουσίασε φλεγμονώδη διόγκωση στο δέρμα, που κάλυπτε την ονυχοφόρο αύλακα της τρίτης φάλαγγας (παρωνυχία), του 5ου δακτύλου του δεξιού οπισθίου άκρου. Έγινε αφαίρεση της τρίτης φάλαγγας, αλλά στην περιοχή του τραύματος παρατηρήθηκαν ραγάδες και εξελκώσεις, οι οποίες δεν αντιμετωπίζονταν ριζικά με τη συνήθη φαρμακευτική αγωγή. Επίσης, παρατηρήθηκε διόγκωση των επιχώριων λεμφογαγγλίων. Το παθολογικό υλικό, που εξετάστηκε, προερχόταν από την περιοχή των ραγάδων και των εξελκώσεων.

ΙΣΤΟΠΑΘΟΛΟΓΙΚΑ ΕΥΡΗΜΑΤΑ

Στο περιστατικό 1 παρατηρήθηκε εκτενής καταστροφή της επιδερμίδας με επιφανειακή νέκρωση και διηθήσεις ουδετεροφίλων κυττάρων. Ακανόνιστα αθροίσματα ή δοκίδες νεοπλασματικών κυττάρων παρατηρήθηκαν να εισδύουν στο υποκείμενο της νεκρωμένης επιδερμίδας χόριο (εικ.1). Οι παραπάνω νεοπλασματικές συγκεντρώσεις έφεραν περιφερικά, κατά το πλείστον, μεγάλα πολυεδρικά κύτταρα με ηωσινόφιλο κυτταρόπλασμα και ευμεγέθεις στρογγυλούς ή ωοειδείς πυρήνες. Οι τελευταίοι ήταν υπερχρωματικοί με αδρά κοκκία ετεροχρωματίνης και συνήθως με περισσότερους του ενός ευμεγέθεις πυρηνίσκους. Οι πυρηνοδιαιρέσεις στα περιφερικά αυτά κύτταρα ήταν μέτριου βαθμού. Κεντρικότερα κύτταρα των νεοπλασματικών συγκεντρώσεων ήταν περισσότερο ευμεγέθη, πολυγωνικά με υαλοειδές κυτταρόπλασμα και οι μεσοκυττάριές τους συνδέσεις διαγράφονταν σαφώς. Εσωτερικά των ευμεγέθων αυτών κυττάρων υπήρχαν κύτταρα με κοκκία κερατοϋαλίνης, καθώς και πλήρως κερατινοποιημένα, που σχημάτιζαν κεράτινα πετάλια -μαργαριταροειδείς σφαίρες (εικ. 2). Στην περιφέρεια του όλου νεοπλασματικού σχηματισμού, αλλά και μεταξύ των δοκίδων του, ήταν έντονη η διήθηση υπό φλεγμονωδών κυττάρων, μεταξύ των οποίων κυριαρχούσαν τα ουδετερόφιλα.

Στο περιστατικό 2 υπήρχε χρόνιο δερματικό έλκος και ο ιστός περιφερικά του διηθούνταν από πολυάριθμα φλεγμονώδη κύτταρα. Τα ουδετερόφιλα κύτταρα ήταν αυτά που κυρίως παρατηρούνταν, αλλά υπήρχαν και συγκεντρώσεις, καθώς και διάχυτες διηθήσεις μονοπυρήνων κυττάρων. Στον πυθμένα του έλκους και στην περιφέρειά του εντοπίζονταν, συχνά, διακλαδούμενες δοκίδες από νεοπλασματικά κύτταρα, τα οποία εισχωρούσαν στο χόριο. Οι νεοπλασματικές αυτές συγκεντρώσεις ομοίαζαν με εκείνες του προηγούμενου περιστατικού, με τη διαφορά ότι οι μαργαριταροειδείς σφαίρες ήταν αριθμητικά περιορισμένες.Ακόμα, οι πυρήνες των περιφερειακών πολυγω-

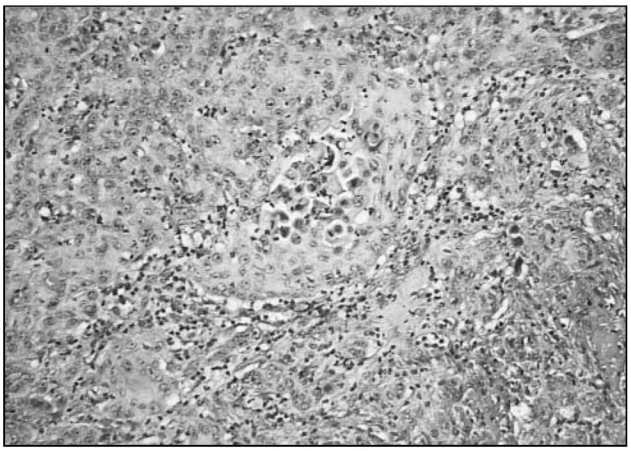

Εικ. 4. Φτωχά διαφοροποιημένο ακανθοκυτταρικό καρκίνωμα (Περιστατικό 4). Εκτενείς νεοπλασματικές περιοχές χωρίς κερατινοποίηση. Διακρίνεται εστία ακανθόλυσης. Η-Ε.

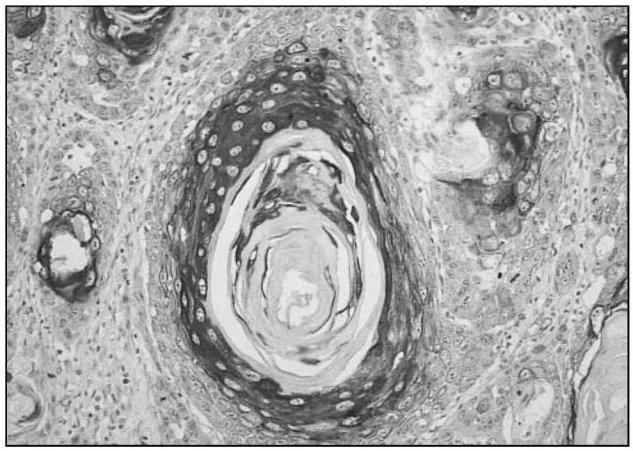

Εικ. 5. Έντονη παρουσία της κυτταρικής κερατίνης στο καλά διαφοροποιημένο ακανθοκυτταρικό καρκίνωμα (Περιστατικό 1).

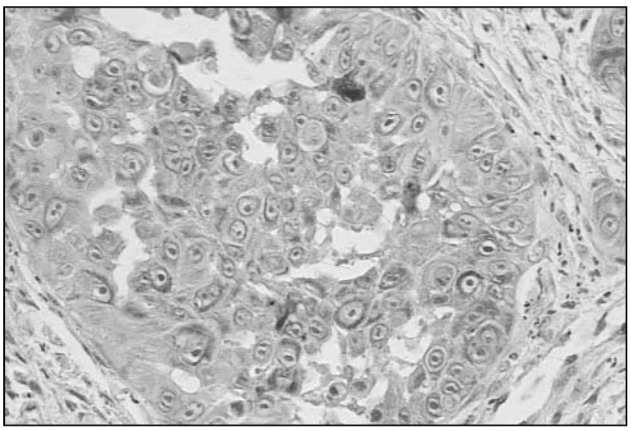

Εικ. 6. Η κυτταρική κερατίνη απεικονίζεται ασθενέστερα, αλλά υπάρχει στα κύτταρα του ακανθοκυτταρικού καρκινώματος μέσου βαθμού διαφοροποίησης (Περιστατικό 3).

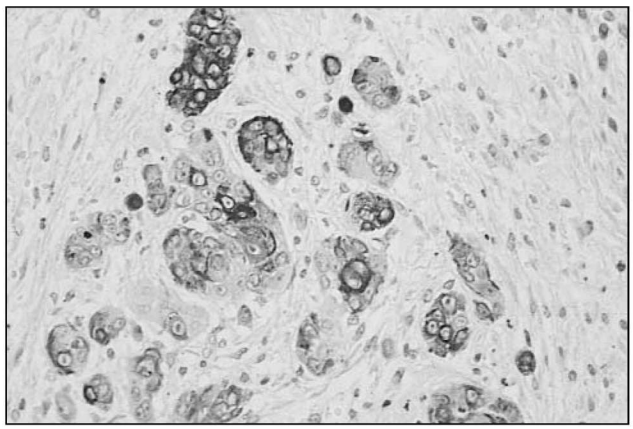

Εικ. 7. Η κυτταρική κερατίνη υπάρχει ακόμα και στα μονήρη κύτταρα του φτωχά διαφοροποιημένου ακανθοκυτταρικού καρκινώματος (Περιστατικό 4).

νικών κυττάρων των δοκίδων ήταν περισσότερο ανισομεγέθεις, έφεραν λεπτοκοκκώδη χρωματίνη και ιδιαίτερα εμφανείς πυρηνίσκους. Οι πυρηνοδιαιρέσεις ήταν συχνότερες από εκείνες του προηγούμενου περιστατικού (εικ. 3). Οι συνδέσεις (άκανθες) μεταξύ των κυττάρων ήταν συνήθως δυσδιάκριτες. Αρκετές νεοπλασματικές συγκεντρώσεις, ιδιαίτερα στην περιφέρεια του νεοπλασματικού σχηματισμού, ήταν μικρές σε μέγεθος, οι περισσότερες χωρίς κερατινοποίηση και επιπλέον υπήρχαν και μονήρη νεοπλασματικά κύτταρα. Η διήθηση των φλεγμονωδών κυττάρων, στην περιφέρεια της νεοπλασματικής μάζας, χαρακτηριζόταν από την παρουσία ουδετεροφίλων κυττάρων, ενώ μεταξύ των νεοπλασματικών δοκίδων κυριαρχούσαν τα μονοπύρηνα κύτταρα.

Στο περιστατικό 3 η ιστοπαθολογική εικόνα ομοίαζε με εκείνη του περιστατικού 2 και ακόμα, σε ορισμένες περιοχές του νεοπλάσματος, παρατηρήθηκε ακανθόλυση των κεντρικών κυττάρων των νεοπλασματικών συγκεντρώσεων. Ο διάμεσος συνδετικός ιστός παρουσίαζε έντονη ανάπτυξη.

Το περιστατικό 4 παρουσίαζε τις μικρότερες κυτταρικές συγκεντρώσεις από όλα τα προηγούμενα νεοπλάσματα. Ακόμα παρατηρήθηκαν περιοχές, όπου τα κύτταρα τοποθετούνταν το ένα παραπλεύρως του άλλου, ώστε να δίνεται η εντύπωση συμπαγών μαζών χωρίς κερατινοποίηση (εικ. 4). Πολλά από τα παραπάνω κύτταρα ήταν ιδιαίτερα επιμήκη και φαίνονταν να συνέχονται με τον παρακείμενο ώριμο συνδετικό ιστό. Στις περιοχές με την κλασική διάταξη των νεοπλασματικών κυττάρων σε συγκεντρώσεις, αυτά σχημάτιζαν λεπτές ταινίες ή μικρούς σωρούς και η κερατινοποίηση ήταν σπάνια. Η κεντρική ακανθόλυση, η δυσκεράτωση και η διήθηση των κεντρικών

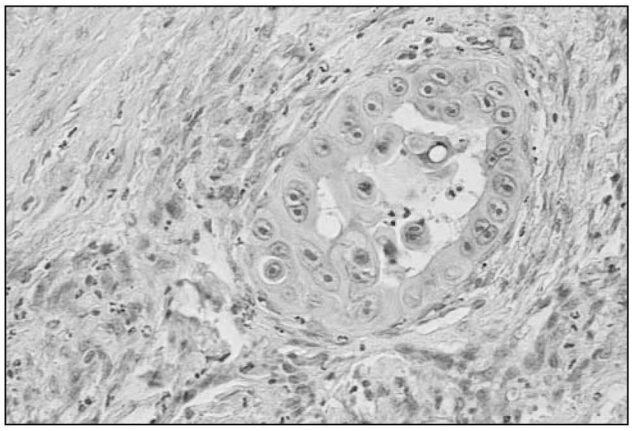

Εικ. 8. Αρνητική αντίδραση στο καρκινοεμβρυϊκό αντιγόνο νεόπλαστης ψευδοαδενοκυψέλης, που σχηματίστηκε εξαιτίας ακανθόλυσης (Περιστατικό 3).

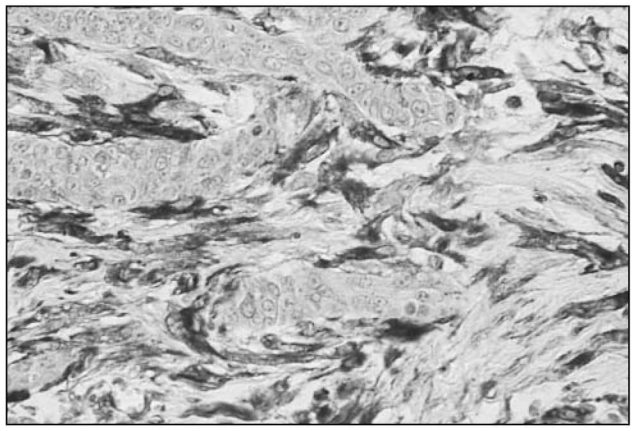

Εικ. 9. Αρνητική αντίδραση των νεοπλασματικών κυττάρων στη βιμεντίνη. Αντίθετα, θετική αντίδραση στη βιμεντίνη παρουσιάζουν τα κύτταρα του συνδετικού στρώματος (Περιστατικό 4).

χώρων από ουδετερόφιλα κύτταρα ήταν μερικά από τα ευρήματα. Ουδετερόφιλα παρατηρήθηκαν και περιφερικά των νεοπλασματικών σχηματισμών, καθώς και λεμφοκύτταρα, συνήθως, σε εστιακές συγκεντρώσεις. Η κυτταρική ατυπία στο νεόπλασμα αυτό ήταν έντονη, ενώ οι πυρηνοδιαιρέσεις δεν ήταν περισσότερες από εκείνες των προηγούμενων δύο νεοπλασμάτων (περιστατικά 2 και 3).

ΑΝΟΣΟΪΣΤΟΧΗΜΙΚΑ ΕΥΡΗΜΑΤΑ

Όλες οι τομές και των τεσσάρων περιστατικών ήταν θετικές στην κυτταρική κερατίνη. Συγκεκριμένα το περιστατικό 1 ήταν έντονα θετικό (εικ.5), ενώ στα τρία επόμενα (2,3,4) η χρώση ήταν ελαφρά ασθενέστερη, ιδίως στα περιφερειακά κύτταρα των νεοπλασματικών συγκεντρώσεων, καθώς και στα μονήρη νεοπλασματικά κύτταρα (εικ.6,7) . Όπως αναμενόταν, ολες οι τομές όλων των περιστατικών ήταν αρνητικές στο καρκινοεμβρυϊκό αντιγόνο (εικ.8). Η δοκιμασία της βιμεντίνης εφαρμόστηκε μόνο στο περιστατικό 4. Οι νεοπλασματικές συγκεντρώσεις και τα μονήρη νεοπλασματικά κύτταρα ήταν αρνητικά στη βιμεντίνη. Αντίθετα, το συνδετικογενές στρώμα, που τις περιέβαλλε, ήταν θετικό και ιδιαίτερα αναπτυγμένο κατά θέσεις (εικ.9).

ΣΥΖΗΤΗΣΗ

Το ακανθοκυτταρικό καρκίνωμα αποτελεί το κατ εξοχήν δερματικό νεόπλασμα με κυτταρολογικά στοιχεία κακοήθειας. Συνοδεύεται από δερματικές διηθήσεις και ορισμένες φορές από μεταστάσεις στα επιχώρια λεμφογάγγλια και στον πνεύμονα [1-4]. Μακροσκοπικά εμφανίζεται με τη μορφή σκληρών πλακών ή οζιδίων, που καλύπτονται από φολίδες υπερκεράτωσης και συχνά παρουσιάζει αιμορραγίες και έλκη[1-4], όπως στην περίπτωση των περιστατικών 1,2 και 3.

Η εντόπιση στην ονυχοφόρο αύλακα θεωρείται από τις συχνότερες θέσεις του ακανθοκυτταρικού καρκινώματος στο σκύλο[2,3] και διαπιστώθηκε στο περιστατικό 4.

Ιστολογικά, το ακανθοκυτταρικό καρκίνωμα παρουσιάζει διαφορές, οι οποίες εξαρτώνται, πρωτίστως, από το βαθμό διαφοροποίησης των κυττάρων του. Αυτό, στο σύστημα βαθμολόγησης της κακοήθειας κατά Broders, μπορεί να είναι καλά διαφοροποιημένο ή πρώτου βαθμού κακοήθειας, μέσου βαθμού διαφοροποίησης, ή δεύτερου και τρίτου βαθμού κακοήθειας, και φτωχά διαφοροποιημένο ή τέταρτου βαθμού κακοήθειας[1]. Άλλοι συγγραφείς ταξινομούν τα ακανθοκυτταρικά καρκινώματα, ως καλά και φτωχά διαφοροποιημένα νεοπλάσματα και ακολουθώντας την αντίστοιχη κατάταξη στον άνθρωπο, αναφέρουν σπανιότερες παραλλαγές τους, όπως το ακανθολυτικό και το ατρακτοκυτταρικό ακανθοκυτταρικό καρκίνωμα[4].

Στα δικά μας περιστατικά το 1 χαρακτηρίστηκε με βάση την ιστοπαθολογική του εικόνα[1,4] ως καλά διαφοροποιημένο ακανθοκυτταρικό καρκίνωμα. Τα περιστατικά 2 και 3 παρουσίαζαν μέσου βαθμού διαφοροποίηση[1], καθώς τα νεοπλασματικά τους κύτταρα είχαν λιγότερο ηωσινόφιλο κυτταρόπλασμα. Οι πυρήνες παρουσίαζαν μεγαλύτερο πλειομορφισμό και η μιτωτική δραστηριότητα ήταν ελαφρά εντονότερη από εκείνη του πρώτου νεοπλάσματος. Επιπλέον, οι μεσοκυττάριες συνδέσεις (άκανθες) συχνά δεν ήταν ιδιαίτερα εμφανείς. Στο περιστατικό 3 παρατηρήθηκαν και μερικές εστίες με ακανθόλυση. Το περιστατικό 4 χαρακτηρίστηκε ως φτωχά διαφοροποιημένο ακανθοκυτταρικό καρκίνωμα[1,4], με βάση την ιστολογική του εικόνα, αλλά και την υποτροπή και τη διόγκωση των επιχώριων λεμφογαγγλίων. Δεν έγινε νεκροτομή του ζώου, ώστε να υπάρχουν μαρτυρίες πιθανής μετάστασης.

Αναφορικά με τη διαφορική διάγνωση και επειδή τα τρία από τα τέσσερα περιστατικά υπολείπονταν σε δια-

φοροποίηση, θεωρήθηκε σκόπιμο να γίνει ανοσοϊστοχημική διερεύνηση. Ο σκοπός ήταν, πρωτίστως, να αποκλειστεί η περίπτωση σύγχυσης με άλλα επιθηλιακά νεοπλάσματα, που συνοδεύονται από κερατινοποίηση. Η κυτταρική κερατίνη και μάλιστα εκείνη υψηλού μοριακού βάρους, που παρατηρείται στο ακανθοκυτταρικό καρκίνωμα[4,6], υπήρχε σ όλα τα περιστατικά και αφορούσε ολόκληρο τον κυτταρικό πληθυσμό των νεοπλασμάτων. Βέβαια, όπως ήταν αναμενόμενο, υπήρχε χρωματική διαβάθμιση, εξαιτίας της ποσοτικής διαφοράς της κυτταρικής κερατίνης, ανάλογα με το βαθμό διαφοροποίησης των κυττάρων κάθε νεοπλάσματος.Επίσης, εξαιτίας του γεγονότος ότι στα περιστατικά 3 και 4 υπήρχαν εστίες ακανθόλυσης και δημιουργία ψευδοαδενοκυψελών, διερευνήθηκε η παρουσία ή μη του καρκινοεμβρυϊκού αντιγόνου, το οποίο απαντά στα αδενοκαρκινώματα των αποκρινών και άλλων αδένων[4,6]. Η παραπάνω δοκιμασία ήταν αρνητική για όλα τα νεοπλάσματα. Πρέπει να σημειωθεί ότι τα νεοπλάσματα των περιστατικών 3 και 4 δεν ταξινομήθηκαν ως ακανθολυτικά, επειδή οι εστίες ακανθόλυσης ήταν περιορισμένης έκτασης και δεν αποτελούσαν το κυρίαρχο στοιχείο της ιστοπαθολογικής εικόνας των νεοπλασμάτων αυτών. Η δοκιμασία της βιμεντίνης, η οποία είναι θετική στα μεσεγχυματικά κύτταρα[4,6], εφαρμόστηκε στο περιστατικό 4 από το λόγο ότι, εκτός των κλασικών νεοπλασματικών συγκεντρώσεων, υπήρχαν και εστίες με διάχυτη κυτταρική ανάπτυξη. Στις εστίες αυτές δεν παρατηρούνταν κερατινοποίηση και αρκετά από τα κύτταρα είχαν επίμηκες σχήμα. Θεωρήθηκε, λοιπόν, σκόπιμο να γίνει λεπτομερέστερος έλεγχος για να διαπιστωθεί αν επρόκειτο για κύτταρα του συνδετικογενούς στρώματος ή κύτταρα ενός ατρακτοκυτταρικού ακανθοκυτταρικού καρκινώματος. Με τη βοήθεια της βιμεντίνης, σε συνδυασμό με την ανίχνευση της κυτταρικής κερατίνης, διαπιστώθηκε ότι οι διάχυτες περιοχές αποτελούνταν από κύτταρα του συνδετικού ιστού, μεταξύ των οποίων υπήρχαν μικρές συγκεντρώσεις ή μονήρη νεοπλασματικά κύτταρα θετικά στην κυτταρική κερατίνη. Έτσι, επιβεβαιώθηκε η διάγνωση του νεοπλάσματος, ως φτωχά διαφοροποιημένου ακανθοκυτταρικού καρκινώματος.

ΒΙΒΛΙΟΓΡΑΦΙΑ

1. Goldshmidt M H and Shoefer F S: Skin Tumors of the Dog and Cat. Pergamon Press- Oxford 1992, pp 37-49.
2. Yager J A and Wilcock B P: Color Atlas and Text of Surgical Pathology of the Dog and Cat. Wolfe, 1994, pp 249-250
3. Vail D M and Withrow S J: Tumors of the skin and subcutaneous tissue. In Small Animal Clinical Oncology, (2nd Ed) W.B. Saunders Company 1996, pp 173-176, and 186-187.
4. Gross T L, Ihrke P J, Wadler E J : Veterinary Dermatology (1st Ed) Mosby Year Book, Baltimore 1992, pp 336-341.
5. Strafuss A C, Cook J E and Smith J E: Squamous cell carcinoma in dogs. J. Am. Vet. Med. Assoc. 1976, 168:425-427.
6. Murphy G F and Elden D E: Non-Melanocytic Tumours of the skin. In Atlas of Tumor Pathology. Armed Forces Institute of Pathology. Washington. D.C. 1990 pp 38-47.
7. Madewell B R, Conroy J D and Hodgins E M: Sunlight-Skin cancer association in the dog: A report of tree cases. J. Cut. Pathol. 1981, 8: 434-443.
8. Hargis A M, Thomassen R W and Phemister R D: Chronic dermatosis and cutaneous squamous cell carcinoma in the beagle dog. Vet. Pathol. 1977, 14: 218-228.
9. Henderson R A and Brewer W G: Skin and subcuts. In Textbook of Small Animal Surgery, W.B. Saunders Company, Philadelphia, 1993, pp 2079.
10. Baer K E and Helton K: Multicentric squamous cell carcinoma in situ resembling Bowens disease in cats. Vet. Pathol. 1993, 30: 535-543.