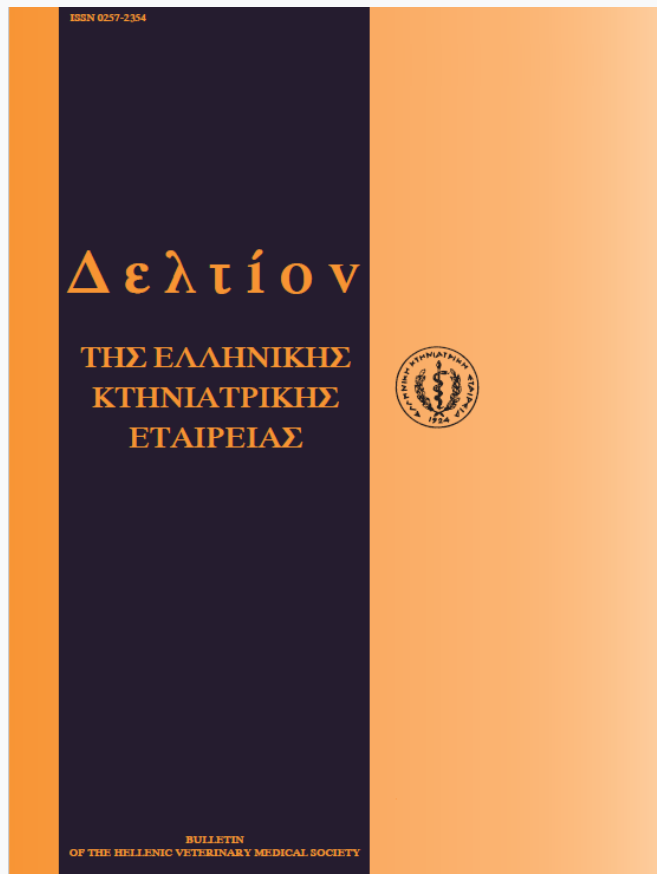


Journal of the Hellenic Veterinary Medical Society

Vol 50, No 4 (1999)



A retrospective study of 10 spontaneous cases of feline atopic dermatitis (1995-1997)

M. N. SARIDOMICHELAKIS (M. N. ΣΑΡΙΔΟΜΙΧΕΛΑΚΗΣ), A. F. KOUTINAS (Α.Φ. ΚΟΥΤΙΝΑΣ)

doi: [10.12681/jhvms.15724](https://doi.org/10.12681/jhvms.15724)

Copyright © 2018, MN SARIDOMICHELAKIS, AF KOUTINAS



This work is licensed under a [Creative Commons Attribution-NonCommercial 4.0](https://creativecommons.org/licenses/by-nc/4.0/).

To cite this article:

SARIDOMICHELAKIS (M. N. ΣΑΡΙΔΟΜΙΧΕΛΑΚΗΣ) M. N., & KOUTINAS (Α.Φ. ΚΟΥΤΙΝΑΣ) A. F. (2018). A retrospective study of 10 spontaneous cases of feline atopic dermatitis (1995-1997). *Journal of the Hellenic Veterinary Medical Society*, 50(4), 292–299. <https://doi.org/10.12681/jhvms.15724>

Αναφορά σε 10 κλινικά περιστατικά γατών με ατοπική δερματίτιδα (1995-1997)

Μ.Ν. Σαριδομιχελάκης, Α.Φ. Κουτίνας

ΠΕΡΙΛΗΨΗ. Στα εξωτερικά ιατρεία της Παθολογικής Κλινικής του Τμήματος Κτηνιατρικής του Α.Π.Θ., προσκομίσθηκαν 10 γάτες με ατοπική δερματίτιδα. Πέντε ανήκαν στην Κοινή Ευρωπαϊκή, 4 στη φυλή Σιάμ και μία στην Περσική φυλή. Οι 9 από τις 10 γάτες παρουσίαζαν κνησμό που είχε εποχικό (3 ζώα) ή μη εποχικό (1 ζώο) χαρακτήρα. Για τις υπόλοιπες 6 γάτες η εποχικότητα των συμπτωμάτων δεν μπορούσε να καθορισθεί. Τα δερματολογικά σύνδρομα που παρατηρήθηκαν ήταν η κερχροειδής δερματίτιδα (6 γάτες), η αυτοπροκαλούμενη αλωπεκία - υποτριχωση (5 γάτες), το άτονο έλκος (1 γάτα), το γραμμοειδές κοκκίωμα (μία γάτα) και η αυτοπροκαλούμενη δερματίτιδα της κεφαλής και του λαιμού (μία γάτα). Σε 4 γάτες βρέθηκαν να συνυπάρχουν δύο ή και τρία είδη δερματικών αλλοιώσεων, ενώ σε ένα περιστατικό με γενικευμένο κνησμό απουσίαζαν τελείως. Ο κνησμός ή/και οι δερματικές αλλοιώσεις πρωτοεμφανίσθηκαν σε ηλικία 6 μηνών ως 8,5 χρόνων. Τα αλλεργιογόνα που προκάλεσαν τις θετικές αντιδράσεις στην ενδοδερμική δοκιμή ήταν ο *Dermatophagoides farinae* (9/10), ο *D. pteronyssinus* (4/10), ο *Acarus siro* (4/10), η σκόνη του σπιτιού, ο βαμβακόσπορος και οι γύρεις των δένδρων (2/10), καθώς και οι γύρεις των αγρωστωδών και των θάμνων (1/10). Δύο γάτες εμφάνισαν μία μόνο θετική αντίδραση, ενώ οι υπόλοιπες 8 αντέδρασαν απέναντι σε 2 ως 25 αλλεργιογόνα. Παρά το γεγονός ότι οι 5 από τις 10 γάτες αντέδρασαν θετικά και απέναντι στο αλλεργιογόνο του ψύλλου, δεν υπήρχαν ισχυρές αποδείξεις ότι συνυπήρχε και η αλλεργική από ψύλλους δερματίτιδα σε 4 από αυτές. Άλλες παθολογικές καταστάσεις που συνδέονται (επιπεφυκίτιδα, βρογχικό άσθμα) ή όχι (ωτακαρσία) με την ατοπία της γάτας διαπιστώθηκαν σε 3 γάτες.

ABSTRACT: Saridomichelakis M.N., Koutinas A.F. A retrospective study of 10 spontaneous cases of feline atopic dermatitis (1995-1997). *Bulletin of the Hellenic Veterinary Medical Society 1999, 50(4):292-299. Ten atopic cats (5 DSH, 4 Siamese, one Persian) were admitted to the Clinic of Companion Animal Medicine, Faculty of Veterinary Medicine, A.U.T., because of a seasonal (3/10) or nonseasonal (1/10) pruritic skin disease. The seasonal pattern of the clinical signs could not be established in the rest 6 cats. The presenting cutaneous syndromes were miliary dermatitis (6 cats), self-induced alopecia - hypotrichosis (5 cats), indolent ulcer (one cat), linear eosinophilic granuloma (one cat) and head and neck self-inflicted dermatitis (one cat), some appearing alone (5/10) or in various combinations (4/10). One cat had a generalized but non-lesional pruritus. The onset of these manifestations ranged from 6 months to 8.5 years. The aeroallergens implicated by the ID skin test were *Dermatophagoides farinae* (9/10), *D. pteronyssinus* (4/10), *Acarus siro* (4/10), house dust, cottonseed and tree pollens (2/10) and grass and weed pollens (1/10). ID test reactions to single or multiple aeroallergens were detected in 2 and 8 cats, respectively. Although 5 of the 10 atopic cats also reacted positive to ID test with flea allergen, there was not strong evidence that flea allergic dermatitis had been coexisting in 4 of them. Other conditions associated (conjunctivitis, bronchial asthma) or not (otodectic otitis externa) with feline atopy were seen in 3 cats.*

Λέξεις ευρετηρίασης: Γάτα, ατοπική δερματίτιδα, ενδοδερμική δοκιμή.

ΕΙΣΑΓΩΓΗ

Πρόκειται για έντονα κνησμώδη δερματοπάθεια που οφείλεται στην προηγούμενη ευαισθητοποίηση των γατών απέναντι σε διάφορα αλλεργιογόνα του περιβάλλοντος^{1,2}. Η συχνότητα της ατοπικής δερματίτιδας (ΑΤΔ) προσεγγίζει το 5,6% του συνόλου των δερματοπαθειών³ και το 15% του συνόλου των αλλεργικών δερματίτιδων της γάτας^{4,5}. Η παθογένεια της ΑΤΔ στη γάτα παραμένει αδιευκρίνιστη, αφού δεν έχει αποδειχθεί η αιτιοπαθογενετική

Κλινική Παθολογίας Ζώων Αναπληρής, Τμήμα Κτηνιατρικής, Α.Π.Θ.
Clinic of Companion Animal Medicine, Faculty of Veterinary Medicine,
A.U.T.

Ημερομηνία υποβολής: 18.05.98
Ημερομηνία εγκρίσεως: 18.08.98

της σχέση με τις ανοσοσφαιρίνες IgE ή/και η IgGd, που θεωρούνται υπεύθυνες για την ατοπία του σκύλου, του αλόγου και του ανθρώπου^{1,2,6}. Όμως διάφοροι ερευνητές έχουν διαπιστώσει την ύπαρξη παρόμοιων ανοσοσφαιρίνων σε γάτες με ΑΤΔ^{7,8}.

Η ηλικία πρωτοεμφάνισης των συμπτωμάτων στην ΑΤΔ της γάτας ποικίλλει από 6 μήνες μέχρι 14 χρόνια χωρίς να υπάρχει προδιάθεση ως προς τη φυλή και το φύλο^{4,9,10,11}. Η κλινική εικόνα της νόσου χαρακτηρίζεται από την παρουσία ενός ή περισσότερων δερματολογικών συνδρόμων, όπως η κεγχροειδής δερματίτιδα, η αυτοπροκαλούμενη αλωπεκία ή/και δερματίτιδα και το σύμπλεγμα των εωσινοφιλικών κοκκιωμάτων (άτονο έλκος, εωσινοφιλική πλάκα, εωσινοφιλικό ή κολλαγονολυτικό κοκκίωμα)^{4,9,12,13,14}. Στις ατοπικές γάτες, και σε ποσοστό μέχρι και 25%, μπορεί να συνυπάρχει η αλλεργική από ψύλλους δερματίτιδα ή/και η τροφική αλλεργία¹⁵. Η διάγνωση της ΑΤΔ στη γάτα θα βασιστεί στα στοιχεία του ιστορικού, στην κλινική εικόνα, στον αποκλεισμό των δερματοπαθειών εκείνων που εμφανίζουν την ίδια συμπτωματολογία, στο θετικό αποτέλεσμα της ενδοδερμικής δοκιμής και στην υποχώρηση του κνησμού και των αλλοιώσεων στη συστηματική θεραπεία με γλυκοκορτικοειδή^{1,2,6,16,17}. Τα αντιισταμινικά (χλωρφαιναμίνη, κλεσμαστίνη) ή η οξετομίδη σε συνδυασμό με τα ω:3 και ω:6 λιπαρά οξέα, καθώς και η απευαισθητοποίηση του ζώου με την ανοσοθεραπεία, αποτελούν εναλλακτικές θεραπευτικές λύσεις^{1,11,16,18}.

Ο σκοπός της εργασίας αυτής, πέρα από την παρουσίαση των 10 κλινικών περιστατικών, είναι η σύγκριση των αλλεργιογόνων που ευθύνονται για την ευαισθητοποίηση των γατών με ΑΤΔ στη χώρα μας σε σχέση με άλλες ευρωπαϊκές χώρες και τις Η.Π.Α.

ΥΛΙΚΑ ΚΑΙ ΜΕΘΟΔΟΙ

Στα εξωτερικά ιατρεία της Παθολογικής Κλινικής του Τμήματος Κτηνιατρικής του Α.Π.Θ. προσκομίστηκαν 10 γάτες με ΑΤΔ από τον Οκτώβριο του 1995 ως το Μάρτιο του 1997. Η διάγνωση στηρίχθηκε (1) στα στοιχεία από το ιστορικό και στα ευρήματα της κλινικής εξέτασης, (2) στο αρνητικό αποτέλεσμα των εξετάσεων για παθογόνα ακάρεα ή στην παραμονή των συμπτωμάτων μετά από ειδική ακαρεοκτόνο θεραπεία, (3) στο αρνητικό αποτέλεσμα των εξετάσεων για δερματόφυτα, (4) στη διαπίστωση θετικών αντιδράσεων κατά την ενδοδερμική δοκιμή με υδατικά διαλύματα αλλεργιογόνων, (5) στη συμβατότητα μεταξύ των αποτελεσμάτων της ενδοδερμικής δοκιμής και του περιβάλλοντος διαβίωσης καθώς και στην εποχικότητα ή όχι των συμπτωμάτων και (6) στην πλήρη ανταπόκριση των ζώων στη συστηματική χορήγηση γλυκοκορτικοειδών ή αντιισταμινικών.

Κάθε γάτα υποβλήθηκε σε πλήρη γενική και δερματολογική κλινική εξέταση, καθώς και σε ωτοσκόπηση, αφού

προηγουμένως ελέγχθηκε λεπτομερώς το ιστορικό της (χρόνος πρωτοεμφάνισης και εποχικότητα του κνησμού και των δερματικών αλλοιώσεων, συνθήκες διαβίωσης, οικογενειακό ιστορικό ατοπίας κ.ά). Στη συνέχεια γίνονταν δύο τουλάχιστο ξέσματα από το δέρμα καθώς και έκπλυση του έξω ακουστικού πόρου με παραφινέλαιο, για τη διαπίστωση τυχόν παθογόνων ακάρεων ή/και των αυγών τους. Από όλες τις γάτες πάρθηκαν τρίχες και εφελκίδες, οι οποίες καλλιεργήθηκαν σε υπόστρωμα D.T.M. (Dermakit®, Agrolabo, Torino, Italy) και επιπλέον σε 3 από αυτές (περιστατικά 2,3 και 9) εξετάστηκαν μικροσκοπικά, ύστερα από διαύγαση με διάλυμα chlorphenolac, για τη διαπίστωση αρθροσπόριων από δερματόφυτα. Στις 5 γάτες που εμφάνιζαν αλωπεκία - υποτρίχωση (περιστατικά 1, 3, 5, 6 και 7) έγινε μικροσκοπική εξέταση δείγματος τριχών που αποσπάστηκαν από τις προσβεβλημένες περιοχές (τριχόγραμμα). Σε 5 περιστατικά που εμφάνιζαν αλλοιώσεις κεγχροειδούς (No 2, 8, 9 και 10) και αυτοπροκαλούμενης (No 3) δερματίτιδας έγινε κυτταρολογική εξέταση του εξιδρώματος μετά από χρώση με τη μέθοδο Giemsa. Πλήρης αιματολογική εξέταση με τη μέθοδο Unopette® (Becton Dickinson, New Jersey, U.S.A) σε αιματοκυτόμετρο Neubauer έγινε και στις 10 γάτες. Δύο γάτες (περιστατικά 7, 10) ελέγχθηκαν ορολογικά για τους ιούς της λευκαϊμίας (FeLV) και της ανοσολογικής ανεπάρκειας (FIV) (Snap Combo, IDEXX, France).

Για την ενδοδερμική δοκιμή, στην οποία στηρίχθηκε η επιβεβαίωση της νόσου, καθώς και η ταυτοποίηση των υπεύθυνων αλλεργιογόνων, χρησιμοποιήθηκαν 50 υδατικά διαλύματα αλλεργιογόνων καθώς και οι θετικοί και αρνητικοί μάρτυρες των εταιρειών Greer Laboratories (North Carolina, USA) και ARTU Biologicals (Lelystad, the Netherlands) (πίνακας 1). Η δοκιμή έγινε με βάση τη διεθνώς αποδεκτή μεθοδολογία^{5,7,10,11,17,18} ύστερα από αναισθητοποίηση των ζώων με ενδομυϊκή έγχυση συνδυασμού τιλεταμίνης και ζολαζεπάμης 1:1 (Zoletil - 50®, Reading Lab./Virbac, Carros, France) στη δόση των 5 mg/kg Σ.Β. Το αποτέλεσμα εκτιμήθηκε μέσα σε 5 ως 15 λεπτά μετά από κάθε έγχυση και στηριζόταν σε υποκειμενικά και αντικειμενικά κριτήρια^{7,11}. Η δοκιμαστική χορήγηση "υποαλλεργικού" σιτηρέσιου για χρονικό διάστημα μέχρι και 13 εβδομάδων δεν εφαρμόστηκε από κανένα ιδιοκτήτη, παρά το ότι συστήθηκε σε 7 περιστατικά (No 1-3, 5, 6, 8, 9) που δεν παρουσίαζαν εποχική συμπτωματολογία.

ΑΠΟΤΕΛΕΣΜΑΤΑ

Από τις 10 γάτες με ΑΤΔ οι 4 (40%) ήταν αρσενικού (2 ευνουχισμένες) και οι 6 (60%) θηλυκού γένους (4 στείρωμένες), πέντε γάτες (50%) ανήκαν στην Κοινή Ευρωπαϊκή, 4 (40%) στη φυλή Σιάμ και μία (10%) στην Περιοική φυλή. Η ηλικία τους κυμαινόταν από 7 μηνών ως 9,5 χρόνων (μέσος: 5,4 χρόνια) και το σωματικό τους βάρος από 3,3 ως 7 kg (μέσος: 4,8 kg) (πίνακας 2). Οι 3 από τις 10

Πίνακας 1. Είδη αλλεργιογόνων που χρησιμοποιήθηκαν για τη διάγνωση της ΑΤΔ της γάτας με τη μέθοδο της ενδοδερμικής δοκιμής και αριθμός των ζώων που αντέδρασαν θετικά στο καθένα από αυτά.

Table 1. Allergenic extracts used for intradermal testing in cats and number of positive reactions obtained for each of them.

α/α	ΑΛΛΕΡΓΙΟΓΟΝΑ	ΠΥΚΝΟΤΗΤΑ*	ΠΡΟΜΗΘΕΥΤΗΣ#	ΑΡΙΘ.ΘΕΤΙΚΩΝ ΑΝΤΙΔΡΑΣΕΩΝ
ΣΚΟΝΗ - ΑΚΑΡΕΑ				
1.	Σκόνη του σπιτιού	100 PNU/ml	G	2/10 (20%)
2.	Σκόνη αλεσμένων καρπών	1.000 PNU/ml	G	-
3.	<i>Dermatophagoides farinae</i>	1/5.000 w/v	G	9/10 (90%)
4.	<i>Dermatophagoides pteronyssinus</i>	1/5.000 w/v	G	4/10 (40%)
5.	<i>Acarus siro</i>	100 NE/ml	A	4/10 (40%)
ΕΠΙΘΗΛΙΑ - ΦΤΕΡΑ				
6.	Επιθήλιο προβάτου	500 PNU/ml	G	-
7.	Επιθήλιο γάτας	1.000 PNU/ml	G	-
8.	Επιθήλιο σκύλου	1.000 PNU/ml	G	-
9.	Επιθήλιο ανθρώπου	10 µg/ml	A	-
10.	Μίγμα φτερών	1.000 PNU/ml	G	-
11.	Φτερά καναρινιού	1.000 PNU/ml	G	-
12.	Φτερά παπαγάλου	1.000 PNU/ml	G	-
ΜΥΚΗΤΕΣ				
13.	<i>Alternaria tenuis</i>	1.000 PNU/ml	G	-
14.	<i>Cladosporium herbarum</i>	1.000 PNU/ml	G	-
15.	<i>Aspergillus mix</i>	1.000 PNU/ml	G	-
16.	<i>Penicillium mix</i>	1.000 PNU/ml	G	-
17.	<i>Rhizopus nigricans</i>	100 PNU/ml	G	-
18.	<i>Mucor mix</i>	1.000 PNU/ml	G	-
19.	<i>Fusarium mix</i>	1.000 PNU/ml	G	-
ΓΥΡΕΙΣ ΑΓΡΟΣΤΩΔΩΝ				
20.	Δακτυλίδα (<i>Dactylis glomerata</i>)	1.000 PNU/ml	G	1/10 (10%)
21.	Φεστούκα (<i>Festuca elatior</i>)	1.000 PNU/ml	G	1/10 (10%)
22.	Λόλιο (<i>Lolium perenne</i>)	1.000 PNU/ml	G	1/10 (10%)
23.	Σιτάρι (<i>Triticum aestivum</i>)	1.000 PNU/ml	G	1/10 (10%)
24.	Σίκαλη (<i>Secale cereale</i>)	1.000 PNU/ml	G	1/10 (10%)
25.	Ολκός (<i>Holcus lanatus</i>)	1.000 PNU/ml	G	1/10 (10%)
26.	Αγριάδα (<i>Cynodon dactylon</i>)	1.000 PNU/ml	G	1/10 (10%)
27.	Καλαμπόκι (<i>Zea mays</i>)	250 PNU/ml	G	-
28.	Κριθάρι (<i>Hordeum vulgare</i>)	1.000 NE/ml	A	-
29.	Καλάμι (<i>Phragmites communis</i>)	1.000 NE/ml	A	-
ΓΥΡΕΙΣ ΘΑΜΝΩΔΩΝ ΦΥΤΩΝ				
30.	Τσουκνίδα (<i>Urtica spp</i>)	1.000 PNU/ml	G	-
31.	Χηνοπόδιο (<i>Chenopodium album</i>)	1.000 PNU/ml	G	1/10 (10%)
32.	Αψιθιά (<i>Artemisia vulgaris</i>)	1.000 PNU/ml	G	-
33.	Αμβροσία (<i>Ambrosia elatior</i>)	1.000 PNU/ml	G	-
34.	Πεντάνευρο (<i>Plantago lanceolata</i>)	1.000 PNU/ml	G	1/10 (10%)
35.	Αγριοράδιχο (<i>Taraxacum officinale</i>)	1.000 PNU/ml	G	1/10 (10%)
36.	Χρυσάνθεμο (<i>Chrysanthemum spp</i>)	1.000 PNU/ml	G	-
37.	Ελξίνη (<i>Parietaria officinalis</i>)	1.000 NE/ml	A	-
ΓΥΡΕΙΣ ΔΕΝΔΡΩΝ				
38.	Κυπαρίσσι (<i>Cupressus arizonica</i>)	1.000 PNU/ml	G	1/10 (10%)
39.	Βελανιδιά (<i>Quercus rubra</i>)	1.000 PNU/ml	G	1/10 (10%)
40.	Ελιά (<i>Olea europea</i>)	1.000 PNU/ml	G	1/10 (10%)
41.	Φράξος (<i>Fraxinus americana</i>)	1.000 PNU/ml	G	1/10 (10%)
42.	Αγριοφουντουλιά (<i>Corylus americana</i>)	1.000 PNU/ml	G	1/10 (10%)
43.	Πλάτανος (<i>Platanus occidentalis</i>)	1.000 PNU/ml	G	-
44.	Λεύκη (<i>Populus alba</i>)	1.000 PNU/ml	G	2/10 (20%)
45.	Γιτιά (<i>Salix laciolepis</i>)	1.000 PNU/ml	G	2/10 (20%)
46.	Αλνος (<i>Alnus rugosa</i>)	1.000 PNU/ml	G	1/10 (10%)
47.	Φτελιά (<i>Ulmus spp</i>)	1.000 PNU/ml	G	1/10 (10%)
48.	Βετούλη (<i>Betula populifolia</i>)	1.000 PNU/ml	G	1/10 (10%)
49.	Πεύκο (<i>Pinus silvestris</i>)	1.000 NE/ml	A	-
ΔΙΑΦΟΡΑ				
50.	Βαμβακόσπορος	1.000 PNU/ml	G	2/10 (20%)

* **PMI:** Μονάδες πρωτεϊνικού αζώτου, **W/V:** Βάρος/όγκος
N.E.: Ισοδύναμα αζώτου, **µg:** Μικρογραµµάρια

#**G:** GREER Laboratories Inc.
A: ARTU Biologicals

Πίνακας 2. Στοιχεία από το ιστορικό και την κλινική εικόνα 10 γατών με ΑΤΔ
Table 2. Historical and clinical data on 10 cats with atopic dermatitis

α/α Γάτας	Φύλο	Φυλή	Ηλικία (χρόνια)		Δερματικές αλλοιώσεις*	Περιφερική λεμφαδενοπάθεια
			προσκόμισης	πρωτοεμφάνισης		
1.	Θηλ.	Κοιν.Ευρωπ.	1,75	1,5	ΚΔ+ΑΑ	-
2.	Αρσ.	Siamese	3,25	2,5	ΚΔ	-
3.	Θηλ-στειω.	Siamese	8	8	ΑΑ+ΑΔ	-
4.	Θηλ.	Siamese	9,5	8,5	-	-
5.	Θηλ-στειω.	Κοιν.Ευρωπ.	2	1,67	ΑΑ	-
6.	Θηλ-στειω.	Siamese	5,75	6	ΑΑ+ΓΚ	+
7.	Θηλ-στειω.	Κοιν.Ευρωπ.	5,25	3	ΚΔ+ΑΑ+ΑΕ	+
8.	Αρσ.	Κοιν.Ευρωπ.	0,58	0,5	ΚΔ	+
9.	Αρσ-στειω.	Κοιν.Ευρωπ.	8,5	8,5	ΚΔ	-
10.	Αρσ-στειω.	Persian	5,5	5	ΚΔ	-

* **ΚΑ:** Κεγχροειδής δερματίτιδα, **ΑΑ:** Αυτοπροκαλούμενη αλωπεκία, - υποτρίχωση, **ΑΔ:** Αυτοπροκαλούμενη δερματίτιδα
ΓΚ: Γραμμοειδές κοκκίωμα, **ΑΕ:** Ατονο έλκος

(30%) γάτες ζούσαν αποκλειστικά μέσα στο σπίτι, ενώ οι υπόλοιπες 7 (70%) τόσο μέσα όσο και έξω από αυτό. Κανένας ιδιοκτήτης δεν είχε διαπιστώσει κνησμό ή οποιοδήποτε είδος δερματικών αλλοιώσεων σε κάποιο από τα ζώα με τα οποία η γάτα του ερχόταν σε επαφή ή στον ίδιο.

Σύμφωνα με το ιστορικό, οι 9 από τις 10 (90%) γάτες παρουσίαζαν μέτριας ως σοβαρής έντασης κνησμό, που ήταν εντοπισμένος (3/9 - 33,3%) ή γενικευμένος (6/9 - 66,7%), εμφανίστηκε πριν (3/9 - 33,3%) ή ταυτόχρονα (5/9 - 55,6%) με τις δερματικές αλλοιώσεις ή δε συνοδεύονταν από αυτές (1/9 - 11,1%). Σε ένα περιστατικό (No 9) είχε διαπιστωθεί μη κνησμάδης βλατιδοεφελκιδώδης ή κεγχροειδής δερματίτιδα. Ο κνησμός ή/και οι δερματικές αλλοιώσεις πρωτοεμφανίστηκαν σε ηλικία 6 μηνών ως 8,5 χρόνων (μέσος: 4 χρόνια) (πίνακας 2) και είχαν εποχικό (3/10 - 30%) ή μη (1/10 - 10%) χαρακτήρα στα 4 από τα 10 ζώα. Μία γάτα με εποχική συμπτωματολογία (περιστατικό 4) εμφάνιζε κνησμό μόνο κατά την περίοδο του οίστρου. Για τις υπόλοιπες 6 γάτες η εποχικότητα των συμπτωμάτων δε μπορούσε να καθοριστεί, αφού δεν είχε συμπληρωθεί ένας χρόνος από τη στιγμή που πρωτοεμφανίστηκαν (πίνακας 3). Από τις μη δερματικές κλινικές εκδηλώσεις που ενδέχεται να συνδέονται με την ατοπία στη γάτα διαπιστώθηκαν η ασηματική βρογχίτιδα (περιστατικό 3) και η χρόνια επιπεφυκίτιδα (περιστατικό 5). Τέλος, οικογενειακό ιστορικό ατοπίας δεν αναφέρθηκε για καμία από τις 10 γάτες της μελέτης αυτής.

Από τα δερματολογικά σύνδρομα και σε φθίνουσα σειρά συχνότητας παρατηρήθηκαν κεγχροειδής δερματίτιδα (6/10 - 60%), αυτοπροκαλούμενη αλωπεκία - υποτρίχωση (5/10 50%), άτονο έλκος (1/10 - 10%) γραμμοειδές κοκκίωμα (1/10 - 10%) και αυτοπροκαλούμενη δερματίτιδα της κεφαλής και του λαιμού (1/10 - 10%). Σε 4 γάτες βρέθηκαν να συνυπάρχουν δύο (3/4) ή και τρία (1/4) είδη

δερματικών αλλοιώσεων, ενώ σε ένα περιστατικό (No 4) απουσίαζαν τελείως (πίνακας 2).

Περιφερική λεμφαδενοπάθεια διαπιστώθηκε σε 3 ζώα (περιστατικά 6, 7 και 8), ενώ κυψελιδοπααραγωγική έξω ωτίτιδα και καταρροϊκή επιπεφυκίτιδα σε μία γάτα η καθεμία (περιστατικά 10 και 5, αντίστοιχα). Η κλινική εικόνα (μη παραγωγικός βήχας, εκπνευστική δύσπνοια, απουσία ρόγγων) και τα ακτινολογικά ευρήματα (πάχυνση του τοιχώματος των βρόγχων) της γάτας No 3 ήταν συμβατά με τη χρόνια αλλεργική βρογχίτιδα.

Παρασίτωση από ψύλλους διαπιστώθηκε σε 3 περιστατικά (No 2, 3 και 8). Στο έκπλυμα του έξω ακουστικού πόρου της γάτας με την κυψελιδοπααραγωγική έξω ωτίτιδα (No 10) υπήρχαν άφθονα ενήλικα άτομα και αυγά του ακάρεως *Otodectes cynotis*. Τα αποτελέσματα της καλλιέργειας και της άμεσης μικροσκοπικής εξέτασης για δερματόφυτα ήταν αρνητικά για όλα τα ζώα. Η μικροσκοπική εξέταση των τριχογραμμμάτων από τα περιστατικά με υποτρίχωση - αλωπεκία (No 1, 3, 5, 6 και 7) έδειξε ότι όλες οι τρίχες ήταν κομμένες στο άκρο τους, χωρίς την ύπαρξη άλλων μορφολογικών ανωμαλιών ή διαταραχών της αναλογίας μεταξύ των εξελικτικών τους σταδίων, επιβεβαιώνοντας έτσι ότι η "αλωπεκία" οφειλόταν στη συνεχή και επίμονη λείξη του τριχώματος. Στην κυτταρολογική εξέταση επιχρισμάτων αποτύπωσης από 4 γάτες με κεγχροειδή δερματίτιδα (περιστατικά 2, 8, 9 και 10) κυριαρχούσαν τα εωσινοφιλα λευκοκύτταρα. Αντίθετα, στις αυτοπροκαλούμενες αλλοιώσεις του περιστατικού No 3 επικρατούσαν τα εκφυλισμένα ουδετερόφιλα με την επιπλέον ύπαρξη άφθονων βακίλλων. Η αιματολογική εξέταση έδειξε ότι 3 (30%) ζώα (No 7, 9 και 10) παρουσίαζαν εωσινοφιλία (αριθμός εωσινοφίλων > 1.500/μl). Τέλος, ένα περιστατικό (No 10) βρέθηκε ορολογικά θετικό στον ιό της

Πίνακας 3. Εποχικότητα των συμπτωμάτων και αποτελέσματα της ενδοδερμικής δοκιμής σε 10 γάτες με ΑΤΔ
Table 3. Seasonality of clinical signs and intradermal testing results in 10 atopic cats

α/α γάτας	Εποχικότητα συμπτωμάτων	Θετικές αντιδράσεις στην ενδοδερμική δοκιμή					
		Σκόνη-Ακάρεια	Επιθήλια-φτερά	Μύκητες	Γύρεις	Διάφορα	Ψύλλοι
1.	Άγνωστη	+	-	-	-	-	-
2.	Άγνωστη	-	-	-	+	-	-
3.	Άγνωστη	+	-	-	-	-	-
4.	Εποχικά (οίστρος)	+	-	-	-	-	-
5.	Άγνωστη	+	-	-	-	-	-
6.	Μη εποχικά	+	-	-	-	+	+
7.	Εποχικά (ψυχροί μήνες)	+	-	-	-	-	+
8.	Άγνωστη	+	-	-	-	-	+
9.	Άγνωστη	+	-	-	-	-	+
10.	Εποχικά (άνοιξη, θέρους)	+	-	-	+	+	+

ανοσοανεπάρκειας της γάτας (FIV).

Και οι 10 γάτες αντέδρασαν θετικά στην ενδοδερμική δοκιμή σε ένα ως 25 αλλεργιογόνα (μέσος: 2). Συγκεκριμένα 2 (20%) ζώα εμφάνισαν μία θετική αντίδραση, 5 (50%) δύο, 2 (20%) τρεις, ενώ μία γάτα (No 10) αντέδρασε θετικά απέναντι σε 25 αλλεργιογόνα. Τα αλλεργιογόνα που προκάλεσαν τις περισσότερες θετικές αντιδράσεις ήταν τα ακάρεια της σκόνης και ειδικότερα ο *Dermatophagoides farinae* (9/10 - 90%), ο *D. pteronyssinus* (4/40 - 40%) και ο *Acanis siro* (4/40 - 40%). Επισημαίνεται ότι 6 γάτες αντέδρασαν θετικά αποκλειστικά και μόνο στα ακάρεια αυτά. Δεύτερα σε συχνότητα εμφάνισης ήταν η σκόνη του σπιτιού, ο βαμβακόσπορος και οι γύρεις των δένδρων (2/10 - 20%). Οι γύρεις των αγρωστωδών και των θάμνων προκάλεσαν θετικές αντιδράσεις σε ένα μόνο ζώο (No 1), ενώ δε διαπιστώθηκε καμία αντίδραση απέναντι στα αλλεργιογόνα των επιθηλίων των φτερών και των μυκήτων. Επιπλέον, 5 γάτες (περιστατικά 6-10) εμφάνισαν θετική αντίδραση στο αλλεργιογόνο των ψύλλων (πίνακας 3).

Η θεραπευτική αντιμετώπιση στις 6 από τις 10 (60%) γάτες (περιστατικά 1, 2, 3, 5, 6 και 9) στηρίχθηκε στην ενδομυϊκή χορήγηση οξικής μεθυλοπρεδνιζολόνης μακράς δράσης (Depot - Medrol[®], Upjohn) στη δόση των 4-5 mg/kg ΣΒ κάθε 15 ημέρες για 3 συνολικά εγχύσεις. Η αγωγή αυτή εφαρμόστηκε αυστηρά στα 4 από τα 6 περιστατικά, ενώ οι ιδιοκτήτες των υπολοίπων δύο (No 1 και 6) δεν επανήλθαν μετά την πρώτη έγχυση. Στις υπόλοιπες 4 γάτες δε χορηγήθηκαν γλυκοκορτικοειδή για διαφορετικούς λόγους στην κάθε περίπτωση. Συγκεκριμένα, το 4ο περιστατικό δεν παρουσίαζε κνησμό ούτε δερματικές αλλοιώσεις όταν προσκομίστηκε, ο ιδιοκτήτης του 7ου αρνήθηκε τη χορήγησή τους, το 8ο παρέμεινε στην Κλινική χωρίς καμία θεραπεία προκειμένου να μελετηθεί η εξέλιξη της ΑΤΔ, ενώ στο 10ο περιστατικό δε δόθηκαν επειδή ήταν ορολογικά θετικό για FIV.

Η χλωρφαιναμίνη (Istamex[®], Adelco) χορηγήθηκε στη δόση των 0,4 mg/kg ΣΒ κάθε 12 ώρες σε δύο περιστατικά (No 6, 10), ενώ η κεφαδροξίλη (Intersporin[®], Intervet) στη δόση των 20 mg/kg ΣΒ κάθε 12 ώρες για 4 εβδομάδες στο 3ο (βακτηριδιακές επιπλοκές) και στο 7ο περιστατικό (άτονο έλκος). Στη γάτα με την ωτοδεκτική ψώρα (περιστατικό 10) χορηγήθηκε ιβεμεκτίνη (Valaneq[®], Merck and Co Inc) στη δόση των 0,3 mg/kg ΣΒ υποδοριώς για 3 συνολικά εγχύσεις κάθε 10 ημέρες. Σε όλες τις γάτες, εκτός από την 8η, συστήθηκε ο ψεκασμός με φιπρονίλη 0,25% (Frontline[®], Rhone Merieux) και χορήγηση λουφενουρόνης (Program[®], Ciba Geigy) σε μηνιαία βάση για την αντιμετώπιση ή την πρόληψη της παρασίτωσης από ψύλλους. Όμως οι ιδιοκτήτες των γατών No 6 και 7 την εφάρμοσαν μόνο ευκαιριακά (πίνακας 4). Έξι από τις 10 (60%) γάτες θεραπεύτηκαν πλήρως χωρίς να υποτροπιάσουν στη συνέχεια. Συγκεκριμένα, τα περιστατικά 1, 2, 3, 5 και 9 εξακολουθούν να παραμένουν ασυμπτωματικά 6 ως 12 μήνες από την τελευταία έγχυση της οξικής μεθυλοπρεδνιζολόνης και η γάτα No 10 με τη συνεχή χορήγηση της χλωρφαιναμίνης (πίνακας 4). Από τα υπόλοιπα περιστατικά ο κνησμός επανεμφανίστηκε, αν και σε μικρότερη ένταση, στο περιστατικό 4 κατά τον επόμενο οίστρο, το 6ο στη αρχή ανταποκρίθηκε πλήρως αλλά στη συνέχεια υποτροπίασε, το 7ο δεν παρουσίασε καμία βελτίωση και το 8ο, παρά το γεγονός ότι δεν του έγινε κανενός είδους θεραπεία, εξακολουθεί να εμφανίζει σταδιακή υποχώρηση του κνησμού και βελτίωση των δερματικών αλλοιώσεων.

ΣΥΖΗΤΗΣΗ

Οι περισσότεροι ερευνητές πιστεύουν ότι η ΑΤΔ εμφανίζεται συχνότερα σε γάτες ηλικίας 6 μηνών ως 2 χρόνων^{2,4,6,16,19}. Σύμφωνα όμως με τα αποτελέσματα δύο άλλων ερευνών μόνο οι 2/15 (13,3%)²⁰ και οι 2/8 (25%)¹² ατοπικές γάτες πρωτοεμφάνισαν τον κνησμό ή/και τις δερματικές

Πίνακας 4. Θεραπευτική αντιμετώπιση και η ανταπόκριση σε αυτή 10 γατών με ΑΤΔ
Table 4. Treatment and its effectiveness in 10 atopic cats

α/α γάτας	Θεραπεία					Τελική έκβαση		
	Οξική μεθυλοπρεδνιζολόνη	Χλωρφαινυραμίνη	Κεφαδροξίλη	Ιβερεμεκτίνη	Φιπρονιλη-Λουφενουρόνη			
1.	+	*				+	Πλήρης ανταπόκριση	
2.	+					+	Πλήρης ανταπόκριση	
3.	+			+		+	Πλήρης ανταπόκριση	
4.						+	Υποτροπή (οίστρος)	
5.	+					+	Πλήρης ανταπόκριση	
6.	+	*				+	^f	Ανταπόκριση → υποτροπή
7.				+		+	[#]	Καμία ανταπόκριση
8.								Αυτοϊαση (:)
9.	+					+		Πλήρης ανταπόκριση
10.						+	+	Πλήρης ανταπόκριση

* μόνο μια έγχυση

^f χορηγήθηκε 2 μήνες μετά την αρχική θεραπεία

[#] δεν εφαρμόστηκε από τους ιδιοκτήτες σύμφωνα με τις οδηγίες

αλλοιώσεις πριν συμπληρώσουν το δεύτερο χρόνο της ζωής τους, όπως περίπου συνέβη και στη δική μας μελέτη, όπου μόνο σε 3 γάτες (30%) τα συμπτώματα πρωτοεκδηλώθηκαν σε ηλικία μικρότερη των 2 χρόνων.

Ο κνησμός είναι το κύριο σύμπτωμα της ΑΤΔ στη γάτα αφού εμφανίζεται στο σύνολο των περιστατικών^{11,12,16}. Συχνά όμως ο ιδιοκτήτης της γάτας δεν μπορεί να επιβεβαιώσει την παρουσία του κνησμού αφού πολλές ατοπικές γάτες τον εκδηλώνουν ή με επίμονη και παρατεταμένη αυτοπεριποίηση του τριχώματός τους ή κρυμμένες σε απρόσιτα σημεία ή όταν ο ιδιοκτήτης τους απουσιάζει^{2,16}. Αυτό εξηγεί γιατί ο ιδιοκτήτης του περιστατικού⁹, που ζούσε τόσο μέσα όσο και έξω από το σπίτι, δεν είχε παρατηρήσει συμπτώματα κνησμού στο ζώο του.

Η κεγχροειδής δερματίτιδα και η αυτοπροκαλούμενη αλωπεκία - υποτρίχωση είναι τα συχνότερα, στην κλινική πράξη, δερματολογικά σύνδρομα της ΑΤΔ στη γάτα. Η πρώτη έχει διαπιστωθεί, στο 46,7%²⁰, 30,8%¹⁰ και 60%¹² των ατοπικών γατών, ενώ η δεύτερη στο 46,7%²⁰, 46,2%¹⁰, 25%²¹ και 60%¹². Στη δική μας μελέτη η συχνότητα της κεγχροειδούς δερματίτιδας ήταν μεγαλύτερη στις ατοπικές γάτες που αντέδρασαν θετικά στο αλλεργιογόνο των ψύλλων (4/5 - 80%) (περιστατικά 6-10) απ' ό,τι στις υπόλοιπες (2/5 - 40%). Το αντίθετο διαπιστώθηκε στην αυτοπροκα-

λούμενη αλωπεκία - υποτρίχωση, για την οποία τα αντίστοιχα ποσοστά ήταν 40% και 60%. Η διαφορά αυτή θα μπορούσε να αποδοθεί στο γεγονός ότι το πιο συνηθισμένο (μέχρι και 85%) δερματολογικό σύνδρομο στις γάτες που αναπτύσσουν υπερευαισθησία στα νύγματα των ψύλλων είναι η κεγχροειδής δερματίτιδα^{19,22,23}. Οι αλλοιώσεις του συμπλέγματος των εωσινοφιλικών κοκκιομάτων και της αυτοπροκαλούμενης δερματίτιδας διαπιστώνονται λιγότερο συχνά και συγκεκριμένα στο 6,7 - 25% και στο 0-25% των περιστατικών ΑΤΔ, αντίστοιχα^{10,12,20,21}, όπως δείχνει και το αποτέλεσμα της μελέτης αυτής.

Η περιφερική λεμφαδενοπάθεια, που διαπιστώνεται σε ορισμένες ατοπικές γάτες, συνοδεύει συνήθως την κεγχροειδή και την αυτοπροκαλούμενη δερματίτιδα καθώς και τις εωσινοφιλικές πλάκες^{2,4}. Από τις 3 γάτες που εμφάνιζαν περιφερική λεμφαδενοπάθεια, οι δύο είχαν κεγχροειδή δερματίτιδα, και η τρίτη γραμμοειδές κοκκίωμα. Και τα 3 ζώα αντέδρασαν θετικά απέναντι στο αλλεργιογόνο των ψύλλων. Η χρόνια ή υποτροπιάζουσα κυψελιδοπαραγωγική έξω ωτίτιδα που συνοδεύεται από έντονο κνησμό δεν αποτελεί συχνό εύρημα στις ατοπικές γάτες¹. Στο περιστατικό Νο 10 η αιτία της έξω ωτίτιδας προφανώς ήταν η ωτακαρίωση αφού υπήρξε πλήρης ανταπόκριση στην ακαρεοκτόνο θεραπεία, σε αντίθεση με τον κνησμό

και τις υπόλοιπες δερματικές αλλοιώσεις.

Οι μη δερματικές κλινικές εκδηλώσεις της αποπίας, όπως η αλλεργική ρινίτιδα, η επιπεφυκίτιδα και η ασθματική βρογχίτιδα, θεωρούνται σπάνιες στην πράξη^{1,12,24}, γεγονός που επιβεβαιώνεται και από τα αποτελέσματα της μελέτης αυτής. Αντίθετα, η περιφερική εωσινοφιλία διαπιστώνεται συχνά (83,3%) σε αποπικές γάτες με κεγχροειδή δερματίτιδα⁴. Επισημαίνεται ότι και οι 3 γάτες της δικής μας μελέτης με περιφερική εωσινοφιλία εμφάνιζαν αλλοιώσεις κεγχροειδούς δερματίτιδας.

Η αλλεργική από ψύλλους δερματίτιδα συνυπάρχει συχνά με την ΑΤΔ αφού το 10-66,7% των αποπικών γατών αντιδρά θετικά απέναντι στο αλλεργιογόνο των ψύλλων^{4,9,12,20}, θα πρέπει πάντως να επισημανθεί ότι η θετική αντίδραση στην ενδοδερμική δοκιμή δεν αποδεικνύει ότι το ζώο είναι ευαίσθητοποιημένο στα νύγματα των ψύλλων, ενώ και το αρνητικό αποτέλεσμα δεν αποκλείει την ύπαρξη της^{1,25,26}. Έτσι η οριστική διάγνωση της αλλεργικής από ψύλλους δερματίτιδας στηρίζεται στο ιστορικό (κνησμός), στην κλινική εικόνα (συνήθως κεγχροειδής δερματίτιδα ή/και αυτοπροκαλούμενη αλωπεκία - υποτριχώση), στην ανεύρεση των ψύλλων ή των κοπράνων τους στο σώμα του ζώου, στο θετικό αποτέλεσμα της ενδοδερμικής δοκιμής και στην ανταπόκριση του ζώου στην αντιψυλλική θεραπεία^{27,28}. Από τις 5 γάτες (περιστατικά 6-10) που αντέδρασαν θετικά απέναντι στο αλλεργιογόνο των ψύλλων μόνο σε μία βρέθηκαν τα εξωπαράσιτα αυτά ή/και τα κόπρανά τους, προφανώς επειδή η συνεχής και έντονη λειξή του τριχώματος - δέρματος τα σκοτώνει ή τα απομακρύνει από το σώμα²⁹. Η ταυτόχρονη εφαρμογή της αντικνησμώνδους (οξική μεθυλοπρεδνιζολόνη, γλωρφαιναμίνη) και της αντιψυλλικής (φιπρονίλη, λουφενουρόνη) θεραπείας στα περισσότερα 6, 9 και 10 και η μη συστηματική εφαρμογή της τελευταίας στο 7 δεν επιτρέπει να εξαχθούν συμπεράσματα για το κατά πόσον οι γάτες αυτές εμφάνιζαν πράγματι και αλλεργική από ψύλλους δερματίτιδα.

Τα αποτελέσματα της ενδοδερμικής δοκιμής ήταν συμβατά τόσο με το περιβάλλον διαβίωσης όσο και με την εποχικότητα των συμπτωμάτων σε όλες τις περιπτώσεις. Συγκεκριμένα και οι 9 γάτες που αντέδρασαν θετικά απέναντι στα ακάρεα της σκόνης ζούσαν αποκλειστικά (2/9) ή κατά κύριο λόγο (7/9) μέσα στο σπίτι όπου αυτά αφθονούν³⁰, ενώ οι δύο γάτες με θετική αντίδραση απέναντι στο βαμβακόσπορο κοιμόνταν συνήθως σε βαμβακερά στρώματα. Από τις 4 γάτες των οποίων η εποχικότητα των συμπτωμάτων ήταν γνωστή, οι 3 (περιστατικά 4, 6, 7) αντέδρασαν θετικά απέναντι σε "μη εποχικά" αλλεργιογόνα (ακάρεα, βαμβακόσπορος). Συγκεκριμένα, το Νο 6 είχε μη εποχική συμπτωματολογία, το Νο 7 εποχική (ψυχροί μήνες), ενώ το Νο 4 παρουσίαζε κνησμό κάθε φορά που είχε ούστρο. Η έκθεση στα ακάρεα της σκόνης είναι μεγαλύτερη το χειμώνα, επειδή τα σπύτια, αερίζονται λιγότερο και στο εσωτερικό τους υπάρχει υψηλή θερμο-

κρασία και σχετική υγρασία, γεγονός που ευνοεί τον πολλαπλασιασμό των παρασίτων αυτών³⁰. Έτσι ορισμένα ζώα με υψηλό "ουδό κνησμού" εμφανίζουν συμπτώματα μόνο τους ψυχρούς μήνες, ενώ άλλα με χαμηλό "ουδό" καθ' όλη τη διάρκεια του χρόνου. Η εμφάνιση του κνησμού στο περισσότερα 4 μόνο κατά τη διάρκεια του ούστρου θα μπορούσε να οφείλεται στην αποσταθεροποίηση των σιτευτικών κυττάρων που προκαλούν τα οιστρογόνα⁶ ή στη συνύπαρξη ορμονικής υπερευαισθησίας. Η τελευταία είναι ίσως η σπανιότερη αλλεργική δερματίτιδα του σκύλου και δεν έχει περιγραφεί μέχρι σήμερα στη γάτα³¹. Δυστυχώς, η ενδοδερμική δοκιμή με υδατικό διάλυμα οιστρογόνων που θα την επιβεβαίωνε δεν έγινε, επειδή καμία εταιρεία δε μπόρεσε να αναλάβει την παρασκευή του. Στο περιστατικό 10 η εποχικότητα των συμπτωμάτων του (άνοιξη, καλοκαίρι) συμπίπτει με την περίοδο κυκλοφορίας των γύρεων των φυτών, απέναντι στα οποία αντέδρασε θετικά³². Το ίδιο όμως ζώο αντέδρασε και στα 3 ακάρεα της σκόνης (*D. farinae*, *D. pteronyssinus* και *A. siro*), αν και η πιθανότητα ψευδούς θετικής αντίδρασης εξαιτίας της παρασίτωσης από τον *Otodectes cynotis* δεν μπορεί να αποκλειστεί, όπως πρόσφατα αποδείχθηκε ότι συμβαίνει στο 60% των γατών με ωτακαρίαση³³. Επειδή όμως η γάτα αυτή αντέδρασε και απέναντι στη σκόνη του σπιτιού και στο βαμβακόσπορο, που είναι επίσης "μη εποχικά" αλλεργιογόνα, δεν αποκλείεται να είχε ευαίσθητοποιηθεί σε όλα τα παραπάνω αλλεργιογόνα και να εμφάνιζε τα συμπτώματα της ΑΤΔ μόνο όταν υπήρχαν όλα μαζί (αθροιστικό αποτέλεσμα) στο περιβάλλον της^{6,24}.

Τα αλλεργιογόνα που ευθύνονται για την ευαίσθητοποίηση των αποπικών γατών στη χώρα μας κατά κύριο λόγο είναι τα ακάρεα της σκόνης και κατά δεύτερο διάφορα άλλα, "μη εποχικά" αλλεργιογόνα, καθώς και οι γύρεις διάφορων δένδρων, αγρωστωδών και θαμνωδών φυτών. Ανάλογα είναι και τα αποτελέσματα των υπόλοιπων ευρωπαϊκών μελετών σύμφωνα με τις οποίες το 80-100% των γατών με ΑΤΔ αντιδρά θετικά απέναντι στον *D. farinae*, το 10-46% στον *D. pteronyssinus* και το 77% στο μίγμα τους (*Dermatophagoides spp*)^{9,12,34}.

Η πλήρης ανταπόκριση στη χορήγηση της οξικής μεθυλοπρεδνιζολόνης αλλά και στα υπόλοιπα θεραπευτικά μέσα που χρησιμοποιήθηκαν στα περισσότερα 1-3, 5, 6, 9 και 10 ήταν αναμενόμενη^{1,2,11}. Εντύπωση προκαλεί το γεγονός, ότι στις 4 γάτες που δεν αντέδρασαν θετικά απέναντι στο αλλεργιογόνο των ψύλλων τα συμπτώματα της ΑΤΔ δεν επανεμφανίστηκαν 6-12 μήνες μετά την τελευταία έγχυση της οξικής μεθυλοπρεδνιζολόνης και ενώ η μόνη θεραπεία που συνεχιζόταν ήταν η αντιψυλλική (περιστατικά 1-3 και 5). Επιπλέον στη γάτα, Νο 8, που ζει μέσα στην Κλινική, διαπιστώνεται προοδευτική και σταθερή υποχώρηση του κνησμού και των δερματικών αλλοιώσεων, παρά το γεγονός ότι δεν εφαρμόζεται κανενός είδους θεραπεία.

Οι συγγραφείς πιστεύουν ότι η ΑΤΔ της γάτας δεν είναι πάντα μία ανίατη και συνεχώς επιδεινούμενη αλλεργική δερματοπάθεια, αλλά, σε ορισμένα τουλάχιστον περιστατικά, έχει αυτοπεριοριζόμενο χαρακτήρα.

ΒΙΒΛΙΟΓΡΑΦΙΑ

- Scott DW, Miller WH, Griffin CE. Feline atopy. In: Mueller and Kirk's Small Animal Dermatology. 5th edition, W.B. Saunders, Philadelphia, 1995: 518-523.
- Bevier DE. Atopy: Advances in diagnosis and management. In: August's Consultations in Feline Internal Medicine. Vol. 3, W.B. Saunders, Philadelphia, 1997: 214-220.
- Scott DW, Paradis M. A survey of canine and feline skin disorders seen in a University Practice, Small Animal Clinic, University of Montreal, Saint - Hyacinthe, Quebec (1987-1988). *Canad Vet J* 1990, 31: 830-835.
- Scott DW. Feline Dermatology 1983-1985. "The secret sits". *J Am Anim Hosp Assoc* 1987, 23: 255-274.
- Chalmers SA, Medleau L. Clinical evaluation of intradermal skin testing in cats. In: *Proc Ann Meet Acad Vet Allergy*. San Francisco, 1991: 14.
- Reedy LM, Miller WH, Willemse T. Urticaria, angioedema and atopy. In: *Allergic Skin Diseases of Dogs and Cats*. 2nd edition, WB Saunders, Philadelphia, 1997: 25-49.
- Bevier DE. The reaction of feline skin to the intradermal injection of allergenic extracts and passive cutaneous anaphylaxis using the serum from skin test positive cats. In: von Tscherner G, Halliwell REW *Advances in Veterinary Dermatology*. Vol I, Bailliere Tindall, Philadelphia 1990: 126-136.
- Roosje PJ, Willemse T. Cytophilic antibodies in cats with miliary dermatitis and eosinophilic plaques: Passive transfer of immediate - type hypersensitivity *Vet Quart* 1995, 17: 66-69.
- Prost C. Diagnosis of feline allergic diseases. A study about a population of 90 cats. *Proc 3rd World Cong Vet Dermatol*, Edinburgh, 1996: 57.
- Mc Dougal BJ. Allergy testing and hyposensitization for three common feline dermatoses. *Mod Vet Pract* 1986, 67: 629-633.
- Chalmers SA, Medleau L. Feline atopic dermatitis: It's diagnosis and treatment. *Vet Med* 1994, 89: 342-352.
- Carlotti D, Prost C. L' atopic feline. *Point Vet* 1988, 20: 777-784.
- Kunkle GA. Miliary dermatitis, eosinophilic granuloma complex and symmetric hypotrichosis as manifestations of feline atopy In: Kirk RW *Current Veterinary Therapy*. X, WB Saunders, Philadelphia, 1989: 583-588.
- Anderson RK. In vitro testing for feline atopic disease. *Proc Europ Soc Vet Dermatol* 1993, 10: 72.
- Rosser EJ. Food allergy in the cat: a retrospective study of 13 cats. In: Ihrke PJ, Mason IS, White SD *Advances in Veterinary Dermatology*. Vol II, Pergamon Press, New York, 1993: 33-39.
- Bettenay S. Diagnosing and treating feline atopic dermatitis. *Vet. Med* 1991, 86: 488-496.
- Κουτίνης ΑΦ, Σαριδομιχελάκης Μ. Η ατοπική δερματίτιδα (ατοπία) στη γάτα. *Δ.Ε.Κ.Ε* 1997, 48: 17-23.
- Carlotti DN. Feline atopy. In: Kirk RW *Current Veterinary Therapy*. XI, WB Saunders, Philadelphia, 1992: 509-512.
- Scott DW, Walton DK, Slater MR. Miliary dermatitis: A feline cutaneous reaction pattern. *Proc Ann Kal Kan Sump* 1986, 2: 11-18.
- Reedy LM. Results of allergy testing and hyposensitization in selected feline skin diseases. *J Am Anim Hosp Assoc* 1982, 18: 618-623.
- Chalmers S, Medleau L, Rakich P. Atopic dermatitis in cats: Review and case reports. *J Vet Allergy Clin Immunol* 1994, 3: 7-14.
- Scott DW. Feline dermatology 1900-1978: A monograph. *J Am Anim Hosp Assoc* 1980, 16: 331-459.
- Plant JD: Recogruising the manifestations of flea allergy in cats. *Vet Med* 1991, 86: 482-486.
- Halliwell REW, Gorman NT. Atopic diseases. In: *Veterinary Clinical Immunology*. WB Saunders, Philadelphia 1989: 232-252.
- Moriello KA, Mc Murdy MA. The prevalence of positive intradermal skin test reactions to flea extract in clinically normal cats. *Companion Anim Pract* 1989, 19: 28-30.
- Mc Donald JM: Flea allergic dermatitis and flea control. In: Griffin CE, Kwochka KW, Mc Donald JM *Current Veterinary Dermatology*. Mosby Year Book, St. Louis, 1993: 57-71.
- Scott DW, Miller WH, Griffin CE. Feline flea bite hypersensitivity. In: Mueller and Kirk's Small Animal Dermatology. 5th edition, W.B. Saunders, Philadelphia, 1995: 539-542.
- Reedy LM, Miller WH, Willemse T. Flea bite hypersensitivity. In: *Allergic Skin diseases of Dogs and Cats*. 2nd edition, WB Saunders, Philadelphia, 1997: 202-225.
- Sousa CA. Exudative, crusting and scaling dermatoses. *Vet Clin North Am - Small Anim Pract*, 1995, 25: 813-831.
- Spieksma FTM. Domestic mites: their role in respiratory allergy. *Clinic Exper Allergy* 1991, 21: 655-660.
- Reedy LM, Miller WH, Willemse T. Hormonal hypersensitivity. In: *Allergic skin diseases of Dogs and Cats*. 2nd edition, W.B. Saunders, Philadelphia, 1997: 255-256.
- Γκιουλέκας ΔΓ, Χατζηγεωργίου Γ. Γυρεοαλλεργία. Εκδόσεις UCB, Αθήνα 1992: 1-52.
- Saridomichelakis MN, Koutinas AF. Dust mite sensitization in cats with *Otodectes cynotis* infestation. *Proc 14th Congress E.S.V.D*, Pisa, 1997: 174.
- Foster AP, O' Dair H. Allergy testing for skin disease in the cat. In vivo vs in vitro tests. *Vet Dermatol* 1993, 4: 111-115.