

Journal of the Hellenic Veterinary Medical Society

Vol 50, No 4 (1999)



Observations on blood figure of sheep infected with *Dicrocoelium dendriticum*

Υ. THEODORIDIS (Ι. ΘΕΟΔΩΡΙΔΗΣ), Σ. SOTIRAKI (Σ. ΣΩΤΗΡΑΚΗ), Ε. ΡΑΠΑΔΟΠΟΥΛΟΣ (Η. ΠΑΠΑΔΟΠΟΥΛΟΣ)

doi: [10.12681/jhvms.15725](https://doi.org/10.12681/jhvms.15725)

Copyright © 2018, Y THEODORIDIS, S SOTIRAKI, E PAPADOPOULOS



This work is licensed under a [Creative Commons Attribution-NonCommercial 4.0](https://creativecommons.org/licenses/by-nc/4.0/).

To cite this article:

THEODORIDIS (Ι. ΘΕΟΔΩΡΙΔΗΣ) Υ., SOTIRAKI (Σ. ΣΩΤΗΡΑΚΗ) Σ., & ΡΑΠΑΔΟΠΟΥΛΟΣ (Η. ΠΑΠΑΔΟΠΟΥΛΟΣ) Ε. (2018). Observations on blood figure of sheep infected with *Dicrocoelium dendriticum*. *Journal of the Hellenic Veterinary Medical Society*, 50(4), 300–304. <https://doi.org/10.12681/jhvms.15725>

Παρατηρήσεις στην αιματολογική εικόνα προβάτων μολυσμένων με *Dicrocoelium dendriticum*

Ι. Θεοδωρίδης, Σ. Σωτηράκη, Η. Παπαδόπουλος

ΠΕΡΙΛΗΨΗ. Εξετάσθηκαν οι ολικές πρωτεΐνες, οι λευκωματίνες, ο σίδηρος ορού αίματος και ο αιματοκρίτης 21 ημίαιμων θηλυκών προβάτων, ηλικίας 2-4 ετών, με σκοπό να διασαφηνισθεί η δράση σ' αυτά του τρηματώδους *Dicrocoelium dendriticum*. Αυτά τοποθετήθηκαν μεμονωμένα σε μεταλλικά κλουβιά και χωρίστηκαν σε 3 ομάδες ανάλογα με τον πληθυσμό των παρασίτων που αποκαλύφθηκε από το ήπαρ τους. Η Α' ομάδα, που αποτελούνταν από 6 πρόβατα, είχε παρασιτικό φορτίο 4.800-8.180 παράσιτα και χαρακτηρίστηκε ως έντονα μολυσμένη, η Β' ομάδα, που αποτελούνταν από 7, είχε παρασιτικό φορτίο 400-2.720 παράσιτα και χαρακτηρίστηκε ως μέτρια μολυσμένη και η Γ' ομάδα, που αποτελούνταν από 8 πρόβατα, είχε παρασιτικό φορτίο 0-37 παράσιτα και χαρακτηρίστηκε ως μάρτυρας. Σε όλες τις ομάδες χορηγήθηκαν, στην αρχή της έρευνας, ανθελμινθικά κατά των κενστωδών και νηματωδών σκωλήκων, εξωπαρασιτοκτόνο κατά των πιθανών εξωπαρασίτων και επιπλέον στην ομάδα των μαρτύρων δικροκοιλιοκτόνο φάρμακο. Όλα τα ζώα ήταν ελεύθερα από *Fasciola hepatica* και από πνευμονικούς σκώληκες. Κατά τη διάρκεια της έρευνας πραγματοποιήθηκαν τρεις αιμοληψίες, για τη μέτρηση των ολικών πρωτεϊνών, λευκωματινών και Fe ορού, ενώ για τη μέτρηση του αιματοκρίτη η αιμοληψία γινόταν καθημερινά. Η πρώτη αιμοληψία για τις βιοχημικές εξετάσεις πραγματοποιήθηκε την ημέρα της χορήγησης των ανθελμινθικών και οι υπόλοιπες 2, την τρίτη και την τέταρτη εβδομάδα αντίστοιχα. Επιπλέον, γίνονταν κοπρολογικές εξετάσεις και ζυγίζονταν τα ζώα. Κατά τις εξετάσεις του αίματος δεν παρατηρήθηκαν στατιστικά σημαντικές διαφορές ούτε μεταξύ των διαφορετικών ομάδων αλλά ούτε και κατά τις διαφορετικές χρονικά αιμοληψίες μέσα στην αυτή ομάδα για τις βιοχημικές εξετάσεις, αιματοκρίτη και βάρους ζώων. Το σημαντικό είναι ότι παρατηρήθηκε βελτίωση της αιματολογικής εικόνας, κυρίως στη λευκωματίνη ακόμη και στα έντονα μολυ-

σμένα ζώα. Η μη ύπαρξη σημαντικών μεταβολών στην αιματολογική εικόνα των ζώων, σε συνδυασμό με τις άλλες ραδιοϊσοτοπικές παραμέτρους που έγιναν παλαιότερα και λήφθηκαν υπόψη, οδηγεί στο συμπέρασμα ότι το *D. dendriticum*, εκτός των περιορισμένων τοπικών αλλοιώσεων, δε φαίνεται να επηρεάζει γενικότερα την υγεία των ζώων.

Λέξεις ευρετηρίασης: *Dicrocoelium dendriticum*, πρόβατο, ολικές πρωτεΐνες.

ABSTRACT. Y. Theodoridis, S. Sotiraki, E. Papadopoulos. Observations on blood figure of sheep infected with *Dicrocoelium dendriticum*. *Bulletin of the Hellenic Veterinary Medical Society 1999, 50(4):300-304*. Total protein, serum albumin, serum iron and haematocrit of 21 mixed breed female sheep were examined in order to clarify the pathogenicity of *Dicrocoelium dendriticum* in these animals. The animals were placed individually in metabolic cages and divided into three groups depending on the presence of the worm burden, after their slaughtering and liver examination. The first one was composed of six animals with high *D. dendriticum* burden (4.800-8.180 parasites), the second of seven with a moderate burden (400-2.720 parasites) and the third which was composed of eight animals, was the control and its worm burden ranged between 0 and 37 parasites. In the beginning of the experiment, all sheep were treated, with anthelmintic drugs and an insecticide against cestode and nematode parasites and ectoparasites. Additionally, the control group was treated with a drug against *D. dendriticum*. All sheep were free of *Fasciola hepatica* and lung nematodes. During the study, three blood samplings were taken for total protein, serum albumin and serum iron and every day for haematocrit. The first blood sampling was taken the same day with the anthelmintic treatment and the other two, three and four weeks later. There were no statistically significant differences when the group mean values were compared either between the different dates of sampling in the same group or between the different groups, with the exception of serum albumin in the highly infected group, which appeared to be improved in the 2nd and 3rd blood examinations. Finally, according to the not significant changes in the blood figures, in combination with the other radioisotopic

Εργαστήριο Παρασιτολογίας και Παρασιτικών Νοσημάτων, Τμήμα Κτηνιατρικής, Αριστοτέλειο Πανεπιστήμιο Θεσσαλονίκης

Laboratory of Parasitology and Parasitic Diseases, Faculty of Veterinary Medicine, Aristotelian University of Thessaloniki-Greece

Ημερομηνία υποβολής: 20.07.98

Ημερομηνία εγκρίσεως: 06.10.98

measurements, which took place earlier, is concluded, that *D. dendriticum*, apart from local lesions, does not seem to influence the animal health in general.

Key words: *Dicrocoelium dendriticum*, sheep, total protein

ΕΙΣΑΓΩΓΗ

Το *Dicrocoelium dendriticum* είναι μικρό τρηματώδες που παρασιτεί στα μικρά χολαγγεία του ήπατος κυρίως των προβάτων, των αιγών και των βοοειδών, αλλά επίσης και σε μεγάλο αριθμό ειδών παμφάγων και σαρκοφάγων ζώων συμπεριλαμβανομένου και του ανθρώπου^{1,2,3,4}. Δεν είναι αιματοφάγο παράσιτο και, εκτός από τις περιουσιμμένες τοπικές αλλοιώσεις που μπορεί να δημιουργήσει στο ήπαρ^{5,6}, δεν φαίνεται να προκαλεί παθοφυσιολογικές αλλαγές στον οργανισμό των ξενιστών^{7,8}. Αντίθετα, το άλλο τρηματώδες παράσιτο του ήπατος των ζώων, η *Fasciola hepatica*, που είναι αιματοφάγο, αφ' ενός προκαλεί εκτεταμένες αλλοιώσεις στο ήπαρ του ξενιστή, αφ' ετέρου, εξ αιτίας της αιματοφαγίας του, επηρεάζει γενικότερα την υγεία τους^{9,10,11,12,13,14}.

Σκοπός της εργασίας ήταν η διερεύνηση των πιθανών μεταβολών στην αιματολογική εικόνα των μικρών μηρυκαστικών, που μπορεί να προκληθούν από την παρουσία στο ήπαρ τους του τρηματώδους *Dicrocoelium dendriticum*.

ΥΛΙΚΑ ΚΑΙ ΜΕΘΟΔΟΙ

Χρησιμοποιήθηκαν 21 ημίαιμα θηλυκά πρόβατα, ηλικίας 2-4 ετών, φυσικώς μολυσμένα με παράσιτα, που προέρχονταν από την ευρύτερη περιοχή του Νομού Θεσσαλονίκης. Η έρευνα έλαβε χώρα σε χώρο των κλινικών του Τμήματος Κτηνιατρικής του Α.Π.Θ., κατά το χρονικό διάστημα Ιούλιος-Σεπτέμβριος του 1992 (15/7/-25/9/1992).

Τα ζώα τοποθετήθηκαν, μεμονωμένα, σε μεταβολικά κλουβιά, όπου παρέμειναν καθ' όλη τη διάρκεια της έρευνας. Το νερό δινόταν κατά βούληση και η τροφή τους αποτελούνταν από τριφύλλι με τη μορφή συμπιγμάτων και αποξηραμένο χόρτο. Τα μεταβολικά κλουβιά και ο περιβάλλον χώρος καθαρίζονταν 2 φορές την ημέρα με νερό υπό πίεση.

Σ' αυτά διενεργήθηκαν κοπρανολογικές εξετάσεις, με την ποιοτική τεχνική κατά Faust¹⁵ για την ανεύρεση αναπαραγωγικών στοιχείων νηματωδών και κεστοδών σκωλήκων του γαστρεντερικού σωλήνα και του αναπνευστικού συστήματός τους και με την τροποποιημένη ποσοτική τεχνική McMaster¹⁶ (με δισωδιούχο υδράργυρο) για την ανεύρεση αυγών τρηματωδών σκωλήκων. Οι κοπρανολογικές εξετάσεις, για την καταμέτρηση των αυγών του *Dicrocoelium dendriticum*, καθώς και για την πιθανότητα ανεύρεσης αυγών άλλων παρασίτων, τα οποία ενδεχόμενα να αλλοίωναν τα αποτελέσματα της έρευνας, συνεχίστηκαν μέχρι το τέλος της, αν και οι πιθανότητες επαναμόλυνσης των ζώων ήταν μηδαμινές.

Κατά τις εξετάσεις αυτές βρέθηκαν αυγά του *Dicrocoelium dendriticum*, καθώς επίσης νηματωδών και

κεστοδών σκωλήκων, ενώ δε βρέθηκαν προνύμφες πνευμονικών νηματωδών και αυγά *Fasciola hepatica*. Επειδή η έρευνα αφορούσε τις πιθανές αιματολογικές μεταβολές που μπορούν να προκληθούν από την παρασίτωση των ζώων μόνο από το *Dicrocoelium dendriticum*, γι' αυτό χορηγήθηκαν, στην αρχή της έρευνας, σε όλα τα ζώα, τα ανθελμινθικά niclosamide, morantel citrate και fenbendazole για την απομάκρυνση των κεστοδών και νηματωδών σκωλήκων και, μόνο για τους μάρτυρες, albendazole για την απομάκρυνση του *Dicrocoelium dendriticum*. Επιπλέον, για την απομάκρυνση πιθανών εξωπαρασίτων, χρησιμοποιήθηκε το amitraz ως εξωπαρασιτοκτόνο, ενώ στο χώρο του πειραματισμού είχαν τοποθετηθεί εντομοεγκυστικά εντομοκτόνα για τη θανάτωση των υπαρχόντων εντόμων.

Οι λήψεις αίματος γίνονταν απευθείας από τη σφραγίδα αφλέβα των ζώων με ηπαρινισμένα σωληνάκια κενού για τη μέτρηση του αιματοκρίτη (εις διπλούν), καθημερινά από την 1/9 έως και τη 16/9/92 και σε σωληνάκια κενού, τρεις κατά τη διάρκεια της έρευνας (18/8, 7/9 και 19/9/1992), για τη μέτρηση στον ορό του αίματος, των ολικών πρωτεϊνών, των λευκοματινών και του σιδήρου. Για τη μέτρηση των ολικών πρωτεϊνών χρησιμοποιήθηκε η μέθοδος της διουρίας (αντιδραστήριο της Sclavo, biuret-EDTA method)¹⁷, των λευκοματινών, η μέθοδος του πράσινου της βρωμοκρεσόλης (αντιδραστήριο Sclavo, BCG method)¹⁷ και του σιδήρου η χρωμομετρική μέθοδος (αντιδραστήριο της Boehringer, test combination Iron)¹⁸. Ως πρότυπο δείγμα μέτρησης (standard), για τη μέτρηση των ολικών πρωτεϊνών και των λευκοματινών του ορού χρησιμοποιήθηκε η Albumin sheep fraction V της Sigma και το μήκος κύματος στο φασματοφωτόμετρο ήταν 550 nm και 640 nm αντίστοιχα, ενώ το πρότυπο δείγμα για τη μέτρηση του Fe του ορού ήταν της Sclavo.

Κατά τη διάρκεια της έρευνας τα ζώα ζυγίστηκαν τρεις φορές για να ελεγχθεί η πιθανή διαφορά του σωματικού βάρους.

Τα ζώα, μετά το τέλος της έρευνας θανατώθηκαν, απομακρύνθηκε το ήπαρ και τοποθετήθηκε μεμονωμένα σε πλαστικούς κάδους. Η απομάκρυνση των τρηματωδών από το ήπαρ πραγματοποιήθηκε με τη βοήθεια πιεστικού μηχανήματος, το οποίο εκτόξευε νερό υπό πίεση 4 ατμοσφαιρών¹⁹. Τα παράσιτα συγκεντρώνονταν μεμονωμένα σε πλαστικούς κάδους και στη συνέχεια σε κωνικά υάλινα ποτήρια του 1 L γεμάτα με νερό και καταμετρούνταν, των μεν μολυσμένων ζώων το 1/10 του περιεχομένου, των δε μαρτύρων όλο το περιεχόμενο.

Τα ζώα της έρευνας χωρίστηκαν σε 3 ομάδες ανάλογα με το παρασιτικό τους φορτίο, όπως αυτό διαπιστώθηκε από τη νεκροψία, με την καταμέτρηση των τρηματωδών σκωλήκων που αποκαλύφθηκαν.

Η στατιστική επεξεργασία έγινε με τη μέθοδο του t-test.

ΑΠΟΤΕΛΕΣΜΑΤΑ

Το παρασιτικό φορτίο που βρέθηκε στα ζώα κυμαινό-

Πίνακας 1. Πληθυσμός *Dicrocoelium dendriticum*, αριθμός αυγών και βάρος των ζώων

Α' ΟΜΑΔΑ έντονη μόλυνση							
α/α	παράσιτα	αυγά/γ κοπράνων			βάρος σε kg		
		18/8	7/9	16/9	18/8	7/9	16/9
1	7.820	4.100	1.850	4.600	64	65	65
2	7.430	3.050	1.250	1.450	63	65	64
3	5.600	1.150	700	950	71	75	76
5	8.180	14.600	13.400	5.000	52	50	49
7	4.800	500	800	200	65	68	67
10	6.910	1.150	1.850	300	65	65	64
6*	6.790	4.090	3.308	2.083	61.5	61.2	61.9
Β' ΟΜΑΔΑ μέτρια μόλυνση							
4	2.100	750	600	150	52	53	65
6	1.360	1.450	900	100	58	β2	64
8	2.000	950	1.300	700	62	65	65
9	1.150	500	1.050	100	63	65	66
11	2.720	2.250	900	1.900	56	60	59
12	1.680	100	650	650	67	65	66
13	400	1.000	0	100	-	38	35
7*	1.636	1.000	771	529	60	58,3	60
Γ' ΟΜΑΔΑ μαρτύρες							
15	7	0	0	0	42	40	43
16	9	0	0	0	51	53	52
17	37	0	0	0	47	46	49
18	0	0	50	0	45	42	45
19	3	0	0	0	34	40	42
20	2	150	0	0	48	45	52
21	0	0	0	0	58	50	51
22	2	50	0	50	42	46	47
8*	7,5	25	6	6	45,9	45,25	47,63

* = μέσος όρος

ταν μεταξύ 0 και 8.180 ενήλικων παρασίτων. Έτσι, με βάση το φορτίο τους, τα ζώα χωρίστηκαν σε 3 ομάδες. Στην Α' ομάδα, που αποτελούνταν από 6 πρόβατα, συμπεριλήφθησαν αυτά που φιλοξενούσαν πάνω από 4.500 παράσιτα και η μόλυνση χαρακτηρίστηκε ως έντονη, στη Β' ομάδα, που αποτελούνταν από 7 πρόβατα, φιλοξενούσαν από 400 έως 2.720 και η μόλυνση χαρακτηρίστηκε ως μέτρια και, τέλος, στην Γ', που αποτελούνταν από 8 πρόβατα, το παρασιτικό φορτίο τους μεταξύ 0 και 37 ενήλικων παρασίτων και χαρακτηρίστηκε ως ομάδα μαρτύρων (Πίνακας 1).

Ο αριθμός των αυγών του *Dicrocoelium dendriticum* ανά γραμμάριο κοπράνων κατά το χρονικό διάστημα της έρευνας κυμάνθηκε, στην Α' ομάδα μεταξύ 200 και 14.600, στη Β' ομάδα μεταξύ 0 και 2.250 και στην Γ' ομάδα μεταξύ 0 και 150 και δεν ήταν ανάλογος του παρασιτικού τους φορτίου, ενώ δε βρέθηκαν αναπαραγωγικά στοιχεία άλλων παρασίτων (Πίνακας 1).

Το βάρος των ζώων παρέμεινε σταθερό εκτός κάποιων εξαιρέσεων και δεν παρουσίασε σημαντικές αυξομειώσεις (Πίνακας 1).

Δεν παρατηρήθηκαν στατιστικά σημαντικές διαφορές στις τιμές των ολικών πρωτεϊνών, λευκοματινών και σιδήρου ορού (Πίνακας 2) και στον αιματοκρίτη (ιστόγραμμα 1).

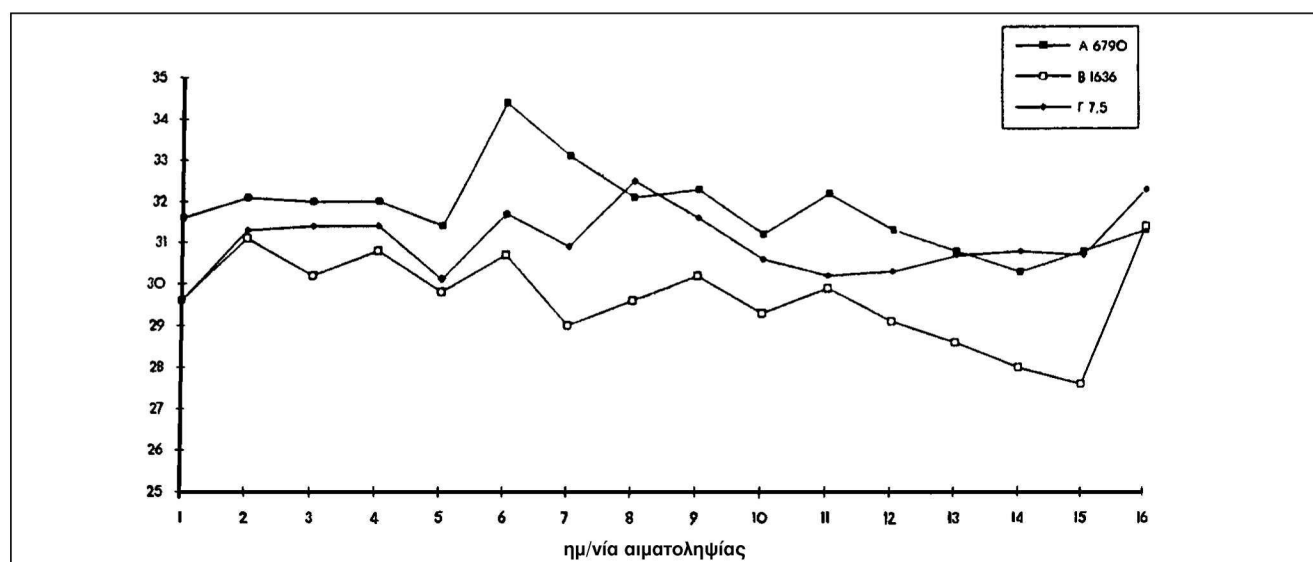
ΣΥΖΗΤΗΣΗ

Από τα αποτελέσματα που βρέθηκαν στις τρεις αυτές ομάδες με διαφορετικό παρασιτικό φορτίο, δεν παρατηρήθηκε στατιστικά σημαντική διαφορά στις τιμές των ολικών πρωτεϊνών, των λευκοματινών, του Fe του ορού και του αιματοκρίτη και επιβεβαιώνουν ανάλογα αποτελέσματα προηγούμενων δημοσιεύσεων^{7,8}. Αντίθετα, η *Fasciola hepatica*, το άλλο τρηματώδες του ήπατος, επηρεάζει έντονα την υγεία των ζώων και προκαλεί αφ' ενός μειωμένη σύνθεση των λευκοματινών, λόγω της καταστροφής του ήπατος και αφ' ετέρου πτώση του αιματοκρίτη σε πολύ χαμηλά επίπεδα^{11,12,20} λόγω της αιματοφαγίας. Αξιοσημείωτο ήταν ότι οι ανευρεθείσες τιμές των ολικών πρωτεϊνών (όπου συμπεριλαμβάνονται και οι ανοσοσφαιρίνες), σε όλες τις ομάδες κυμάνθηκαν μέσα στα φυσιολογικά πλαίσια (φυσιολογικές τιμές 6-7,5 g/100ml)²¹ και μάλιστα

Πίνακας 2. Ολικές πρωτεΐνες (g/100ml), λευκοματίνες (g/100ml) και Fe ορού (μg/100 ml) του αίματος των προβάτων

Α' ΟΜΑΔΑ έντονη μόλυνση										
α/α	παράσιτα	ολικές πρωτεΐνες			λευκοματίνες			Fe ορού		
		18/8	7/9	16/9	18/8	7/9	16/9	7/9	16/9	
1	7.820	-	-	7,23	-	1,40	2,43	115,7	116,5	
2	7.430	-	7,44	8,26	-	2,60	2,60	126	101,2	
3	5.600	7,27	7,36	7,01	1,12	2,33	1,87	119,7	97,6	
5	8.180	-	5,39	3,76	-	1,94	1,31	136,2	133,9	
7	4.800	7,11	7,52	7,99	1,40	1,81	2,64	-	168,5	
10	6.910	6,55	9,42	9,33	1,33	1,99	2,42	134,6	142	
6*	6.790	6,88	7,43	7,26	1,28	2,01	2,21	126,44	126,62	
Β' ΟΜΑΔΑ μέτρια μόλυνση										
4	2.140	8,06	7,73	6,93	1,10	2,18	2,08	183,5	164,8	
6	1.360	6,62	8,11	7,53	3,10	2,36	2,55	149,6	170,8	
8	2.000	6,81	7,82	7,89	2,83	2,50	2,63	129,1	146,2	
9	1.150	6,18	7,88	7,18	2,68	3,16	2,76	164,6	122,8	
11	2.720	6,20	6,43	5,95	2,45	2,76	2,48	310,2	257,6	
12	1.680	6,85	8,34	7,53	2,76	3,08	2,96	113,4	89,1	
13	400	7,01	7,08	5,53	2,77	2,67	2,42	102,4	98,6	
7*	1.636	6,82	7,63	6,93	2,53	2,67	2,55	164,7	150,0	
Γ' ΟΜΑΔΑ μάρτυρες										
15	7	6,27	7,38	5,08	2,48	1,96	2,13	138,8	121,3	
16	9	6,55	7,35	8,06	2,66	2,91	2,55	152	144,9	
17	37	-	10,05	7,94	-	3,02	2,97	225,2	176,4	
18	0	7,20	7,69	8,56	2,86	1,66	2,08	255,9	201,3	
19	3	7,41	8,76	9,32	1,57	2,84	2,01	97,6	102,2	
20	2	5,71	6,87	6,15	1,71	2,61	2,07	183,5	172,4	
21	0	8,02	8,98	7,99	2,92	2,34	2,71	113,4	132,3	
22	2	6,64	7,48	5,84	2,22	2,77	1,65	133,2	132	
8*	7,5	6,83	8,07	7,37	2,35	2,51	2,27	162,4	147,9	

* = μέσος όρος

**Ιστόγραμμα 1.** Αιματοκοίτης

της ομάδας των μαρτύρων ήταν κατά ελάχιστο πιο αυξημένες σε σχέση με αυτές των 2 άλλων μολυσμένων ομάδων. Αντίστοιχη εικόνα παρατηρήθηκε και με τις λευκωματίνες, πρωτεΐνες που συνθέτονται στο ήπαρ και είναι δείκτης της ηπατικής λειτουργίας, όπου οι τιμές όλων των ομάδων ήταν κάτω των φυσιολογικών τιμών (φ.τ. 3-4 g/100 ml)²¹ και μάλιστα η ομάδα με μέτρια μόλυνση παρουσίασε καλύτερη εικόνα από εκείνη των μαρτύρων. Οι μη αυξημένες τιμές των ανοσοσφαιρινών των μολυσμένων ζώων, σε σχέση με εκείνες των μαρτύρων, που υπολογίστηκαν με την αφαίρεση των τιμών λευκωματινών από τις αντίστοιχες των ολικών πρωτεϊνών, υποδηλώνουν την περιορισμένη ανοσοαντιπόκριση του οργανισμού στην παρασίτωση αυτή. Παράλληλα εικόνα παρατηρήθηκε στον αιματοκρίτη (φ.τ. 28±4)²¹, όπου αυτός, στις ομάδες των μολυσμένων ζώων, ήταν υψηλότερος από αυτόν των μαρτύρων, όπως επίσης και του Fe του ορού (φ.τ. 111-170 µg/100 ml)²¹, όπου στην ομάδα με μέτρια μόλυνση παρατηρήθηκε καλύτερη εικόνα τουλάχιστον από εκείνης των μαρτύρων.

Τέλος, η παρατηρηθείσα σταθερή μείωση του αριθμού των ανγών ανά γραμμάριο κοπράνων στις διαδοχικές κοπρανολογικές εξετάσεις, πιστεύεται ότι οφειλόταν στη σταδιακή απομάκρυνση των παραγόντων καταπόνησης των ζώων (stress), που προέβλεπονταν από την αλλαγή του περιβάλλοντος, την αλλαγή της διατροφής τους, από τον περιορισμό τους στα μεταβολικά κλουβιά και ενδεχόμενα από κάποιους άλλους παράγοντες. Οι παράγοντες αυτοί θεωρείται ότι επηρεάζουν την ωοπαραγωγή των παρασίτων και την αυξάνουν για μικρό ή μεγάλο χρονικό διάστημα, ανάλογα με τη διάρκεια ύπαρξής τους^{22,23}.

Συμπερασματικά, το *Dicrocoelium dendriticum*, από την παρούσα έρευνα αλλά και από τα αποτελέσματα προηγούμενων ερευνών^{7,8}, που σχετίζονταν με την παθογένεια του παρασίτου και που πραγματοποιήθηκαν με τη χρήση ραδιοϊσοτόπων, πιστεύεται ότι αυτό δεν είναι ιδιαίτερα παθογόνο, προκαλεί περιορισμένη καταστροφή του ηπατικού παρεγχύματος και επιπλέον, διαφαίνεται ότι βελτιώνει την αιματολογική εικόνα των ζώων.

Ευχαριστίες

Ευχαριστούμε τον καθηγητή κ. Α. Γιαννακόπουλο για τη στατιστική επεξεργασία των αποτελεσμάτων των βιοχημικών εξετάσεων.

ΒΙΒΛΙΟΓΡΑΦΙΑ

1. Θεοδωρίδης ΙΘ. Κτηνιατρική Παρασιτολογία, τεύχος Α, Πρωτόζωα, Τριημιτάωδη, Κεστώδη 1995. Εκδόσεις Φιλώτα, Θεσσαλονίκη.
2. Soulsby E.J.L. Helminths, Arthropods and Protozoa of domesticated animals. 1982, London, Bailliere, Tindall and Cassell
3. Urquhart GM, Armour J, Duncan JL, Dunn AM, Jennings FW. Veterinary Parasitology. 1987, Longman Group U.K. Ltd
4. Χειμωνάς Χ. Κτηνιατρική Παρασιτολογία, 1979, Θεσσαλονίκη.
5. Camara I, Pfister K, Aeschlimann A. Histopathological analysis of bovine infested by *Dicrocoelium dendriticum*. Vet Res 1996, 27(1):87-92
6. Massoud J. Histopathology of liver in Iranian sheep naturally infected with *Dicrocoelium dendriticum*. Ann Trop Med Parasitol 1981, 75:293-298
7. MacLean JM, Theodoridis Y, Duncan JL. Pathophysiological studies on *Dicrocoelium dendriticum* infection in sheep. 14th International Conference of the W.A.A.V.P., Cambridge U.K., Αύγουστος 1993 (Poster).
8. Theodoridis Y, Duncan JL, MacLean JM, Himonas CA. Pathophysiological studies on *Dicrocoelium dendriticum* infection in sheep. Vet Paras, 1991, 39:61-66
9. Barnouin J, Miatot M, Levieux D. Evaluation of hepatic pathology of bovines by blood sample. Relations with histopathologic findings. Ann Rech Vet 1982, 12(4):363-369
10. Dargie JD. Pathogenic processes in parasitic infections. In: Taylor and Muller (editors). Symposium of the British Society for Parasitology. Blackwells, Oxford, Vol 13:1-26
11. Holmes PH, Dargie JD, MacLean JM, Mulligan W. The anaemia in fascioliasis. Studies with 51Cr-labelled red cells. J Comp Pathol 1968, 78:415-420
12. Θεοδωρίδης Ι, Φρύδας Σ, Φούντα Α, Μπούμπας Γ. Αλλαγές πρωτεϊνών του ορού αιγών πειραματικά μολυσμένων με μετακερκάρια *Fasciola hepatica*. Δελτίο Ελλ. Κτην Εταιρείας, 1989, 40(4):208-215.
13. Χειμωνάς Χ. Παρασιτικά Νοσήματα. Θεσσαλονίκη 1998 (υπό έκδοση)
14. Wyckoff JH, Bradley RE. Diagnosis of *Fasciola hepatica* infection in beef calves by plasma enzyme analysis. Am J Vet Res 1985, 46(5):1015-1019
15. Faust EG, D' Antoni JS, Odum V, Mitler MJ, Peres G, Savitz W, Thomen LF, Tobis J, Walker JH. Critical study of clinical laboratory techniques for the diagnosis of protozoan cysts and helminth eggs in feces. Amer J Trop Med 1938:18, 169-183
16. Ministry of Agriculture, Fisheries and Food. Manual of Veterinary Parasitological Laboratory Techniques. 1979, London: Her Majesty's Stationery Office
17. Henry RJ. Clinical chemistry principles and technics. Harper & Row, N.York 1968, p. 182,185,226
18. Tinder P. Bathophenanthroline with deproteinization method. J Clin Path, 1956, 9:170
19. Wolff K, Puosch W, Eckert J. Perfusionstechnik zur Gewinnung von *Dicrocoelium dendriticum* aus Schaf- und Rinderlebern. Z Parasitenkd 1969, 33:85-88
20. Hawkings CD. The use of hemoglobin, packed cell volume and serum sorbitol dehydrogenase as indicators of the development of Fascioliasis in sheep. Vet Paras 1984, 15:125-133.
21. Schalm OW, Jain NC, Carroll EJ. Veterinary Hematology. 1975. Lea & Febiger, Philadelphia
22. Frandsen JC. Parasites as stressors: Plasma cortisol responses of goats infected with the stomach worm *Haemonchus contortus* to exogenous corticotrofin (ACTH)*. Vet Paras 1987, 23:43-49
23. Genchi C, Traldi G, Locatelli A. Influence of transport stress on Trichostrongylid infection in feedlot beef cattle. Vet Paras 1986, 21:211-215