ePublishing

Journal of the Hellenic Veterinary Medical Society

Vol 50, No 4 (1999)

Laparoscopic intrauterine insemination in superovulated Chios breed ewes

A. LYMBEROPOULOS (Α. ΛΥΜΠΕΡΟΠΟΥΛΟΣ), B. KÜHHOLZER, G. S. AMIRIDIS (Γ.Σ. ΑΜΟΙΡΙΔΗΣ), V. CHRISTODOULOU (Β. ΧΡΙΣΤΟΔΟΥΛΟΥ), E. VAINAS (Ε. ΒΑΪΝΑΣ)

doi: 10.12681/jhvms.15731

Copyright © 2018, A LYMBEROPOULOS, B KÜHHOLZER, GS AMIRIDIS, V CHRISTODOULOU, E VAINAS

This work is licensed under a Creative Commons Attribution-NonCommercial 4.0.

To cite this article:

LYMBEROPOULOS (Α. ΛΥΜΠΕΡΟΠΟΥΛΟΣ) A., KÜHHOLZER, B., AMIRIDIS (Γ.Σ. ΑΜΟΙΡΙΔΗΣ) G. S., CHRISTODOULOU (Β. ΧΡΙΣΤΟΔΟΥΛΟΥ) V., & VAINAS (Ε. ΒΑΪΝΑΣ) E. (2018). Laparoscopic intrauterine insemination in superovulated Chios breed ewes. *Journal of the Hellenic Veterinary Medical Society*, *50*(4), 321–325. https://doi.org/10.12681/jhvms.15731

https://epublishing.ekt.gr | **e-Publisher:** EKT | **Downloaded at:** 25/01/2026 19:32:57

ΔΕΛΤΙΟΝ ΕΛΛ. ΚΤΗΝ. ΕΤΑΙΡΕΙΑΣ 1999, 50(4): 321-325

Λαπαροσκοπική ενδομητριαία σπερματέγχυση σε προβατίνες φυλής Χίου μετά από πρόκληση πολλαπλής ωοθυλακιορρηξίας

Α. Λυμπερόπουλος[1], Β. Kühholzer[2], Γ.Σ. Αμοιρίδης[3], Β. Χριστοδούλου[4] και Ε. Βαϊνάς[1]

ΠΕΡΙΛΗΨΗ. Στην εργασία αυτή περιγράφεται η τυποποίηση μιας απλοποιημένης λαπαροσκοπικής τεχνικής ενδομητριαίας σπερματέγχυσης και παρουσιάζονται τα πρώτα αποτελέσματα της εφαρμογής της σε 26 προβατίνες φυλής Χίου. Η πρόκληση πολλαπλής ωοθυλακιορρηξίας έγινε με ενδομυϊκή χορήγηση 8,8 mg πρόβειας ωοθυλακιοτρόπου ορμόνης (o-FSH) σε 8 σταθερές δόσεις. Στον αυλό κάθε κέρατος της μήτρας έγινε 24-48 ώρες μετά την εκδήλωση του οίστρου έγχυση 0,3 ml νωπού αραιωμένου σπέρματος (300X10^6 σπερματοζωάρια) με βελόνα 20GX75 mm χωρίς συγκράτηση του κέρατος και με τη χρησιμοποίηση ενός μόνο τροκάρ (ενδοσκοπίου). Η σπερματέγχυση έγινε χωρίς ιδιαίτερα προβλήματα και η μέση διάρκεια ολοκλήρωσής της ανά ζώο ήταν 5 λεπτά της ώρας. Η συλλογή των ωαρίων-ζυγωτών έγινε 18-24 ώρες μετά τη σπερματεγχυση με έκπλυση των ωαγωγών. Σε 121 (86,43%) από τα 140 ωάρια-ζυγωτά που συλλέχθηκαν διαπιστώθηκε η γονιμοποίηση με βάση την παρουσία δυο προπυρήνων. Τα ποσοστά των ζυγωτών που συλλέχθηκαν κυμάνθηκαν μεταξύ των ζώων δοτών από 44,44% έως 100%. Σε 14 προβατίνες (53,85%) ήταν γονιμοποιημένα όλα τα ωάρια που συλλέχθηκαν, σε 10 προβατίνες (38,46%) το 80,55% και σε 2 (7,7%) το 44,44%. Τα αποτελέσματα της εργασίας συγκρίνονται με τα αποτελέσματα εφαρμογής άλλων λαπαροσκοπικών τεχνικών, ενδοτραχηλικής σπερματέγχυσης ή φυσικής οχείας σε προβατίνες μετά από πρόκληση πολλαπλής ωοθυλακιορρηξίας. Επίσης, γίνεται αναφορά στη σκοπιμότητα και στις δυνατότητες εφαρμογής των μεθόδων σε προγράμματα μεταφοράς εμβρύων και χρησιμοποίησης καταψυγμένου σπέρματος κριού.

Λέξεις ευρετηρίασης: ενδομητριαία σπερματέγχυση, ενδοσκόπηση, νωπό σπέρμα, πρόκληση πολλαπλής ωοθυλακιορρηξίας, προβατίνες

ABSTRACT. Lymberopoulos A., Kühholzer B., Amiridis G.S., Christodoulou V. and Vainas E. Laparoscopic intrauterine insemination in superovulated Chios breed ewes. *Bulletin of the Hellenic Veterinary Medical Society 1999, 50(4):321-325.* **In this study the standardization of a simplified method for laparoscopic insemination of ewes is described and the first results of its application in 26 donors ewes of Chios breed. Superovulation was induced by i.m. administration of 8.8 mg o-FSH in 8 standard doses. Using only one trocar, 0.3 ml of diluted semen (300X10^6 spermatozoa) was deposited intraluminally, 24-28 hours after oestrus expression, with a 20GX75 mm needle without any fixation of the uterine horns. The duration of the procedure was approximately 5 min per animal. The oocytes-zygotes collection was carried out 18-24 hours after insemination by flushing of the oviducts. The percentage of the collected zygotes varied between donors from 44.44% to 100%. Fertilization was confirmed by the existence of two pronuclei in 121 out of 140 collected oocytes-zygotes. Out of the 26 ewes, in 14, 10 and 2 the percentage of fertilized oocytes were 100%, 80.55% and 44.44%, respectively. The results from this study are compared with those from other laparoscopic techniques, cervical insemination or natural mating of superovulated ewes. The feasibility for the application of this method in embryo transfer programmes and in intrauterine insemination with frozen ram semen, is also discussed.**

ΕΙΣΑΓΩΓΗ

Η ορμονική αγωγή που εφαρμόζεται για το συγχρονισμό του οίστρου ή την πρόκληση πολλαπλής ωοθυλακιορρηξίας των προβατινών επηρεάζει αρνητικά τα ποσοστά

[1] *ΕΘ.Ι.ΑΓ.Ε, Ινστιτούτο Κτηνιατρικών Ερευνών, Ιωνία Θεσσαλονίκη.*
[2] *Institute of Animal Breeding and Genetics, University of Animal Science, Vienna, Austria.*
[3] *Πανεπιστήμιο Θεσσαλίας, Τμήμα Κτηνιατρικής, Μαιευτική Κλινική.*
[4] *ΕΘ.Ι.ΑΓ.Ε, Ινστιτούτο Κτηνοτροφίας, Παραλίμνη, Πέλλα.*

[1] *N.AG.RE.F., Veterinary Research Institute, Thessaloniki.*
[2] *Institute of Animal Breeding and Genetics, University of Animal Science, Vienna, Austria.*
[3] *Dept. of Obstetrics and Reproduction, Faculty of Veterinary Medicine, University of Thessaly.*
[4] *N.AG.RE.F., Animal Research Institute, Paralimni, Pella.*

Ημερομηνία υποβολής: 03.02.99
Ημερομηνία εγκρίσεως: 24.05.99

των γονιμοποιούμενων ωαρίων μετά από φυσική οχεία ή ενδοτραχηλική σπερματέγχυση[1,2,3]. Ο συνδυασμός του συγχρονισμού του οίστρου και της πρόκλησης πολλαπλής ωοθυλακιορρηξίας έχει ως αποτέλεσμα την περαιτέρω μείωση των ποσοστών γονιμοποίησης, η οποία οφείλεται κυρίως σε διαταραχές μετακίνησης των σπερματοζωαρίων[4]. Για τη βελτίωση του ποσοστού αυτού, έχουν αναπτυχθεί λαπαροσκοπικές τεχνικές έγχυσης του σπέρματος στον αυλό της μήτρας ή στους ωαγωγούς, δεδομένου ότι η διατραχηλική προσπέλαση της μήτρας των προβατινών είναι σχεδόν αδύνατη λόγω της ανατομικής κατασκευής του τραχήλου.

Οι Killen και Caffery (1982) ήταν οι πρώτοι που περιέγραψαν τη λαπαροσκοπική ενδομητριαία σπερματέγχυση νωπού και καταψυγμένου σπέρματος σε προβατίνες. Για την εισαγωγή του ενδοσκοπίου, της λαβίδας συγκράτησης των κεράτων της μήτρας και της γυάλινης πιπέτας σπερματέγχυσης χρησιμοποίησαν τρία τροκάρ[5]. Στη συνέχεια η μέθοδος βελτιώθηκε με την κατάργηση της λαβίδας συγκράτησης[6] και την έγχυση του σπέρματος με βελόνα[10,11]. Η χρήση μόνο ενός τροκάρ μείωσε τη διάρκεια της επέμβασης καθώς και την καταπόνηση των ζώων.

Η ενδομήτρια έγχυση νωπού ή καταψυγμένου σπέρματος σε προβατίνες μετά από πρόκληση πολλαπλής ωοθυλακιορρηξίας αύξησε σημαντικά τον αριθμό των σπερματοζωαρίων που έφθασαν στους ωαγωγούς την ώρα της ωοθυλακιορρηξίας και κατά συνέπεια τα ποσοστά γονιμοποίησης[7,8]. Ανάλογη αύξηση παρατηρήθηκε με ενδομητριαία έγχυση καταψυγμένου σπέρματος μετά από συγχρονισμό οίστρου[9].

Σκοπός της εργασίας αυτής ήταν η τυποποίηση μιας απλοποιημένης μεθόδου ενδομητριαίας σπερματέγχυσης με τη χρήση ενός μόνο τροκάρ (εισαγωγή του ενδοσκοπίου) σε προβατίνες φυλής Χίου μετά από πρόκληση πολλαπλής ωοθυλακιορρηξίας. Απώτερος σκοπός της εργασίας είναι η βελτίωση της αποτελεσματικότητας των προγραμμάτων μεταφοράς εμβρύων καθώς και η χρησιμοποίηση καταψυγμένου σπέρματος μετά από συγχρονισμό του οίστρου σε συνθήκες εκτροφής.

ΥΛΙΚΑ ΚΑΙ ΜΕΘΟΔΟΙ

Πειραματόζωα

Χρησιμοποιήθηκαν 26 προβατίνες φυλής Χίου που επιλεχθηκαν από το ποίμνιο του Ινστιτούτου Κτηνοτροφίας του ΕΘ.Ι.ΑΓ.Ε. (Παραλίμνη, Πέλλα). Οι προβατίνες ήταν ηλικίας 2-6 ετών, καλής θρεπτικής κατάστασης, σταβλίζονταν σε ημιστεγασμένο χώρο του Ινστιτούτου, διατρέφονταν με σιτηρέσιο που αποτελούνταν από μίγμα συμπυκνωμένων ζωοτροφών και σανό μηδικής και είχαν ελεύθερη πρόσβαση σε πόσιμο νερό.

Συγχρονισμός οίστρου - Πρόκληση πολλαπλής ωοθυλακιορρηξίας

Για το συγχρονισμό του οίστρου των προβατινών τοποθετήθηκαν ενδοκολπικοί σπόγγοι εμποτισμένοι με 30 mg φθοριογεστόνης (Chrono-gest®, Intervet, Ολλανδία) για 12 ημέρες.

Η πρόκληση πολλαπλής ωοθυλακιορρηξίας γινόταν με ενδομυϊκή χορήγηση, συνολικά 8,8 mg πρόβειας ωοθυλακιοτρόπου ορμόνης (o-FSH, 10 ml ovagen Immuno-Chemical Products Ltd, Νέα Ζηλανδία) σε 8 σταθερές δόσεις ανά 12 ωρα διαστήματα. Η τελευταία έγχυση γινόταν 24 ώρες μετά την εξαγωγή των σπόγγων.

Ο έλεγχος του οίστρου γινόταν με τη χρησιμοποίηση κριού "ανιχνευτή", ο οποίος εισαγόταν κάθε 4 ώρες στο χώρο που σταβλίζονταν οι προβατίνες. Η σπερματέγχυση έγινε 24-28 ώρες μετά τη διαπίστωση της εκδήλωσης των συμπτωμάτων του οίστρου.

Συλλογή και προετοιμασία του σπέρματος

Η συλλογή του σπέρματος έγινε από δύο κριούς φυλής Χίου του Ινστιτούτου Κτηνιατρικών Ερευνών Θεσσαλονίκης του ΕΘ.Ι.ΑΓ.Ε. με τη βοήθεια τεχνητού κόλπου, 2-3 ώρες πριν από την έναρξη της σπερματέγχυσης. Το εκσπερμάτισμα κάθε κριού μετά την εκτίμηση των ποιοτικών και ποσοτικών χαρακτηριστικών του αραιώθηκε με αραιωτικό που αποτελούταν από αποβουτυρωμένο γάλα και αντιβιοτικά, ώστε η τελική συγκέντρωση του αραιωμένου σπέρματος να είναι $1X10^9$ ζωντανά σπερματοζωάρια /ml. Το αραιωμένο σπέρμα διατηρήθηκε σε θερμοκρασία 16°C μέχρι να χρησιμοποιηθεί.

Ενδομητριαία σπερματέγχυση

Οι προβατίνες παρέμειναν χωρίς τροφή και νερό για 24 και 12 ώρες, αντίστοιχα, πριν από την ενδομητριαία σπερματέγχυση.

Ένα ειδικά διαμορφωμένο κινητό χειρουργικό τραπέζι χρησιμοποιήθηκε για τη συγκράτηση της προβατίνας σε ύπτια θέση, με κλίση περίπου 45° και με το κεφάλι προς τα κάτω. Η περιοχή πίσω από τον ομφαλό και μέχρι τη βάση του μαστού προετοιμαζόταν χειρουργικά. Σε σημείο που βρισκόταν σε απόσταση 5-10 cm από τη βάση του μαστού και περίπου 3 cm αριστερά από τη μέση κοιλιακή γραμμή γινόταν έγχυση τοπικού αναισθητικού (1ml Xylocaine® 2%, Astra, Σουηδία). Στο σημείο αυτό γινόταν στο δέρμα μια τομή περίπου 5mm και εισαγωγή ενός τροκάρ εσωτερικής διαμέτρου 11 mm, διαμέσου του οποίου εισαγόταν το ενδοσκόπιο (Snowden-Pencer, Η.Π.Α.) στην κοιλιακή κοιλότητα. Σε περιπτώσεις στις οποίες η μήτρα δεν ήταν άμεσα ορατή, γινόταν εμφύσηση CO_2 στην κοιλιακή κοιλότητα με τη βοήθεια βελόνας πνευμοπεριτοναίου (VERESS®, Karl Storz GmbH and Co., Γερμανία), η οποία εισαγόταν από το δεξιό κοιλιακό τοίχωμα.

Η ενδομητριαία έγχυση του σπέρματος γινόταν στο μέσο περίπου κάθε κέρατος χωρίς συγκράτηση του με βελόνα 20 G μήκους 75 mm (Spinocan®, Braun Medi-cal, M.

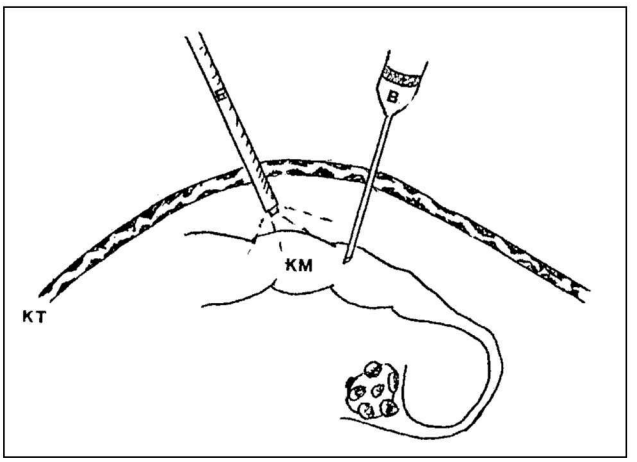

Εικόνα 1. Σχηματική παράσταση των σημείων εισαγωγής του ενδοσκοπίου και της βελόνας έγχυσης του σπέρματος. Διακρίνονται, η βελόνα σπερματέγχυσης (Β), το ενδοσκόπιο (Ε) και το κέρας της μήτρας (ΚΜ).

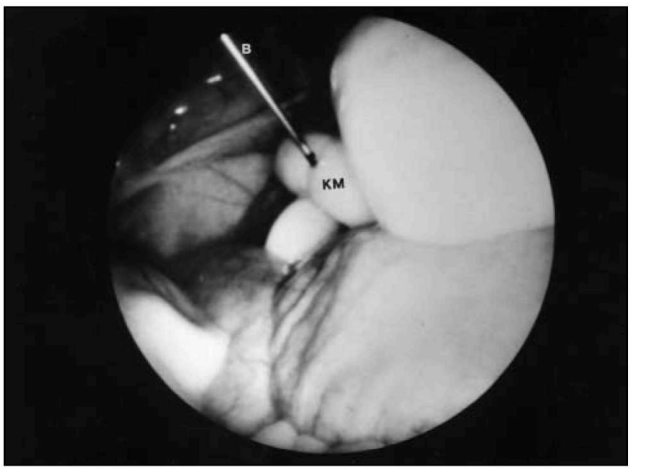

Εικόνα 2. Έγχυση του σπέρματος στον αυλό του κέρατος της μήτρας υπό παρατήρηση μέσω ενδοσκοπίου. Διακρίνονται, η βελόνα σπερματέγχυσης (Β) και το κέρας της μήτρας (ΚΜ).

Enzersdorf, Αυστρία), η οποία ήταν συνδεδεμένη με σύριγγα 1 ml (εικ.1). Στον αυλό κάθε κέρατος γινόταν έγχυση 0,3 ml νωπού αραιωμένου σπέρματος (εικ. 2). Για να αποφευχθεί η έγχυση του σπέρματος στο ενδομήτριο, καθώς και η ολική διάτρηση του κέρατος η βελόνα ήταν σημαδεμένη σε απόσταση 0,5 cm από την αιχμή της.

Μετά την έγχυση του σπέρματος γινόταν σύγκλιση της τομής με αγκτήρες Mitchel και εξωτερική αντισηψία της τομής χωρίς καμιά περαιτέρω φαρμακευτική αγωγή.

Η συλλογή των ωαρίων-ζυγωτών έγινε 18-24 ώρες μετά τη λαπαροσκοπική σπερματέγχυση με έκπλυση των ωαγωγών. Η εκτίμηση των ωαρίων-ζυγωτών που συλλέγονταν γινόταν υπό παρατήρηση σε ανάστροφο μικροσκόπιο (400Χ). Αποδεικτικό στοιχείο της γονιμοποίησης αποτελούσε η παρουσία δύο προπυρήνων.

ΑΠΟΤΕΛΕΣΜΑΤΑ

Η λαπαροσκοπική ενδομητριαία σπερματέγχυση έγινε σε όλα τα ζώα χωρίς ιδιαίτερα προβλήματα. Σε πέντε περιπτώσεις κρίθηκε αναγκαία η δημιουργία πνευμοπεριτοναίου. Η διάρκεια διενέργειας της λαπαροσκοπικής ενδομητριαίας σπερματέγχυσης ήταν κατά μέσον όρο 5 λεπτά της ώρας ανά ζώο. Από τις 26 προβατίνες που χρησιμοποιήθηκαν ως δότες, συλλέχθηκαν συνολικά 140 ωάρια-ζυγωτά (5,39±3,06 ανά προβατίνα). Σε 121 (86,43%) από αυτά διαπιστώθηκε η παρουσία δύο προπυρήνων (Πίνακας 1).

Τα ποσοστά των ζυγωτών που συλλέχθηκαν κυμάνθηκαν μεταξύ των ζώων δοτών από 44,44% έως 100%. Ειδικότερα, από 14 προβατίνες (53,85%) συλλέχθηκαν 59 ωάρια-ζυγωτά (4,21±3,1) και διαπιστώθηκε σε όλα η παρουσία δύο προπυρήνων (100%). Από 10 προβατίνες (38,46%) συλλέχθηκαν 72 ωάρια-ζυγωτά (7,2±2,48 ανά προβατίνα) και διαπιστώθηκε η παρουσία δύο προπυρήνων στα 58 (80,55%). Από 2 προβατίνες (7,7%) συλλέχθηκαν 9 ωάρια-ζυγωτά (4,5±0,7 ανά προβατίνα) και διαπιστώθηκε η παρουσία δύο προπυρήνων στα 4 (44,44%).

Πίνακας 1. Κατανομή των ζυγωτών με βάση τα ωάρια-ζυγωτά που συλλέχθηκαν.

	Προβατίνες (n)	Ωάρια-ζυγωτά (n)	Ζυγωτά (n)	(%)
	14	59	59	100
	10	72	58	80,55
	2	9	4	44,44
Σύνολο	26	140	121	86,43

ΣΥΖΗΤΗΣΗ

Η ενδομητριαία έγχυση νωπού ή καταψυγμένου σπέρματος σε προβατίνες μετά από συγχρονισμό του οίστρου και πρόκληση πολλαπλής ωοθυλακιορρηξίας έχει ως αποτέλεσμα τη γονιμοποίηση σημαντικά μεγαλύτερου αριθμού ωαρίων από αυτόν που επιτυγχάνεται με φυσική ή ενδοτραχηλική σπερματέγχυση.

Τα αποτελέσματα του πειραματισμού αυτού απέδειξαν ότι είναι δυνατή η εφαρμογή απλοποιημένων τεχνικών ενδομητριαίας σπερματέγχυσης σε προβατίνες φυλής Χίου μετά από πρόκληση πολλαπλής ωοθυλακιορρηξίας με πολύ ικανοποιητικά ποσοστά γονιμοποίησης. Οι τεχνικές αυτές εφαρμόστηκαν για πρώτη φορά σε προβατίνες φυλής Merino και Blackface[10,11]. Οι τροποποιήσεις που έ-

γιναν για την εφαρμογή τους σε προβατίνες φυλής Χίου αφορούσαν στο χρόνο διενέργειας της σπερματέγχυσης μετά την εξαγωγή των σπόγγων και στο σημείο εισαγωγής του ενδοσκοπίου και της βελόνας έγχυσης του σπέρματος, τα οποία προσδιορίζονται κατά περίπτωση ανάλογα με το μέγεθος του ζώου και τη θέση των κεράτων της μήτρας.

Η απλοποιημένη αυτή τεχνική πλεονεκτεί έναντι άλλων λαπαροσκοπικών τεχνικών που εφαρμόζονται γαι την ενδομητριαία σπερματέγχυση, γιατί απαιτεί τη χρήση ενός μόνο τροκάρ (εισαγωγή ενδοσκοπίου). Μειώνεται έτσι σημαντικά η καταπόνηση του ζώου, η διάρκεια της επέμβασης, ο κίνδυνος επιμολύνσεων και ο απαιτούμενος εξοπλισμός. Η διάρκεια διενέργειας της σπερματέγχυσης ήταν κατά μέσον όρο 5 λεπτά της ώρας ανά ζώο. Η περαιτέρω μείωση της διάρκειας της επέμβασης θα μπορούσε να επιτευχθεί με τη χρησιμοποίηση ενδοσκοπίου μικρότερης διαμέτρου (0,5 cm) και με οπτική γωνία 30°.

Η σπερματέγχυση έγινε 24-28 ώρες μετά τη διαπίστωση της εκδήλωσης των συμπτωμάτων του οίστρου. Ο χρόνος αυτός προσδιορίσθηκε με βάση τη διάρκεια του οίστρου των προβατινών δοτών της φυλής Χίου προηγούμενων πειραματισμών μας και αντιστοιχεί στο τέλος του οίστρου, γεγονός που επιβεβαιώθηκε και στον πειραματισμό αυτό με τη χρησιμοποίηση "ανιχνευτών" κριών. Το στάδιο του οιστρικού κύκλου κατά το οποίο γίνεται η ενδομήτιαία σπερματέγχυση μετά από πρόκληση πολλαπλής ωοθυλακιορρηξίας είναι καθοριστικής σημασίας για τη γονιμοποίηση των ωαρίων, ιδιαίτερα όταν χρησιμοποιείται καταψυγμένο σπέρμα και προσδιορίζεται ανάλογα με τη φυλή και το ορμονικό σχήμα που χρησιμοποιείται[7,10,12,13].

Κάθε δόση σπέρματος περιείχε $300X10^6$ σπερματοζωάρια. Ο αριθμός των σπερματοζωαρίων που συνήθως χρησιμοποιείται για την ενδομητριαία σπερματέγχυση νωπού ή καταψυγμένου σπέρματος κυμαίνεται μεταξύ 48 και $300X10^6$ σπερματοζωάρια[7,10,13,14]. Η μείωση του αριθμού των σπερματοζωαρίων θα πρέπει να αποτελέσει αντικείμενο μελλοντικών πειραματισμών, ώστε να γίνεται καλύτερη αξιοποίηση του σπέρματος κριών φυλής Χίου υψηλής γενετικής αξίας.

Τα ποσοστά των γονιμοποιούμενων ωαρίων (86,43%) που επιτεύχθηκαν κρίνονται πολύ ικανοποιητικά και είναι ανάλογα με αυτά που αναφέρονται σε άλλες φυλές προβάτων. Τα ποσοστά αυτά με τη χρησιμοποίηση νωπού μη αραιωμένου σπέρματος κυμαίνονται μεταξύ 93,7% και 100%[15,16], νωπού αραιωμένου σπέρματος μεταξύ 72,1% και 100%[7,13,14] και καταψυγμένου σπέρματος μεταξύ 54,9% και 96%[5,7,17] και είναι συνήθως σημαντικά μεγαλύτερα από αυτά που επιτυγχάνονται με φυσική οχεία ή ενδοτραχηλική σπερματέγχυση (47,5 έως 90,8%). Σε προβατίνες φυλής Χίου μετά από πρόκληση πολλαπλής ωοθυλακιορρηξίας με ίππεια χοριακή γοναδοτροπίνη (eCG) ή χοίρεια ωοθυλακιοτρόπο ορμόνη (p-FSH) και φυσική οχεία τα ποσοστά των γονιμοποιούμενων ωαρίων ήταν 66% και 67,8%, αντίστοιχα[18,19]. Στις δύο περιπτώσεις της παρούσας εργασίας, στις οποίες τα ποσοστά των γονιμοποιούμενων ωαρίων ήταν χαμηλά (44,44%) παρατηρήθηκε η παρουσία κύστεων και άρρηκτων ωοθυλακίων στις ωοθήκες. Μειωμένα ποσοστά έχουν παρατηρηθεί σε ανάλογες περιπτώσεις και σε άλλες φυλές προβάτων[10,20].

ΣΥΜΠΕΡΑΣΜΑΤΑ

Από τα αποτελέσματα της εργασίας αυτής συμπεραίνεται ότι:

- Η απλοποιημένη λαπαροσκοπική τεχνική ενδομητριαίας σπερματέγχυσης που εφαρμόστηκε είναι μια σχετικά απλή, γρήγορη (διάρκεια 5′ ανά ζώο) και οικονομική μέθοδος.
- Τα ποσοστά γονιμοποίησης που επιτεύχθηκαν σε προβατίνες φυλης Χίου με μια μόνο σπερματέγχυση ήταν πολύ ικανοποιητικά.
- Ο εξοπλισμός που απαιτείται περιορίζεται μόνο στο λαπαροσκόπιο.
- Η μείωση των χειρισμών περιορίζει σημαντικά τους κινδύνους επιμολύνσεων και συμφύσεων και ως εκ τούτου δεν απαιτείται καμία φαρμακευτική αγωγή μετά την επέμβαση.

Η εφαρμογή της απλοποιημένης αυτής τεχνικής στα προγράμματα μεταφοράς εμβρύων αναμένεται να συμβάλει ουσιαστικά στη βελτίωση της αποτελεσματικότητας της μεθόδου με την αύξηση του αριθμού των γονιμοποιούμενων ωαρίων και τη μείωση της καταπόνησης του ζώου δότη. Παρέχεται επίσης η δυνατότητα καλύτερης αξιοποίησης κριών υψηλής γενετικής αξίας με τη χρησιμοποίηση καταψυγμένου σπέρματος, τόσο στα προγράμματα μεταφοράς εμβρύων όσο και μετά από συγχρονισμό του οίστρου σε επίπεδο εκτροφής.

ΒΙΒΛΙΟΓΡΑΦΙΑ

1. Robinson TJ, Moore NW, Lindsay DR, Fletcher IC, Salamon S. Fertility following synchronisation of oestrus in the sheep with intravaginal sponges. I. Effects of vaginal douche, supplementary steroids, time of insemination, numbers and dilution of spermatozoa. Austr J Agric Res 1970, 21:767-781.
2. Willadsen SM.: Embryo transplantation in sheep. In the management and Diseases of Sheep. Eds. J.M.M. Cunningham, J.T. Stamp & W.B. Martin. The Commonwealth Agricultural Bureaux. Slough, U.K., 1979:69-85.
3. Evans G. and Armstrong DT.: Reduction of sperm transport in ewes by superovulation treatments. J Reprod Fert 1984, 70:47-53.
4. Hawk HW., Cooper BS. and Conley HH.: Inhibition of sperm transport and fertilization in superovulating ewes. Theriogenology 1987, 28:139-153.
5. Killen ID. And Caffery GJ.: Uterine insemination of ewes with the aid of a laparoscope. Aust Vet J 1982, 59:95.
6. Fieni F, Roques JM, Tainturier D, Bruyas JF. Utilisation du

controle endoscopique pour I' insemination intra-uterine chez les petit ruminants. Rec Med Vet 1992, 168:295-302.

7. Armstrong DT and Evans G. Intrauterine insemination enhances fertility of frozen semen in superovulated ewes. J Reprod Fert 1984, 71:89-94.
8. Jabbour H, Evans G. Fertility of superovulated ewes following intrauterine or oviductal insemination with fresh or frozen-thawed semen. Reprod Fertil Dev 1991, 3:1-7.
9. Maxwell WMC. Artificial insemination of ewes with frozen-thawed semen at a synchronized oestrus. 2. Effect of dose of spermatozoa and site of intrauterine on fertility. Anim Reprod Sci 1986, 10:309-316.
10. Kühholzer B. Endoscopische embryotranfervefahren beim schaf. Diss med vet, Wien, 1996.
11. Kühholzer B, Besenfelder U, Móller S, Reichenbach HD and Brem G. Laparoscopic insemination of seasonally anoestrous ewes by a simplified method under field conditions. Reprod Dom Anim 1997, 32:309-312.
12. Scudamore CL, Robinson JJ, Aitken RP, Kennedy DJ, Ireland S and Robertson IS. Laparoscopy for insemination and embryo recovery in superovulated ewes at a commercial embryo transfer unit. Theriogenology 1991, 35:329-337.
13. Robinson JJ, Jacqueline M, Wallace M and Aitken RP. Fertilization and ovum recovery rates in superovulated ewes following cervical insemination or laparoscopic ontrauterine insemination at different tomes after progestagen withdrawal and in one or both uterine horns. J Reprod Fert 1989, 87:771-782.
14. Mckelvey WAC, robinson JJ and Aitken RP. The evaluation of a laparoscopic insemination technique in ewes. Theriogenology 1985, 24:519-535.
15. Meinecke B and Meinecke-Tillmann S. Befruhtungsergebnisse bei superovulieten Schafen und Ziegen nach laparoskopisch kontrollierte transmural intrauteriner insemination. Tierärztl Prax 1986, 14:35-41.
16. Scudamore CL, Robinson JJ, Aitken RP. The effect of timing of laparoscopic insemination in superovulated ewes, with or without sedation, on the recovery of embryos, their stage of development and subsequent viability. Theriogenology 1991, 35:907-914.
17. Walker SK, Smith DH, Frensham A, Ashman RJ and Seamark RF. The use of synthetic gonadotropin releasing hormone treatment in the collection of sheep embryos. Theriogenology 1989, 31:741-752.
18. Σαμαρτζή Φ. Μελέτη της ανταπόκρισης των προβάτων φυλής Χίου στην πρόκληση πολλαπλής ωοθυλακιορηξίας μετά από χορήγηση PMSG και in vitro εκτίμησ της βιωσιμότητας των εμβρύων. Διδακτορική Διατριβή, Θεσσαλονίνη 1993.
19. Boscos C, Vainas E, Kouskoura Th, Samartzi F, Vafiadis D and Dellis S. Superovulatory response of Chios and Friesian ewes to two FSH-P dose levels. Reprod Dom Anim 1997, 32:195-198.
20. Meinecke-Tillmann S, Evars P, Meinecke B and Gips H. Problematik der PMSG-Supperovulationsbehandlung von Merinolandschafen im rahmen eines Embryotransferprogrammes: Beziehungen zwishen PMSG Plasmakonzentrationnen und Superovulatioreaktion. Dt Tierärztl Wschr 1988, 95:137-192.