ePublishing

ΕΘΝΙΚΟ ΚΕΝΤΡΟ ΤΕΚΜΗΡΙΩΣΗΣ
NATIONAL DOCUMENTATION CENTRE

**Journal of the Hellenic Veterinary Medical Society**

Vol 50, No 4 (1999)

# Histopathological findings in canine dirofilariosis

*E. KALDRYMIDOU (Ε. ΚΑΛΔΡΥΜΙΔΟΥ), B. PSYCHAS (Β. ΨΥΧΑΣ), Th. POUTAHIDIS (Θ. ΠΟΥΤΑΧΙΔΗΣ), N. PAPAIOANNOU (Ν. ΠΑΠΑΪΩΑΝΝΟΥ), Z. POLIZOPOULOU (Ζ. ΠΟΛΥΖΟΠΟΥΛΟΥ)*

doi: 10.12681/jhvms.15732

Copyright © 2018, E KALDRYMIDOU, B PSYCHAS, TH POUTAHIDIS, N PAPAIOANNOU, Z POLIZOPOULOU

This work is licensed under a Creative Commons Attribution-NonCommercial 4.0.

**To cite this article:**

KALDRYMIDOU (Ε. ΚΑΛΔΡΥΜΙΔΟΥ) E., PSYCHAS (Β. ΨΥΧΑΣ) B., POUTAHIDIS (Θ. ΠΟΥΤΑΧΙΔΗΣ) T., PAPAIOANNOU (Ν. ΠΑΠΑΪΩΑΝΝΟΥ) N., & POLIZOPOULOU (Ζ. ΠΟΛΥΖΟΠΟΥΛΟΥ) Z. (2018). Histopathological findings in canine dirofilariosis. *Journal of the Hellenic Veterinary Medical Society*, *50*(4), 326–334. https://doi.org/10.12681/jhvms.15732

https://epublishing.ekt.gr | **e-Publisher:** EKT | **Downloaded at:** 25/01/2026 22:07:02

ΔΕΛΤΙΟΝ ΕΛΛ. ΚΤΗΝ. ΕΤΑΙΡΕΙΑΣ 1999, 50(4): 326-334

# Διροφιλαρίωση του σκύλου: Παθολογοανατομική προσέγγιση

Ε. Καλδρυμίδου[1], Β. Ψύχας[1], Θ. Πουταχίδης[1], Ν. Παπαϊωάννου[1], Ζ. Πολυζοπούλου[2]

**ΠΕΡΙΛΗΨΗ. Μελετήθηκαν οι αλλοιώσεις δέκα σκύλων με βαριάς μορφής χρόνια διροφιλαρίωση. Στον πνεύμονα, οι εντονότερες αλλοιώσεις παρατηρήθηκαν στο ενδαρτήριο των κλάδων της πνευμονικής αρτηρίας. Επίσης, σημαντικές ήταν οι αγγειακές θρομβώσεις, αλλά και η κοκκιωματώδης αντίδραση του πνευμονικού παρεγχύματος. Η παρουσία έντονης κοκκιωματώδους φλεγμονής στο ενδαρτήριο των κλάδων της πνευμονικής αρτηρίας ενός σκύλου θεωρήθηκε αξιοσημείωτη, καθώς το εύρημα αυτό έχει αναφερθεί μόνο σε γάτα. Το ήπαρ παρουσίαζε συμφόρηση, ενδαγγειακή πήξη στο πυλαίο σύστημα και ίνωση. Η ένταση των αλλοιώσεων του ήπατος δε φαίνεται να σχετίζεται με τον αριθμό των ενήλικων παρασίτων που ανευρίσκονταν στην οπίσθια κοίλη φλέβα. Οι νεφροί παρουσίαζαν ελαφριά ή μετρίου βαθμού μεμβρανοϋπερπλαστική σπειραματονεφρίτιδα, καθώς και ενδοφλεβική πήξη ανάλογη με εκείνη που παρατηρήθηκε στο ήπαρ.**

**Λέξεις ευρετηρίασης:** Διροφιλαρίωση, Παθολογοανατομικές αλλοιώσεις.

**ABSTRACT.** E. Kaldrymidou[1], B. Psychas[1], Th. Poutahidis[1], N. Papaioannou[1], Z. Polizopoulou[2]. Histopathological findings in canine dirofilariosis. *Bulletin of the Hellenic Veterinary Medical Society 1999, 50(4):326-334.* **The lesions found in ten dogs with severe chronic dirofilariosis were studied. In the lungs, the most significant changes were observed in the endarterium of the pulmonary artery branches. Also, remarkable were the vascular thrombosis and the granulomatous inflammatory response of the pulmonary parenchyma. The presence of severe granulomatous inflammation in the endarterium of the pulmonary artery branches in one dog, is considered significant, because this finding has been reported only in cat. In the liver, congestion, intravascular coagulation in the portal system and fibrosis were found. The severity of hepatic lesions was not correlated with the number of adult heartworms found in the posterior vena cava. The kidneys showed mild to moderate membranoproliferative glomerulonephritis and intravenus blood coagulation.**

[1]*Εργαστήριο Παθολογικής Ανατομικής, Τμήμα Κτηνιατρικής, Αριστοτέλειο Πανεπιστήμιο Θεσσαλονίκης, 540 06 Θεσσαλονίκη*

[2]*Κλινική Παθολογίας Ζώων Συντροφιάς, Τμήμα Κτηνιατρικής, Αριστοτέλειο Πανεπιστήμιο Θεσσαλονίκης*

*Ημερ. Υποβολής: 24.02.99*
*Ημερ. Εγκρίσεως: 04.08.99*

## ΕΙΣΑΓΩΓΗ

Η διροφιλαρίωση του σκύλου είναι συστηματική νόσος και οφείλεται στο νηματώδες ενδοπαράσιτο Dirofilaria immitis. Οι συχνότερες αλλοιώσεις εντοπίζονται στον πνεύμονα, όμως, στη βαριά μορφή της νόσου οι αλλοιώσεις παρατηρούνται και στην καρδιά, στο ήπαρ και στους νεφρούς[1,2,3]. Οι αλλοιώσεις του πνεύμονα στη φυσική και στην πειραματική διροφιλαρίωση χαρακτηρίζονται από πάχυνση του έσω χιτώνα των αρτηριών (ενδαρτήριο), από θρομβώσεις και από εωσινοφιλική κοκκιωμάτωση του πνευμονικού παρεγχύματος[1-15]. Η καρδιά μπορεί να παρουσιάσει διάταση της δεξιάς κοιλίας και υπερτροφία[1-3,6-8]. Το ήπαρ, συχνά, υποφέρει από χρόνια παθητική συμφόρηση ή ακόμα και από ίνωση (κίρρωση)[1-3,16-20] και οι νεφροί από μεμβρανώδη ή μεμβρανοϋπερπλαστική σπειραματονεφρίτιδα[1-3,21-28].

Η γάτα φαίνεται ότι είναι περισσότερο ανθεκτική στη Dirofilaria immitis, όμως έχουν αναφερθεί αρκετά περιστατικά διροφιλαρίωσης, ιδίως σε περιοχές όπου το παράσιτο αυτό ενδημεί στο σκύλο[2,30,31].

Σκοπός της εργασίας αυτής ήταν η μελέτη των αλλοιώσεων περιστατικών με βαριά, χρόνια διροφιλαρίωση στο σκύλο και η εκτίμηση της σοβαρότητας των ηπατικών αλλοιώσεων σε ζώα, που, μεταθανάτια, έφεραν πολυάριθμα ενήλικα παράσιτα στην οπίσθια κοίλη φλέβα, σε σχέση με εκείνα όπου τα παράσιτα εντοπίζονταν μόνο στο δεξιό κόλπο και στη δεξιά κοιλία της καρδιάς, συμπεριλαμβανομένης της πνευμονικής αρτηρίας και των κλάδων της.

## ΥΛΙΚΑ ΚΑΙ ΜΕΘΟΔΟΙ

Το υλικό της εργασίας αυτής αποτέλεσαν δέκα σκύλοι με βαριά, χρόνια διροφιλαρίωση, που ανήκαν σε διά-

**Πίνακας 1.** Στοιχεία ταυτότητας ζώων με διροφιλαρίωση

| Αρ. ζώου | 1 | 2 | 3 | 4 | 5 |
|---|---|---|---|---|---|
| Ηλικία | 9 ετών | 8 ετών | 7 ετών | 9 ετών | 6 ετών |
| Φύλο | Θηλυκός | Αρσενικός | Αρσενικός | Αρσενικός | Θηλυκός |
| Φυλή | Setter-μιγάς | Γκέκας | G. Shepherd | Γκέκας | Pointer - μιγάς |
| Αρ. ζώου | 6 | 7 | 8 | 9 | 10 |
| Ηλικία | 5 ετών | 10 ετών | 2 ετών | 4 ετών | 4 ετών |
| Φύλο | Αρσενικός | Θηλυκός | Αρσενικός | Θηλυκός | Αρσενικός |
| Φυλή | Ακαθόριστη | Ακαθόριστη | G. Shepherd | Cancalian | G. Shepherd |

φορες φυλές (πίνακας 1). Οι έξι από αυτούς ήταν αρσενικοί και οι τέσσερις θηλυκοί. Η ηλικία τους κυμαινόταν από 2-10 έτη.

Πρέπει να σημειωθεί ότι σε κανένα από τα παραπάνω ζώα, που επιλέχθηκαν για την εργασία αυτή, δεν έγινε θεραπευτική αγωγή για τη θανάτωση των ενηλίκων παρασίτων ή των μικροφιλαριών και ούτε επιχειρήθηκε μηχανική απομάκρυνση των ενήλικων παρασίτων με ειδική λαβίδα.

Στα παραπάνω ζώα διενεργήθηκε μεταθανάτια μακροσκοπική και μικροσκοπική εξέταση. Για τη μικροσκοπική εξέταση επιλέχθηκαν ιστοτεμάχια από τους πνεύμονες, την καρδιά, το ήπαρ, το σπλήνα και τους νεφρούς. Τα ιστοτεμάχια μονιμοποιήθηκαν σε διάλυμα 10% φορμόλης, εγκλείστηκαν σε παραφίνη και χρώστηκαν με τη μέθοδο της αιματοξυλίνης-εωσίνης. Τομές του πνεύμονα και του ήπατος χρώστηκαν και με τη μέθοδο Orcein-Giemsa για τον έλεγχο της ακεραιότητας ή μη του ελαστικού πετάλου των αρτηριών. Επίσης, τομές νεφρού, ήπατος και σπλήνα χρώστηκαν με τη μέθοδο του υπεριωδικού οξέος-αντιδραστήριο του Schiff (PAS) για την κατάδειξη εναποθέσεων ανοσοσυμπλόκων ή άλλων πρωτεϊνικής φύσης ουσιών στο βασικό πέταλο των τριχοειδών αγγείων των νεφρικών σωματίων και ίσως και άλλων ιστών.

## ΑΠΟΤΕΛΕΣΜΑΤΑ

### *Μακροσκοπικές αλλοιώσεις*

**Πνεύμονας.** Ο πνεύμονας όλων των ζώων έφερε εστίες ή και εκτενείς περιοχές συμφόρησης και αιμορραγιών, ιδιαίτερα στους διαφραγματικούς λοβούς. Οι κλάδοι της πνευμονικής αρτηρίας ήταν διασταλμένοι και ο αυλός τους περιείχε ζωντανές, αλλά και νεκρές ενήλικες διροφιλάριες (εικ.1), που συχνά καλύπτονταν από πήγματα αίματος και θρόμβους.

**Καρδιά.** Η καρδιά όλων των ζώων, αλλά ιδιαίτερα σε πέντε (περ. 1,3,4,6,7) από αυτά, παρουσίαζε διόγκωση, που οφειλόταν στη διαστολή του δεξιού κόλπου και της δεξιάς κοιλίας. Σε ένα (περ.4) παρατηρήθηκε και υπερτροφία του τοιχώματος της δεξιάς κοιλίας (πίνακας 2). Η πνευμονική αρτηρία ήταν επίσης διευρυσμένη και παρουσίαζε πάχυνση του τοιχώματός της. Σε τομή παρατηρήθηκε μεγάλος αριθμός ενήλικων διροφιλαριών , οι οποίες γέμιζαν σχεδόν ολοσχερώς τη δεξιά καρδιά (κόλπο και κοιλία) και την πνευμονική αρτηρία.

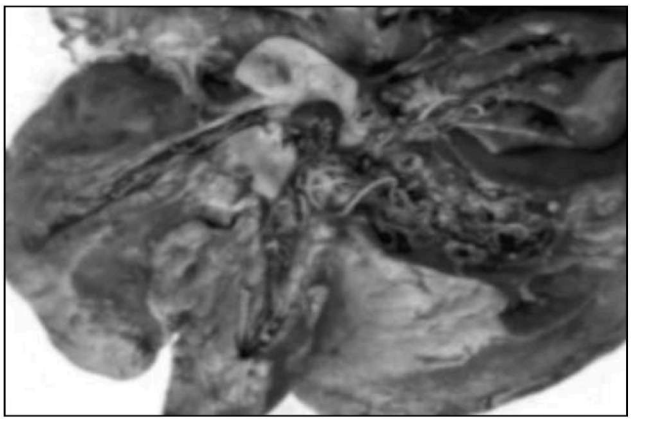

**Εικ. 1.** Πνεύμονας σκύλου που φέρει πολυάριθμες ενήλικες διροφιλάριες στους διευρυσμένους κλάδους της πνευμονικής αρτηρίας.

**Ήπαρ-οπισθία κοίλη φλέβα-περιτοναϊκή κοιλότητα.** Το ήπαρ τεσσάρων (περ. 1,2,4,6) ζώων ήταν διογκωμένο και σκοτεινόχρωμο (εικ.2). Σε τομή το αίμα έρρεε από το ηπατικό παρέγχυμα. Σε έξι (περ. 3,5,7-10) ζώα το ήπαρ ήταν αποχρωματισμένο, κιτρινωπό ως κιτρινοπράσινο και η εξωτερική επιφάνειά του ήταν κοκκώδης και ανώμαλη, εξαιτίας της ίνωσης (κίρρωση). Η πυλαία και η οπίσθια κοίλη φλέβα όλων των ζώων παρουσίαζε διάταση, όμως, σε έξι περιπτώσεις (περ. 3,4,6-8,10) παρατηρήθηκε και πάχυνση του τοιχώματος της οπισθίας κοίλης φλέβας, καθώς και ικανός αριθμός ενήλικων διροφιλαριών στον αυλό της (εικ.2). Ενήλικες διροφιλάριες εντοπίστηκαν και στην πρόσθια κοίλη φλέβα σε ένα (περ. 8) μόνο ζώο (πίνακας 2). Τα παράσιτα περιβάλλονταν από πήγματα αίματος. Η περιτοναϊκή κοιλότητα επτά ζώων έφερε αρκετή ποσότητα ορώδους υγρού.

**Σπλήνας.** Ο σπλήνας δεν παρουσίαζε αξιόλογες μακροσκοπικές αλλοιώσεις.

**Νεφρός.** Οι νεφροί πέντε ζώων παρουσίαζαν ελαφριά

**Πίνακας 2.** Νεκροτομικά ευρήματα

| Αριθμός ζώου | 1 | 2 | 3 | 4 | 5 | 6 | 7 | 8 | 9 | 10 |
|---|---|---|---|---|---|---|---|---|---|---|
| D.immitis κλάδοι πνευμονικής αρτηρίας | + | + | + | + | + | + | + | + | + | + |
| D.immitis δεξιά καρδιά (κοιλία-κόλπος) | + | + | + | + | + | + | + | + | + | + |
| D.immitis οπισθία κοίλη φλέβα | | | + | + | | + | + | + | | + |
| D.immitis πρόσθια κοίλη φλέβα | | | | | | | | + | | |
| Διαστολή δεξιάς καρδιάς | + | | + | + | | + | + | | | |
| Υπερτροφία δεξιάς κοιλίας της καρδιάς | | | | + | | | | | | |
| Ήπαρ-Συμφορημένο | + | + | | + | | + | | | | |
| Ήπαρ- Απόχρωματισμένο, ινώδες | | | + | | + | | + | + | + | + |
| Νεφροί χωρίς μακροσκοπικές αλλοιώσεις | | + | + | | + | | | | + | |
| Νεφροί με διόγκωση και υπεραιμία | + | | | + | | + | | + | | + |
| Νεφροί αποχρωματισμένοι | | | | | | | + | | | |

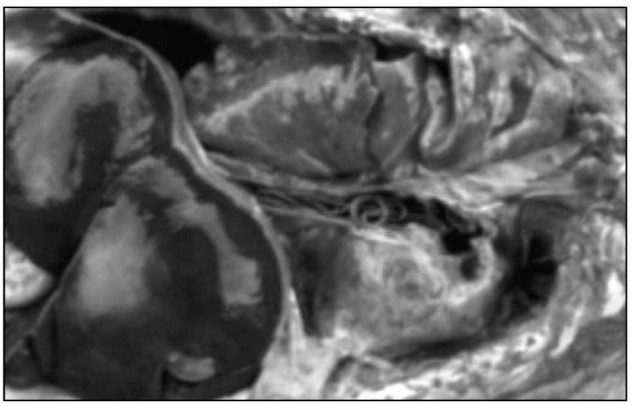

**Εικ. 2.** Παρουσία ενήλικων διροφιλαριών στην οπίσθια κοίλη φλέβα. Το ήπαρ εμφανίζεται διογκωμένο και συμφορημένο.

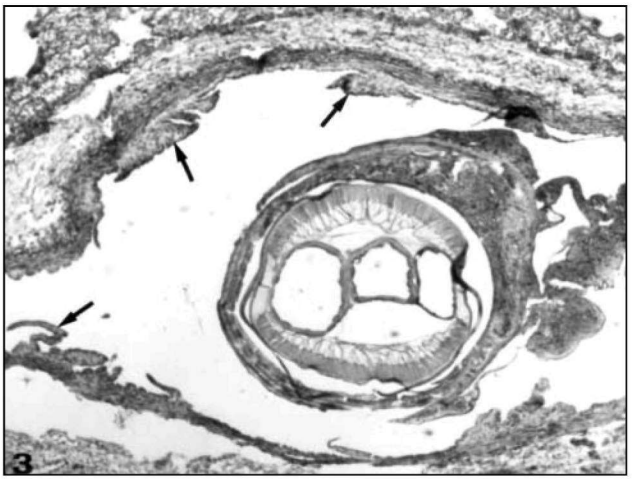

**Εικ. 3.** Κλάδος της πνευμονικής αρτηρίας, του οποίου ο έσω χιτώνας (ενδαρτήριο) παρουσιάζει ευρείες και λεπτές ινώδεις, λαχνοειδείς προσεκβολές (βέλη). Στον αυλό παρατηρείται εγκάρσια τομή νεκρού παρασίτου, που περιβάλλεται από θρόμβο. Η-Ε Χ 45.

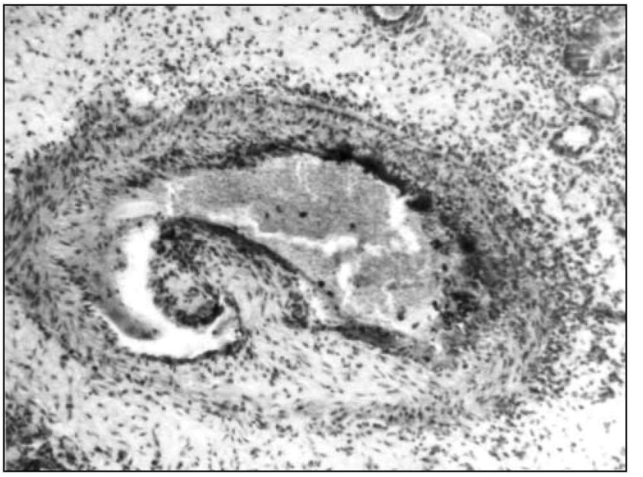

**Εικ. 4.** Κλάδος της πνευμονικής αρτηρίας με κάθετη ανάπτυξη των ινοβλαστών και των λείων μυϊκών ινών προς την επιφάνεια του αγγειακού αυλού. Η-Ε Χ 125

ως μέσου βαθμού διόγκωση και υπεραιμία (πίνακας 2). Ένα ζώο είχε αποχρωματισμένους νεφρούς, ενώ τα υπόλοιπα τέσσερα δεν παρουσίαζαν, μακροσκοπικά, ανιχνεύσιμες αλλοιώσεις.

**Μικροσκοπικές αλλοιώσεις**

**Πνεύμονας.** Οι εντονότερες αλλοιώσεις του πνεύμονα εντοπίζονταν στο τοίχωμα των μέσου μεγέθους και μεγάλων κλάδων της πνευμονικής αρτηρίας. Αυτές χαρακτηρίζονταν από πάχυνση του έσω αγγειακού χιτώνα (ενδαρτήριο). Η πάχυνση ήταν συνήθως ανομοιόμορφη και σχηματίζονταν ευρείες ή λεπτές, ινώδεις, λαχνοειδείς προσεκβολές, που καλύπτονταν από ενδοθήλιο (εικ.3). Το στρώμα των προσεκβολών αποτελούνταν από συνδετικό ιστό, που περιείχε ινοβλάστες και λείες μυϊκές ίνες, οι οποίες σε μικρότερα αγγεία φαίνονταν να αναπτύσσονται κάθετα προς την επιφάνεια του αγγειακού αυλού (εικ.4). Σε

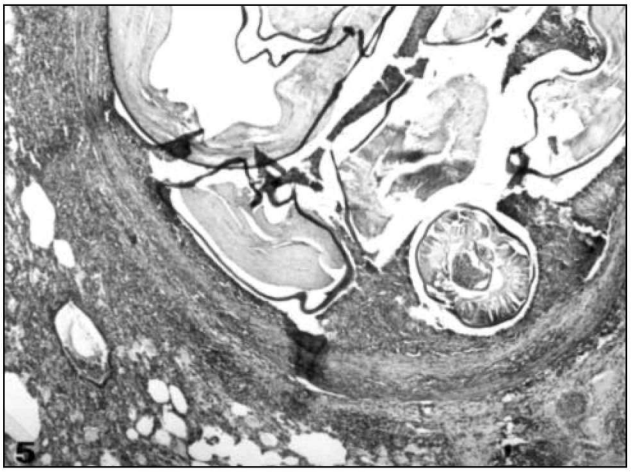


**Εικ. 5.** Τμήμα κλάδου της πνευμονικής αρτηρίας με ζωντανό αλλά και νεκρά παράσιτα, που περιβάλλονταν από ουδετερόφιλα και συστατικά του θρόμβου. Το γειτονικό πνευμονικό παρέγχυμα παρουσιάζει κοκκιωματώδη αντίδραση. Η-Ε Χ 35.

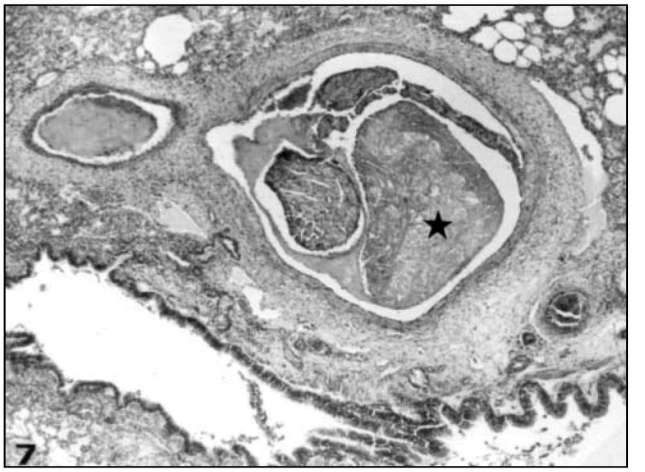


**Εικ. 7.** Κλάδος της πνευμονικής αρτηρίας, του οποίου ο αυλός φαίνεται να πληρούται από ινώδεις προσεκβολές του ενδαρτηρίου και από ευμεγέθη θρόμβο ινώδους (αστερίσκος). Η-Ε Χ 35.

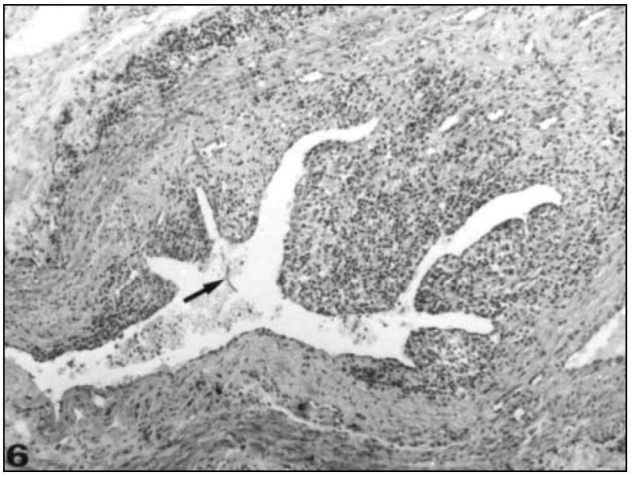


**Εικ. 6.** Κλάδος της πνευμονικής αρτηρίας με κοκκιωματώδη αντίδραση του ενδαρτηρίου. Τα ενήλικα παράσιτα απουσιάζουν από τον αυλό, ενώ υπάρχει μικροφιλάρια (βέλος). Η-Ε Χ 40.

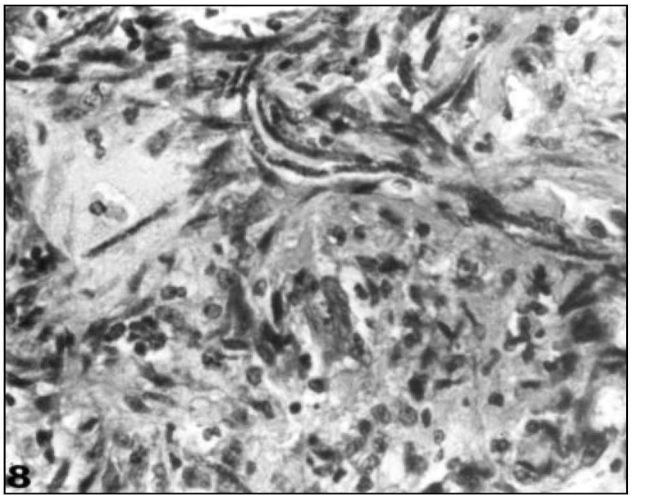


**Εικ. 8.** Μικροφιλάριες στα διασταλμένα τριχοειδή του πνεύμονα. Η-Ε Χ 450.

κλάδους της πνευμονικής αρτηρίας με ενήλικες διροφιλάριες η ίνωση των προσεκβολών ήταν έντονη. Εκεί όπου υπήρχαν και νεκρά ενήλικα παράσιτα, που διακρίνονταν από την απώλεια πολλών μορφολογικών τους στοιχείων (πεπτικό, γεννητικό σύστημα) και την εναπόθεση αλάτων ασβεστίου, παρατηρήθηκαν πολυάριθμα ουδετερόφιλα κύτταρα ανάμεικτα με τα ινώδη συστατικά του θρόμβου . Η κοκκιωματώδης αντίδραση στο τοίχωμα των αγγείων αυτών συχνά εκτεινόταν και στο γειτονικό πνευμονικό παρέγχυμα (εικ. 5). Στο περιστατικό 1 ο παχυσμένος συνδετικός ιστός του έσω χιτώνα διηθούνταν από πολυάριθμα εωσινόφιλα, πλασμοκύτταρα, λεμφοκύτταρα, μακροφάγα και παρατηρήθηκε και ανάπτυξη νεόπλαστων αγγείων. Στις αρτηρίες με την κοκκιωματώδη αυτή αντίδραση απουσίαζαν οι ενήλικες διροφιλάριες (εικ.6). Το έσω ελαστικό πέταλο των αρτηριών σε αρκετές περιπτώσεις ήταν διαρρηγμένο . Ο μέσος χιτώνας τους σπάνια παρουσίαζε αξιοσημείωτη υπερτροφία, ενώ ο έξω χιτώνας ήταν οιδηματικός και περιείχε λιγοστά φλεγμονώδη κύτταρα. Οι αρτηριακοί θρόμβοι παρατηρήθηκαν κυρίως στα μέσου και μικρού μεγέθους (εικ.7) αλλά και στα μεγάλα αγγεία. Οι μικροφιλάριες ήταν πολυάριθμες στις μικρές αρτηρίες τα αρτηρίδια και στα τριχοειδή αγγεία των περιστατικών 1,3-6, 8-10 (εικ.8). Το πνευμονικό παρέγχυμα όλων των ζώων παρουσίαζε διάχυτες ή/και εστιακές αλλοιώσεις, οι οποίες εκτείνονταν από το οίδημα ως τη φλεγμονώδη διήθηση και

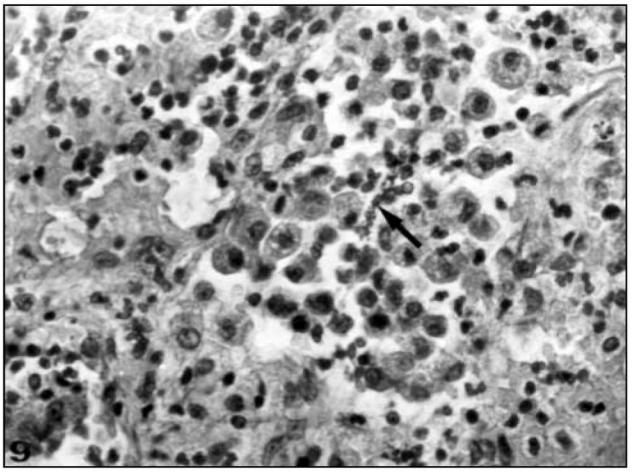


**Εικ. 9.** Πνευμονικές κυψελίδες πλήρεις εωσινοφίλων και μακροφάγων μεστών κοκκίων αιμοσιδηρίνης. Με το βέλος σημειώνεται αποδιοργανωμένη μικροφιλάρια. Η-Ε Χ 450.

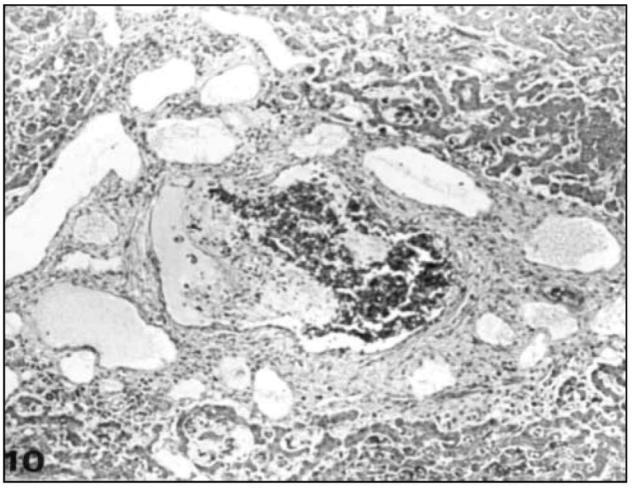


**Εικ. 10.** Θρόμβος σε διατεταμένο μεσολόβιο κλάδο της πυλαίας φλέβας. Οι ηπατικές δοκίδες στην περιφέρεια των λοβίων απεικονίζονται ατροφικές. Η-Ε Χ 100.

την ίνωση. Τα μεσοκυψελιδικά διαφράγματα διευρύνονταν εξαιτίας της ύπαρξης ινώδους και της διήθησής τους από λεμφοκύτταρα, πλασμοκύτταρα και μακροφάγα κύτταρα. Τα εωσινόφιλα κύτταρα ήταν σπάνια. Οι κυψελίδες, αντίθετα, περιείχαν πολυάριθμα εωσινόφιλα κύτταρα, ινώδες και κυψελιδικά μακροφάγα, που έφεραν κοκκία αιμοσιδηρίνης. Τα κυψελιδικά μακροφάγα ήταν σε συγκεντρώσεις ή διάσπαρτα (εικ. 9). Στις εστιακές κοκκιωματώδεις αλλοιώσεις, που χαρακτήριζαν τα περιστατικά 2 και 7, συνήθως απουσίαζαν οι μικροφιλάριες, όσες, όμως, ήταν ορατές, περιβάλλονταν από εωσινόφιλα κύτταρα, παρουσίαζαν διόγκωση, αποδιοργάνωση του περιβλήματός τους και λύση (εικ.9).

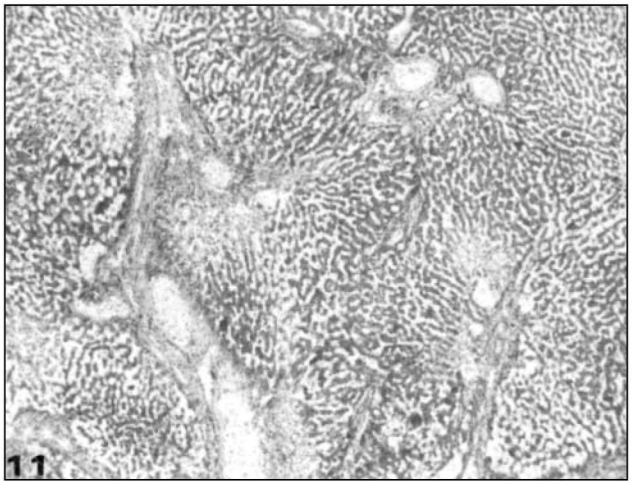


**Εικ. 11.** Ανάπτυξη συνδετικού ιστού περιλόβια και κεντρολόβια σε θέσεις ατροφίας και νέκρωσης των ηπατικών κυττάρων. Η-Ε Χ 35.

Άλλες μη ειδικές αλλοιώσεις στον πνεύμονα ήταν η συμφόρηση των αγγείων και η αιμορραγία. Οι βρόγχοι δεν παρουσίαζαν πρωτογενείς αλλοιώσεις και το περιεχόμενό τους εξαρτιόταν από το είδος των κυψελιδικών αλλοιώσεων. Συνήθως περιείχαν αρκετή βλέννα και λιγοστά φλεγμονώδη κύτταρα.

**Καρδιά.** Ο καρδιακός μυς δεν παρουσίαζε αξιοσημείωτες ιστοπαθολογικές αλλοιώσεις. Όμως στα περιστατικά με αριθμό 2 και 7 παρατηρήθηκαν μικρές εστίες λευκοκυτταρικής διήθησης.

**Ήπαρ.** Το ήπαρ των περιστατικών 1,2,4 και 6 ήταν υπεραιμικό. Τα κολπώδη τριχοειδή, ιδίως, στην τρίτη ζώνη και οι κεντρολόβιες φλέβες ήταν διευρυσμένες και πλήρεις αίματος. Ακόμα παρατηρήθηκε αρχόμενη ίνωση περιφερικά των κεντρολόβιων φλεβών. Το ήπαρ των περιστατικών 3,5 και 7-10 παρουσίαζε ατροφία στις ηπατικές δοκίδες, ιδιαίτερα στην περιφέρεια των λοβίων και μάλιστα στις θέσεις όπου οι μεσολόβιοι κλάδοι της πυλαίας ήταν έντονα διευρυσμένοι και παρουσίαζαν ενδαγγειακή πήξη του αίματος και δημιουργία θρόμβων (εικ. 10). Η υπεραιμία των κολπωδών τριχοειδών ήταν περιορισμένη. Τα ηπατικά κύτταρα, κυρίως στις κεντρολόβιες περιοχές αλλά και στην περιφέρεια των λοβίων, παρουσίαζαν λιπώδη εκφύλιση και νέκρωση. Οι νεκρωμένες περιοχές πληρούνταν από συνδετικό ιστό (εικ.11), ο οποίος διηθούνταν από μονοπύρηνα κυρίως κύτταρα και από οζώδεις συγκεντρώσεις ωοειδών κυττάρων (εικ.12), που σε πολλές περιπτώσεις δομούσαν κατασκευές, οι οποίες ομοίαζαν με χολαγγεία. Ο προαναφερόμενος κεντρολόβιος συνδετικός ιστός συχνά εκτεινόταν κατά τρόπο, που να συνενώνεται με τον επίσης υπερπλαστικό περιλόβιο συνδετικό ιστό (εικ 11). Οι κεντρολόβιες φλέβες σε πολλές περιπτώσεις δεν ήταν εμφανείς. Σε όλα τα παραπάνω περι-

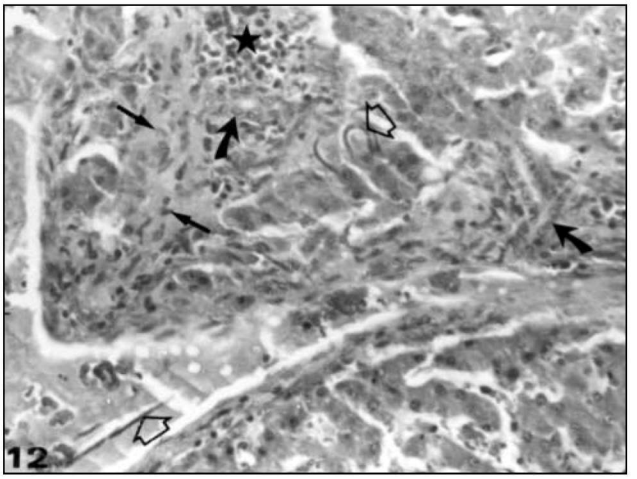


**Εικ. 12.** Ενδολόβια ανάπτυξη συνδετικού ιστού (βέλη). Η οζώδης συγκέντρωση (αστερίσκος), εκτός των μονοπύρηνων κυττάρων περιέχει και ωοειδή κύτταρα, που δομούν κατασκευές, οι οποίες ομοιάζουν με λεμφαγγεία (κυρτά βέλη). Οι κεφαλές βελών σημειώνουν την παρουσία μικροφιλαριών στα κολπώδη τριχοειδή και σε μεσολόβιο κλάδο της πυλαίας φλέβας. Η-Ε Χ 112.

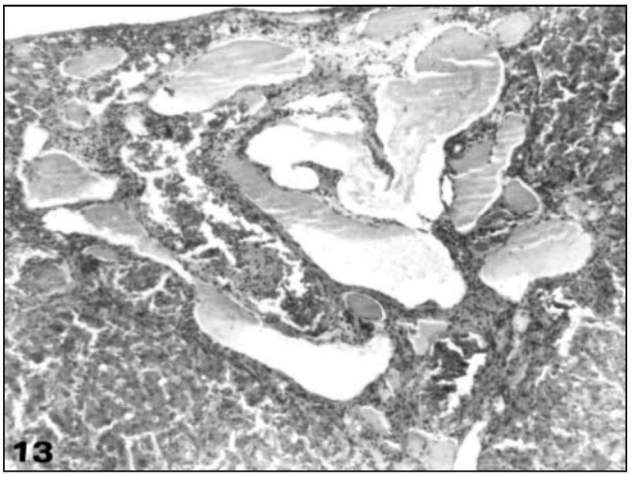


**Εικ. 13.** Διευρυσμένα υποκαψικά λεμφαγγεία ήπατος, πλήρη ορώδους υγρού και ινώδους. Η-Ε Χ 100.

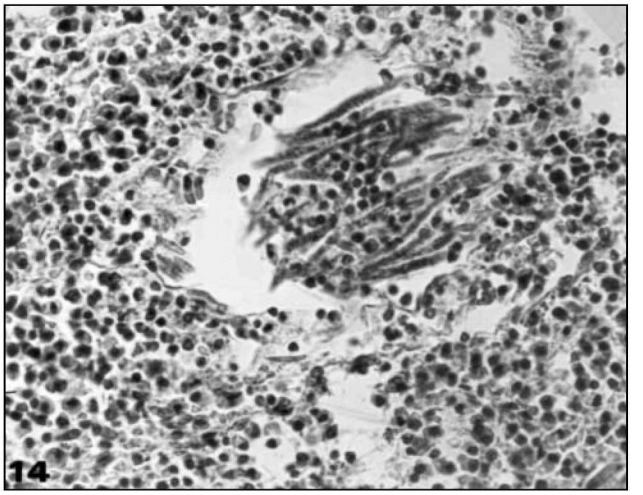


**Εικ. 14.** Πολυάριθμες μικροφιλάριες σε κολπώδες φλεβικό τριχοειδές του σπλήνα. Η-Ε Χ 400.

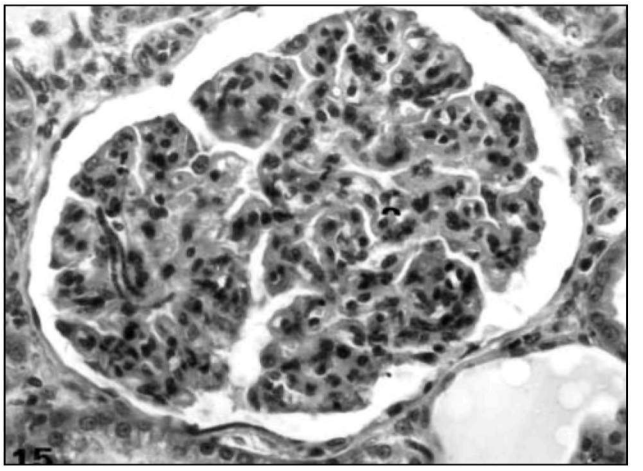


**Εικ. 15.** Νεφρικό σωμάτιο με πάχυνση του τοιχώματος του αγγειακού σπειράματος και μικροφιλάρια σε αυλό τριχοειδούς (αριστερά). Η-Ε Χ 175.

στατικά και ιδιαίτερα στα περιστατικά 6 και 10 τα μεσολόβια και υποκαψικά λεμφαγγεία ήταν έντονα διευρυσμένα, πλήρη ορώδους υγρού και παρουσίαζαν ενδαγγειακή πήξη ανάλογη με εκείνη των κλάδων της πυλαίας φλέβας (εικ. 13). Πρέπει να σημειωθεί ότι οι παραπάνω ηπατικές αλλοιώσεις διέφεραν ως προς την ένταση από περιστατικό σε περιστατικό. Τέλος, οι μικροφιλάριες ήταν πολυάριθμες στις ηπατικές αρτηρίες και στα κολπώδη τριχοειδή. Στους κλάδους της πυλαίας φλέβας και στα λεμφαγγεία οι μικροφιλάριες ήταν λιγοστές.

**Σπλήνας.** Ο σπλήνας παρουσίαζε εστίες υπεραιμίας και στα σπληνικά αγγεία συχνά εντοπίζονταν μικροφιλάριες (εικ.14). Επίσης, παρατηρήθηκαν αρκετά σιδηροφόρα κύτταρα και πλασμοκύτταρα στον ερυθρό πολφό του σπλήνα.

**Νεφρός.** Οι νεφροί παρουσίαζαν ελαφριές ως μέσου βαθμού αλλοιώσεις μεμβρανοϋπερπλαστικής σπειραματονεφρίτιδας. Οι αλλοιώσεις συνίσταντο πρωτίστως σε περιορισμένης έκτασης και έντασης πάχυνση του αγγειακού τοιχώματος των τριχοειδών του αγγειώδους σπειράματος, εξαιτίας της πάχυνσης του βασικού πετάλου και του πολλαπλασιασμού των ποδοκυττάρων, των ενδοθηλιακών και των μεσαγγειακών κυττάρων (εικ.15). Η πάχυνση χαρακτηριζόταν από την ομοιόμορφη εναπόθεση PAS -θετικής ουσίας στο βασικό πέταλο των διασταλμένων τριχοειδών του αγγειώδους σπειράματος, στο μεσάγγειο και στο βομάνειο έλυτρο. Ο κυτταρικός πολλαπλασιασμός, που πα-

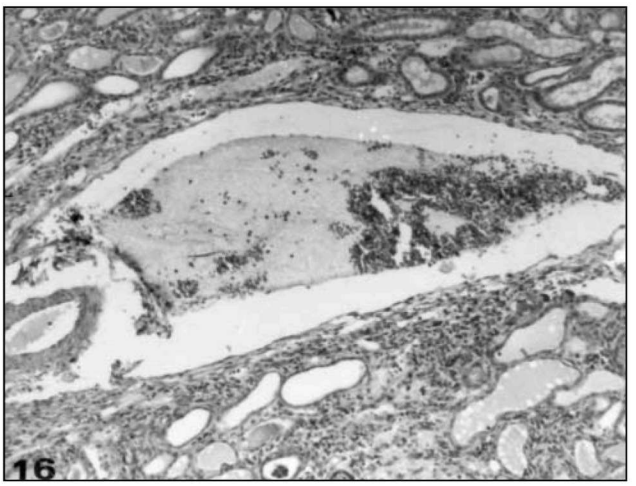


**Εικ. 16.** Παρουσία θρόμβου σε νεφρική φλέβα. Πρόδηλη είναι και η διάμεση νεφρίτιδα. Η-Ε Χ 87.

ρατηρήθηκε σε αρκετά νεφρικά σπειράματα, αφορούσε τα μεσαγγειακά κύτταρα και σε περιορισμένη έκταση τα ποδοκύτταρα και τα ενδοθηλιακά κύτταρα του σπειράματος. Τα ουδετερόφιλα κύτταρα ήταν σπάνια. Οι μικροφιλάριες παρατηρούνταν συχνά στον αυλό των τριχοειδών του αγγειώδους σπειράματος (εικ.15), στα περισωληναριακά αλλά και στα ευθέα τριχοειδή του νεφρού και φαινόταν να γεμίζουν τον αυλό τους. Τα μεγαλύτερα αγγεία του νεφρού περιείχαν, επίσης, μικροφιλάριες και φλεβικούς θρόμβους, ανάλογους με εκείνους των φλεβών του ήπατος (εικ.16). Τα νεφρικά σωληνάρια δεν παρουσίαζαν αξιόλογες αλλοιώσεις. Τα περισσότερα, όμως, έφεραν στον αυλό τους εωσινόφιλους πρωτεϊνικούς κυλίνδρους. Ο διάμεσος συνδετικός ιστός παρουσίαζε ελαφριά ως μέσου βαθμού διάμεση νεφρίτιδα, η οποία χαρακτηριζόταν από διηθήσεις πλασμοκυττάρων και λεμφοκυττάρων και η οποία εκτεινόταν τόσο στη φλοιώδη όσο και στη μυελώδη ουσία.

## ΣΥΖΗΤΗΣΗ

**Πνεύμονας.** Ο πνεύμονας αποτελεί το κύριο όργανο, που πάσχει στη διροφιλαρίωση του σκύλου. Αυτό συμβαίνει, επειδή οι κλάδοι της πνευμονικής αρτηρίας αποτελούν την κύρια εντόπιση των ενήλικων παρασίτων[1,3], γεγονός που διαπιστώθηκε και στα δικά μας περιστατικά. Η επιβάρυνση που παρατηρείται στον πνεύμονα προκύπτει πρωτίστως από τις αλλοιώσεις του τοιχώματος των κλάδων της πνευμονικής αρτηρίας και τις θρομβώσεις[1-6,11], ενώ η παρακώλυση της κυκλοφορίας του αίματος, εξαιτίας της παρουσίας των παρασίτων, είναι μικρότερης σημασίας, επειδή τα αγγεία, όπως παρατηρήθηκε και σ' όλα τα δικά μας περιστατικά, παρουσίαζαν έντονη διεύρυνση[3,6]. Οι αλλοιώσεις του τοιχώματος των πνευμονικών αρτηριών φαίνεται ότι οφείλονται στον ερεθισμό, που προκαλούν οι ενήλικες ζωντανές διροφιλάριες, όταν έρχονται σε άμεση επαφή με το ενδοθήλιο των αρτηριών[1-4] και πιθανόν να σχετίζονται με παράγοντες των θρομβοκυττάρων [1]. Η ενδαρτηρίτιδα, που δημιουργείται, θεωρείται ότι εξελίσσεται σταδιακά[1,3]. Αρχικά παρατηρούνται διηθήσεις λευκοκυττάρων και ιδιαίτερα εωσινόφιλων, τα οποία με την πάροδο του χρόνου αντικαθίστανται από ινοβλάστες και λείες μυϊκές ίνες. Τα τελευταία αυτά κύτταρα υπερπλάσσονται στο στρώμα του έσω χιτώνα των πνευμονικών αρτηριών και τελικά διαμορφώνονται ινώδεις λαχνοειδείς προσεκβολές προς τον αυλό των αγγείων[1-6,8,9]. Στα δικά μας περιστατικά παρατηρήθηκαν αγγεία με ινώδεις λαχνοειδείς προσεκβολές του έσω χιτώνα, τα οποία έφεραν στον αυλό τους τομές ενήλικων ζωντανών, αλλά και νεκρών διροφιλαριών. Στη διροφιλαρίωση της γάτας έχει αναφερθεί ταυτόχρονη εμφάνιση των προσεκβολών του έσω χιτώνα και της διήθησης των λευκοκυττάρων [30]. Στο περιστατικό 1 της εργασίας αυτής, παρατηρήθηκε αλλοίωση των αρτηριών ανάλογη με εκείνη που αναφέρθηκε στη γάτα. Στο περιστατικό αυτό, οι ενήλικες διροφιλάριες απουσίαζαν από τον αυλό των αγγείων, ενώ υπήρχαν μικροφιλάριες. Έτσι, πιστεύουμε ότι θα πρέπει να μελετηθεί εκτενέστερα η συγκεκριμένη αλλοίωση σε σχέση με την παρουσία κυρίως των μικροφιλαριών ή τη συνύπαρξη μικροφιλαριών και ενήλικων παρασίτων.

Αναφορικά με τις θρομβώσεις των αγγείων, αυτές εντοπίζονται κατά κύριο λόγο στα μικρά και μέσου μεγέθους αγγεία. Η θρόμβωση της πνευμονικής αρτηρίας και των κλάδων της, μαζί με την υπερτροφία των πνευμονικών αρτηριδίων, αποτελούν την κυριότερη αιτία της δεξιάς καρδιακής ανεπάρκειας στην πνευμονική καρδιά, «cor pulmonale». Η παθολογική αυτή κατάσταση παρατηρείται στη διροφιλαρίωση, συνήθως, ύστερα από μαζική θανάτωση των ενήλικων διροφιλαριών, επειδή προκύπτει βαριά πνευμονική εμβολή. Όταν η αγγειακή απόφραξη υπερβαίνει το 50% των αγγείων του πνεύμονα εγκαθίσταται διάταση της δεξιάς κοιλίας και δεξιά κοιλιακή ανεπάρκεια[1-3,9,10]. Στα δικά μας περιστατικά, οι θρομβώσεις των αγγείων γύρω από τα νεκρά, αλλά και τα ζωντανά παράσιτα, η παρουσία θρόμβων στα μικρότερα αγγεία, χωρίς την άμεση συμμετοχή των ενήλικων παρασίτων και η έντονη υπερπλασία των κυττάρων του έσω χιτώνα, πιστοποιούσε την επιβάρυνση της καρδιακής λειτουργίας. Η διαστολή της δεξιάς κοιλίας παρατηρήθηκε νεκροτομικά σε πέντε περιστατικά και η υπερτροφία του τοιχώματός της σε ένα. Πρέπει να σημειωθεί ότι η διαστολή της δεξιάς καρδιάς συμπορευόταν με την ύπαρξη μεγάλου αριθμού ενήλικων διροφιλαριών στο δεξιό κόλπο και στη δεξιά κοιλία της καρδιάς. Τα παράσιτα στη δεξιά καρδιά είναι συνήθως αποτέλεσμα της παλινδρόμησης των διροφιλαριών από τους κλάδους της πνευμονικής αρτηρίας προς τη δεξιά καρδιά, όταν τα παράσιτα είναι πολυάριθμα και παρατηρείται χάλαση των βαλβίδων[4].

Το πνευμονικό παρέγχυμα όλων των ζώων παρουσίαζε διάφορου βαθμού διάχυτη ή/και εστιακή αλλεργική αντίδραση, οφειλόμενη στις μικροφιλάριες[1-3,11-15]. Οι μικροφιλάριες παρατηρήθηκαν στον πνεύμονα σχεδόν όλων των ζώων, που εξετάστηκαν. Ειδικότερα, όμως, στα περιστατικά 2 και 7, που εμφάνιζαν έντονη κοκκιωματώδη αντίδραση, οι μικροφιλάριες απουσίαζαν ή, όπου ήταν εμφανείς, παρουσίαζαν λύση. Η παραπάνω αντίδραση παρατηρείται συνήθως σε περιπτώσεις αμικροφιλαριαιμικής μορφής της νόσου[12-15]. Όμως, η ίδια ανοσολογική απάντηση και η φλεγμονώδης αντίδραση στις μικροφιλάριες φαίνεται ότι υπάρχει και στην περίπτωση της μικροφιλαριαιμικής μορφής της νόσου[4,15] αν και αυτή πρέπει να είναι μικρότερου βαθμού[15].

**Ήπαρ.** Όταν οι ενήλικες διροφιλάριες είναι πολυάριθμες, περισσότερες από 100, δεν περιορίζονται στη δεξιά κοιλία της καρδιάς και στην πνευμονική αρτηρία με τους κλάδους της, αλλά μεταναστεύουν προς το δεξιό κόλπο και προς τις κοίλες φλέβες[1-3,6,17,19]. Όλα τα δικά μας περιστατικά έφεραν, νεκροτομικά, πολυάριθμες ενήλικες διροφιλάριες στους κλάδους της πνευμονικής αρτηρίας, στο δεξιό κόλπο και στη δεξιά κοιλία της καρδιάς. Επίσης έξι ζώα έφεραν πολυάριθμες διροφιλάριες στην οπίσθια κοίλη φλέβα και ένα από αυτά και στην πρόσθια κοίλη φλέβα. Έχει αναφερθεί ότι οι ενήλικες φιλάριες μπορούν να κινηθούν προς τις κοίλες φλέβες και μεταθανάτια[4]. Όμως, η παρουσία πολυάριθμων παρασίτων στις κοίλες φλέβες, η πάχυνση του τοιχώματος των αγγείων αυτών και η ενδαγγειακή πήξη, που παρατηρήθηκαν, δείχνουν την προθανάτια παρουσία των παρασίτων στη θέση αυτή. Άλλωστε έχει υποστηριχθεί ότι μαζική μετανάστευση ενήλικων παρασίτων πρέπει να γίνεται σε σκύλους με μικρή ή καθόλου ανοσοπροστασία, σε περιπτώσεις βαριάς προσβολής από τη D.immitis[19]. Η εντόπιση πολυάριθμων παρασίτων στην οπισθία κοίλη φλέβα επιτείνει την περιφερειακή στάση του αίματος, η οποία οφείλεται πρωτίστως στην πνευμονική υπέρταση, στη δεξιά καρδιακή ανεπάρκεια και στη δημιουργία θρόμβων, σύμφωνα και με τα ευρήματα προηγούμενων ερευνητών[16-19].

Οι μακροσκοπικές αλλοιώσεις του ήπατος χαρακτηρίζονταν από συμφόρηση, αποχρωματισμό ή κιτρινοπράσινη χροιά και κοκκώδη εξωτερική επιφάνεια , εξαιτίας της ίνωσης (κίρρωση). Τα ζώα που έφεραν ενήλικες διροφιλάριες στην οπισθία κοίλη φλέβα, είχαν συνήθως ήπαρ αποχρωματισμένο και κιτρινωπό ως κιτρινοπράσινο, γεγονός που συμφωνεί με τα ευρήματα άλλων ερευνητών[16] . Όμως, υπήρχαν και περιστατικά με αποχρωματισμό του ήπατος, χωρίς την παρουσία των παρασίτων στην οπισθία κοίλη φλέβα (περ.5, 9), καθώς επίσης και περιστατικά με παράσιτα στην οπισθία κοίλη φλέβα και έντονη συμφόρηση του ήπατος (περ. 4, 6). Από τα παραπάνω φαίνεται ότι δεν υπάρχει συγκεκριμένη αντιστοιχία μεταξύ της ύπαρξης των παρασίτων στις κοίλες φλέβες και των ηπατικών αλλοιώσεων, που είναι εκείνες της χρόνιας παθητικής συμφόρησης και της ίνωσης (κίρρωση). Υποστηρίζεται, από ορισμένους ερευνητές[18] , ότι οι ηπατικές αλλοιώσεις στο σύνδρομο της οπισθίας κοίλης φλέβας, ιδιαίτερα των νεαρών σκύλων, είναι περισσότερο εκτενείς από εκείνες που παρατηρούνται στο ίδιο όργανο, στην περίπτωση της κλινικής χρόνιας διροφιλαρίωσης. Η τελευταία προκύπτει εξαιτίας της αύξησης της πνευμονικής πίεσης και της μερικής απόφραξης της οπισθίας κοίλης φλέβας από ενήλικες διροφιλάριες. Επίσης θεωρείται ότι η παθητική συμφόρηση του ήπατος, που παρατηρείται, οφείλεται στην απόφραξη των ηπατικών φλεβών εξαιτίας της δημιουργίας θρόμβων, οι οποίοι αρχίζουν να σχηματίζονται γύρω από κάποιες νεκρές ενήλικες διροφιλάριες[16,18].

Η απώλεια των κεντρολόβιων φλεβών, που παρατηρήθηκε και από άλλους ερευνητές[19] , στα δικά μας περιστατικά ήταν κυρίως αποτέλεσμα του γεγονότος ότι αυτές έδιναν την εντύπωση περιλόβιων αγγείων στα ψευδολόβια που σχηματίζονταν εξαιτίας της ίνωσης. Η ίνωση και η έντονη διεύρυνση των μεσολόβιων και περιλόβιων κλάδων της πυλαίας και των λεμφαγγείων αποτελούν το τελικό στάδιο στη βαριά χρόνια παθητική συμφόρηση του ήπατος, που αποτελεί παραλλαγή της καρδιογενούς κίρρωσης με άγνωστη παθογένεια[16] . Βέβαια, πολλοί είναι οι παράγοντες, που συμβάλλουν στη γέννησή της. Για παράδειγμα, η πλήρωση των καρδιακών κοιλοτήτων από τα παράσιτα, η παρακώλυση της λειτουργίας της τριγλώχινης βαλβίδας και η καρδιακή ανεπάρκεια, που οφείλεται στην απόφραξη των πνευμονικών αρτηριών[16]. Επίσης, η μερική απόφραξη των υπερηπατικών φλεβών και της οπισθίας κοίλης φλέβας, καθώς και οι μικροθρόμβοι, που δημιουργούνται, συμβάλλουν στη δημιουργία ηπατικών αλλοιώσεων[16]. Ακόμα, η διεύρυνση των μεσολόβιων και υποκαψικών λεμφαγγείων, που αναφέρεται και από άλλους ερευνητές[16,20], πιστοποιούσε την αιτία της παρουσίας του ασκίτη στα περισσότερα ζώα.

**Νεφρός.** Οι νεφροί δεν παρουσίαζαν αξιόλογες μακροσκοπικές αλλοιώσεις πλην της υπεραιμίας, ενώ σε μία περίπτωση παρατηρήθηκε και αποχρωματισμός. Ιστοπαθολογικά παρατηρήθηκαν μικρού ως μέσου βαθμού αλλοιώσεις μεμβρανοϋπερπλαστικής σπειραματονεφρίτιδας. Η μεμβρανοϋπερπλαστική σπειραματονεφρίτιδα θεωρείται από αρκετούς ερευνητές[2,21,22] ως η κύρια νεφρική αλλοίωση στη διροφιλαρίωση του σκύλου, όμως περισσότεροι ερευνητές[1,3,20-24,26,28] θεωρούν ότι η σπειραματονεφρίτιδα είναι μεμβρανώδης. Οι παραπάνω διαφορές πρέπει να οφείλονται στο διαφορετικό χρόνο παρατήρησης, επειδή ο κυτταρικός πολλαπλασιασμός, ο οποίος παρατηρείται στη μεμβρανοϋπερπλαστική σπειραματονεφρίτιδα, φαίνεται ότι κυριαρχεί στο οξύ στάδιο της μικροφιλαριαιμίας, ενώ οι εναποθέσεις των ανοσοσυμπλόκων στο βασικό πέταλο των τριχοειδών αγγείων φαίνεται ότι επέρχονται σε επόμενα στάδια[21] . Σε κάθε, όμως, περίπτωση

οι νεφρικές αλλοιώσεις παρατηρούνται στις περιπτώσεις έντονης μικροφιλαριαιμίας και για όσο διάστημα αυτή επιμένει. Βέβαια, δεν αποκλείεται, στην παθογένεση των αλλοιώσεων αυτών να συμμετέχουν και τα διαλυτά αντιγόνα, που προέρχονται από τα ενήλικα παράσιτα[2,3,20-28].

## ΒΙΒΛΙΟΓΡΑΦΙΑ


1. Jubb, K.V.F., Kennedy P.C., Palmer N. Pathology of domestic Animals. Vol 3 4rd Ed.Academic Press, New York, 68-71, 1992.
2. Eckert J. Jurzer E. Rommel M., Burger H.J., Korting W. Veterinarmedizinische Parasitologie. Verlag Paul Parey. Berlin and Hamburg, 613-624,1992.
3. Knight D.H. Heartworm infection. Vet. Clin. Nor. Am. Sm. Anim. Prac.: Par. Inf. 17:1463-1318, 1987
4. Adcock J.L. Pulmonary arterial lesions in canine dirofilariasis. Am. J. Vet. Res. 22 ; 655-662, 1961
5. Rawlings C.A., Schaub R.G., Levis R.E., McCall J.W. Hearworm-induced pulmonary vascular lesions: Development and resolution. In Otto G.F., Proceedings of the Heartworm Symposium 1980.Veterinary Medicine Publishing Co Bonner Springs, 1980 pp 63-66.
6. Calvet C.A. and Rawlings C.A. Canine Heartworm disease. In P.R. Fox (ed) Canine and Feline Cardiology. Churchill Livingstone pp. 519-548, 1988.
7. Rawlings C.A., Lewis R.E. Does Heartworm disease produce dilation or hypertrophy of the right ventricle; In Otto G.F. Proceedings of the Heartworm Symposium 1977. American Heartworm Society, pp 76-78
8. Rawlings C.A. Acute response of pulmonary blood flow and right ventricular function to Dirofilaria immitis adults and microfilaria. Am. J.Vet. Res. 41: 244-249, 1980.
9. Munnell J.F., Weldon J.S., Lewis R.E., Thrall D.E. McCall J.W. Intimal lesions of the pulmonary artery in dogs with experimental dirofilariasis Am.J.Vet. Res 41: 1008-1112, 1980.
10. Schaub R.G., Rawlings C.A. Pulmonary vascular response during phuses of canine heartworm disease: Scanning electron microscopic study. Am J Vet Res 41 1082-1088, 1980.
11. Winter H. The pathology of canine dirofilariasis. Am.J. Vet. Res. 20: 366-371, 1959.
12. Wong M.M. Experimental occult dirofilariasis in dogs special reference to immunological responses and its relationship to eosinophilic lung in man. SE Asian J.Trop.Med. Pub. Health 5: 480-486, 1974.
13. Calvet, C.A., Losonsky J.M. Occult heartworm disease associated pneumonitis in dogs. J. Am. Vet. Med. Assoc. 86: 1097-1098, 1983.
14. Confer A.W., Qualis CW. Macwilliams P.S., Root C.R. Four cases of pulmonary nodular eosinophilic granulomatosis in dogs. Cor.Vet. 73: 41-51, 1983.
15. Castleman W.L., Wong M.M. Light and electron microscopie pulmonary lesions associated with retained microfilariae in canine occult dirofilariasis. Vet. Pathol. 19: 355-364 1982.
16. Von Lichtenberg F., Jackson R.F., Otto G.F. Hepatic Lesions in Dogs with dirofilariasis J.Am.Vet. Med.Assoc. 141: 121-128 1962.
17. Atkins C.E. Pathophysiology of Heartworm caval syndrom: Recent advances. In Otto G.F. (ed) Proceedings of the Heartworm symposium 1989. American Heartworm Society, pp 27-31.
18. Jackson R.F., von Lichtenberg F., Otto G.F. Occurrence of adult heartworms in the venae cavae of dogs J.Am.Vet.Med.Assoc. 141: 117-121 1962.
19. Jackson R.F. The venae cavae syndrom. In Otto G.F. (ed): Proceedings of the Heartworm Symposium 1974 Bonner Springs, KS, Veterinary Medicine Publishing Co 1975 pp. 48-50.
20. Saidla, J.E. Dilation of the hepatic lymphatics . In Otto G.F.(ed) Proceedings of the Heartworm Symposium 1977. American Heartworm Society, pp. 63-66.
21. Aikawa M., Abramowsky C., Powers K., Furvow R. Dirofilariasis: IV Glomerulonephropathy induced by Dirofilaria immitis infection. Am.J.Trop Med Hyg. 30: 84-91, 1981.
22. Chugh K.S., Singhal P.C., Tewarisc Nath I.V.S. Datta B.N. Acute glomerulonephritis associated with filariasis. Am. J. Trop. Med. Hyg. 27: 630-631. 1978
23. Grauer G.F., Culham C.A., Cooley A.J. Poff B.C. Oberley T.D. Brownfield M.S. Grieve R.B. Clinicopathologic and histologic evaluation of Dirofilaria immitis-induced nephropathy in dogs. Am.J. Trop.Med. Hyg. 37:588-596 1987.
24. Osborne, C.A, Hommer, R.F., O' Leary, T.P. et al. Renal manifestation of canine dirofilariosis. In Otto G.F. (ed) Proceedings of the Heartworm Symposium 1980. Veterinary Medicine Publiching Co. Bonner Springs, 1980, pp. 67-92.
25. Shirota K., Takahashi R. Fujiwara K, Hasegawa A. Canine interstitial nephritis with special reference to glomerular lesions and filariasis. Jap. J. Vet.Sci. 41: 119-129, 1979.
26. Ludders J.W., Grouer G.F., Dubielzig RR, Ribble G.A. Wilson J.W. Renal microcirculatory and correlated histologic changes associated with dirofilariasis in dogs. Am J.Vet.Res. 49 : 826-830, 1988
27. Abramowsky C.R., Powers K.G, Aikawa M., Swinehart G. Dirofilaria immitis. 5. Immunopathology of filarial nephropathy in dogs. Am. J. Pathol. 104: 1-12. 1981.
28. Casey H.W., Splitter G.A. Membranous glomerulonephritis in dogs infected with Dirofilaria immitis. Vet.Pathol. 12:111-117, 1975.
29. Simpson C.F., Jackson R.F. Liver and kidney lesions in heartworm disease as a result of destraction of microfilariae. In Otto C.F. (ed) Proceedings of the Heartworm Symposium 1983. Veterinary Medicine Publishing Co, Eduardsville, 15-1983.
30. McCracken M.C. Pattons S. Pulmonary arterial changes in feline dirofilariasis. Vet. Pathol. 30: 64-69, 1993.
31. Rogers, W.A., Bishop.S.P., Rohovsky M.W. Pulmonary artery medial hypertrophy and hyperplasia in conventional and specific-pathogen-free cats. Am. J. Vet. Res., 32: 767-774.