ePublishing

EKT ΕΘΝΙΚΟ ΚΕΝΤΡΟ ΤΕΚΜΗΡΙΩΣΗΣ NATIONAL DOCUMENTATION CENTRE

Journal of the Hellenic Veterinary Medical Society

Vol 49, No 1 (1998)

Study of pathological lesions in rats after the experimental administration of Lindane

N. PAPAIOANNOU (Ν. ΠΑΠΑΪΩΑΝΝΟΥ), G. KELLER-SAMOUILIDOU (ΓΚ. ΚΕΛΛΕΡ-ΣΑΜΟΥΗΛΙΔΟΥ), S. LEKKAS (Σ. ΛΕΚΚΑΣ), V. P. KOTSAKI-KOVATSI (Β. Π. ΚΩΤΣΑΚΗ-ΚΟΒΑΤΣΗ), A. KOVATSI (Α. ΚΟΒΑΤΣΗΣ)

doi: 10.12681/jhvms.15741

Copyright © 2018, N PAPAIOANNOU, G KELLER-SAMOUILIDOU, S LEKKAS, VP KOTSAKI-KOVATSI, A KOVATSI

This work is licensed under a Creative Commons Attribution-NonCommercial 4.0.

To cite this article:

PAPAIOANNOU (Ν. ΠΑΠΑΪΩΑΝΝΟΥ) N., KELLER-SAMOUILIDOU (ΓΚ. ΚΕΛΛΕΡ-ΣΑΜΟΥΗΛΙΔΟΥ) G., LEKKAS (Σ. ΛΕΚΚΑΣ) S., KOTSAKI-KOVATSI (Β. Π. ΚΩΤΣΑΚΗ-ΚΟΒΑΤΣΗ) V. P., & KOVATSI (Α. ΚΟΒΑΤΣΗΣ) A. (2018). Study of pathological lesions in rats after the experimental administration of Lindane. *Journal of the Hellenic Veterinary Medical Society*, *49*(1), 39–43. https://doi.org/10.12681/jhvms.15741

https://epublishing.ekt.gr | **e-Publisher:** EKT | **Downloaded at:** 30/01/2026 17:41:43

ΔΕΛΤΙΟΝ ΕΛΛ. ΚΤΗΝ. ΕΤΑΙΡΕΙΑΣ 1998, 49(1): 39-43

Μελέτη των παθολογοανατομικών αλλοιώσεων σε επίμυς μετά την πειραματική χορήγηση *Lindane*

Ν. Παπαϊωάννου[1], Γκ. Κέλλερ-Σαμουηλίδου[2], Σ. Λέκκας[1], Β.Π. Κωτσάκη-Κοβάτση[3], Α. Κοβάτσης[2]

ΠΕΡΙΛΗΨΗ. Σε αυτή την πειραματική εργασία μελετήθηκαν οι αλλοιώσεις που προκαλούνται στον οργανισμό από τη χημική ουσία *Lindane*. Ως πειραματόζωα χρησιμοποιήθηκαν 16 επίμυες. Στους 10 επίμυς (5 θηλυκοί και 5 αρσενικοί) χορηγήθηκε η ουσία από το στόμα με την τροφή, τις πρώτες 10 ημέρες στη δόση των 8,2 mg/kg σ.β./3 ημ. και τις επόμενες 40 ημέρες στη δόση των 33 mg/kg σ.β./2 ημ. Οι υπόλοιποι 6 επίμυες (4 θηλυκοί και 2 αρσενικοί) χρησιμοποιήθηκαν ως μάρτυρες. Τα κυριότερα κλινικά συμπτώματα που παρατηρήθηκαν στα πειραματόζωα, στο τέλος του πειραματισμού, ήταν ανορεξία, λήθαργος, υποθερμία και μυϊκός τρόμος. Ολοι οι επίμυες θανατώθηκαν 5 ημέρες μετά τη χορήγηση της τελευταίας δόσης της ουσίας και νεκροτομήθηκαν. Στη μακροσκοπική εξέταση παρατηρήθηκε οίδημα του εγκεφάλου και υπεραιμία των αγγείων του. Στην ιστολογική εξέταση διαπιστώθηκε σπογγίωση της λευκής ουσίας του εγκεφάλου, διάμεση πνευμονία, οίδημα και απώλεια της εγκάρσιας γράμμωσης των καρδιακών μυϊκών κυττάρων, πηκτική νέκρωση μεμονωμένων ομάδων ηπατικών κυττάρων και εκφύλιση των επιθηλιακών κυττάρων των ουροφόρων σωληναρίων. Συμπεραίνεται, ότι το *Lindane*, χορηγούμενο σε υποτοξικές δόσεις, για μεγάλο χρονικό διάστημα, είναι δυνατό να προκαλέσει βλάβες στον οργανισμό των πειραματοζώων, οι οποίες εντοπίζονται κυρίως στον εγκέφαλο και δευτερευόντως στο ήπαρ, στους νεφρούς και στα άλλα όργανα.

[1] *Εργαστήριο Παθολογικής Ανατομικής*
[2] *Εργαστήριο Βιοχημείας-Τοξικολογίας*
[3] *Εργαστήριο Φαρμακολογίας*
Τμήμα Κτηνιατρικής, Αριστοτέλειο Πανεπιστήμιο Θεσσαλονίκης

[1] *Laboratory of Pathology*
[2] *Laboratory of Biochemistry-Toxicology*
[3] *Laboratory of Pharmacology*
Faculty of Veterinary Medicine, Aristotelian University of Thessaloniki
Ημερομηνία υποβολής: 17.04.97
Ημερομηνία εγκρίσεως: 01.07.97

ABSTRACT. Papaioannou N[1], Keller-Samouilidou G[2], Lekkas S[1], Kotsaki-Kovatsi V-P[3], Kovatsi A[2]. Study of pathological lesions in rats after the experimental administration of *Lindane*. *Bulletin of the Hellenic Veterinary Medical Society 49(1): 39-43*. **In this experimental study, the lesions that are caused from the chemical substance *Lindane* were studied. Sixteen rats were used as experimental animals. The substance was orally administered, with food, to 10 rats (5 females and 5 males) in a dose of 8,2 mg/kg b.w./3 days during the first 10 days and in a dose of the 33 mg/kg b.w./ 2 days during the following 40 days. The remaining 6 rats (4 females and 2 males) were used as controls. The mainly clinical symptoms which were observed in the experimental animals, in the end of the experimentation, were anorexia, lethargy, hypothermia and muscular rigor. All the rats were sacrificed 5 days after the administration of the last dose of the substance and they were autopsied. In the macroscopical examination oedema and vascular hyperhaemia were observed in the brain. In the histological examination spongiosis of the white matter of the brain, interstitial pneumonia, oedema and loss of the cross striation of the cardiac muscle cells, coagulative necrosis of individual groups of hepatic cells and degeneration of the epithelial cells of the urinary tubules were detected. In conclusion, when *Lindane* is administered in subtoxical doses for a long period of time it is possible to cause damages to the organism of the experimental animals, which are located mainly in the brain and secondary in the liver, the kidneys and the other organs.**

Λέξεις ευρετηρίασης: *Lindane*, επίμυες, παθολογοανατομικές αλλοιώσεις.

ΕΙΣΑΓΩΓΗ

Είναι γνωστό, ότι τα οργανοχλωριωμένα εντομοκτόνα (DDT, BHC, Aldrin, *Lindane*, Heptachlor κ.ά.) προ-

καλούν σοβαρά προβλήματα τόσο στον άνθρωπο όσο και στα ζώα, εξαιτίας της υπέρμετρης χρήσης τους και της ιδιότητας που έχουν να παραμένουν για χρόνια σταθερά στο περιβάλλον και να βιοσυγκεντρώνονται[1,2,3]. Το *Lindane* είναι το γ-ισομερές του εξαχλωρο-κυκλοεξανίου (HCH). Στην πραγματικότητα το *Lindane* περιέχει σε αναλογία 99% γ-HCH, αλλά έχει καθιερωθεί διεθνώς να θεωρείται ως καθαρό γ-ισομερές[4,5,6,7,8,9,10].

Το *Lindane* χρησιμοποιείται κατά κύριο λόγο ως γεωργικό εντομοκτόνο, για την καταπολέμηση εντόμων καθώς και ως προστατευτικό των σπόρων από τα έντομα των αποθηκών. Στα ζώα έχει χρησιμοποιηθεί ως εξωπαρασιτοκτόνο, εναντίον κροτώνων, ακάρεων και εντόμων. Στον άνθρωπο χρησιμοποιείται ως αντιψωριασικό και φθειροκτόνο φάρμακο, με τη μορφή κρέμας, εναιωρήματος και υγρού σάπωνος. Το *Lindane* ανιχνεύθηκε στο γάλα γυναικών για πρώτη φορά το 1981. Τελευταία αναφέρθηκε η παρουσία του *Lindane* και του DDT καθώς και παραγώγων τους στο γάλα γυναικών σε περιοχές της βορειο-δυτικής Πελοποννήσου[3]. Επίσης έχει ανιχνευθεί, μαζί με άλλα οργανοχλωριωμένα εντομοκτόνα, στο ήπαρ και στο λιπώδη ιστό των ανθρώπων[12].

Η παρουσία των οργανοχλωριωμένων εντομοκτόνων στο γάλα αγελάδας έχει διαπιστωθεί σε όλα τα μέρη του κόσμου. Στη χώρα μας, το 1977, διαπιστώθηκε η ρύπανση του γάλακτος αγελάδας με χλωριωμένους υδρογοάνθρακες και παράγωγά τους σε διάφορες συγκεντρώσεις[13]. Από τη μελέτη της βιβλιογραφίας φαίνεται, ότι το *Lindane* προκαλεί σοβαρές αλλοιώσεις στο νεφρό και στο ήπαρ των κουνελιών και των επιμύων, όταν χορηγείται σε τοξικές δόσεις[14,15,16]. Οι αλλοιώσεις αυτές παρατηρούνται στους ιστούς των πειραματοζώων αυτών για μεγάλο χρονικό διάστημα, περίπου 4 μηνών, μετά την τελευταία χορήγηση της ουσίας[16].

Σκοπός αυτής της εργασίας ήταν να μελετηθούν πειραματικά οι αλλοιώσεις που προκαλούνται στον οργανισμό επιμύων, μετά τη χορήγηση *Lindane*, όχι σε τοξικές δόσεις, αλλά σε δόσεις ανάλογες με εκείνες που πιθανόν λαμβάνονται από τα ζώα, που ζουν σε μολυσμένο περιβάλλον για μεγάλο χρονικό διάστημα.

ΥΛΙΚΑ ΚΑΙ ΜΕΘΟΔΟΙ

Για την εκπόνηση αυτής της πειραματικής εργασίας χρησιμοποιήθηκαν 16 επίμυες της φυλής Wistar, μέσου βάρους περίπου 350 g. Από αυτούς, οι 10 χρησιμοποιήθηκαν ως πειραματόζωα (5 αρσενικοί και 5 θηλυκοί), και οι 6 ως μάρτυρες (2 αρσενικοί και 4 θηλυκοί).

Στα πειραματόζωα χορηγήθηκε το *Lindane* από το στόμα με την τροφή, τις πρώτες 10 ημέρες στη δόση 8,2 mg/kg σ.β./3 ημ. και τις επόμενες 40 ημέρες στη δόση των 33 mg/kg σ.β./2 ημέρες. Το *Lindane* διαλυόταν σε ελαιόλαδο και ενσταλαζόταν με πιπέτα σε σύμπηκτα, που προορίζονταν για τροφή των πειραματοζώων. Στους μάρτυρες χορηγούνταν σύμπηκτα, στα οποία είχε ενσταλαχθεί μόνο το ελαιόλαδο, που είχε χρησιμοποιηθεί ως έκδοχο.

Τα πειραματόζωα και οι μάρτυρες παρέμεναν καθ' όλη τη διάρκεια του πειράματος σε ατομικά απολυμασμένα κλουβιά και σε θερμοκρασία περιβάλλοντος 20^0-22^0 C. Ακόμα στη διάρκεια του πειραματισμού οι επίμυες εξετάζονταν κλινικά για τυχόν απώλεια βάρους και την εμφάνιση συμπτωμάτων. Όλοι οι επίμυες θανατώθηκαν 5 ημέρες μετά τη χορήγηση της τελευταίας δόσης του *Lindane* με απεξάρθρωση του αυχένα. Στη συνέχεια όλα τα πειραματόζωα και οι μάρτυρες νεκροτομήθηκαν και λήφθηκαν ιστοτεμάχια από τον εγκέφαλο, την καρδιά, τους πνεύμονες, το ήπαρ, τους νεφρούς, το σπλήνα, το πάγκρεας, το έντερο, τους όρχεις, τους επικουρικούς γεννητικούς αδένες, τη μήτρα και τις ωοθήκες. Τα ιστοτεμάχια μονιμοποιήθηκαν σε διάλυμα Buin και κατόπιν εγκλείστηκαν σε παραφίνη. Οι ιστολογικές τομές παραφίνης από τα παραπάνω όργανα χρώτηκαν με αιματοξυλίνη-εωσίνη και εξετάστηκαν με το μικροσκόπιο κοινού φωτισμού.

ΑΠΟΤΕΛΕΣΜΑΤΑ

Κλινικές παρατηρήσεις

Κλινικά συμπτώματα παρατηρήθηκαν μόνο προς το τέλος του πειραματισμού και χαρακτηρίζονταν από ανορεξία, υπνηλία, υποθερμία και μετρίου βαθμού μυϊκό τρόμο.

Παθολογοανατομική εξέταση

Μακροσκοπικές αλλοιώσεις. Κατά τη νεκροτομική εξέταση των πειραματοζώων εμφανείς μακροσκοπικές αλλοιώσεις δεν παρατηρήθηκαν στα διάφορα όργανα, εκτός από τον εγκέφαλο, ο οποίος παρουσίαζε οίδημα ελαφρού βαθμού και υπεραιμία των αγγείων.

Μικροσκοπικές αλλοιώσεις. Κατά την ιστολογική εξέταση των οργάνων των πειραματοζώων οι αλλοιώσεις που παρατηρήθηκαν ήταν οι ακόλουθες:

Στον εγκέφαλο, σε όλα τα πειραματόζωα παρατηρήθηκε οίδημα και απομυελίνωση των νευρικών ινών, με αποτέλεσμα η λευκή ουσία να εμφανίζει την εικόνα της σπογγίωσης (εικ. 1). Επίσης, στη φαιά ουσία παρατηρήθηκε περιαγγειακό οίδημα και, διάσπαρτα, νέκρωση πολλών νευρικών κυττάρων.

Στον πνεύμονα, σε όλα τα πειραματόζωα, και ιδιαίτερα στα νεαρά, παρατηρήθηκε εστιακή αρχόμενη διάμεση πνευμονία, που χαρακτηριζόταν από την πάχυνση των μεσοκυψελιδικών διαφραγμάτων εξαιτίας της διήθησης αυτών από λεμφοκύτταρα και ιστιοκύτταρα και από περιβρογχικές λεμφοκυτταρικές συγκεντρώσεις (εικ. 2).

Στην καρδιά παρατηρήθηκε μεσοκυττάριο οίδημα και μικρού ως μέτριου βαθμού οίδημα των καρδιακών-

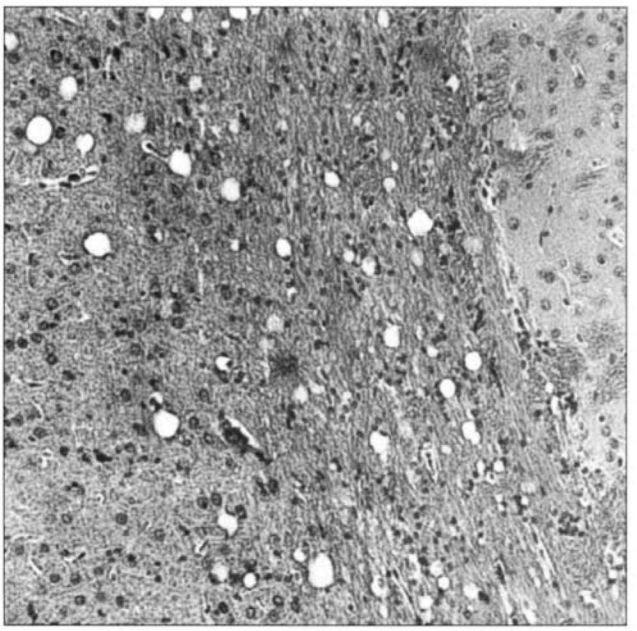

Εικ.1. Εγκέφαλος. Σπογγίωση της λευκής ουσίας. Αιμ-Εωσ, x160.

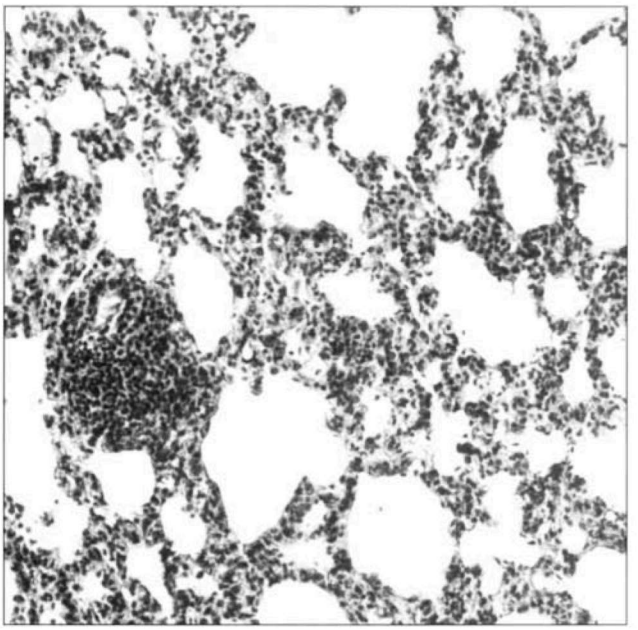

Εικ. 2. Πνεύμονας. Διάμεση πνευμονία. Πάχυνση των μεσοκυψελιδικών διαφραγμάτων από τη διήθηση με λεμφοκύτταρα και ιστιοκύτταρα και περιβρογχικές λεμφοκυτταρικές συγκεντρώσεις (αριστερά).Αιμ-Εωσ, x160.

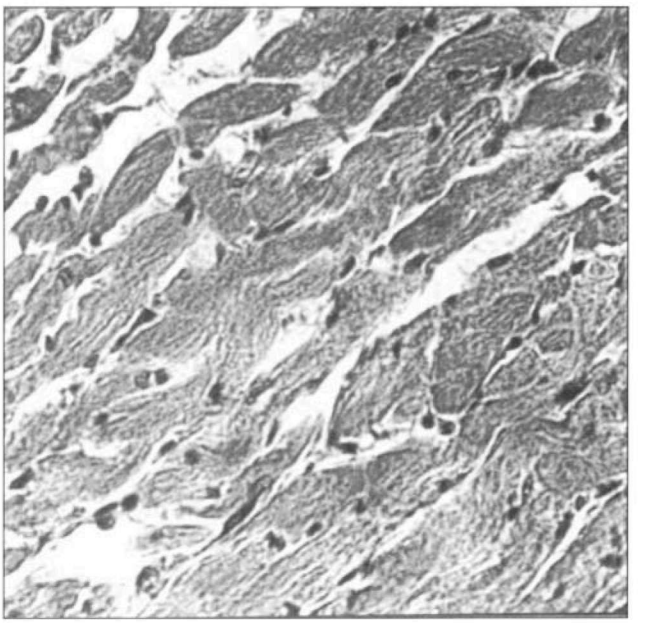

Εικ. 3. Καρδιά. Μεσοκυττάριο οίδημα. Οίδημα και απώλεια της εγκάρσιας γράμμωσης των καρδιακών μυϊκών κυττάρων. Αιμ-Εωσ, x250.

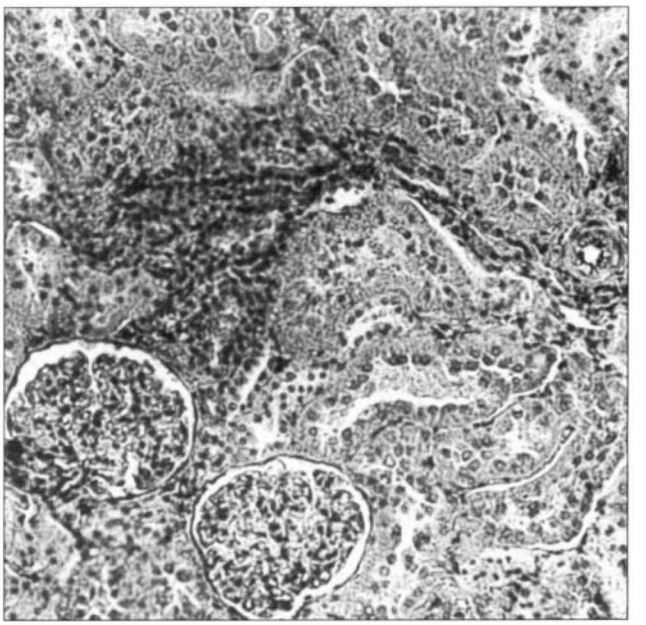

Εικ.4 .Νεφρός. Αρχόμενη εστιακή διάμεση νεφρίτιδα. Υδρωπική εκφύλιση των επιθηλιακών κυττάρων των ουροφόρων σωληναρίων. Αιμ-Εωσ, x160.

μυϊκών κυττάρων με απώλεια, στα περισσότερα κύτταρα, της εγκάρσιας γράμμωσής τους (εικ. 3).

Στο ήπαρ όλων των πειραματοζώων, και ιδιαίτερα των νεαρών, παρατηρήθηκε υπεραιμία των κολπωδών τριχοειδών και ενεργοποίηση των κυττάρων του Kupffer. Επίσης διαπιστώθηκε υδρωπική εκφύλιση ή πηκτική νέκρωση μεμονωμένων ομάδων κυττάρων.

Στους νεφρούς όλων των πειραματοζώων παρατηρήθηκε υδρωπική εκφύλιση και απόπτωση πολλών επιθηλιακών κυττάρων των ουροφόρων σωληναρίων, καθώς και εστιακή αρχόμενη διάμεση νεφρίτιδα, η οποία χαρακτηριζόταν από την παρουσία μακροφάγων και λεμφοκυττάρων στο διάμεσο συνδετικό ιστό (εικ. 4). Μικροαιμορραγίες παρατηρήθηκαν επίσης στο διάμεσο

συνδετικό ιστό και στα αγγειώδη σπειράματα.

Στην ιστολογική εξέταση των ιστοτεμαχίων από το σπλήνα, το πάγκρεας, το έντερο, τους όρχεις, τους επικουρικούς γεννητικούς αδένες, τη μήτρα και την ωοθήκη των πειραματοζώων δεν παρατηρήθηκαν αλλοιώσεις.

Τέλος κατά την ιστολογική εξέταση των οργάνων των επιμύων, που χρησιμοποιήθηκαν ως μάρτυρες, δεν διαπιστώθηκαν αλλοιώσεις.

ΣΥΖΗΤΗΣΗ

Σκοπός της έρευνας αυτής, όπως προαναφέρθηκε, ήταν η μελέτη των τυχόν προκαλούμενων αλλοιώσεων στους διάφορους ιστούς επιμύων πειραματοζώων, μετά από τη χορήγηση *Lindane*, σε υποτοξικές δόσεις και για μεγάλο χρονικό διάστημα.

Η δόση του *Lindane* που χορηγήθηκε ήταν 8,2 mg/kg σ.β./3 ημ. για τις πρώτες 10 ημέρες και 33 mg/kg σ.β./2 ημ για τις επόμενες 40 ημέρες, ενώ όπως προκύπτει από τις τελευταίες βιβλιογραφικές αναφορές, η μέση θανατηφόρα δόση (LD50) του γ-ισομερούς του HCH (*Lindane*) για τους επίμυς, χορηγούμενο από το στόμα είναι 91 mg/kg σ.β.[5,6]. Η δόση του *Lindane*, που χορηγήθηκε στα δικά μας πειραματόζωα και το χρονικό διάστημα της χορήγησής του ήταν τέτοιο, ώστε να υπάρξει η δυνατότητα της συγκέντρωσής του στον οργανισμό σε υποτοξικά επίπεδα, επειδή στους επίμυς η απορρόφηση αυτού από το πεπτικό σύστημα, αλλά και η αποβολή του από τον οργανισμό συντελούνται με βραδύ ρυθμό.

Στη βιβλιογραφία αναφέρεται, ότι σε χορήγηση *Lindane* από το στόμα, το 85% της ουσίας απορροφάται από το γαστρεντερικό σωλήνα σε 5 ημέρες και η απορρόφηση δεν υπερβαίνει το 99,4% μέχρι τη 14η ημέρα[17,18]. Αλλά και η αποβολή του *Lindane* από τον οργανισμό, παρ' όλο που γίνεται γρηγορότερα από τα άλλα ισομερή του HCH, εντούτοις είναι βραδεία. Εχει αποδειχθεί, ότι το 50% της χορηγούμενης ποσότητας αποβάλλεται από τον οργανισμό με τα ούρα και το 20% αυτής με τα κόπρανα τις πρώτες 10 ημέρες, ενώ η ολοκληρωτική αποβολή της ουσίας από τον οργανισμό συντελείται σε 71 ημέρες[19,20].

Στη διάρκεια του πειραματισμού η χορήγηση του *Lindane* δεν προκάλεσε εμφανή κλινικά συμπτώματα τις πρώτες 40 ημέρες, γεγονός που υποδηλώνει ότι για την εκδήλωση αυτών θα πρέπει να υπάρξει σημαντική συγκέντρωση της ουσίας στον οργανισμό. Αντίθετα, ανορεξία, υπνηλία και μυϊκός τρόμος παρατηρήθηκαν μετά την τεσσαρακοστή ημέρα από την έναρξη της χορήγησης του *Lindane*. Τα συμπτώματα ήταν όμοια με τα συμπτώματα εκείνα που εμφανίζονται στις χρόνιες-δηλητηριάσεις από την ουσία αυτή[21,22,23].

Στη νεκροτομή των πειραματοζώων, εκτός από το οίδημα και την υπεραιμία των αγγείων του εγκεφάλου, δεν παρατηρήθηκαν άλλες αλλοιώσεις στα διάφορα όργανα. Αλλά και οι αλλοιώσεις που διαπιστώθηκαν κατά την ιστολογική εξέταση των διαφόρων οργάνων, όπου υπήρχαν, ήταν γενικά ελαφρού ως μέτριου βαθμού.

Στον εγκέφαλο οι ιστολογικές αλλοιώσεις ήταν ελαφρού ως μέτριου βαθμού και κατανέμονταν τόσο στη φαιά όσο και στη λευκή ουσία, γεγονός που συμφωνεί με τα βιβλιογραφικά δεδομένα, ότι δηλαδή το *Lindane*, σε σχέση με τα άλλα ισομερή του HCH, κατανέμεται σε ολόκληρο τον εγκέφαλο. Πράγματι σε μετρήσεις που έγιναν, βρέθηκε ότι το α-ισομερές του HCH εντοπίζεται αποκλειστικά στη λευκή ουσία, το β-ισομερές περισσότερο στη φαιά και λιγότερο στη λευκή ουσία, ενώ η εναπόθεση του γ-ισομερούς (*Lindane*) είναι μικρότερη σε ποσότητα από τα άλλα και ομοιόμορφη τόσο στη φαιά όσο και στη λευκή ουσία[7]. Ιστολογικές αλλοιώσεις του εγκεφάλου, παρόμοιες με αυτές που βρέθηκαν στα δικά μας πειραματόζωα, δεν αναφέρονται από άλλους ερευνητές.

Αντίθετα, στον άνθρωπο, σε περίπτωση οξείας δηλητηρίασης με *Lindane*, αναφέρεται ότι παρατηρήθηκαν πετέχειες και νεκρώσεις του τοιχώματος των μικρών αγγείων του εγκεφάλου[24]. Οσον αφορά τις αλλοιώσεις των πνευμόνων και της καρδιάς που παρατηρήσαμε, αυτές ήταν ήπιες και έμοιαζαν με εκείνες που προκαλούνται και από άλλες τοξικές ουσίες. Οι αλλοιώσεις του ήπατος και των νεφρών ήταν παρόμοιες με εκείνες που παρατηρήθηκαν από ερευνητές, οι οποίοι πειραματίστηκαν με μικρές δόσεις του *Lindane* σε επίμυς[25,26] πλην όμως αυτές δεν ήταν ούτε σοβαρές ούτε σταθερές σε όλα τα πειραματόζωα. Τέλος, στο πάγκρεας, στους όρχεις και στα άλλα όργανα δεν ανευρέθηκαν αλλοιώσεις στα δικά μας πειραματόζωα, σε αντίθεση με άλλους ερευνητές, οι οποίοι παρατήρησαν εκφυλιστικές αλλοιώσεις στο πάγκρεας[26] και στους όρχεις[25].

Ανακεφαλαιώνοντας τα αποτελέσματα της παρούσας έρευνας μπορούμε να δεχθούμε, ότι το *Lindane* λαμβανόμενο ακόμα και σε μικρές υποτοξικές ποσότητες, αλλά για μακρό χρονικό διάστημα, μπορεί να προκαλέσει βλάβες, οι οποίες εντοπίζονται κυρίως στο νευρικό σύτημα και δευτερευόντως στο ήπαρ, στους νεφρούς, στους πνεύμονες, στην καρδιά και ενδεχομένως και στα άλλα όργανα.

ΒΙΒΛΙΟΓΡΑΦΙΑ

1. Fytianos K, Vasilikiotis G, Weil L, Kavlendis E, Laskaridis N. Preliminary study of Organochlorine Compounds in Milk Products, Human Milk and Vegetables. Bull Environ Contam Toxicol 1985,154:504-508.
2. Μάντης ΑΙ. Ανθυγιεινά- Ακατάλληλα γάλατα. Στο : Υγιεινή και τεχνολογία του γάλακτος και των προϊόντων του 2η εκδ, Εκδ. οίκος Αφων Κυριακίδη, Θεσσαλονίκη,1986: 85-87.
3. Schinas V, Leotsinidis M, Tsapanos V, Sinetos D, Kondakis XG. Concentrations of *Lindane* and DDT and derivatives in human milk of women living in N.-W.

Peloponnesos, Greece 3ο Διεθνές συνέδριο στη ρύπανση τον περιβάλλοντος και τις συνέπειές της. Πρακτικά, 1996:169-173.

4. Gosselin RE, Smith RP, Hodge HC. *Lindane*. In Clinical Toxicology of Commercial Products 5 ed, Williams and Wilkins, Baltimore/London, 1984: 239-241.
5. Hayes WJ, Laws ER. Benzen hexachloride. In Handbook of Pesticide Toxicology. Academic Press Inc., San Diego,1991, vo1(2): 791-816.
6. Ellenhorn MJ, Barceloux DG. Organochlorines. In Medical Toxicology. Elsevier Science Publ. Comp. Inc.,1988:1078-1080.
7. Hayes WJ. *Lindane*. In. Pesticides studied in Man. Williams and Wilkins, Baltimore/London,1982: 214-218.
8. Reynolds JEF. *Lindane*. InA: Martindale: The extra Pharmacopoeia. 29th ed, The Pharmaceutical Press, London,1989:1350-1351.
9. Watson DH. Dioxins and other environmental organic chemicals. In: Safety of chemicals in Food.1st ed, Ellis Horwood Limited,1993: 55-57.
10. Dreisbach RH. Benzene hexachloride. In: Handbook of Poisoning: Prevention Diagnosis Treatment. l0th ed. Langs Med. Publications, Los Altos, California,1980: 100-101.
11. Siddiqui MKJ, Saxena MC, Bhargava AK, Seth TD, Krishna Murti CR, Kutty D. Agrochemicals in maternal blood, milk and cord blood: A source of toxicants for prenates and neonates. Environ Res 1981, 24: 24-32.
12. Galleli G, Mangini S, Gerbino C. Organochlorine residnus in human adipose and hepatic tissues from autopsy sources in Northern Italy. Jour of Toxic and Environ Health 1995, 46: 293-300.
13. Ψωμάς Ι. Ερευνα επί της ρυπάνσεως του γάλακτος υπο οργανοχλωριωμένων παρασιτοκτόνων. Διατριβή επί Διδακτορία. Θεσσαλονίκη 1977.
14. Clausing P, Gottschalk M, Mahro U, Bleyl DW, Karg G. Subchronic toxicity of gamma-Faligan-Universal dry dressing agent to rats. Arch Εχp Veterinarmed 1980, 34(3): 405-416.
15. Kopec-Szlezak J, Goralczyk K, Wozniak J. Changes in serum and internal organs during increased accumulation of gamma-hexachlorocyclohexane in adipose tissue of rabbits. Mater Med Po11989, 21: 286-291.
16. Oshiba K, Kawakita H. Relationship between toxic substances and nutrition. Absorption and excretion of benzene hexachloride. J Food Hyg Soc Jpn 1972,13: 244-245.
17. Oshiba K, Kawakita H. Interactions between toxicants and nutrition. Part 6. Studies on absorption and excretion of BHC in rats. Jour Food Hyg Soc Jpn 1973,14: 452-456.
18. Albso PW, Thomas R. Intestinal absorption of hexachlorobenzene and hexachlorocyclohexane isomers in rats. Bvll Environ Contam Toxicol 1974, 12: 289-294.
19. Richter E, Luger W, Klein W, Korte F, Weger N. Excretion of bhexachloracyclohexane by the rat as influenced by oral paraffins, squalane and Lutrol E 400. Ecotoxicol Environ 1981, 5: 270-280.
20. Aldegunde Villar M, Martin Farqueiro I, Migyez Besada I, Fernandez Oter MP. Study of the mechanism of the hypothermic action of γ-hexachlorocyclohexane. Acta Cient Compostelana 1981,18:145-154.
21. Woolley D, Zimmer L, Dodge D, Swanson K. Effects of lindane-type insecticides in mammals. Unsolved problems. Neurotoxicology 1985, 612: 165- I 92.
22. Camon L, Martinez E, Artigas F, Sola C, Rodriguez-Farre E. The effect of nonconvulsant doses of lindane on temperature and body weight. Toxicology 1988, 49: 389-394.
23. Fitzhugh OG, Nelson AA, Frawley JP. The chronic toxicites of technical benzene hexachloride and its alpha, beta, and gamma isomers. J. Pharmacol Εχp Ther 1950,100:54-66.
24. Munk MZ, Nantel A. Acute lindane poisoning with development of muscle necrosis. CMA Journal 1977,1 I 7:105-1052.
25. Tashkhodzhayev PI, Nadzhimutdinov KN, Sharipov NM. Effect of hexachlorocyclohexane on the general morphology and ultrastructure of the liver. Med Zh Uzb 1973,12 : 23-27.
26. Watari N, Torizawa K. Ultrastructural alterations of the mouse pancreas aftrer prolonged administration of BHC. J. Electron Microsc 1972, 21: 334.