ePublishing

Περιοδικό της Ελληνικής Κτηνιατρικής Εταιρείας

Τόμ. 49, Αρ. 4 (1998)

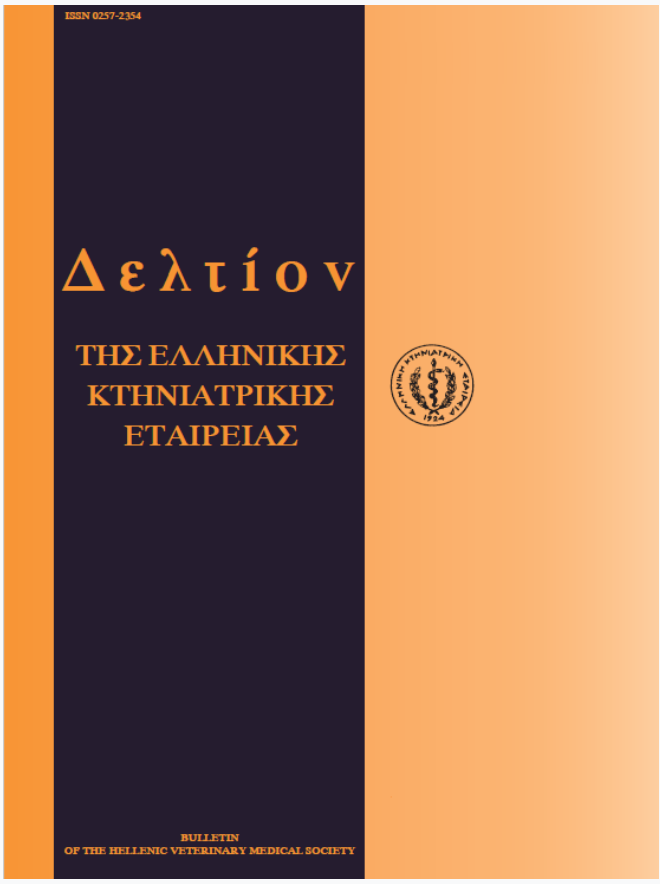

Εφαρμογή της υπερηχογραφίας στην αναπαραγωγή των αγελάδων

S. G. AMIRIDIS (Γ.Σ. ΑΜΟΙΡΙΔΗΣ), A. LYMBEROPOULOS (Α. ΛΥΜΠΕΡΟΠΟΥΛΟΣ)

doi: 10.12681/jhvms.15781

Copyright © 2018, SG AMIRIDIS, A LYMBEROPOULOS

Άδεια χρήσης Creative Commons Αναφορά-Μη Εμπορική Χρήση 4.0.

Βιβλιογραφική αναφορά:

AMIRIDIS (Γ.Σ. ΑΜΟΙΡΙΔΗΣ) S. G., & LYMBEROPOULOS (Α. ΛΥΜΠΕΡΟΠΟΥΛΟΣ) A. (2018). Εφαρμογή της υπερηχογραφίας στην αναπαραγωγή των αγελάδων. *Περιοδικό της Ελληνικής Κτηνιατρικής Εταιρείας*, *49*(4), 272–280. https://doi.org/10.12681/jhvms.15781

ΔΕΛΤΙΟΝ ΕΛΛ. ΚΤΗΝ. ΕΤΑΙΡΕΙΑΣ 1998, 49(4): 272-280

Ερευνητικές εργασίες

Εφαρμογή της υπερηχογραφίας στην αναπαραγωγή των αγελάδων

Γ. Σ. Αμοιρίδης[1], Α. Λυμπερόπουλος

ΠΕΡΙΛΗΨΗ. Οι αυξανόμενες ανάγκες επιστημονικής και τεχνικής υποστήριξης στη σύγχρονη αγελαδοτροφία καθιστούν την υπερηχογραφία απαραίτητο διαγνωστικό βοήθημα για την επισταμένη παρακολούθηση του γεννητικού συστήματος των αγελάδων, όπως επίσης και για την εφαρμογή σύγχρονων μεθόδων βιοτεχνολογίας. Η υπερηχογραφία μέσω του απευθυσμένου είναι γρήγορη, ασφαλής τόσο για το ζώο όσο και για το χειριστή, και σχεδόν απόλυτα αξιόπιστη. Η χρήση της σε ερευνητικό επίπεδο επιβεβαίωσε υποθέσεις δεκαετιών σχετικά. με τον τρόπο ανάπτυξης των ωοθυλακίων κατά τη διάρκεια του οιστρικού κύκλου και της εγκυμοσύνης, και άνοιξε νέους ορίζοντες στην καλύτερη αξιοποίηση ζώων υψηλού γενετικού δυναμικού σε συνδυασμό με μεθόδους της σύγχρονης βιοτεχνολογίας της αναπαραγωγής. Η εισαγωγή της στην κλινική πράξη συμβάλλει αποφασιστικά στη μείωση του μεσοδιαστήματος τοκετών με την πρώιμη διάγνωση εγκυμοσύνης και την έγκαιρη αντιμετώπιση παθολογικών καταστάσεων που οδηγούν σε παρατεταμένη άνοιστρη περίοδο. Στην ανασκόπηση αυτή αναφέρονται οι βασικές αρχές της υπερηχογραφίας και περιγράφονται οι εφαρμογές της στην αναπαραγωγή των αγελάδων, με έμφαση στη λειτουργία των ωοθηκών και στην υποστήριξη μεθόδων της σύγχρονης βιοτεχνολογίας.

ABSTRACT. G. S. Amiridis, A. Lymberopoulos. Applications of ultrasonography in cattle reproduction. *Bulletin of the Hellenic Veterinary Medical Society 49(4):272-280.* **Ultrasonography is becoming a useful diagnostic toolin the field of cattle pathophysiology, aiding to meet the demands of the expanding cattle breeding. Transrectal ultrasonography is a rapid, reliable and safe technique for both the animal and the operator. With the use of ultrasonography in research, the hypothesis concerning the wave - like pattern of follicular growth has been confirmed. In addition it has been proved that follicular growth, development and regression continue during early pregnancy. The application of ultrasonographic techniques in concert with modern biotechnology, boosted the production of embryos from genetically superior cows and prepubertal heifers and indirectly solved the problem of infertility in valuable animals. In clinical practice, the use of ultrasonography for early pregnancy diagnosis and for diagnosis of pathologic conditions which lead to prolonged postpartum anoestrous, makes a considerable contribution to the reduction of calving interval. In this review basic physical principles of ultrasonography are described and selected applications in the field of cow reproduction are discussed.**

Λέξεις ευρετηρίασης: Υπερηχογραφία, αναπαραγωγή, βιοτεχνολογία, αγελάδα.

ΕΙΣΑΓΩΓΗ

Κατά τη διάρκεια της τελευταίας δεκαετίας η χρήση της υπερηχογραφίας έχει αποδειχθεί πολύτιμο μέσο για την αντιμετώπιση κλινικών περιστατικών αλλά και την εκπόνηση ερευνητικών προγραμμάτων. Οπως χαρακτηριστικά αναφέρει ο Ginther[1] "η υπερηχογραφία είναι η ανακάλυψη που έχει δώσει τη μεγαλύτερη ώθηση στην κτηνιατρική έρευνα και κλινική πράξη στον τομέα της αναπαραγωγής μετά από την ψηλάφηση από το απευθυσμένο και την ανάπτυξη των μεθόδων προσδιορισμού των ορμονών στο αίμα".

Η πρώτη αναφορά για τη χρήση υπερηχογραφίας στην κτηνιατρική κλινική πράξη έγινε το 1966 με την περιγραφή από τον Lindahl της τεχνικής της διάγνωσης εγκυμοσύνης σε προβατίνες[2]. Στην κτηνιατρική, η αξιοποίηση της υπερηχογραφίας παρέμεινε σε εμβρυϊκά στάδια μέχρι τις αρχές τις δεκαετίας του '80 παρά τη ραγδαία ανάπτυξη των τεχνικών της στην ιατρική του ανθρώπου. Το 1980 ανακοινώθηκε για πρώτη φορά η εφαρμογή της στην εξέταση του γεννητικού συστήματος της φορβάδας[3]. Στα επόμενα τρία χρόνια μετά από ένα μεγάλο αριθμό ερευνητικών προσπαθειών η υπερηχογραφία αναδείχθηκε σε πρωταρχικής σημασίας διαγνωστικό βοήθημα στην κτηνιατρική κλινική πράξη και έρευνα του αναπαραγωγικού συστήματος των ζώων[4]. Η υπερηχογραφία χρησιμοποιείται επίσης με επιτυχία ως εναλλακτική λύση ή υποστήριξη της ακτινολογίας στη διάγνωση παθήσεων του θώρακα

[1]*ΕΘΙΑΓΕ, Ινστιτούτο Κτηνιατρικών Ερευνών Θεσ/νίκης.*

National Agricultural Research Foundation (N.AG.RE.F.), Veterinary Research Institute, Ionia, Thessaloniki, Greece.

Ημερομηνία υποβολής: 17.11.97
Ημερομηνία εγκρίσεως: 21.05.98

(πνευμονικά αποστήματα και όγκοι, καρδιακές παθήσεις -υδροπερικάρδιο, συγγενείς καρδιακές διαμαρτίες, υπερτροφία του μυοκαρδίου κλπ), της κοιλιάς (διαφορική διάγνωση μεταξύ αποστημάτων, αιματωμάτων, κύστεων και όγκων, παρατήρηση των νεφρικών καλύκων, εντόπιση χολολίθων κλπ) και των άκρων (κυρίως στη διάγνωση τενοντίτιδων και τενοντοελυτρίτίδων του αλόγου)[5].

Βασικές αρχές της υπερηχογραφίας

Το σύστημα της υπερηχογραφίας αποτελείται από τον υπερηχογράφο (Scanner) και την κεφαλή (transducer ή probe). Η μονάδα παραγωγής των υπερήχων είναι οι πιεζοηλεκτρικοί κρύσταλλοι που είναι τοποθετημένοι στην κεφαλή. Βασικό χαρακτηριστικό των κρυστάλλων αυτών είναι η ιδιότητά τους να μετατρέπουν την ηλεκτρική ενέργεια σε ήχο εξαιρετικά υψηλής συχνότητας (υπερηχητικό κύμα) και αντίστροφα. Ο κρύσταλλος ανταποκρίνεται στο ηλεκτρικό ερέθισμα με διαδοχικές συστολές και διαστολές ανάλογες με τη συχνότητα του ηλεκτρικού σήματος. Η δόνηση αυτή του κρυστάλλου δημιουργεί το υπερηχητικό κύμα που μεταδίδεται προς δύο κατευθύνσεις. Η μετάδοση προς τη μία κατεύθυνση παρεμποδίζεται με τη χρήση κατάλληλου απορροφητικού υλικού. Μετά την ανάκλασή της η δέσμη των υπερήχων που επιστρέφει στον κρύσταλλο μετατρέπεται εκ νέου σε ηλεκτρικό σήμα που μεταφέρεται στον υπερηχογράφο, όπου το σήμα ενισχύεται και προβάλλεται στην οθόνη με τη μορφή κουκκίδων.

Η ένταση της φωτεινότητας κάθε κουκκίδας εξαρτάται από την ισχύ της ηχούς, ενώ η θέση της καθορίζεται από την απόσταση μεταξύ κεφαλής και επιφάνειας που προκάλεσε την ανάκλαση του υπερηχητικού κύματος. Η εικόνα ενός οργάνου συντίθεται από το σύνολο των κουκκίδων που περιέχουν την πληροφορία για την απόσταση και την πυκνότητα της επιφάνειας πάνω στην οποία ανακλάστηκε το υπερηχητικό κύμα. Ανάλογα με την πυκνότητα της επιφάνειας, προβάλλεται στην οθόνη σκίαση που παραλλάσσει από λευκό έως μαύρο χρώμα. Τα υγρά (πχ. ωοθυλακικό υγρό) δεν αντανακλούν την υπερηχητική δέσμη και παρουσιάζονται μαύρα, ενώ επιφάνειες μέσης (πχ παρεγχυματικά όργανα) και μεγάλης πυκνότητας (πχ οστά) παρουσιάζονται από γκρίζα έως λευκά αντίστοιχα. Η διακριτική ικανότητα ενός υπερήχου (η ικανότητα ευκρινούς αποτύπωσης δυο σχηματισμών που βρίσκονται πολύ κοντά ο ένας στον άλλο) είναι ανάλογη με τη συχνότητά του, ενώ, αντίθετα, η διεισδυτική του ικανότητα είναι αντιστρόφως ανάλογη. Οι συχνότητες που συνήθως χρησιμοποιούνται κυμαίνονται από 1-10 MHz, ανάλογα με τη διακριτική ή διεισδυτική ικανότητα που απαιτείται κατά περίπτωση.

Ειδικότερα, για την εφαρμογή της υπερηχογραφίας στο γεννητικό σύστημα των αγελάδων θεωρείται απαραίτητη η επιλογή ενός φορητού συστήματος. Για χρήσεις που αφορούν στη διάγνωση εγκυμοσύνης και παθολογικών καταστάσεων της μήτρας και των ωοθηκών ο υπερηχογράφος θα πρέπει να συνοδεύεται από ενδοπρωκτική κεφαλή γραμμικής σάρωσης (linear array) συχνότητας 5 ή 7,5 MHz. Η επιλογή κεφαλής συχνότητας 3 MHz εκτός του ότι είναι ογκώδης και σχετικά δύσχρηστη, δεν παρέχει τη δυνατότητα ευκρινούς απεικόνισης λεπτών σχηματισμών (πχ. μικρά ωοθυλάκια, ωαγωγοί). Για τη διενέργεια αναρρόφησης ωοθυλακίων, βιοψίας ωοθηκών και αμνιοκέντησης συνιστάται η χρήση ενδοκολπικής κεφαλής τύπου sector συχνότητας 5-7 MHz.

ΕΦΑΡΜΟΓΕΣ ΤΗΣ ΥΠΕΡΗΧΟΓΡΑΦΙΑΣ ΣΤΗΝ ΑΝΑΠΑΡΑΓΩΓΗ ΤΩΝ ΑΓΕΛΑΔΩΝ

Ανάπτυξη των ωοθυλακίων
Οιστρικός κύκλος

Οι διεργασίες που οδηγούν στην ανάπτυξη και ατρησία των ωοθυλακίων αποτέλεσαν για σειρά ετών πεδίο επιστημονικών αντιθέσεων και αντεγκλήσεων[6]. Η παρακολούθηση της εξέλιξης των ωοθυλακίων με υπερηχογραφία από το απευθυσμένο, η οποία είναι τελείως ακίνδυνη και ανώδυνη για το ζώο, έδωσε οριστική απάντηση στις υποθέσεις που είχαν διατυπωθεί είς το παρελθόν.

Τα ωοθυλάκια απεικονίζονται στην οθόνη του υπερηχογράφου με τη μορφή στρογγυλών, καλά περιγεγραμμένων μαύρων περιοχών με λεπτά τοιχώματα και μέγεθος που κυμαίνεται από 2 έως 20 mm (εικόνα 1).

Η εντόπιση ωοθυλακίων με διάμετρο <4 mm απαιτεί χρήση υπερήχου υψηλής ευκρίνειας (7.5 MHz). Αγγεία που περιβάλλουν την ωοθήκη θα μπορούσαν να εκληφθούν ως ωοθυλάκια. Ομως τα αγγεία αποτυπώνονται έξω από τα όρια της ωοθήκης και η κυκλική τους απεικόνιση μεταβάλλεται αν η κεφαλή περιστραφεί ελαφρά περί τον άξονά της. Σήμερα, με τη χρήση της υπερηχογραφίας έχει τεκμηριωθεί το πρότυπο ανάπτυξης των ωοθυλακίων. Η ανάπτυξη και ωρίμανση των ωοθυλακίων κατά τη διάρκεια του οιστρικού κύκλου της αγελάδας πραγματοποιείται με κυματοειδή μορφή[7,8,9]. Σε κάθε οιστρικό κύκλο παρατηρούνται δύο ή τρία κύματα ανάπτυξης - ωρίμανσης ωοθυλακίων. Ωστόσο, φαίνεται ότι το πρότυπο των τριών κυμάτων εμφανίζεται με μεγαλύτερη συχνότητα[8,10]. Στην περίπτωση των οιστρικών κύκλων δύο κυμάτων, το πρώτο κύμα εμφανίζεται την ημέρα 0 (ημέρα της ωοθυλακιορρηξίας) και το δεύτερο την ημέρα 10 του κύκλου[11]. Σε οιστρικούς κύκλους τριών κυμάτων η εμφάνισή του πρώτου, δεύτερου και τρίτου κύματος συμπίπτει με τις ημέρες 19,3±0,3, 9,4±0,5 και 16,1±0,7 του κύκλου αντίστοιχα[8]. Σε κάθε κύμα ένα ωοθυλάκιο -το κυρίαρχο- αναπτύσσεται με ταχύτερους ρυθμούς από τα υπόλοιπα -υποτελή-, η ανάπτυξη και η εξέλιξη των οποίων αναστέλλεται. Στη συνέχεια, το κυρίαρχο ωοθυλάκιο του πρώτου και δεύτερου κύματος, αφού φθάσει στο μέγιστο βαθμό ανάπτυξής του, καθίσταται ατρητικό. Η εξέλιξη κάθε κυρίαρχου ωοθυλακίου ακολουθεί διφασική πορεία, τη φάση της ανάπτυξης

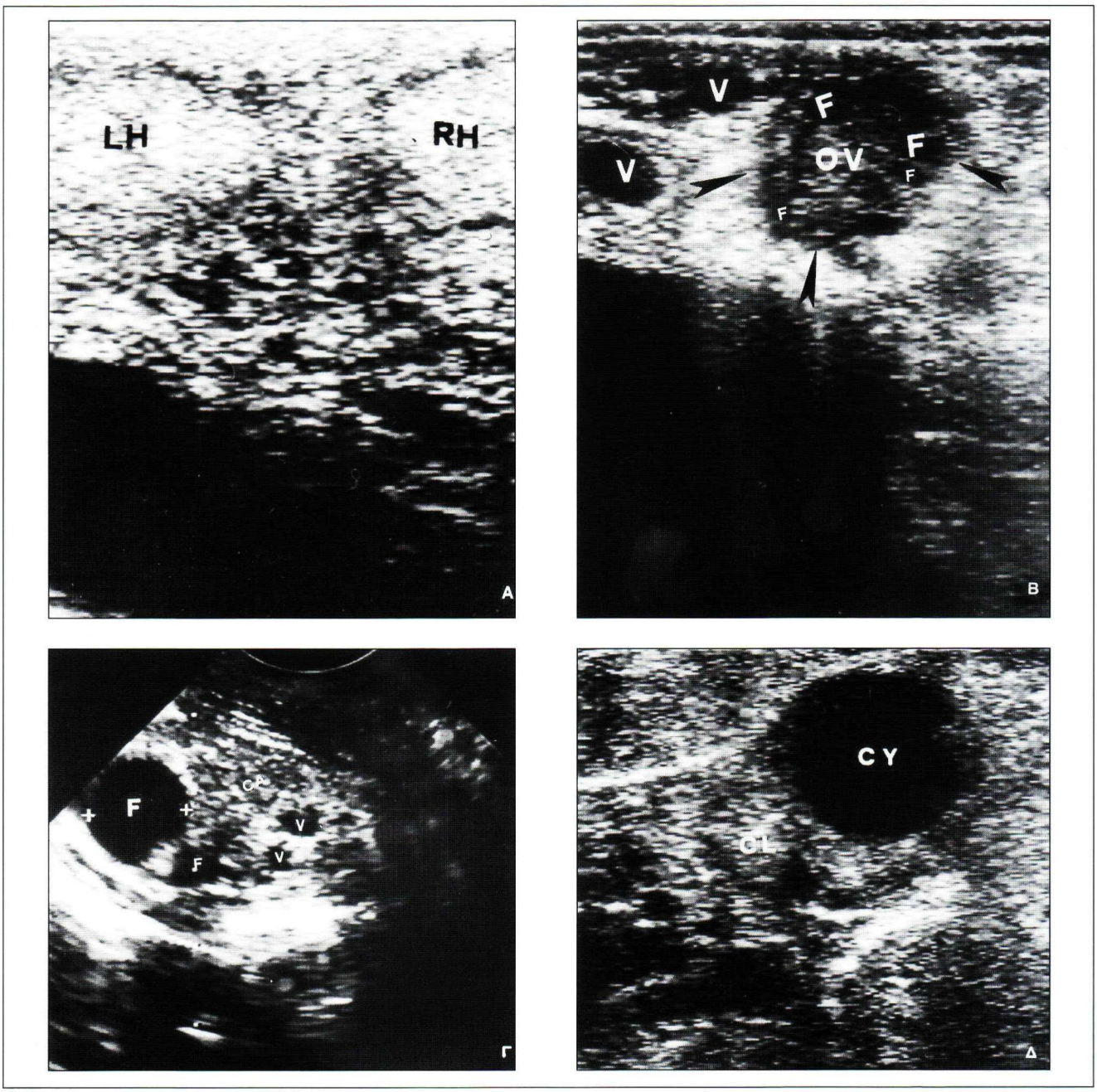

Εικόνα 1. **Α:** Απεικόνιση μη εγκυμονούντων κεράτων της μήτρας αγελάδας. (LH και RH, αριστερό και δεξιό κέρας αντίστοιχα). **Β:** Ωοθήκη αγελάδας (OV). Τα βέλη δείχνουν τα όρια της ωοθήκης. Διακρίνονται ωοθυλάκια σε διαφορετικά στάδια ανάπτυξης (F), και ωοθηκικά αγγεία (V). **Γ:** Ωοθήκη αγελάδας (διακολπικό υπερηχογράφημα). Διακρίνεται το κυρίαρχο ωοθυλάκιο διαμέτρου 12,5 mm (F) και ένα υποτελές (F), λευκό σωμάτιο (CA) και αγγεία (V). **Δ:** Ωοθυλακική κύστη (CY) και ωχρό σωμάτιο (CL).

και τη στατική φάση, κάθε μια από τις οποίες, για το κυρίαρχο ωοθυλάκιο του πρώτου και του δεύτερου κύματος, διαρκεί περίπου 5-6 ημέρες. Η στατική φάση του κυρίαρχου ωοθυλακίου του τελευταίου κύματος διαρκεί 36 περίπου ώρες και στη συνέχεια ακολουθεί η ωοθυλακιορρηξία[4]. Μελέτες σε οιστρικούς κύκλους δύο κυμάτων απέδειξαν, ότι το κυρίαρχο ωοθυλάκιο του πρώτου κύματος αναπτύσσεται με ρυθμό 1,8±0,5 mm/ημέρα αποκτώντας μέγιστη διάμετρο κατά μέσον όρο 15,8 ±0,5 mm, ενώ αυτό του δεύτερου κύματος, παρουσιάζει χαμηλότερο ρυθμό ανάπτυξης- 1,2±0,1 mm/ημέρα φθάνοντας πριν από τήν ωοθυλακιορρηξία τα 16,2±0,4 [11]. Στους οιστρικούς κύκλους τριών κυμάτων έχει τηρηθεί ότι τα κυρίαρχα ωοθυλάκια του πρώτου, δεύτερου και τρίτου

κύματος αναπτύσσονται με ρυθμό 1,6±0,2, 1,1±0,1 και 1,7±0,2 mm/ημέρα αποκτώντας μέγιστη διάμετρο 12,3±0,2, 10,2±0,5 και 12,8±0,3 mm αντίστοιχα[8]. Η διαδικασία της επιλογής του κυρίαρχου ωοθυλακίου κάθε κύματος, ρυθμίζεται από την ικανότητα ανταπόκρισής του στη συγκεκριμένη συγκέντρωση ωοθυλακιοτρόπου ορμόνης (FSH) στο αίμα[12]. Κατά τη διάρκεια της στατικής φάσης το επόμενο κύμα αναδύεται και αρχίζει η επιλογή του νέου κυρίαρχου ωοθυλακίου.

Η μελέτη της ανάπτυξης των ωοθυλακίων είναι πολύ δύσκολο να πραγματοποιηθεί με χρήση άλλων μέσων. Με την ψηλάφηση από το απευθυσμένο είναι αδύνατο να ταυτοποιηθεί ο ακριβής αριθμός ωοθυλακίων, να προσδιορισθεί το μέγεθός τους, πολύ δε περισσότερο να παρακολουθηθεί ο ρυθμός ανάπτυξης συγκεκριμένων ωοθυλακίων. Οι λαπαροσκοπικές μέθοδοι που εφαρμόσθηκαν σε αντικατάσταση των λαπαροτομικών, εξασφαλίζουν τη δυνατότητα λεπτομερούς καταγραφής των ωοθυλακίων, είναι όμως δύσκολο να εκτιμηθεί επακριβώς το μέγεθος του αναπτυσσόμενου ωοθυλακίου. Το μεγαλύτερο ίσως μειονέκτημα των λαπαροσκοπικών μεθόδων είναι η αδυναμία επαναληπτικής εφαρμογής τους χωρίς να επηρεασθεί λόγω stress η φυσιολογική εξέλιξη ενός κύματος, η σχετικά μεγάλη καταπόνηση του ζώου και η πολύ περιορισμένη δυνατότητα εφαρμογής τους σε επίπεδο εκτροφής.

Εγκυμοσύνη - λοχεία

Εχει αποδειχθεί ότι το πρότυπο της ανάπτυξης των ωοθυλακίων δεν επηρεάζεται τουλάχιστον κατά τη διάρκεια των πρώτων 60 ημερών της εγκυμοσύνης[4,13,14]. Αντίθετα, αναπτύσσεται αυξημένος αριθμός ωοθυλακίων[15], γεγονός που ίσως συνδέεται σε ορισμένες περιπτώσεις με τον πρώιμο εμβρυϊκό θάνατο, λόγω αυξημένης παραγωγής οιστρογόνων και διαταραχής της ισορροπίας προγεστερόνης - οιστρογόνων[16]. Στις αγελάδες η πρώτη ωοθυλακιορρηξία μετά τον τοκετό συνήθως δε συνοδεύεται από εμφανή συμπτώματα οίστρου. Κατά τη διάρκεια του πρώτου οιστρικού κύκλου επικρατεί το πρότυπο των δύο κυμάτων, με αποτέλεσμα ο κύκλος αυτός να είναι συνήθως μικρότερης διάρκειας από τους επόμενους [17].

Η χρήση της υπερηχογραφίας μετά τον τοκετό παρέχει σημαντικές πληροφορίες για την επίσπευση του χρόνου πρώτης σπερματέγχυσης και κατ' επέκταση τη μείωση του μεσοδιαστήματος μεταξύ τοκετών. Με τον προσδιορισμό της έναρξης της στατικής φάσης του τελευταίου κυρίαρχου ωοθυλακίου μπορεί να γίνει πρόβλεψη του χρόνου της επικείμενης ωοθυλακιορρηξίας με απόκλιση μέχρι 6 ώρες, με αποτέλεσμα τη διενέργεια της ΤΣ στον κατάλληλο χρόνο, την επίτευξη υψηλότερου ποσοστού συλλήψεων και τη μείωση του κόστους σπερματεγχύσεων. Ο ακριβής προσδιορισμός της έναρξης της στατικής φάσης προϋποθέτει παρακολούθηση του ρυθμού ανάπτυξης του ωοθυλακίου κατά την ωοθυλακική φάση του οιστρικού κύκλου. Στην πράξη αυτό μπορεί να εφαρμοσθεί σε περιπτώσεις, που πρόκειται να χρησιμοποιηθεί σπέρμα ιδιαίτερα υψηλής αξίας ή σε ζώα με ιστορικό σιωπηλών οίστρων.

Πρόκληση πολλαπλής ωοθυλακιορρηξίας.

Η ανταπόκριση της ωοθήκης στα διάφορα σχήματα πρόκλησης πολλαπλής ωοθυλακιορρηξίας έχει μελετηθεί με τη χρήση υπερηχογραφίας[18]. Ωστόσο, ο μεγάλος αριθμός και η θέση των ωοθυλακίων καθιστούν σχεδόν αδύνατη την παρακολούθηση της εξέλιξης συγκεκριμένων σχηματισμών, όπως επίσης και την επακριβή απαρίθμησή τους[19].

Με τη διάγνωση του χρόνου ωοθυλακιορρηξίας των ζώων δεκτών σε προγράμματα μεταφοράς εμβρύων επιτυγχάνονται μεγαλύτερα ποσοστά εγκυμοσύνης με επιλεγμένη μεταφορά του κατάλληλου εμβρύου ανάλογα με το στάδιο του οιστρικού κύκλου του ζώου δέκτη.

Σχηματισμός και εξέλιξη του ωχρού σωματίου

Με τη χρήση της υπερηχογραφίας, η διαπίστωση της ωοθυλακιορρηξίας μπορεί να γίνει με ακρίβεια 100%[20,21], εφόσον έχει προηγηθεί προσδιορισμός της θέσης του ωοθυλακίου πριν από την ωοθυλακιορρηξία. Η διάγνωση πρόσφατης ωοθυλακιορρηξίας και ο σχηματισμός του αιμορραγικού σωματίου χωρίς προηγούμενη εξέταση της ωοθήκης μπορεί να γίνει μόνο από πολύ έμπειρο χειριστή με εξοπλισμό ιδιαίτερα υψηλής ευκρίνειας. Το ωχρό σωμάτιο παρουσιάζεται ως μία καλά περιγεγραμμένη περιοχή της ωοθήκης, λιγότερο ηχογόνος από τον περιβάλλοντα ιστό, που πολλές φορές φέρει πλήρη με υγρό κεντρική κοιλότητα[4,20,23] (εικόνα 2).

Από ορισμένους ερευνητές υποστηρίζεται, ότι στο 73% των περιπτώσεων το αναπτυσσόμενο ωχρό σωμάτιο είναι για πρώτη φορά ανιχνεύσιμο την ημέρα της ωοθυλακιορρηξίας (ημέρα 0)[23]. Αντίθετα, άλλοι ερευνητές αναφέρουν ότι μόνο στο 43% των περιπτώσεων είναι δυνατή η ανίχνευση νεαρού ωχρού σωματίου (ημέρα 1-4)[24]. Η ανίχνευση του αναπτυσσόμενου ωχρού σωματίου μπορεί να γίνει με απόλυτη ακρίβεια με χρήση κεφαλής 7,5 MHz, την ημέρα 3 του κύκλου.

Ο διαχωρισμός του αναπτυσσόμενου από το ωχρό σωμάτιο που παλινδρομεί, απαιτεί μεγάλη εμπειρία στην εκτίμηση της εικόνας του υπερηχογράφου. Το αναπτυσσόμενο ωχρό σωμάτιο, λόγω της εκτεταμένης αγγείωσής του, παρουσιάζεται σκοτεινότερο από το ωχρό σωμάτιο που παλινδρομεί.

Δυσκολίες παρουσιάζονται επίσης στην ταυτοποίηση του παραμένοντος ωχρού σωματίου. Η διάγνωση παθολογικών καταστάσεων του γεννητικού συστήματος, πολλές από τις οποίες δεν είναι διαγνώσιμες με απλή ψηλάφηση από το απευθυσμένο, ενισχύει την πιθανότητα ύπαρξής του.

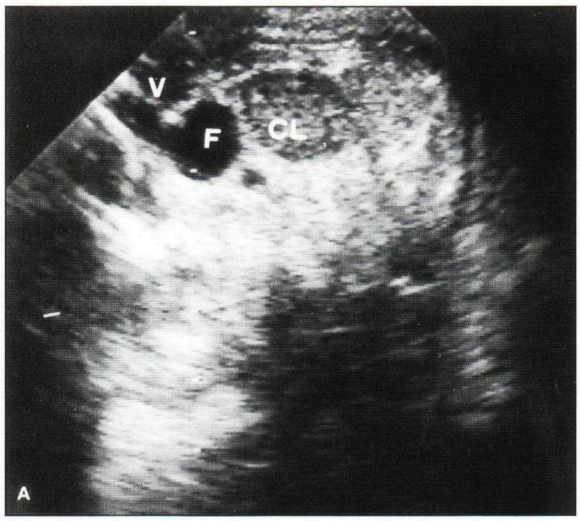

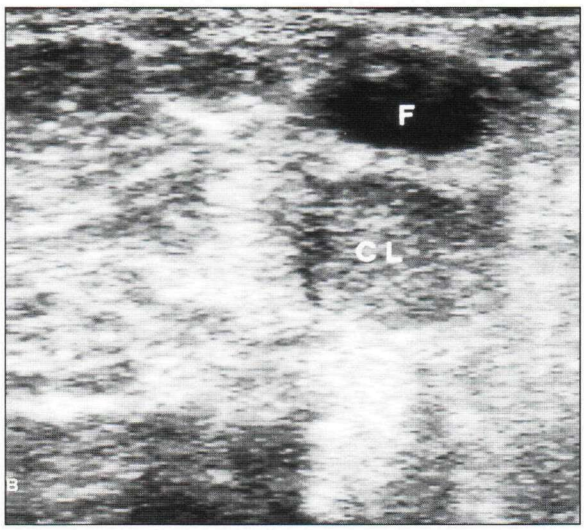

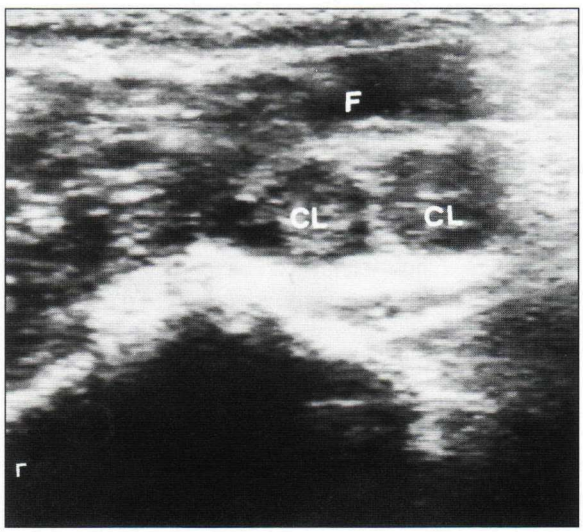

Εικόνα 2. **Α:** Ωχρό σωμάτιο την 6η ημέρα του οιστρικού κύκλου (CL), ωοθυλάκιο (F) και αγγεία (V) (διακολπικό υπερηχογράφημα). **Β:** Ωχρό σωμάτιο τη 14η ημέρα του οιστρικού κύκλου (CL) και το κυρίαρχο ωοθυλάκιο του κύματος (F). **Γ:** Ωχρά σωμάτια ίσου μεγέθους που σχηματίσθηκαν μετά από διπλή ωοθυλακιορρηξία (ημέρα 5 του οιστρικού κύκλου).

Ο εντοπισμός λευκών σωματίων παρέχει σημαντικές πληροφορίες για την προηγούμενη λειτουργική δραστηριότητα της ωοθήκης.

Ο προσδιορισμός του ακριβούς αριθμού και του μεγέθους των ωχρών σωματίων μετά από πρόκληση πολλαπλής ωοθυλακιορρηξίας διευκολύνει σημαντικά τον προγραμματισμό των εργασιών της μεταφοράς εμβρύων.

Διάγνωση της εγκυμοσύνης

Χρησιμοποιώντας κεφαλή συχνότητας 3,5 MHz οι Chaffaux και συν[25] το 1982 διέγνωσαν για πρώτη φορά εγκυμοσύνη σε αγελάδες την ημέρα 28 μετά την ΤΣ. Τα εμβρυϊκά υγρά απεικονίζονταν με τη μορφή ακανόνιστων μη ηχογόνων περιοχών στην κοιλότητα της μήτρας, ενώ το έμβρυο (το οποίο απεικονιζόταν σαν μια ηχογόνος περιοχή μέσα στα εμβρυϊκά υγρά) ήταν ορατό μετά από την ημέρα 35. Η αξιοπιστία της υπερηχογραφίας στη διάγνωση της εγκυμοσύνης έχει διερευνηθεί σε μεγάλη έκταση σε ένα σημαντικά μεγάλο αριθμό εργασιών. Ωστόσο, τα αποτελέσματα παρεκκλίνουν σημαντικά, σε ό,τι αφορά στα ποσοστά ακριβούς διάγνωσης της εγκυμοσύνης και στο χρόνο διενέργειας της εξέτασης μετά την ΤΣ. Η εξέλιξη του εμβρύου μελετήθηκε από την ημέρα 10 έως την ημέρα 60[26,27] ενώ υποστηρίχθηκε ότι το έμβρυο είναι ανιχνεύσιμο ήδη από την ημέρα 12[28]. Από τον Kastelic και συν [29] ανακοινώθηκε απόλυτη ακρίβεια (100%) στη διάγνωση της εγκυμοσύνης την 20η ημέρα μετά την ΤΣ. Σε άλλες όμως ερευνητικές ομάδες, για το χρονικό διάστημα μεταξύ της 25ης και 30ης ημέρας μετά την ΤΣ, η εκτίμηση της ακρίβειας παραλλάσσει από 70%[30] έως 94%[31] (εικόνα 3).

Η παραλλακτικότητα αυτή στη διαγνωστική ικανότητα οφείλεται σε πολλές παραμέτρους, όπως η διακριτική ικανότητα του συστήματος, η ηλικία του ζώου, η προηγούμενη παρακολούθηση του ζώου και κυρίως η εμπειρία του επεμβαίνοντος. Σε μεγάλο αριθμό εργασιών αναφέρεται επιτυχής διάγνωση εγκυμοσύνης μετά την ημέρα 16. Δεν πρέπει όμως να αγνοείται το γεγονός, ότι η διάγνωση αυτή προήλθε από πειραματικό σχεδιασμό, πράγμα που σημαίνει ότι παρεχόταν η δυνατότητα στενής παρακολούθησης με επαναλαμβανόμενες εξετάσεις των ζώων αμέσως μετά την ΤΣ[26,27,32].

Οι κεφαλές των 5 ή 7.5 MHz δίνουν περισσότερο αξιόπιστα αποτελέσματα πρώιμης διάγνωσης εγκυμοσύνης από τις κεφαλές των 3 ή 3.5 MHz λόγω της καλύτερης διακριτικής τους ικανότητας. Για απόλυτα αξιόπιστα αποτε-

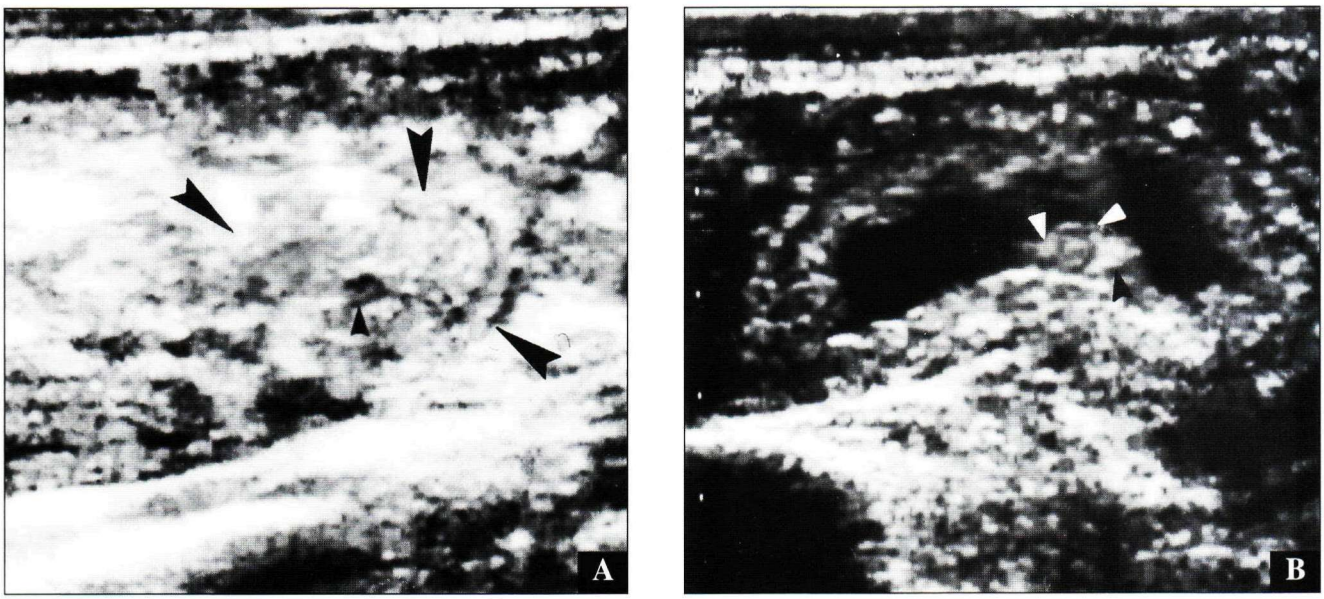

Εικόνα 3. Α: Εγκυμοσύνη 19 ημερών. Διακρίνονται τα όρια του κέρατος (μεγάλα βέλη) και η ύπαρξη εμβρυϊκών υγρών (μικρό βέλος). Το έμβρυο διακρίνεται (μορφή κόμματος) στο κατώτερο επίπεδο του εμβρυϊκού σάκου. **Β:** Εγκυμοσύνη 26 ημερών. Διακρίνεται το έμβρυο στο μέσο αυξημένης ποσότητας εμβρυϊκών υγρών. Τα λευκά βέλη δείχνουν τις καταβολές των άκρων και το μαύρο βέλος το κεφάλι.

λέσματα η διάγνωση εγκυμοσύνης σε συνθήκες εκτροφής πρέπει να διενεργείται μετά την 25η ημέρα από την ΤΣ. Στο στάδιο αυτό η διάγνωση εγκυμοσύνης επιτυγχάνεται 10 - 15 ημέρες νωρίτερα από το χρόνο που θα μπορούσε να διενεργηθεί από έναν έμπειρο κλινικό με ψηλάφηση από το απευθυσμένο. Επιπλέον, η πρώιμη διάγνωση εγκυμοσύνης με υπερηχογραφία είναι απόλυτα ακίνδυνη για την εξέλιξη του κυήματος και με την παρατήρηση της καρδιακής λειτουργίας διαπιστώνεται η φυσιολογική του εξέλιξη.

Η διάγνωση εγκυμοσύνης με προσδιορισμό της προγεστερόνης στο αίμα ή στο γάλα τη 19η ή 20η ημέρα μετά την ΤΣ είναι απόλυτα αξιόπιστη μόνο στην περίπτωση μη εγκυμοσύνης. Υψηλή συγκέντρωση προγεστερόνης μπορεί να ανιχνευθεί τις ημέρες αυτές σε εγκυμοσύνη αλλά και σε οιστρικούς κύκλους μεγαλύτερης διάρκειας του φυσιολογικού, ή σε περιπτώσεις παραμένοντος ωχρού σωματίου.

Προσδιορισμός του φύλου του εμβρύου

Την 60η ημέρα της εγκυμοσύνης μπορεί να γίνει διάγνωση του φύλου του εμβρύου με ακρίβεια περίπου 95% με κριτήρια τη θέση του γεννητικού φύματος σε σχέση με τον ομφάλιο λώρο, αργότερα με τις καταβολές της ουράς και στη συνέχεια (ημέρα 70 -120) με την ανίχνευση του οσχέου και των θηλών[4,33-35]. Πρέπει να τονισθεί οτι ο προσδιορισμός του φύλου του εμβρύου απαιτεί μεγάλη εμπειρία του χειριστή και σε πολλές περιπτώσεις λόγω της θέσης του εμβρύου απαιτούνται περισσότερες από μία εξετάσεις. (εικόνα 4)

Για ερευνητικούς σκοπούς ο έλεγχος του καρυότυπου και ο προσδιορισμός του φύλου του εμβρύου γίνεται με κυτταρογενετική ανάλυση ή με αλυσιδωτή αντίδραση της πολυμεράσης (PCR) από την 52η ημέρα της εγκυμοσύνης με διακολπική αμνιοκέντηση με την καθοδήγηση υπερηχογραφίας[36].

Η πρώιμη διάγνωση του φύλου του εμβρύου συμβάλλει ουσιαστικά στην ορθολογική ρύθμιση του ρυθμού αντικατάστασης των ζώων της εκτροφής και στην αυξομείωση της έντασης επιλογής, ανάλογα με το φύλο των αναμενόμενων μόσχων.

Διακολπική αναρρόφηση ωοθυλακίων (ΔΑΩ)

Η σταθερή παραγωγή ωαρίων από ζώα υψηλής γενετικής αξίας προέβαλλε ως επιτακτική ανάγκη μετά τη ραγδαία ανάπτυξη αποτελεσματικών μεθόδων εξωσωματικής παραγωγής (IVM- IVF) και μεταφοράς εμβρύων αγελάδων. Αρχικά τα ωάρια που χρησιμοποιούνταν για τα προγράμματα αυτά προέρχονταν από ωοθήκες αγελάδων που είχαν αξιοποιηθεί ή από αναρρόφηση των ωοθυλακίων μετά από λαπαροτομή, ενώ τελευταία έχουν αναπτυχθεί τεχνικές λαπαροσκοπικής συλλογής. Οι λαπαροτομικές μέθοδοι δεν παρέχουν τη δυνατότητα πολλαπλών επαναλήψεων (χειρουργικά τραύματα, μετεγχειρητικές συμφύσεις), ενώ η περιοδικά επαναλαμβανόμενη εφαρμογή λαπαροσκοπικών μεθόδων είναι δυνατό να επηρεάσει την αναπαραγωγική ικανότητα και τη γενική κατάσταση του ζώου.

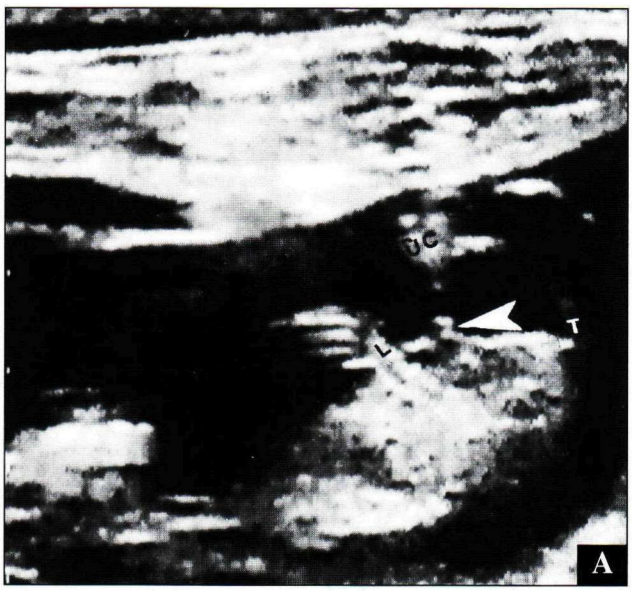

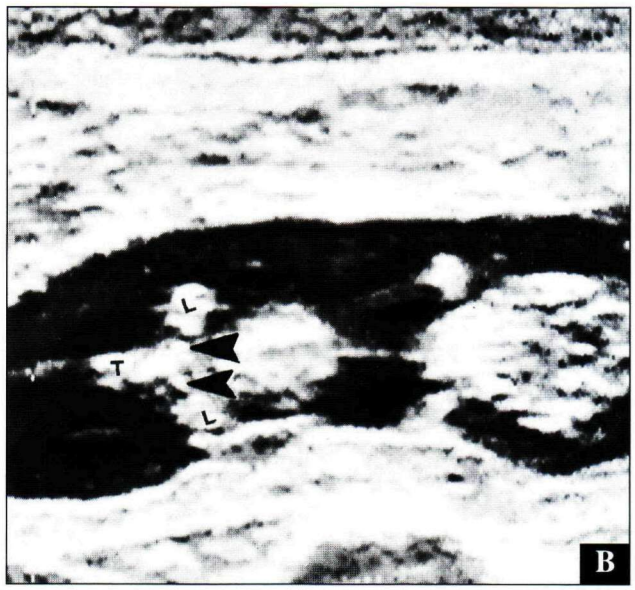

Εικόνα 4. Α: Έμβρυο αρσενικού φύλου 57 ημερών. Το γεννητικό φύμα (βέλος) παρουσιάζεται σαν μια ηχογόνος περιοχή που προβάλλει από την κοιλιακή κοιλότητα και βρίσκεται πολύ κοντά στον ομφάλιο λώρο (UC). **Β:** Έμβρυο θηλυκού φύλου 53 ημερών. Το γεννητικό φύμα (βέλη) διακρίνεται ακριβώς κεφαλικώς της ουράς (Τ). Διακρίνονται επίσης τα οπίσθια άκρα (L). (Από R.T.De Moura).

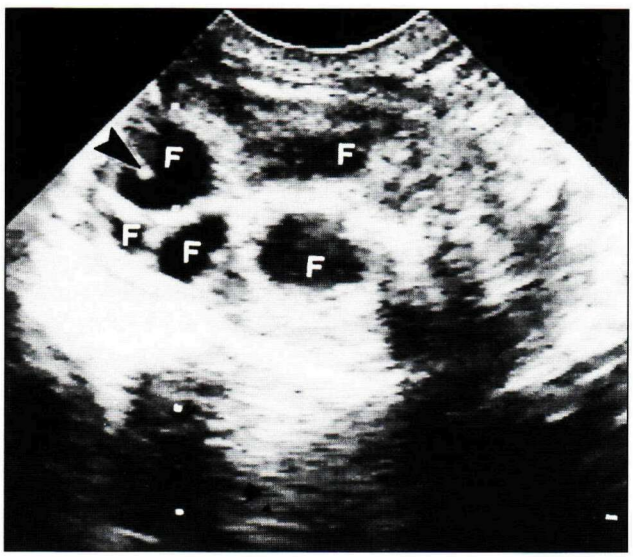

Εικόνα 5. Διακολπική αναρρόφηση ωοθυλακίων. Διακρίνονται ωοθυλάκια (F) σε διάφορα στάδια ανάπτυξης. Το βέλος δείχνει το άκρο της βελόνας αναρρόφησης (λευκή ηχογόνος περιοχή) μέσα στο ωοθυλάκιο.

Η τεχνική της ΔΑΩ ανακοινώθηκε για πρώτη φορά το 1988 ως εναλλακτική λύση στα προβλήματα που παρουσιάζουν οι πιο πάνω τεχνικές. Χρησιμοποιήθηκαν αγελάδες δότες ωαρίων που υπέστησαν αγωγή για πρόκληση πολλαπλής ωοθυλακιορρηξίας, όπως επίσης και αγελάδες στις οποίες δεν έγινε καμία ορμονική παρέμβαση. Τα ποσοστά αναληψιμότητας ήταν περίπου 30%[37]. Με την εξέλιξη των συστημάτων υπερηχογραφίας και τη βελτίωση της τεχνικής συλλογής, η πρόκληση πολλαπλής ωοθυλακιορρηξίας εγκαταλείφθηκε και το ποσοστό αναληψιμότητας αυξήθηκε σε πολλές περιπτώσεις πάνω από το 50%[38,39,40,41]. Η τεχνική είναι ατραυματική, με αποτέλεσμα να μην προκαλεί αρνητικές επιπτώσεις στην αναπαραγωγική ικανότητα του ζώου και στη γενική του κατάσταση (εικόνα 5). Επιπλέον μπορεί να εφαρμόζεται συνεχώς και με συχνότητα μια φορά την εβδομάδα για τουλάχιστον 3 μήνες[40] ή ακόμα και δύο φορές την εβδομάδα για 42 ημέρες[39], με αποτέλεσμα να είναι εφικτή η παραγωγή 30 μόσχων από μια αγελάδα δότη το χρόνο[40].

Η ΔΑΩ σε συνδυασμό με τεχνικές IVF - IVM, αποτελεί μία μέθοδο, η οποία εφαρμόζεται ήδη ως εναλλακτική λύση στην πρόκληση πολλαπλής ωοθυλακιορρηξίας[42]. Με την εφαρμογή της ΔΑΩ σε προγράμματα γενετικής βελτίωσης αξιοποιούνται ζωοτεχνικά αγελάδες που παρουσιάζουν προβλήματα γονιμότητας[43] (π.χ. συμφύσεις ωαγωγών) και μειώνεται το μεσοδιάστημα γενεών με τη συλλογή ωαρίων από νεαρές μοσχίδες[44] και έγκυες αγελάδες[45]. Παράλληλα η ΔΑΩ αποτελεί ένα εναλλακτικό πρότυπο για τη μελέτη των ορμονικών αλληλεπιδράσεων μεταξύ των στεροειδών και πεπτιδίων της ωοθήκης και των γοναδοτρόπων ορμονών της υπόφυσης, χωρίς την παρεμβολή ανοσοποίησης του ζώου και χωρίς την έγχυση ορμονών[46,47]

ΕΚΠΑΙΔΕΥΣΗ

Σημαντική μπορεί να είναι η προσφορά της υπε-

ρηχογραφίας στην εκπαίδευση νέων σπερματεγχυτών. Σύμφωνα με την τεχνική που αναπτύχθηκε, ένα μικρό μεταλλικό σφαιρίδιο δεμένο με λεπτό νήμα τοποθετείται στον καθετήρα σπερματέγχυσης. Η θέση του σφαιριδίου ανιχνεύεται εύκολα με υπερηχογραφία από το απευθυσμένο, οπότε και εξακριβώνεται αν η έγχυση έγινε στο σωστό σημείο του γεννητικού σωλήνα[48].

Με την εισαγωγή της υπερηχογραφίας στην εκπαίδευση των φοιτητών της Κτηνιατρικής παρέχεται η δυνατότητα στο φοιτητή να συγκρίνει τους σχηματισμούς που απεικονίζονται στην οθόνη του υπερηχογράφου με τα ευρήματα που προκύπτουν από την ψηλάφηση μέσω του απευθυσμένου. Στις περισσότερες Κτηνιατρικές Σχολές της Ευρώπης (Πανεπιστήμιο Γλασκώβης, Εδιμβούργου, Λίβερπουλ, Βιέννης, Ουτρέχτης, Ανοβέρου κλπ) η υπερηχογραφία έχει ήδη εισαχθεί όχι ως αυτοτελές διδασκόμενο μάθημα, αλλά ως παράρτημα της Παθολογίας, της Χειρουργικής και της Αναπαραγωγής. Συμπερασματικά θα μπορούσε να αναφερθεί ότι η υπερηχογραφία παρέχει σημαντικές πληροφορίες για την καλύτερη κατανόηση των φαινομένων της αναπαραγωγής. Με τον τρόπο αυτό συμβάλλει στην αποτελεσματικότερη και πιο έγκαιρη επέμβαση του κτηνίατρου στο αναπαραγωγικό σύστημα της αγελάδας, και κατ' επέκταση στη βελτίωση της παραγωγικότητας της εκτροφής.

Μειονεκτήματα της ευρείας εφαρμογής της υπερηχογραφίας είναι το υψηλό κόστος αγοράς του εξοπλισμού σε συνδυασμό με τους αυξημένους κινδύνους καταστροφής του στις συνθήκες του στάβλου και οι εξειδικευμένες γνώσεις που απαιτούνται για το χειριστή.

Ευχαριστούμε τη συνάδελφο κ. Roseana Tereza De Moura για την παραχώρηση των φωτογραφιών του προσδιορισμού του φύλου του εμβρύου.

ΒΙΒΛΙΟΓΡΑΦΙΑ

1. Ginther, O.J. Llltrasonic imaging and animal reproduction. Cross Plains, WI, Equiservices Publishing (1995)
2. Lindahl IL. Detection of pregnancy in sheep by means of ultrasound. Nature 1966, 212:642-643.
3. Palmer E, Driancourt MA. Use of ultrasonic echography in equine gynecology. Theriogenology 1980 13: 203-209.
4. Kahn, W. Veterinary reproductive ultrasonography. Mosby Wolf, (1994)
5. Dik KJ. Diagnostic ultrasound in other areas of veterinary medicine In: Taverne MM, Willemse AH (eds) Diagnostic ultrasound and animal reproduction, 1989,111-114, Kluwer Academic Publishers.
6. Spicer LJ, Echternkamp SE. Ovarian follicular growth, function and turnover in cattle: a review. J. Anim. Sci 1986: 62:428-451.
7. Pierson RA, Ginther OJ. Follicular populations during the estrus cycle in heifers. I. Influence of the day. Anim. Reprod Sci. 1987, 14: 165-176.
8. Sirois J, Fortune JE. Ovarian follicular dynamics during the estrus cycle in heifers monitored by real-time ultrasonography. Biol. Reprod 1988, 39:308-317.
9. Knopf L, Kastelic JP, Schallenberger E, Ginther OJ. Ovarian follicular dynamics in heifers: Test of two wave hypothesis by ultrasonocally monitoring individual follicles. Domest Anim. Endocrinol 1989, 6: 111-119.
10. Savio JD, Keenan L, Boland MP, Roche JF. Pattern of growth of dominant follicle during the oestrus cycle in heifers. J Reprod Fertil. 1988, 83:663-671
11. Ginther OJ, Kastelic JP, and Knopf L. Composition and characteristics of follicular waves during the bovine estrous cycle. Anim. Repr. Sci. 1989,20:187-200
12. Adams GP, Matteri RL, Kastelic JP, Ko JCH., Ginther OJ. Association between surges of follicle stimulating hormone and emergence of follicular wave in heifers. J Reprod Fert. 1992, 94: 177-188.
13. Ginther OJ, Knopf L, Kastelic JP. Ovarian follicular dynamics in heifers during early pregnancy. Biol. Reprod. 1989, 41:247-254.
14. Pierson RA, Ginther OJ. Ovarian follicular populations during early pregnancy in heifers. Theriogenology, 1986, 26:649-659.
15. Taylor C, Rajamahedran R.. Follicular dynamics and corpus luteum growth and function in pregnant versus non pregnant dairy cows. J Dairy Sci 1991, 74:115-123.
16. Peters AR, Ball PJH. Reproduction in cattle. Backwell science, 2nd edition (1995)
17. Savio JD, Boland M, Hymes N, Roche JF. Resumption of follicular activity in the early postpartum period of dairy cows. J. Reprod Fertil, 1990, 88:569-576.
18. Savio DJ, Bongers H, Drost M, Lucy MC, Thatcher WW. Follicular dynamics and superovulatory response in Holstein cows treated with FSH-P in different endocrine states. Theriogenology, 1991, 35:915-929.
19. Robertson L, Cattoni JC, Shand RI, Jeffcoate IA. A critical evaluation of ultrasonic monitoring of superovulation in cattle. Br. Veter. J. 1993,149:477-484.
20. Larsson B. Determination of ovulation by ultrasound examination and its relation to LH peak in heifers. J Vet Med [A]. 1987,34:749-754 .
21. Rajamahedran R, Robinson J, Desbottes S. The use of ultrasonography to determine the onset of ovulation in dairy cows. Proc. Annu. Meet West. Sec. Am. Soc. Anim. Sci. 1988, 39:309-311.
22. Omran SN, Ayllife TR, Boyd JS. Preliminary observations of bovine ovarian structures using B-mode real time ultrasound. Vet Rec. 1988, 122:465-466.
23. Kastelic JR, Pierson RA, Ginther OJ. Ultrasonic morphology of corpora lutea and central cavities during the estrus cycle and early pregnancy in heifers. Theriogenology, 1990,34:487-498.
24. Pieterse MC, Taverne MAM, Kruip AM, Willemse AH. Detection of corpora lutea and follicles in cows: a comparisopn of transvaginal ultrasonography and rectal palpation. Vet. Rec. 1990, 126:552-554.
25. Chaffaux S, Valon F, Martinez J. Evoluation de l'image echographique du produit de conception chez la vache. Bull Acad Vet Fr. 1982, 55:213-221.

26. Curran S, Pierson RA, Ginther OJ. Ultrasonic appearence of the bovine conceptus from days 10 through 20. J Am Med Vet Assoc. 1986,189: 1289-1294
27. Curran S, Pierson RA, Ginther OJ. Ultrasonic appearence of the bovine conceptus from 10 through 60 days. J Am Med Vet Assoc. 1986, 189:1295-1302.
28. Pierson RA, Ginther OJ. Ultrasonography for detection of pregnancy and study of embryonic development in heifers. Theriogenology, 1984, 22:225-233.
29. Kastelic JP, Curran S, Ginther OJ. Accuracy of ultrasonography for pregnancy diagnosis on days 10 to 22 in heifers. Theriogenology, 1989, 31:813-820.
30. Badtram GA, Gaines JD, Thomas CB, Bosu WTK. Factors influencing the accuracy of early pregnancy detection in cattle by real time ultrasound scanning of the uterus. Theriogenology, 1991, 35:1153-1167.
31. Hanzen C, Delsaux B. Use of transrectal B-mode ultrasound imaging in bovine pregnancy diagnosis. Vet Rec 1987, 121:200-202.
32. Boyd JS, Omran SN, Ayliffe TR. Use of high frequency transducer with real time B- mode ultrasound scanning to indetify early pregnancy in cows. Vet Rec 1988, 123: 8-11.
33. Kahn W. Sonographic imaging of the bovine fetus. Theriogenology, 33:385-396 (1990)
34. Curran S. Fetal sex determination in cattle and horses by ultrasonography. Theriogenology, 1992, 3 7: 17-21.
35. Curran S, Kastelic JP, Ginther OJ. Determining sex of the bovine fetus by ultrasonic assessment of the relative location of the genital tubercle. Anim Repr Sci 1989, 19:217- 227
36. Makondo K, Amiridis GS, Jeffcoate IA, O'Shaughnessy PJ, Boyd JS, Paterson C, Robertson L. Use of polymerase chain reaction to sex the bovine fetus using cells recovered by ultrasound guided fetal fluid aspiration. Anim Rep. Sci Υπο Δημοσίευση.
37. Pieterse MC, Kappen KA, Kruip ThAM, Taverne MAM. Aspiration of bovine oocytes during transvaginal ultrasound scanning of the ovaries. Theriogenology, 1988, 30: 751-762.
38. Scott CA, Robertson L, de Moura RTD, Paterson C, Boyd JS. Techical aspects of transvaginal ultrasound guided follicular aspiration in cows Vet Rec. 1994, 134:440443.
39. Bungartz L, Lucas- Hahn A, Rath D, and Niemman H. Collection of oocytes from cattle via follicular aspiration aided by ultrasound with or without gonadotrophin pretreatment and in different reproductive stages. Theriogenology, 1995, 43: 667-675.
40. Pieterse MC, Vos PLAM, Kruip ThAM, Wurih YA, Beneden TH, Willemse AH, Taverne MAM. Transvaginal ultrasound guided follicular aspiration of bovine oocytes. Theriogenology 1991,35:857-862.
41. Pieterse MC, Vos PLAM, Kruip ThAM, Willemse AH, Taverne MAM. Characteristics of bovine estrus cycle during repeated transvaginal ultrasound guided puncturing of follicles for ovum pick-up. Theriogenology, 1991, 35: 401-413
42. Kruip ThAM, Pieterse MC, van Beneden TH, Vos PLAM, Wurth YA, Taverne MAM. A new method for bovine embryo production: a potential alternative to superowlation Vet Rec. 1991, 128:208-210.
43. Looney CR, Lindsey BR, Gonseth CL., Johnson DL. Commercial aspects of oocytes retrieval and in vitro fertilization (IVF) for embryo production in problem cows. Theriogenology 1994, 41, 67-72.
44. Looney CR, Damiani P, Lindsey BR, Long CR, Gonseth CL, Johnson DL, Duby RT. Use of prepubertal heifers as oocyte donors for IVF: Effect of age and gonadotrophin treatment. Theriogenology, 1995, 43: 269.
45. Meintjes M, Bellow MS, Broussard JR, Paul JB, Godke RA. Transvaginal aspiration of bovine oocytes from hormone treated pregnant cattle for IVF. Theriogenology, 1993, 39:299
46. Amiridis .GS. Effects of follicular aspiration on the bovine oestrous cycle. Ph.D. Thesis, Univ. of Glasgow, (1996)
47. Amiridis GS, Robertson L, Paterson C, Boyd JS, O'Shaughnessy PJ, Jeffcoate IA. Effects of dominant follicle aspiration on FSH, LH, Oestradiol and progesterone in the cow. J Phys. Pharmac. 1996, 47, supp.2: 111 .
48. Beal WE, Edwards RB, Kearnan JM. Use of B-mode, linear array ultrasonography for evaluating the technique of bovine artificial insemination. J. Dairy Sci. 1989, 72:2198-2202.