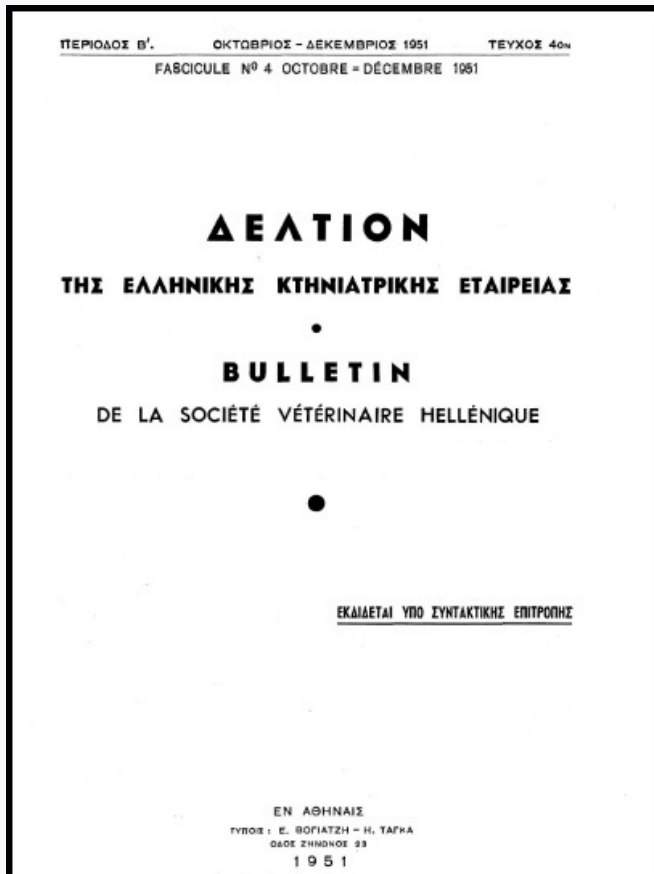


## Journal of the Hellenic Veterinary Medical Society

Vol 2, No 4 (1951)



### ΠΡΟΝΥΜΦΙΚΗ ΠΕΝΤΑΣΤΟΜΩΣΙΣ ΤΟΥ ΠΡΟΒΑΤΟΥ

Θ. ΧΡΙΣΤΟΔΟΥΛΟΥ, Κ. ΤΑΡΛΑΤΖΗΣ

doi: [10.12681/jhvms.17470](https://doi.org/10.12681/jhvms.17470)

Copyright © 2018, Ελληνική Κτηνιατρική Εταιρεία



This work is licensed under a [Creative Commons Attribution-NonCommercial 4.0](https://creativecommons.org/licenses/by-nc/4.0/).

#### To cite this article:

ΧΡΙΣΤΟΔΟΥΛΟΥ Θ., & ΤΑΡΛΑΤΖΗΣ Κ. (1951). ΠΡΟΝΥΜΦΙΚΗ ΠΕΝΤΑΣΤΟΜΩΣΙΣ ΤΟΥ ΠΡΟΒΑΤΟΥ. *Journal of the Hellenic Veterinary Medical Society*, 2(4), 147–151. <https://doi.org/10.12681/jhvms.17470>

# ΠΡΟΝΥΜΦΙΚΗ ΠΕΝΤΑΣΤΟΜΩΣΙΣ ΤΟΥ ΠΡΟΒΑΤΟΥ

Υ π ό

Θ. ΧΡΙΣΤΟΔΟΥΛΟΥ και Κ. ΤΑΡΛΑΤΖΗ  
Κτηνιάτρων - Μικροβιολόγων

(Κτηνιατρικόν Μικροβιολ. Ίνστιτούτον Ὑπουργ. Γεωργίας)\*

Ἡ προνυμφική πενταστόμωσις εἶναι παρασιτική νόσος ὀφειλομένη εἰς τὴν παρουσίαν προνυμφῶν τῆς *Pentastoma Tenioides* ἢ *Linguatula Serrata* εἰς τὰ σπλάγχνα τοῦ θώρακος καὶ τῆς κοιλίας τῶν διαφόρων χορτοφάγων ζώων καὶ τοῦ ἀνθρώπου, καὶ εἰς τὴν διόδον αὐτῶν διὰ μέσου τῶν ὀργάνων.

Συναντᾶται εἰς τὰ βοοειδῆ, συνηθέστερον ὅμως εἰς τὰ πρόβατα καὶ τὰς αἰγας, ἐπειδὴ ταῦτα ζοῦν εἰς στενωτέραν ἐπαφὴν μὲ τοὺς κύνας.

Τὴν νόσον διεπιστώσαμεν τὸ ἔτος 1947 εἰς ποιμνιον ἐνδiciaιτώμενον εἰς τὴν περιοχὴν Κυψέλης - Τουρκοβουνίων.

Πρὶν ἢ εἰσελθῶμεν εἰς τὴν περιγραφὴν τῆς περιπτώσεως, θεωροῦμεν σκόπιμον νὰ περιγράψωμεν τὸ παράσιτον καὶ νὰ παρακολουθήσωμεν τὸν βιολογικὸν αὐτοῦ κύκλον.

## ΠΕΡΙΓΡΑΦΗ ΤΟΥ ΠΑΡΑΣΙΤΟΥ

Ἡ *Linguatula Serrata* ἢ *Pentastoma Tenioides* ἀνήκει εἰς τὴν τάξιν τῶν *Linguatulae*, ἣτις ὁμοῦ μὲ τὴν τάξιν τῶν Ἀκάρων σχηματίζει τὴν κλάσιν τῶν Ἀραχνιδῶν.

Ἐχει σῶμα ἐπίμηκες λογχοειδὲς πεπλατυσμένον ἐκ τῶν ἄνω πρὸς τὰ κάτω. Ἐν πρόσθιον ἄκρον ἀπεστρογγυλωμένον καὶ εὐρὸν καὶ τὸ ὀπίσθιον ἠλαττωμένον εἰς πλάτος κατὰ τὸ τέταρτον τοῦ προσθίου. Ἡ ἔξωτερικὴ ἐπιφάνεια δεικνύει 90 δακτυλίους, οἵτινες εἶναι ἀρκετὰ προεξέχοντες ὥστε νὰ καθιστῶσι τὰ χεῖλη τοῦ σώματος δαντελωτά. Ὁ ἀριθμὸς τῶν δακτυλίων τούτων εἶναι ὁ αὐτὸς εἰς τὴν ὄριμον ὄσον καὶ εἰς τὴν προνυμφικὴν ἢ νυμφικὴν μορφήν τοῦ παρασίτου.

Τὸ στόμα εὐρισκόμενον εἰς τὴν κοιλιακὴν ἐπιφάνειαν τοῦ 3ου δακτυ-

(\*) Ἀνεκοινώθη εἰς τὸ Αὐτὸν Κτηνιατρικὸν Συνέδριον. Ἀθῆναι Ἰανουάριος 1951.

λίου περιβάλλεται ἑκατέρωθεν ὑπὸ δύο ζευγῶν ἀγκίστρων, ἅτινα φέρουσι δύο ἀρθρώσεις. Ἡ παρουσία τῶν ἀρθρώσεων τούτων εἶναι ἐκείνη ἣτις ἐπιβάλλει τὴν κατάταξιν τῶν Πενταστόμων οὐχὶ εἰς τοὺς Ἐλμινθας (ὡς θὰ ἦδύνατο νὰ νομισθῇ λόγῳ τῆς ταινιοειδοῦς ἐμφανίσεώς των) ἀλλ' εἰς τὰ ἸΑρθρόποδα, τῶν ἀγκίστρων θεωρουμένων ὡς ὑπολειμμάτων ὀργάνων κινήσεως.

Ἡ τάξις τῶν Πενταστόμων ἀποτελεῖ τὸν συνδεικνὸν κριτικὸν μεταξὺ τοῦ κλάδου τῶν ἐλμίνθων καὶ τοῦ κλάδου τῶν Ἄρθροπόδων.

Τὸ ἄρρεν εἶναι χρώματος λευκοῦ καὶ ἔχει μῆκος 2 - 3 ἐκ. καὶ πλάτος 3 - 4 χιλιοστομέτρων. Τὸ θῆλυ εἶναι λευκόφαιον, τὸ μῆκος αὐτοῦ ἀνέρχεται εἰς 8 - 10 ἐκ. καὶ τὸ πλάτος εἰς ἕν.

### ΞΕΝΙΣΤΑΙ

#### α) Διὰ τὴν ὄριμον μορφὴν.

Κύων—ἀλώπηξ—λύκος καὶ σπανιώτερον ὁ ἵππος, τὸ πρόβατον, ἡ αἶξ.

#### β) Διὰ τὴν νυμφικὴν μορφὴν.

Τὰ βοοειδῆ, τὸ πρόβατον, ἡ αἶξ, ὁ χοῖρος, τὰ ἵπποειδῆ καὶ ὁ ἄνθρωπος.

### ΕΝΤΟΠΙΣΙΣ

Ἐπὶ τὴν ὄριμον ἢ Νυμφικὴν μορφὴν, ἐντὸς τῶν ἀναπνευστικῶν ὁδῶν (ῥινικῶν κοιλοτήτων, μετωπιαίων κόλπων, φάρυγγος) τῶν ξενιστῶν. Ἐπὶ τὴν Προνυμφικὴν ἢ ἐγκυστωμένην Νυμφικὴν μορφὴν, ἐντὸς τῶν ὀργάνων τῆς θωρακικῆς καὶ κοιλιακῆς κοιλότητος τῶν ἐνδιαμέσων ξενιστῶν.

### ΒΙΟΛΟΓΙΑ ΤΟΥ ΠΑΡΑΣΙΤΟΥ

Τὰ θήλεα γεννοῦν ὡς, ἅτινα μὲ τὰς ῥινικὰς βλέννας ἢ μὲ τὰ κόπρανα (ὁσάκις αἱ βλένναι καταπίνονται) πίπτουν εἰς τὸ ἐξωτερικὸν περιβάλλον καὶ ἐπικάθηνται ἐπὶ τῶν χόρτων, εἰς ἃ προσκολλῶνται δι' ἰξώδους τινὸς οὐσίας, ἣν φέρουν ἐπὶ τοῦ ἐξωτερικοῦ αὐτῶν περιβλήματος.

Τὰ ὡὰ ταῦτα, φέροντα ἤδη ἕν τετρακάνθον ἔμβρυον, διὰ νὰ δυνηθῶσι νὰ ἐξακολουθήσωσι τὸν κύκλον τῆς ἀναπτύξεώς των, πρέπει διὰ τῶν χόρτων νὰ καταποθῶσι ὑφ' ἑνὸς χορτοφάγου ζώου, ἢ τοῦ ἀνθρώπου.

Εἰς τὰ ἔντερα τοῦ νέου τούτου ξενιστοῦ τὰ ἔμβρυα ἐκκολάπτονται καὶ διὰ τῶν δύο ζευγῶν ἰσχυρῶν ἀγκίστρων διαπερῶσι τὰ τοιχώματα τοῦ ἐντέρου καὶ ἐκείθεν, ἄλλα μὲν εἰσέρχονται εἰς τὰ αἰμοφόρα ἀγγεῖα καὶ διὰ τῆς πυλαίας καὶ ἥπατικῆς φλεβὸς φθάνουν εἰς τὸ ἦπαρ, ὅπου καὶ ἐγκαθίστανται, ἄλλα δὲ διὰ τῶν λεμφικῶν ἀγγείων φέρονται εἰς τὰ μεσεντερικά λεμφογάγγλια, ἔνθα, τινὰ μὲν ἐγκαθίστανται, ἄλλα ὁμως τὰ διαπερῶσι καὶ διὰ τοῦ θωρακικοῦ πόρου καὶ τῆς δεξιᾶς καρδίας φθάνουν εἰς τὸν πνεύμονα, ἔνθα καὶ παραμένουσι. Εἰς τὰ σπλάχνα εἰς ἃ ἐγκατεστάθησαν τὰ ἔμβρυα ὑφί-

στανται 9 ἐκδύσεις ἐντὸς 5 - 6 μηνῶν καὶ τέλος μετατρέπονται εἰς προνούμφας αἵτινες ἔχουσι τὰ κάτωθι χαρακτηριστικά :

Χρῶμα λευκόν, μήκος 5 - 6 χιλιοστόμετρα, 2 ζεύγη ἀγκίστρων περίξ τοῦ στόματος καὶ σῶμα διηρημένον εἰς τμήματα ἢ δακτυλίους, ἕκαστος τῶν ὁποίων φέρει ἐπὶ τῆς ἐπιφανείας του στεφάνην ἐκ μικρῶν ὀδοντομόρφων ἀκανθῶν ἐστραμμένων πρὸς τὰ ὀπίσω.

Αἱ προνούμφαι αὗται ἐγκυστοῦνται ὑπὸ μορφὴν νυμφῶν, εἴτε ἐντὸς τῶν σπλάχνων τοῦ θώρακος καὶ τῆς κοιλίας, εἴτε ὑπὸ τὸ περιτόναιον καὶ τὸν ὑπεζωκότα.

Ἐὰν τὰ σπλάχνα τὰ φέροντα τὸ παράσιτον χρησιμεύσωσιν ὡς τροφή εἰς τὸν ξενιστὴν (κύνα, γαλῆν) τότε αἱ κύστεις πέπτονται εἰς τὸν στόμαχον, ἐλευθεροῦνται αἱ νύμφαι, αἵτινες ἀναρριχώμεναι κατὰ μήκος τοῦ οἰσοφάγου καὶ τοῦ φάρυγγος φθάνουν εἰς τὴν ριλικὴν κοιλότητα, ἔνθα μετατρέπονται εἰς ὄριμον μορφὴν.

Ὁ *Hobmaier* (1) εἰς πρόσφατον μελέτην του παραδέχεται ὅτι αἱ νύμφαι πέπτονται εἰς τὸν στόμαχον τοῦ ξενιστοῦ, ἐντοπίζονται δὲ εἰς τὰς ριλικὰς αὐτῶν κοιλότητας, μόνον ἐκεῖναι αἵτινες δι' ἑνὸς ἐμέτου ἀπεμακρύνθησαν τοῦ στομάχου.

## ΠΑΘΟΛΟΓΙΑ

Τὸ παράσιτον ὑπὸ τὴν ὄριμον αὐτοῦ μορφὴν προκαλεῖ εἰς τοὺς ξενιστὰς ἐλαφρὰν νόσον γνωστὴν ὑπὸ τὸ ὄνομα **Ριλικὴ Πενταστόμωσις**. Ὑπὸ τὴν νεαρὰν (προνυμφικὴν) ὅμως μορφὴν προκαλεῖ εἰς τοὺς ἐνδιαμέσους ξενιστὰς μίαν σοβαρωτέραν νόσον τὴν **Προνυμφικὴν Πενταστόμωσιν**.

Ἡ σοβαρότης τῆς νόσου εἶναι ἀνάλογος μὲ τὸν ἀριθμὸν τῶν προνούμφῶν αἵτινες διαπεροῦν τὰ ὄργανα. Συνήθως αὗται εἶναι εἰς μικρὸν ἀριθμὸν καὶ δὲν ἐπιφέρουν διαταραχὰς εἰς τὰ ὄργανα ἀπὸ τὰ ὁποῖα διέρχονται, ἀνευρίσκονται δὲ κατὰ τὰς νεκροτομὰς ὡς ἐγκυστωμένοι νύμφαι, ὑπὸ τὸ περιτόναιον καὶ ἐντὸς τῶν σπλάχνων.

Εἰς τὴν ἡμετέραν ὅμως περίπτωσιν ἡ παρασιτικὴ προσβολὴ ἦτο τοιαύτη, ὥστε ἡ καχεξία τοῦ ποιμνίου καὶ οἱ εἰς ποσοστὸν 16 % θάνατοι ἐτησίως, νὰ οφείλωνται ἀποκλειστικῶς εἰς τὴν νόσον ταύτην. Τὰ ἀσθενῆ πλὴν τῆς ἀπισχνάνσεως παρουσιάζουν διάρροϊαν καὶ βήχα, χωρὶς νὰ καταστῆ δυνατὸν νὰ ἀνευρεθῶσι τόσον ἐντερικὰ ὅσον καὶ πνευμονικὰ παράσιτα.

Κατὰ τὴν νεκροψίαν παρετηρήθησαν ἐπὶ τῆς ἐπιφανείας τῶν σπλάχνων τῆς θωρακικῆς καὶ περιτοναϊκῆς κοιλότητος, ἀναρίθμητα λευκωπὰ σκληροειδῆ παράσιτα, τῶν ὁποίων ἡ μορφολογία καὶ ἰδίως τὰ χαρακτηριστικὰ ἀγκίστρα ἐπέτρεψαν τὴν ταχεῖαν ταυτοποίησιν.

(1) Ἀναφερόμενος ὑπὸ τοῦ *Brumpt*.

Τὰ ὄργανα ἦσαν διάτρητα ἀπὸ σήραγγας, αἵτινες ἐχρησίμευσαν διὰ τὴν διόδον τῶν προνυμφῶν, οἱ δὲ ἐκ τῆς διόδου ταύτης τραυματισμοὶ εἶχον προκαλέσει πνευμονίαν καὶ αἱμορραγικὴν ἥπατίτιδα.

Κατόπιν τῶν ἀνωτέρω φρονοῦμεν ὅτι, ἡ Πενταστόμωσις δέον νὰ λαμβάνεται ὑπ' ὄψιν κατὰ τὴν ἐξέτασιν τῆς αἰτιολογίας τῆς καχεξίας τοῦ προβάτου.

**Εἰς τὰ Βοοειδῆ,** αἱ ἀλλοιώσεις ἄς, ἡ νόσος ἐπιφέρει εἰς τὰ σπλάχνα ἐνδιαφέρουσι τὸν κρεωσκόπον. Πράγματι, αἱ νύμφαι τοῦ παρασίτου ἐγκυστούμεναι σχηματίζουσι ὄζιδια 2-3 χιλιοστομέτρων, εἰς τὰ σπλάχνα εἰς τὸ περιτόναιον καὶ τοὺς λεμφαδένας. Τὰ ἐντὸς τῶν λεμφαδένων καὶ ἰδίᾳ τῶν μεσεντερικῶν, παρασιτικὰ ὄζιδια δυνατὸν νὰ ἐκληφθῶσι ὡς ἀλλοιώσεις φυματιώδους φύσεως.

Ἡ διαφορικὴ διάγνωσις τῶν ὄζιδίων τούτων ἐκ τῶν φυματίων στηρίζεται εἰς τὰ κάτωθι.

1) Αἱ ἀλλοιώσεις φυματιώσεως συναντῶνται εἰς ὀλόκληρον τὸν ἄδεναν ἐνῶ αἱ τοιαῦται τῆς Πενταστομώσεως ἐντοπίζονται μόνον εἰς τὴν περιφέρειαν.

2) Αἱ τυροποιημέναι φυματιώδεις ἐστίαι εἶναι χρώματος κιτρίνου, ἐνῶ αἱ τοῦ Πενταστόμου εἶναι πράσινοι καὶ

3) Ἐνῶ εἰς τὰς ἀλλοιώσεις φυματιώσεως ἀνευρίσκομεν τὸν βράκιλλον τοῦ Κώχ, εἰς τὰ ὑπὸ τοῦ Πενταστόμου τοῦ ταινιοειδοῦς σχηματιζόμενα ὄζιδια ἀνευρίσκομεν τὴν νύμφην, ἣ ἐν περιπτώσει καταστροφῆς ταύτης μόνον τὰ ἀρθρωτὰ ἄγκυστρα.

## R E S U M É

La Pentastomose Larvaire du Mouton

Par

Th. Christodoulou - G. Tarlatzis

(de l'Institut Bactériologique Vétérinaire d'Athènes)

Les auteurs rapportent des cas de Pentastomose larvaire chez le mouton, observés aux alentours d'Athènes. Après avoir décrit le parasite, ils examinent brièvement sa biologie et pensent que cette maladie peut parfois prendre une allure grave, causant une mortalité de 16 % environ, est observée parfois chez les bovins, avec des lésions viscérales pouvant être confondues avec celles de tuberculose.

Elles se distinguent toutefois par les caractères suivants :

1) Les lésions Tub. se trouvent parsemées sur toute l'étendue des

glandes lymphatiques. Par contre celles de la Pentastomose seulement à la peripherie.

2) Les lésions Tub. caseïficcées sont d'habitude d'une couleur jaune, tandis que celles dues à la P. sont verdâtres.

3) Dans les lésions Tub. on retrouve souvent le Bacille de Koch, dans celles de la P. on découvre d'habitude la larve, on au moins ses crochets.

### B I B L I O G R A P H I E

- 1) Brumpt, E.: Précis de Parasitologie. 1949. Tome II. Masson & Cie, Paris.
- 2) Neveu - Lemaire, M.: Traité d'Entomologie Medicale et Vétérinaire. 1938. Vigot Frères, Paris.
- 3) Marotel, G.: Parasitologie Vétérinaire 1927. Vigot Frères, Paris.
- 4) Graig & Faust.: Clinical Parasitology, 1948. Lea Febiger, Philadelphia.
- 5) Edelmann - Mohler - Eichorn: Meat Hygiene. Philadelphia, 1944.

## S W I N E F E V E R (CRYSTAL VILOET) V A C C I N E

Ἐμβόλιον ἐναντίον τῆς πανώλους τῶν χοίρων

Εἰς φιαλίδια τῶν 50 κ. ἐκ. (10 δόσεις)

Ὁ ἐμβολιασμός κατὰ προτίμησιν δέον νὰ γίνεταί ἐπὶ ζώων ἡλικίας 2 - 4 μηνῶν, εἰς ὑποδόρειον ἔνεσιν 5 κυβ. ἐκ. ἀνεξαρτήτως ἡλικίας καὶ βάρους, κατὰ τὴν βᾶσιν τοῦ ὠτός.

Διὰ τὴν συνεχῆ προφύλαξιν τῆς ἐκτροφῆς ἐκ τῆς νόσου ταύτης, συνιστᾶται ὁ ἐμβολιασμός τῶν νεαρῶς ἡλικίας ζώων μεθ' ἐκάστην γένναν.

Οὐδεμία σημαντικὴ ἀντίδρασις παρατηρεῖται μετεμβολιακῶς.

ΣΗΜ.: Ἐὰν χρησιμοποιηθῆ μέρος μόνον τοῦ περιεχομένου τῶν φιαλιδίων, τὸ ὑπόλοιπον δύναται νὰ διατηρηθῆ εἰς ψυγεῖον χωρὶς νὰ ὑποστῆ ἀλλοίωσιν.

Προϊόν

τοῦ Ἀγγλικοῦ Οἴκου **EVANS MEDICAL SUPPLIES LTD**

Ἀντιπρόσωπος διὰ τὴν Ἑλλάδα: Κ. ΝΑΝΑΡΟΓΛΟΥ  
Ἴπποκράτους 12 - Τηλ. 24.870 - ΑΘΗΝΑΙ