ePublishing

Περιοδικό της Ελληνικής Κτηνιατρικής Εταιρείας

Τόμ. 4, Αρ. 2 (1953)

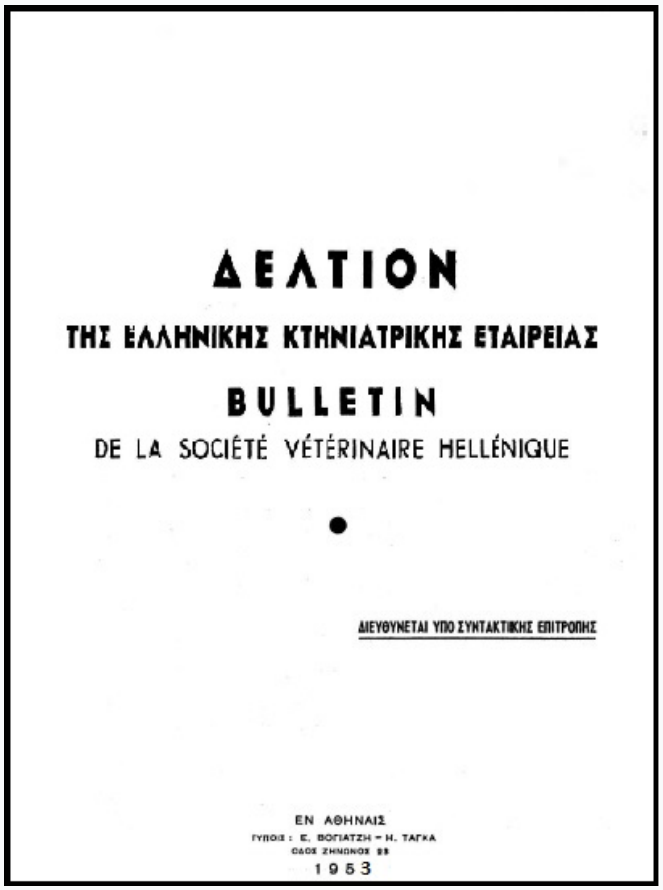

ΔΕΛΤΙΟΝ

ΤΗΣ ΕΛΛΗΝΙΚΗΣ ΚΤΗΝΙΑΤΡΙΚΗΣ ΕΤΑΙΡΕΙΑΣ

BULLETIN

DE LA SOCIÉTÉ VÉTÉRINAIRE HELLÉNIQUE

ΔΙΕΥΘΥΝΕΤΑΙ ΥΠΟ ΣΥΝΤΑΚΤΙΚΗΣ ΕΠΙΤΡΟΠΗΣ

ΕΝ ΑΘΗΝΑΙΣ

ΤΥΠΟΙΣ : Ε. ΒΟΓΙΑΤΖΗ – Η. ΤΑΓΚΑ

ΟΔΟΣ ΖΗΝΩΝΟΣ 28

1953

ΕΞΙΔΡΩΜΑΤΙΚΗ ΠΕΡΙΤΟΝΙΤΙΣ ΕΙΣ ΙΠΠΟΝ ΚΑΤΟΠΙΝ ΕΚΤΟΜΗΣΕΩΣ, ΙΑΘΕΙΣΑ ΔΙΑ ΛΑΠΑΡΑΤΟΜΙΑΣ

ΣΩΚΡΑΤΗΣ Κ. ΠΑΠΑΔΑΝΙΗΛ

doi: 10.12681/jhvms.17548

Copyright © 2018, ΣΩΚΡΑΤΗΣ Κ. ΠΑΠΑΔΑΝΙΗΛ

Άδεια χρήσης Creative Commons Αναφορά-Μη Εμπορική Χρήση 4.0.

Βιβλιογραφική αναφορά:

ΠΑΠΑΔΑΝΙΗΛ Σ. Κ. (2018). ΕΞΙΔΡΩΜΑΤΙΚΗ ΠΕΡΙΤΟΝΙΤΙΣ ΕΙΣ ΙΠΠΟΝ ΚΑΤΟΠΙΝ ΕΚΤΟΜΗΣΕΩΣ, ΙΑΘΕΙΣΑ ΔΙΑ ΛΑΠΑΡΑΤΟΜΙΑΣ. *Περιοδικό της Ελληνικής Κτηνιατρικής Εταιρείας*, *4*(2), 371–374. https://doi.org/10.12681/jhvms.17548

https://epublishing.ekt.gr | **e-Εκδότης:** EKT | **Πρόσβαση:** 20/01/2026 06:01:05

ΕΞΙΔΡΩΜΑΤΙΚΗ ΠΕΡΙΤΟΝΙΤΙΣ ΕΙΣ ΙΠΠΟΝ ΚΑΤΟΠΙΝ ΕΚΤΟΜΗΣΕΩΣ, ΙΑΘΕΙΣΑ ΔΙΑ ΛΑΠΑΡΑΤΟΜΙΑΣ

Ὑπὸ

Δρος ΣΩΚΡΑΤΟΥΣ Κ. ΠΑΠΑΔΑΝΙΗΛ

Κτηνιάτρου - Ἰατροῦ

Ἡ ἐκτόμησις τοῦ ἵππου δύναται νὰ ἔχῃ ὡς ἐπιπλοκὴν τὴν περιτονίτιδα, συνεπείᾳ λοιμώξεως τοῦ σπερματικοῦ τόνου καὶ τοῦ ἐλυτροειδοῦς χιτῶνος καὶ ἐπεκτάσεως ταύτης εἰς τὸ περιτόναιον. Ἡ ἐπιπλοκὴ αὕτη εἶνε σοβαροτάτη καὶ συνήθως ἀπολήγει κακῶς [1]. Εἰς παρεμφερεῖς περιπτώσεις εἰς τὸν ἄνθρωπον ἐνεργεῖται λαπαρατομία, ἐκκένωσις τοῦ ἐξιδρώματος, ἀπόπλυσις καὶ διασωλήνωσις. Εἰς τὰ μεγάλα ζῷα, καὶ εἰδικῶς εἰς τὸν ἵππον ἡ ἐπέμβασις αὕτη θεωρεῖται πρακτικῶς ἀνεφάρμοστος [2] συνιστᾶται δὲ ἡ παρακέντησις εἰς τὸ μέσον τῆς λευκῆς γραμμῆς καὶ ἡ ἐφαρμογὴ ἐπισπαστικῶν ἐπὶ τῶν κοιλιακῶν τοιχωμάτων. Ἐπειδὴ θεωροῦμεν ἐκ πείρας τὴν θεραπευτικὴν ταύτην ἀγωγὴν ὡς μὴ ἔχουσαν εὐνοϊκὰ ἀποτελέσματα, ἐπωφελήθημεν τῆς εὐκαιρίας νὰ δοκιμάσωμεν τὴν λαπαροτομίαν ἐπὶ ἵππου προσβληθέντος ὑπὸ ἐξιδρωματικῆς περιτονίτιδος κατόπιν ἐνεργηθείσης ἐκτομήσεως.

Ἡ περίπτωσις, ἥτις ἀποτελεῖ τὸ ἀντικείμενον τῆς παρούσης μελέτης, ἀφορᾷ ἵππον ἐλαφρᾶς ἐλάσεως τοῦ κ. Ἀγγελῆ Καραγεώργου ἐκ Μεγάρων, ἐτῶν 3 (15.6.1947) χρώματος φαιοῦ ἀνοικτοῦ, ἀναστήματος περίπου 1,55μ. Ἡ ἐκτόμησις ἐγένετο τὴν 15.6.1947 κατὰ τὴν διὰ ναρθήκων μέθοδον μὲ τὸν σπερματικὸν τόνον κεκαλυμμένον ὑπὸ τοῦ ἐλυτροειδοῦς χιτῶνος. Οὐδεμία ἐπιπλοκὴ ἐσημειώθη μέχρι τῆς 22-6-1947 ὁπότε ἀφῃρέθησαν οἱ νάρθηκες. Τὴν 25-6-1947 εἰδοποιήθημεν καὶ ἐπεσκέφθημεν τὸ ζῷον, τὸ ὁποῖον παρουσίαζε δυσκινησίαν τῶν ὀπισθίων, ἀνορεξίαν, οἴδημα πόσθης καὶ ἐπώδυνον καὶ οἰδηματώδη διήθησιν ἀμφοτέρων τῶν σπερματικῶν τόνων. Θ°. 40°. Σφ. 70. Ἀναπνοαὶ 25. Κοιλιακὰ τοιχώματα χαλαρά. Ἐνεργοῦμεν διάνοιξιν τῶν τραυμάτων καὶ τοπικὴν ἀντισηψίαν διὰ διαλύματος mercurochrome 2 %. Ἐσωτερικῶς δὲ χορηγοῦμεν sulfathiazole 30 grs ἡμερησίως καὶ πενικιλλίνην 400.000 μονάδας ἀνὰ τρίωρον. Τὴν 28-6-1947 προβαίνομεν εἰς τὴν ἀφαίρεσιν ἀμφοτέρων τῶν σπερματικῶν τόνων, ὀλίγον κάτωθι τοῦ ἔσω βουβωνικοῦ στομίου. Τὴν 1-7-1947 ἡ κατάστασις τοῦ ζώου ἐχειροτέρευσε. Θ. 41°. Σφ. 100, (σφυγμὸς ἀσθενὴς) ἀναπνοαὶ 40, πλευρικαί. Τελεία ἀνορεξία. Ἐπιπεφυκὼς ἐν συμφορήσει. Κοιλιακὰ τοιχώματα συνεσπασμένα καὶ ἐπώδυνα. Δυσκοιλιότης. Οἴδημα πόσθης καὶ κοιλίας. Κατὰ τὴν διὰ τοῦ ἀπηυθυσμένου ἐξέτασιν διαπιστοῦται ἐπώδυνος φλεγμονώδης διήθησις εἰς τὸ ὕψος τοῦ δεξιοῦ ἔσω βουβωνικοῦ στομίου. Εὑρισκόμενοι πρὸ τῆς ἐγκατασταθείσης ἤδη περιτονίτιδος τηροῦμεν στά-

σιν ἀναμονῆς, ἐξακολουθοῦντες τὴν δι' ἀντιβιοτικοῦ θεραπείαν καὶ τὴν συντήρησιν τοῦ ζώου δι' ὑδαρῶν φυραμάτων. Τὴν 3-7-1947 ἡ κλινικὴ εἰκὼν ἔχει ὡς ἀκολούθως. Θ°. 41,°5. Σφ. 110, ἀναπνοὴ 40, πλευρική. Ἀνορεξία. Ἀπίσχνανσις. Ἐπιπεφυκὼς συμπεφορημένος. Οἴδημα περινέου, πόσθης καὶ κοιλίας ἐκτεινόμενον μέχρι τοῦ στέρνου. Διόγκωσις τῆς κοιλίας καὶ εἰς τὴν ψηλάφησιν αἴσθημα ἀντιτυπίας. Εἰς τὴν παρακέντησιν τῆς κοιλίας, λαμβάνομεν ὑγρὸν κιτρινωπόν, θολερόν, ἄοσμον, ἀντιδρῶν θετικῶς εἰς τὴν Rivalta (ἐξίδρωμα) καὶ περιέχον στρεπτόκοκκον. Λευκοματουρία. Τὸ ζῷον θεωρεῖται ἀπωλεσθὲν καὶ παρὰ τὰ κλασικῶς παραδεδεγμένα προβαίνομεν εἰς τὴν λαπαροτομίαν. Ἡ ἐπέμβασις ἐγένετο ἐπὶ τοῦ ζώου ὀρθίου, συγκρατουμένου διὰ χειλοσφιγκτῆρος καὶ ὑπὸ τοπικὴν ἀναισθησίαν. Προετιμήθη δὲ ὁ δεξιὸς λαγών, ὅπου κεῖται τὸ τυφλὸν καὶ τὸ κῶλον καὶ ὁ κίνδυνος ἐκσπλαχνισμοῦ μηδαμινός. Ἐπὶ πλέον δὲ ἡ μόλυνσις τοῦ περιτοναίου εἶχε προέλθει ἐκ τοῦ δεξιοῦ βουβωνικοῦ πόρου καὶ ἐσχεδιάζαμεν νὰ ἀποκαταστήσωμεν παροχέτευσιν διὰ τούτου. Ἀφοῦ ἐλήφθησαν τὰ συνήθη ἀντισηπτικὰ καὶ ἀσηπτικὰ μέτρα, ἐνεργοῦμεν τομὴν μήκους περίπου 25 ἑ. μ. μίαν παλάμην κάτω τῆς δεξ. ἔξω ἀκρολοφίας, ἀγομένην πρὸς τὰ κάτω καὶ ἐνδιαφέρουσαν τὸ δέρμα καὶ τὴν ἀπονεύρωσιν τοῦ ἔξω λοξοῦ τῆς κοιλίας. Εἶτα ἀποχωρίζομεν διὰ τῶν δακτύλων τὰς μυϊκὰς ἴνας τοῦ ἔσω λοξοῦ καὶ τέμνομεν τὴν ἀπονεύρωσιν τοῦ ἐγκαρσίου τῆς κοιλίας. Κατὰ τὴν διάνοιξιν τοῦ περιτονσίου ἐκρέει μεγάλη ποσότης ὑγροῦ ὑπολογισθεῖσα εἰς 15 περίπου λίτρα.

Εἰσάγομεν τὴν χεῖρα ἐντὸς τῆς κοιλίας καὶ ἐξάγομεν μεγάλας μάζας ἰνιδώδους ἐξιδρώματος ἐπικολλημένου ἐπὶ τῶν ἐντερικῶν ἑλίκων καὶ τῶν τοιχωμάτων τῆς κοιλίας. Φέρομεν τὴν χεῖρα πρὸς τὸ μέρος τοῦ δεξιοῦ ἔσω βουβωνικοῦ στομίου καὶ διὰ τοῦ δακτύλου ἀποκαθιστῶμεν ἐπικοινωνίαν τῆς κοιλιακῆς κοιλότητος μετὰ τοῦ βουβωνικοῦ πόρου. Ἐνεργοῦμεν πλύσιν τῆς περιτοναϊκῆς κοιλότητος διὰ βρασμένου ἁλατούχου ὕδατος 9 °/₀₀, εἰσαγομένου δι' ἐλαστικοῦ σωλῆνος προσηρμοσμένου εἰς καταιωνιτῆρα καὶ ἐξαγομένου διὰ τῆς ἰδίας ὁδοῦ, προκαλοῦντες σιφώνιον δι' ἀναστροφῆς τοῦ καταιωνιτῆρος εἰς χαμηλότερον ἐπίπεδον.

Ἐν τέλει ἀπομάσσομεν καλῶς τὸ δάπεδον τῆς κοιλίας διὰ βρασθέντος σπόγγου καὶ ἐγχύνομεν 600.000 Μ. πενικιλλίνης ἐντὸς 100 cc βρασμένου ὕδατος καὶ χωρὶς νὰ συρράψωμεν τὰ χείλη τοῦ τραύματος, ἀποφράσσομεν διὰ βύσματος ἰωδοφορμιούχου γάζης.

Ἐπειδὴ δὲν ἦτο δυνατὴ ἡ καθημερινὴ παρακολούθησις τοῦ ζῴου, ἐδόθη παραγγελία εἰς τὸν ἰδιοκτήτην, ὅπως ἀνανεώνῃ τὴν γάζαν καθ' ἑκάστην καὶ ἐγχύνῃ εἰς τὴν κοιλιακὴν κοιλότητα 600.000 Μ. πενικιλλίνης καὶ ἐνεργῇ ἐνέσεις πενικιλλίνης καὶ καφφεΐνης.

Ἀπὸ τῆς ἑπομένης τῆς ἐπεμβάσεως ἐσημειώθη αἰσθητὴ βελτίωσις

καὶ μετὰ τρεῖς ἡμέρας ὁπότε ἐπεσκέφθημεν τὸ ζῷον, ἡ θερμοκρασία, σφυγμὸς καὶ ἀναπνοὴ ἐπανῆλθον εἰς τὰ φυσιολογικὰ αὐτῶν ὅρια, ἡ ὄρεξις ἐπανῆλθε, τὰ οἰδήματα ἤρχισαν νὰ ὑποχωροῦν, ἵνα ἐξαφανισθῶσι περὶ τὴν δεκάτην ἡμέραν, ἀπὸ τῆς ἐγχειρήσεως, ὁπότε καὶ ἔπαυσε πᾶσα θεραπεία δι' ἀντιβιοτικῶν. Ἡ ἀριστερὰ πληγὴ τοῦ ὀσχέου, ἐπουλώθη, ἐνῷ ἐκ τῆς δεξιᾶς ἔρρεε πῦον ἄοσμον καὶ λευκωπόν. Ἕνα μῆνα ἀπὸ τῆς ἐπεμβάσεως ἀπεφράχθη καὶ ὁ δεξιὸς βουβωνικὸς πόρος ἡ δὲ πληγὴ τοῦ λαγῶνος κατέ-



ληξεν εἰς συρίγγιον, τὸ ὁποῖον ἐπουλώθη μετὰ τετράμηνον. Τὸ ζῷον ἀπεκατεστάθη τελείως ὡς ἐμφαίνεται ἐκ τῆς παρατιθεμένης προσφάτου φωτογραφίας καὶ οὐδεμίαν ἀνωμαλίαν παρουσίασε κατὰ τὸ διαρρεῦσαν ἔκτοτε χρονικὸν διάστημα τῶν 6 ἐτῶν.

ΒΙΒΛΙΟΓΡΑΦΙΑ

1) **O' Konnor**: Dollar's veterinary surgery-Third edition, p. 342.
2) **P. J. Cadiot** et **J. Almy.**: Traité de therapeutique Chirurgicale des animaux domestiques. Tome II. p. 171/234.

RÉSUMÉ

Péritonite aigüe sérofibrineuse du cheval à la suite de castration, suivie de guérison après laparotomie

Par

Dr Socrate Papadaniel

Un cheval châtré par la methode des casseaux à cordon couvert et à testicule decouvert presente le dixième jour une double vaginite. L'installation d'un traitement aux antibiotiques (sulfathiozole - Penicilline) en même temps que le debridement des plaies et la ressection

des cordons testiculaires enflammés en dessous de l'anneau inguinal superieur, n'ont pas pu arrêter l'inflammation, qui s'est propagée au peritoine. Une peritonite sero - fibrineuse s'installe avec oedèmes du perinée, des membres et du ventre T.40° - 41°.5. Pouls 110. Respiration costale 40 à la minute. L'état du sujet est alarmant et l'animal est consideré comme perdu. Après anesthesie locale, le ventre est ouvert par incision verticale au flanc droit, un peu en dessous de l'angle externe de l'ilium et longue de 25 cm. Une quantité de 15 litres environ d' exsudat liquide s'écoule et des grosses masses d'exsudat fibrineux sont extraites par la main, introduite dans la cavité abdominale. Une communication s'établit entre la cavité abdominale et le canal inguinal droit. Après detersion de la cavité ventrale par de l'eau bouillie salèe à 9 ‰ et infusion de 600.000 U. de penicilline dans 100 cc. d'eau bouillie, l'ouverture est fermèe par un tampon de gaze iodoformèe. Dès le lendemain l'animal montre des signes d'amélioration notable. Le troisième jour T. 40, pouls et respiration reviennent à la normale. L'appetit revient et les oedèmes commencent à disparaître. Dix jours après, l'animal est consideré comme guérri. La cicatrisation de la plaie se fait normalement. Un mois plus tard, il ne reste qu' une fistule, qui se cicatrise après 4 mois.

Η ΣΗΜΕΡΙΝΗ ΘΕΣΙΣ ΤΗΣ ΜΕΘΟΔΟΥ KELLNER ΕΝ ΤΗι ΔΙΑΤΡΟΦΗι

Ὑπὸ

Δρος Π. ΚΑΛΑΙΣΑΚΗ

Γεωπόνου - Ζωοτέχνου,

Ἐπιμελητοῦ Ζωοτεχνίας τῆς Ἀνωτάτης

Γεωπονικῆς Σχολῆς Ἀθηνῶν

Ἡ καθαρὰ ἐνέργεια (Nettoenergie, net energy), ὡς αὕτη ὁρίζεται διὰ τῆς ἐξισώσεως τοῦ Atwater, ἀποτελεῖ τὴν γενικὴν ἔκφρασιν τῆς θρεπτικῆς ἀξίας μιᾶς τροφῆς διὰ συντήρησιν καὶ παραγωγήν. Ἡ ἄμεσος μέτρησις ταύτης ἐπιτυγχάνεται διὰ τοῦ διαφορικοῦ πειράματος κατὰ τὸ ὁποῖον ἡ καθαρὰ ἐνέργεια μιᾶς τροφῆς χορηγουμένης συμπληρωματικῶς εἰς βασικὸν σιτηρέσιον ἐνηλίκου ζῴου, προκύπτει ὡς διαφορὰ μεταξὺ τῆς μεταβολιστέας καὶ τῆς θερμικῆς ἐνεργείας τοῦ συμπληρώματος ἢ ὡς τοιαύτη μεταξὺ τῶν θερμοϊσοδυνάμων τῆς παραγωγῆς τῶν δύο πειραματικῶν περιόδων. Ἐν ᾗ περιπτώσει δὲν ὑπάρχει παραγωγὴ ἡ καθαρὰ ἐνέργεια δίδεται ἐμμέσως ἐκ τῆς διαφορᾶς τῶν ἀρνητικῶν ἰσοζυγίων τῶν δύο περιόδων.

Ἡ ἐφαρμογὴ τοῦ διαφορικοῦ πειράματος εἶναι δυνατὴ εἰς περιπτώσεις φαινομένων ἀνεξαρτήτων τῆς ἡλικίας τοῦ ζῴου καὶ τῆς παρόδου τοῦ χρόνου. Ἕνεκα τούτου ἡ μέτρησις τῆς καθαρᾶς ἐνεργείας τῶν τροφῶν ἐπετεύχθη μόνον κατὰ τὴν συντήρησιν (Armsby) καὶ τὴν πάχυνσιν (Kellner) ἐνηλίκων ζῴων (βοοειδῶν) οὕτω δὲ διετυπώθησαν αἱ δύο γνωσταὶ μέθοδοι ἐκ τῶν ὁποίων, ἡ τοῦ Kellner, διεδόθη εὐρύτατα ἐν Εὐρώπῃ. Κατὰ τὴν μέθοδον ταύτην ἡ καθαρὰ ἐνέργεια ἐκτιμᾶται βάσει τῆς λιπογονικῆς ἱκανότητος τῆς